23 E.18

Edgar Garceau –
June 1896 –

DR. E. GARCEAU,
397 MARLBOROUGH ST
BOSTON, MASS.

Digitized by the Internet Archive
in 2011 with funding from
Open Knowledge Commons and Harvard Medical School

http://www.archive.org/details/traitdesrsec03olli

TRAITÉ

DES RÉSECTIONS

DU MÊME AUTEUR

Traité expérimental et clinique de la régénération des os et de la production artificielle du tissu osseux. Ouvrage qui a obtenu le grand prix de chirurgie décerné en 1867 par l'Institut.

2 vol. in-8° avec figures dans le texte et planches en taille-douce. 30 fr.

Le **Traité des résections** est publié en trois volumes in-8°.

Tome I. — Introduction. — Résections en général, 167 figures. 16 fr.

Tome II. — Résections en particulier. — Membre supérieur, 156 fig. 16 fr.

Tome III. — Résections en particulier. — Membre inférieur — Tête et tronc, 225 figures . . . . . 22 fr.

Tous droits réservés.

TRAITÉ
DES RÉSECTIONS
ET DES OPÉRATIONS CONSERVATRICES

QU'ON PEUT PRATIQUER

SUR LE SYSTÈME OSSEUX

DR. E. GARCEAU, MARLBOROUGH, BOSTON, MASS.

PAR

L. OLLIER

Professeur de clinique chirurgicale à la Faculté de médecine de Lyon
Correspondant de l'Institut de France, Associé de l'Académie de médecine

---

TOME TROISIÈME
(Fin de l'ouvrage.)

RÉSECTIONS EN PARTICULIER — MEMBRE INFÉRIEUR TÊTE ET TRONC

AVEC 225 FIGURES DANS LE TEXTE (DE 284 A 508)

PARIS
G. MASSON, ÉDITEUR
LIBRAIRE DE L'ACADÉMIE DE MÉDECINE
120, BOULEVARD SAINT-GERMAIN

1891

23.E.18

AVANT-PROPOS

En 1888, au moment où je faisais paraître le deuxième volume de cet ouvrage, j'annonçais la fin de sa publication pour le commencement de l'année 1889. Je suis donc d'un peu plus de deux ans en retard sur l'engagement que j'avais pris auprès de mes lecteurs, et je leur dois une explication sur les causes qui m'ont empêché de terminer plus tôt mon travail, malgré l'activité incessante avec laquelle je l'ai poursuivi depuis lors.

Ayant voulu, dès le début, donner à ce *Traité des Résections* un caractère à la fois scientifique et pratique, j'ai dû toujours m'appuyer sur l'expérimentation et la clinique, jugeant mon travail incomplet et insuffisant tant qu'il ne reposait pas solidement sur cette double base. Or, dans un sujet si vaste et sur un terrain où l'on a pris à tâche de ne s'avancer qu'à l'aide de ses observations personnelles, on ne voit clairement le but à atteindre et l'on ne mesure bien la distance à parcourir que lorsqu'on sort des généralités pour aborder les détails, c'est-à-dire les questions d'application pratique. A mesure qu'on avance, on reconnaît l'insuffisance des notions déjà acquises, qui avaient paru simples et claires dans un coup d'œil synthétique, et l'on sent le besoin de faire de nouvelles recherches pour résoudre les divers problèmes qui surgissent successivement à mesure qu'on approfondit son sujet. Ces nouvelles recherches me paraissaient ici d'autant plus indispensables que les auteurs qui m'ont précédé n'avaient pu envisager les diverses questions comme je me proposais de le faire moi-même. Leurs travaux, quelque nombreux et féconds qu'ils aient été, ne pouvaient me servir que d'introduction ou de termes de comparaison pour mes recherches personnelles qui avaient pour but le développement, par l'expérimentation

et la clinique, des méthodes opératoires et des théories physiologiques ou pathogéniques que j'avais proposées depuis trente ans. Ils ne pouvaient, d'ailleurs, m'être directement utiles pour les questions qu'avaient soulevées dans ces derniers temps les progrès récents et les besoins nouveaux de la chirurgie.

Quand j'ai rédigé le second volume, je possédais déjà des matériaux nombreux et assez anciens pour faire apprécier la valeur réelle, immédiate et éloignée, des principales résections du membre supérieur. Pour le coude et pour l'épaule, en particulier, je pouvais invoquer des résultats dont quelques-uns étaient déjà vieux d'un quart de siècle; et j'avais antérieurement consacré, à l'étude de leurs résections, plusieurs mémoires spéciaux qui devaient me fournir des jalons pour un travail d'ensemble.

Pour le membre inférieur, j'étais moins avancé. Ce n'est que peu à peu, à partir de 1876, et surtout de 1880, que j'ai fait une plus large part aux résections de la hanche, du genou et du cou-de-pied, contre lesquelles s'élevaient autrefois, avant l'antisepsie, de graves objections. De plus, c'est dans ces dernières années seulement, depuis 1882, que j'ai envisagé sous un jour nouveau les résections du cou-de-pied et des différents os du tarse, et que j'ai pu assez multiplier les faits pour mettre hors de doute la véritable valeur de mes résultats actuels au point de vue de la conservation du membre, et diminuer de plus en plus, par cela même, le nombre des cas qu'on amputait jusqu'ici d'un commun accord. Ayant donc commencé plus tard à pratiquer d'une manière suivie les résections du membre inférieur, je n'avais pas de matériaux aussi anciens, et par cela même aussi concluants, que pour le membre supérieur; et à mesure que je revoyais mes derniers opérés, j'éprouvais le besoin de laisser consacrer par le temps les résultats qu'ils venaient me faire constater.

J'attache une telle importance à cette constatation des résultats, à une période aussi éloignée que possible de l'opération, que j'ai cru devoir indiquer dans le Chapitre final l'état d'un grand nombre de mes réséqués dont il avait été question dans le cours de l'ouvrage. J'ai voulu les revoir au dernier moment pour augmenter leur valeur démonstrative et modifier, au besoin, les conclu-

sions que j'avais déjà tirées de mes examens antérieurs. J'ai tenu beaucoup à ne pas mériter les reproches qu'on peut adresser aux opérateurs qui s'empressent de publier le résultat immédiat de leurs interventions et qui ne peuvent nous dire ce que sont devenus plus tard leurs opérés. C'est dans la constatation et dans la critique des résultats anciens qu'est la véritable consécration des méthodes opératoires qui veulent se rattacher à la *Chirurgie conservatrice* et qui se parent de ce beau nom, sans chercher toujours à le mériter. On ne doit cependant le leur accorder que lorsqu'elles conservent des membres utiles, rétablis dans leur forme et leurs fonctions les plus essentielles, sans nuire à la santé générale du sujet, et sans diminuer la quantité de vie qui lui est physiologiquement destinée.

Cette recherche de mes anciens opérés m'a pris beaucoup de temps, et comme la plupart de mes réséqués appartiennent à la classe laborieuse et sont exposés à se déplacer souvent, dans les conditions actuelles du travail industriel ou agricole, j'ai eu quelquefois beaucoup de difficultés à retrouver ceux qui m'intéressaient le plus.

Quand j'ai commencé ce troisième volume, je croyais que mes expériences déjà faites seraient suffisantes pour mener à bien mon travail, mais j'ai vu bientôt qu'il fallait en entreprendre de nouvelles : soit pour l'accroissement des os après les diverses résections, soit pour les greffes osseuses et l'interprétation de certains processus pour la cure des pseudarthroses, etc. Or, lorsqu'on s'engage dans cette voie, on ne sait quand on arrivera à son but, tant l'expérimentation est pleine d'imprévu, et tant peuvent être nombreuses les questions nouvelles que soulève toute recherche dans ce sens. Le dégagement d'une inconnue en fait surgir d'autres auxquelles on ne pensait pas tout d'abord. Aussi, quoique je me sois absolument limité aux questions étroitement liées à mon sujet, ai-je rencontré sur ma route de nombreuses causes de retard auxquelles je ne pouvais me soustraire, dans la conviction où je suis toujours que l'expérimentation sur les animaux vivants est le plus puissant élément de progrès de la chirurgie scientifique Après trente ans d'une pratique incessante et très active,

tant dans les hôpitaux que dans la clientèle civile, je me sens de plus en plus pénétré de cette vérité, et je recours, autant que je le puis, à l'expérimentation, non seulement pour obéir aux tendances naturelles de mon esprit, mais pour trouver les solutions pratiques dont la chirurgie a un besoin constant et que l'observation seule ne peut lui apporter.

Ce troisième volume termine le *Traité des Résections*. J'espère que le public voudra bien l'accueillir avec la même faveur que les deux premiers. J'aime à croire même que les lecteurs qui se préoccupent, avant tout, des applications cliniques y trouveront un intérêt plus direct, par cela seul qu'il traite des résections qui suscitent encore, à l'heure actuelle, le plus de divergences parmi les chirurgiens. J'y expose, comme je l'ai dit plus haut, un certain nombre de questions nouvelles sur lesquelles je n'ai publié jusqu'ici que des notes ou des aperçus sommaires, et je l'ai terminé par une revue d'ensemble pour apprécier l'influence des progrès récents de la chirurgie sur la théorie et la pratique des résections.

Conçu et rédigé dans l'esprit qu'ont fait connaître la Préface et l'Introduction mises en tête de l'ouvrage, ce volume complète les développements que j'avais à donner sur les applications pratiques de la méthode opératoire dont j'ai exposé les principes et formulé les règles générales dans le Tome Ier. Il achève ainsi de démontrer que la Méthode ancienne de Résection, applicable seulement dans quelques cas exceptionnels, ne peut plus avoir qu'un intérêt rétrospectif pour la pratique générale, et doit être remplacée par la Méthode sous-périostée, qui n'a pas seulement une supériorité théorique, mais qui s'affirme partout par la supériorité de ses résultats.

Lyon, 20 juillet 1891.

TRAITÉ
DES RÉSECTIONS
ET DES OPÉRATIONS CONSERVATRICES
QU'ON PEUT PRATIQUER SUR LE SYSTÈME OSSEUX

DEUXIÈME PARTIE
(SUITE)

DES RÉSECTIONS EN PARTICULIER

SECTION DEUXIÈME
DES RÉSECTIONS DU MEMBRE INFÉRIEUR

Au membre supérieur nous avons eu pour but de faire reconstituer des articulations nouvelles sur le type des articulations enlevées, et nous avons montré combien il était important, pour obtenir des néarthroses énergiquement automobiles et solidement fixées, d'observer rigoureusement les règles générales relatives à la conservation de la gaine périostique et des attaches tendino-musculaires. Au membre inférieur notre but sera souvent différent; au lieu de favoriser la constitution d'une néarthrose mobile, nous chercherons à supprimer l'articulation en faisant directement souder les os entre eux et en établissant une synostose définitive. Or, dès que l'articulation doit être supprimée, nous n'aurons plus besoin de ménager avec le même soin et la même rigueur ses organes actifs ou passifs de mouvement.

Nous suivrons cependant régulièrement le principe de la conser-

vation du canal périostéo-capsulaire, et nous agirons ainsi dans le double but d'accumuler le plus d'éléments ossifiables autour des extrémités osseuses mises en contact, et de nous réserver des organes utiles de mouvement et de soutien, pour les cas où la soudure osseuse ne s'effectuerait pas. Mais nous ne craindrons pas, dans quelques résections, de couper en travers certains muscles et tendons pour rendre l'extraction des os plus facile, plus rapide, plus complète. Puisque ces muscles ne doivent plus servir à l'avenir, il est inutile de se créer des difficultés pour les conserver intacts. Dans certains cas même, pour faciliter la réunion immédiate, et nous mettre mieux à l'abri des récidives, nous suivrons les procédés de la méthode ancienne en enlevant largement tous les tissus articulaires.

Il faut viser avant tout le but à atteindre; or, dès que le but est changé, on doit nécessairement imprimer une autre direction à ses procédés opératoires[1].

Nous nous sommes élevé en traitant des résections du membre supérieur, et principalement au sujet de la résection du coude, contre les opérations trop économiques qui ne pouvaient avoir d'autre résultat que l'ankylose, et nous avons montré à ce propos combien il était dangereux de se fier aux résultats immédiats, trop tôt publiés et regardés comme définitifs. Au membre inférieur, au contraire, nous nous rattacherons dans un grand nombre de cas à ces opérations économiques. Nous en serons d'autant plus partisan que, pour plusieurs articulations, l'ankylose entre les surfaces articulaires normales nous donnera des résultats orthopédiques meilleurs que ceux que la résection la mieux faite pourrait nous procurer dans les mêmes conditions.

La question de l'accroissement ultérieur des os ayant plus d'importance au membre inférieur qu'au membre supérieur, à cause des graves inconvénients fonctionnels qui résultent de l'inégalité des supports osseux dans la marche et la station, nous devrons nous régler sur d'autres considérations que pour le coude ou le poignet pour déterminer le mode d'excision ou de destruction des tissus malades et l'étendue de la résection.

1. Nous continuerons à décrire sans nom d'auteur les procédés qui nous appartiennent et nous ajouterons toujours le nom de l'auteur aux procédés qui auront été déjà proposés ou pratiqués par d'autres chirurgiens.

CHAPITRE XVIII

DE LA RÉSECTION DE LA HANCHE ET DES AUTRES OPÉRATIONS CONSERVATRICES APPLICABLES A CETTE ARTICULATION

Sommaire. — Coup d'œil sur l'histoire de la résection de la hanche : Introduction tardive de cette résection dans la pratique chirurgicale, malgré la proposition de Ch. White et les expériences de Vermandois et de Chaussier. — Causes des insuccès des premières tentatives. — Influence de Fergusson et de l'école anglaise. — Objections longtemps adressées à la méthode sous-périostée.

Technique de la résection de la hanche. — Quelques considérations anatomiques au point de vue spécial de la résection; rapports et proportions aux différents âges des diverses pièces osseuses qui constituent l'extrémité supérieure du fémur et la cavité cotyloïde. — Procédés opératoires. De la valeur des diverses incisions cutanées pour la résection de la hanche ; zone d'incision; incisions postéro-latérales. — Procédé par ostéotomie préalable du trochanter et relèvement du couvercle trochantérien. — Incisions antérieures. — Procédés pour la résection de la hanche ankylosée et pour les luxations irréductibles. — Procédés pour le drainage méthodique et l'arthrotomie de la hanche; lieu d'élection pour le drainage postérieur. — Désarticulation sous-périostée de la hanche.

Du traitement post-opératoire de la résection de la hanche ; pansement de la plaie; pelvi-cervico-support; position à donner au membre; lit-gouttière; attelle plâtrée pelvi-dorso-pédieuse. — Traitement orthopédique après les résections de la hanche; nécessité de l'usage prolongé des béquilles; appareils de soutien et d'extension pendant la marche. — Déplacements tardifs des membres réséqués.

Des indications de la résection de la hanche dans les diverses formes d'arthrite ou d'ostéo-arthrite coxo-fémorales ; comparaison des divers traitements conservateurs dans la coxalgie suppurée. Différences de l'indication opératoire suivant le traitement antérieur de la coxalgie; travail d'oblitération de la cavité articulaire et limitation des processus destructeurs dans les cas traités par l'immobilisation. — Indication de la résection dans les coxalgies acétabulaires suppurées; nécessité de l'ablation de la tête fémorale. — Du siège des lésions dans les ostéo-arthrites aiguës ou chroniques de la hanche. — Indications des résections traumatiques de la hanche; impossibilité de les poser d'après les résultats anciens. — Des résections orthopédiques de la hanche ; ankyloses ; luxations congénitales et accidentelles. — Ankylose bilatérale; supériorité des opérations changeant seulement la direction du fémur dans l'ankylose unilatérale ; ostéotomie ; ostéoclasie et ostéotomoclasie. — Réintégration de la tête fémorale et résection dans les luxations congénitales ou traumatiques.

De la résection de la hanche considérée au point de vue de l'accroissement ultérieur du membre et de la constitution de la néarthrose. — Autopsies de résections anciennes. — Expériences sur les animaux : résection totale ; résection de la tête et du col en laissant le trochanter intact ; résection du trochanter seul. — Hyperplasie compensatrice du cartilage de conjugaison inférieur du fémur.

Des résultats orthopédiques et fonctionnels fournis par la résection de la hanche. — Fréquence de l'ankylose après les résections sous-périostées. — Solidité plus grande des néarthroses obtenues par la méthode sous-périostée. — Mobilité compensatrice des autres articulations limitantes du bassin et du fémur. — Supériorité de l'ankylose au point de vue du fonctionnement du membre dans la marche et la station; laxité et faible utilité fonctionnelle de

la plupart des articulations mobiles. — Observations de résections anciennes. — État des muscles qui entourent l'articulation réséquée.

Statistiques de la résection de la hanche avant et depuis l'antisepsie. — Mortalité primitive et mortalité secondaire.

§ I. — Historique. — Introduction tardive de la résection de la hanche dans la pratique chirurgicale, malgré la proposition de Ch. White et les expériences de Vermandois et de Chaussier; causes de l'insuccès des premières tentatives. — Influence de Fergusson et de l'École anglaise. — Objections longtemps adressées à la méthode sous-périostée.

En 1770, Ch. White (de Manchester) proposa la résection de la tête du fémur. Il avait essayé l'opération sur le cadavre : par une incision externe s'étendant jusqu'au-dessous du trochanter, il avait ouvert l'articulation en arrière et fait saillir la tête du fémur, et il concluait qu'il ne doutait pas que cette opération pût se pratiquer sur le vivant avec grande chance de succès[1]. Seize ans après, Vermandois[2], maître en chirurgie à Bourg-en-Bresse, poussé par la même idée qui avait inspiré à White ses exercices sur le cadavre, pratiqua, sur un jeune chien, la résection de la hanche. Au bout de deux mois, l'animal était guéri et marchait en pouvant s'appuyer sur sa patte. De cette expérience Vermandois tira immédiatement des conclusions applicables à l'homme ; il vit dans cette opération non seulement une ressource nouvelle pour guérir les caries articulaires, mais encore le moyen d'éviter la désarticulation de la cuisse dans les fractures du col du fémur par coups de feu. Il indiqua en même temps le procédé par lequel on pourrait la pratiquer : c'était une incision externe et postérieure, analogue à celle de White, qu'il ne connaissait pas, du reste. Quelque temps après, Köhler fit en Allemagne de nouvelles expériences sur le chien et obtint des résultats analogues à celui de Vermandois.

En 1795, Chaussier entreprit une série d'expériences sur les résections de l'épaule, de la hanche, du coude et du genou. Opérant comme on opérait à cette époque, c'est-à-dire coupant tout ce qui séparait la peau de l'articulation pour arriver sur l'os le plus rapidement possible, il avait eu de déplorables résultats pour les ginglymes, mais avait obtenu pour les énarthroses des succès plus encourageants. Sur un chien reséqué de la hanche, qu'il avait laissé vivre quatre ans, il constata que le fémur, prolongé en haut par une sorte d'apophyse donnant insertion à plusieurs muscles, était uni au bassin par une substance ligamen-

1. *Cases in Surgery with remarks.* London, 1770, p. 66 et 67, by White, F. R. S. one of the surgeons in London and surgeon to the Manchester infirmary.

2. *Sur le Traitement de quelques maladies chirurgicales de l'articulation du fémur avec l'os innominé*, par M. Vermandois, maître en chirurgie de Bourg en Bresse, in *Journal de médecine, chirurgie et pharmacie.* Janvier 1786.

teuse et cartilagineuse qui permettait à l'animal de faire des mouvements dans tous les sens[1].

Mais ces expériences ne purent pas encore décider les chirurgiens à tenter l'opération sur l'homme. Moreau le père, qui avait déjà fait la résection de toutes les autres grandes articulations, n'eut pas l'occasion de pratiquer celle de la hanche. Il la proposa, en présence de Champion[2], à deux malades qui la refusèrent. Il s'était exercé à la pratiquer sur le cadavre au moyen d'un lambeau quadrilatéral, au côté externe du membre, analogue à celui qui lui avait servi pour la résection de la plupart des grandes articulations.

On fit encore d'autres expériences (Wachter, 1810), et divers chirurgiens se prononcèrent à plusieurs reprises en faveur de cette opération qu'ils auraient voulu pratiquer s'ils avaient trouvé une occasion ou si on le leur eût permis[3]. Mais il faut arriver jusqu'en 1821 pour qu'on se décide à franchir le pas qui séparait la théorie de la pratique, l'idée de sa réalisation. Ce fut Antony White, chirurgien de Westminster Hospital, à Londres, qui, au mois d'avril 1821, pratiqua la première résection de la hanche sur un petit garçon de huit ans. Son malade guérit parfaitement de l'opération, mais succomba cinq ans après à la phthisie pulmonaire.

Ce fait passa malheureusement inaperçu; il ne fut publié que onze ans plus tard dans la *Gazette médicale* de Londres, et ne fut réellement connu que par le mémoire de Fergusson, qui le reproduisit *in extenso* en 1849[4]. Mais déjà l'opération avait été répétée par Hewson (1823), Oppenheim (1829), Seutin (1832) : dans ces deux derniers cas, pour des plaies d'armes à feu. Toutes ces opérations se terminèrent par la mort.

Ce fut Textor (de Wurtzbourg) qui, jusqu'en 1845, avait eu le plus souvent recours à cette opération; il la pratiqua quatre fois, en 1834, 1835, 1839 et 1845. Ses trois premières opérations furent suivies de mort; en 1845 seulement il obtint un succès : son opéré guérit définitivement[5].

C'est à cette époque que Fergusson commença cette série d'opérations heureuses qui eut un grand retentissement en Angleterre, et consacra définitivement l'adoption de la résection de la hanche dans ce pays. En 1855, sur quatre opérations, il avait eu trois succès. A partir de ce moment, il fut imité par un grand nombre de ses compatriotes,

1. *Mémoires de la Société médicale d'émulation*, 1798.
2. *Médecine opératoire*, de Velpeau, t. II, p. 755.
3. Briot, qui croyait avoir eu le premier l'idée de cette opération (*Histoire de la chirurgie militaire en France*, 1817), la proposa formellement pour un de ses malades, mais fut obligé de s'abstenir devant l'improbation des autres consultants.
4. Michæl Jœger n'en parle pas (1831), ni Velpeau dans sa dernière édition (1839).
5. Sedillot. *Médecine opératoire*, t. 11, p. 515, troisième édition, 1865, et Lossen : *Handbuch des allg. und special. Chirurgie. — Allg. über Resectionen*, 1882.

et bientôt, en 1860, on pouvait compter 41 résections de la hanche pratiquées dans le Royaume-Uni, malgré l'opposition persistante de Syme, qui repoussait cette résection, l'accusant de ne pas avoir sauvé un seul malade qui n'eût pu être guéri autrement avec du temps et de la patience[1].

En même temps cette opération se répandait en Amérique et en Allemagne, mais la France restait en arrière. La première résection y avait été pratiquée en 1847 par Roux, qui l'avait repoussée au début de sa carrière (1812); ce fut un insuccès. Roux n'en resta pas moins partisan de cette résection, en la recommandant comme une tentative rationnelle. Le premier chirurgien français[2] qui réussit à obtenir une guérison complète fut E. Bœckel (1863). Sédillot (1865) en apporta bientôt un second exemple. En 1868[3], nous fîmes notre première résection de la hanche; la malade guérit, mais lentement et incomplètement; elle suppurait encore au bout de deux ans. L'opération ne se répandait que difficilement, même dans la pratique des chirurgiens les plus hardis. Comme on ne lui réservait que les cas désespérés, et qu'en intervenant trop tardivement on n'obtenait que de très rares succès, on n'était pas entraîné à la renouveler souvent. Les beaux travaux de Bonnet sur le traitement de la coxalgie et les succès qu'on obtenait partout en suivant sa méthode, faisaient oublier les cas où elle était impuissante ou inapplicable. C'était, du reste, l'époque où, par le fait même de la mauvaise organisation de nos hôpitaux et des déplorables conditions hygiéniques que nous y rencontrions, nous étions de plus en plus éloignés des opérations sanglantes quand il y avait quelque chance de guérir son malade autrement. On n'avait pas alors, il est vrai, de bien brillants résultats par l'expectation dans les cas de coxalgie suppurée; mais, dans des milieux plus favorables, on obtenait par l'immobilité prolongée, les ponctions, le drainage, des guérisons fréquentes dans les cas les plus graves. On était, du reste, détourné de la résection par les idées classiques, par les discussions des sociétés savantes et, en particulier, par celle qui avait eu lieu à l'Académie de médecine, en 1860, à l'occasion du mémoire de Le Fort[4]. Ce fut à la

1. Fergusson fût bientôt suivi par Jones, Erichsen, Stanley, Butcher, Price, etc.

2. Maisonneuve avait dès 1847 redressé avec succès une ankylose de la hanche par l'excision d'un coin osseux au niveau du trochanter; mais ce fait ne peut pas compter parmi les résections de la hanche.

3. Nous fûmes obligés d'enlever 12 centimètres du fémur pour obtenir le redressement du membre, maintenu en flexion exagérée par la rétraction des parties molles. Il s'agissait d'une jeune fille de 14 ans, atteinte d'ostéite juxta-épiphysaire suppurée du col du fémur, ayant occasionné une disjonction diaphysaire. Le col avait abandonné la tête, qui était restée dans la cavité cotyloïde. C'était la première fois que nous constations une pareille lésion. Le fémur fut scié à 12 centimètres au-dessous du sommet du grand trochanter, et l'épiphyse de la tête fut extraite de la cavité cotyloïde, avec laquelle elle avait déjà contracté quelques adhérences.

4. Ce fut à partir de ce moment que la question de la résection de la hanche fut explicite-

suite de cette discussion cependant que quelques résections furent faites à Paris et en province, comme nous venons de le rappeler; mais les mêmes causes d'insuccès persistant toujours, on eut pendant plusieurs années les mêmes résultats que dans les premières tentatives[1].

Ce ne fut que lorsque les pansements antiseptiques vinrent redonner aux opérateurs français la confiance qu'ils avaient depuis longtemps perdue qu'on se décida à faire entrer la résection pour une plus grande part dans la thérapeutique de la coxalgie.

Mais, en se répandant en Angleterre, en Allemagne, en Amérique, l'opération n'avait pas subi de modifications essentielles. On la pratiquait par une des nombreuses incisions depuis longtemps proposées et qu'on avait variées de toutes les manières, avant même que cette résection eût donné des succès en pratique. On abordait l'articulation par une incision droite ou courbe, longitudinale ou en demi-lune, derrière le trochanter ou au niveau de cette saillie osseuse. On allait le plus rapidement possible sur la tête fémorale, on coupait tout ce qui se présentait sous le tranchant du bistouri, et on ne s'inquiétait pas de ménager les organes ou les tissus qui pourraient être utiles plus tard pour la solidité et les mouvements de l'articulation. Toutes les incisions postérieures, postéro-externes ou latérales, se valaient à peu de chose près : les postérieures étaient cependant les meilleures parce qu'elles favorisaient mieux l'écoulement du pus; mais dès qu'on coupait tous les muscles et la capsule, le résultat devait être le même, toutes choses égales d'ailleurs. Que l'incision fût en effet un peu plus en arrière ou un peu plus en dehors, il fallait couper les mêmes muscles pour pénétrer dans l'articulation. Si on ne les divisait pas du premier coup, il fallait les couper après avoir écarté les lèvres de la peau; voilà pourquoi de l'incision externe de Ch. White à l'incision semi-lunaire de Velpeau ou de Guérin, il n'y a pas de différence aussi grande que le ferait supposer la manière dont la peau est divisée au début de l'opération. On ne s'inquiétait pas, avons-nous dit, de conserver les attaches musculaires et on coupait le plus largement et le plus rapi-

ment posée. Dans son important travail : *De la Résection de la hanche dans les cas de coxalgie et de plaie par armes à feu,* publié dans les *Mémoires de l'Académie impériale de médecine de Paris,* M. Le Fort avait rassemblé tous les cas de résection connus jusqu'à ce jour et avait exposé particulièrement la pratique et les résultats des chirurgiens anglais.

1. En 1869, Good avait recueilli, dans sa thèse sur la *Résection de l'articulation coxo-fémorale pour carie*, 13 cas dans la pratique des chirurgiens de Paris : « M. Gosselin, 3 opérations, 3 morts; M. Dolbeau, 2 opérations, 2 morts; M. Verneuil, 1 opération, 1 mort; M. Giraldès, 7 opérations, 5 morts, plus deux suivies de non-guérison » (*Loc. cit.*, p. 21). A cette époque déjà, la résection de la hanche avait été pratiquée plusieurs fois à Strasbourg et à Lyon, à Strasbourg par Sédillot et M. E. Bœckel, à Lyon par M. Laroyenne et par moi; deux fois par Sédillot, une fois par Bœckel, deux fois par Laroyenne et deux fois par moi. En ajoutant cinq cas de M. Marjolin signalés dans les *Comptes rendus de la Société de chirurgie*, pour 1865, et un cas de Follin (même recueil), on arrive à 26 cas pour cette période; mais il est plus que probable qu'un certain nombre d'opérations n'avaient pas été publiées.

dement possible la capsule en travers; heureusement, lorsqu'on se bornait à la simple décapitation, la portion antéro-interne de la capsule pouvait être respectée et restait après l'opération comme un lien qui continuait à unir le fémur au bassin[1].

Quelques chirurgiens ne tardèrent pas cependant, après la publication de notre *Traité de la régénération des os*, à adopter pour cette résection le principe des résections sous-périostées. Sayre[2], en Amérique, Langenbeck[3], en Allemagne, Croft[4], en Angleterre, s'en déclarèrent partisans, le mirent en pratique dans leurs opérations, et se félicitèrent des résultats obtenus. En Angleterre, où à cette époque se pratiquaient encore le plus de résections de la hanche, on fit beaucoup d'objections à la méthode sous-périostée et la plupart des opérateurs continuèrent à se servir de la méthode ancienne. On disait surtout que, dans cette résection, la méthode sous-périostée n'avait pas de raison d'être, puisque le plus souvent on ne réséquait que la tête fémorale qui n'avait pas de périoste, et on demandait alors en quoi pouvait consister la méthode sous-périostée.

Si l'on avait bien voulu se rendre un compte exact du principe dont nous étions parti, on aurait compris que la conservation propre du périoste pouvait ne pas avoir par elle-même une grande importance dans la décapitation du fémur, mais que la conservation de la gaine périostéo-capsulaire, impliquant la continuité de la capsule et de toutes les insertions musculaires, était le caractère principal de l'opération pratiquée par notre méthode. Il était évident, du reste, que dans les résections plus étendues, dans les résections sous-trochantériennes qui avaient déjà beaucoup de partisans, la méthode retrouvait tous ses avantages et permettait de ménager tous les éléments de reconstitution de l'articulation nouvelle.

1. En 1869, à l'époque ou Good publia son intéressante thèse sur la résection de la hanche, on attachait peu d'importance à la méthode sous-périostée. Après avoir passé en revue les divers procédés, l'auteur s'exprime ainsi : « D'autres auteurs, à l'exemple de M. Ollier, détachent le périoste épaissi par l'inflammation, dans le but d'assurer la reproduction de la portion d'os enlevée. Outre que cette partie de l'opération est laborieuse, souvent impraticable, elle n'a donné dans les mains de ses auteurs aucun résultat bien net de manière à encourager leurs imitateurs. » (Good : *De la Résection de l'articulation coxo-fémorale pour carie.* Paris, 1869, page 71.) A cette époque, la plupart des chirurgiens, dominés par d'anciens préjugés, regardaient encore nos procédés comme inexécutables sur le vivant, ou au moins comme augmentant considérablement la difficulté de l'opération.

2. *Lectures on orthopedic Surgery and diseases of joints delivered during the winter session.* London, 1876. Sayre conservait le périoste depuis plusieurs années déjà.

3. Hüter ne parle pas du procédé de Langenbeck, pour la résection de la hanche, dans le mémoire consacré aux résultats obtenus à la clinique de Berlin dans les diverses résections, et qui a paru en 1867, dans *Archiv für klinische Chirurgie.* Ce fut peu de temps après cependant que Langenbeck adopta notre méthode opératoire en substituant une longue incision postérieure à l'incision brisée que nous avions décrite. Il dit, du moins, dans son mémoire sur la résection de la hanche dans les plaies de guerre, publié en 1873, qu'il opère ainsi depuis 1867.

4. *Transactions of the Clinical Society of London*, 1880. *Analysis of forty-five cases of excision of hip-joint*

Malgré le nombre de résections qui se pratiquaient dans tous les pays et qui se multipliaient à mesure que se répandaient les pansements antiseptiques, la question des résultats éloignés de la résection de la hanche n'avait pas fait de grands progrès. Si l'on montrait dans les congrès quelques cas exceptionnellement heureux, on observait souvent des membres considérablement raccourcis, atrophiés et peu propres à une vie active.

C'est alors que nous apportâmes de nouvelles expériences pour déterminer les causes et le mécanisme du raccourcissement[1] et que nous étudiâmes à ce point de vue, comparativement, les résultats des divers traitements de la coxalgie suppurée. Sans nous détourner de la résection, dont l'antisepsie étendait de plus en plus les indications aux yeux des chirurgiens même les plus timides, ces recherches expérimentales nous montrèrent en quoi le mode de reconstitution de l'extrémité fémorale et l'organisation de la néarthrose créaient des dangers inévitables au point de vue des déformations tardives.

Les résections orthopédiques de la hanche avaient été peu pratiquées jusque-là. On s'en tenait à la méthode de Rhéa-Barton : la section du col fémoral (Adams) ou la section sous-trochantérienne gagnaient de plus en plus de terrain dans la cure de l'ankylose[2]; mais bientôt (1878) Volkmann attaqua les luxations irréductibles, et en 1883 Margary chercha à remédier aux déformations de la luxation congénitale par la résection de la tête du fémur.

Dans ce coup d'œil rapide sur l'histoire de la résection de la hanche, nous n'avons pas tenu compte de certaines opérations qui ont été un acheminement vers les vraies résections ou qui ont même été entreprises dans le but de retrancher la tête fémorale. On a quelquefois extrait, en agrandissant les fistules, la tête nécrosée, et, dès 1742, Schlichting (d'Amsterdam) rapportait un cas de ce genre dont on a enregistré de nombreux exemples depuis lors[3]. En 1817, quatre ans avant l'opération d'Antony White, un médecin de Pirna, Schmalz, se trouvant en présence d'un enfant atteint d'une double coxalgie, suppurée d'un côté, eut l'intention de lui réséquer la tête du fémur. Il fit une incision de quatre pouces, en arrière du trochanter, et quand il eut découvert le col, il trouva la tête détachée et la retira avec des pinces. Cette observation est remarquable par l'intention bien déterminée de l'auteur. Il n'eut qu'un séquestre à extraire, mais il avait entrepris l'opération avec l'idée d'aller

1. *Revue de Chirurgie*, 1881. — *De la résection de la hanche au point de vue de ses indications et de ses résultats définitifs.*

2. C'est en 1826 que Rhéa-Barton (de Philadelphie) attaqua pour la première fois, et avec un brillant succès, l'ankylose de la hanche par l'ostéotomie au niveau du trochanter. Ses successeurs modifièrent seulement le procédé en sectionnant le fémur plus ou moins près de la tête.

3. Heyfelder cite parmi les auteurs qui ont eu l'occasion de faire l'extraction de la tête nécrosée, Vogel, Hoffmann, Ohle, etc.

réséquer le col. Le nom de Schmalz doit donc être attaché à l'histoire de la résection de la hanche; d'après les documents écrits que nous connaissons, il est le premier qui ait tenté de la pratiquer[1] sur l'homme vivant, et la séparation naturelle de la tête fémorale nécrosée ne diminue pas le mérite de son initiative.

§ II. — Technique; procédés opératoires.

A. — QUELQUES CONSIDÉRATIONS ANATOMIQUES SUR L'ARTICULATION DE LA HANCHE AU POINT DE VUE DES RÉSECTIONS. — RAPPORTS ET PROPORTIONS AUX DIVERS AGES DES PIÈCES OSSEUSES QUI CONSTITUENT L'EXTRÉMITÉ SUPÉRIEURE DU FÉMUR ET LA CAVITÉ COTYLOÏDE.

La configuration de la tête et de la cavité cotyloïde, la direction du col, la disposition du grand trochanter et ses nombreuses insertions musculaires, doivent être bien présentes à l'esprit de celui qui pratique une résection de la hanche. Malgré l'épaisseur des couches musculaires qui la séparent de la peau, on pénètre dans la capsule sans couper aucun muscle en travers. On peut même l'aborder en passant exactement dans les interstices musculaires; mais, comme l'opération devient alors plus laborieuse et ne donne pas une plaie favorable à l'écoulement des liquides, il vaut mieux faire des incisions interfasciculaires et passer à travers le grand ou le moyen fessier, suivant qu'on opère en arrière ou en dehors. En avant, on peut passer entre les muscles couturier et psoas-iliaque; mais on tombe sur la partie la plus épaisse de la capsule, celle qu'il est le plus important de conserver pour la solidité de la néarthrose future. En arrière, on aborde la capsule par sa partie la moins épaisse; il est vrai qu'elle est renforcée là par les muscles pyramidal, obturateur interne et les jumeaux, mais on peut passer facilement dans l'interstice de ces muscles.

Le manchon capsulaire s'insère sur le col fémoral plus bas en avant qu'en arrière. Au point de vue du décollement de la gaine périostéo-capsulaire, nous ferons remarquer qu'il faut la fendre dans toute sa longueur, du bourrelet cotyloïdien à la base du col, et non l'inciser circulairement. Il faut avoir bien soin de couper dans toute son épaisseur, le faisceau demi-circulaire qui se trouve en arrière et gêne le dégagement de la tête tant qu'il est intact (Farabeuf). De petites incisions latérales au niveau du bourrelet cotyloïdien, rendront plus facile l'écartement des lèvres de la plaie capsulaire. Le ligament rond est détruit dans la plupart des cas où l'on opère, et s'il n'est pas détruit, il se rompt dans les mouvements de flexion et d'adduction qu'on imprime au fémur pour faire saillir la tête. A l'état sain, il ne peut être atteint que très

1. Cette observation a été publiée en 1823 par Hedenus (*Commentatio chirurgica de femore in cavitate colyloidea amputando.* Lipsiæ, 1823).

difficilement dans les procédés à incision postérieure, et en faisant saillir fortement la tête fémorale. On l'arrache le plus souvent dans les mouvements forcés qui sont nécessaires pour le rendre abordable.

La synoviale comme la capsule descend sur le col plus bas en avant qu'en arrière. En haut et en avant, elle présente souvent une perforation qui la fait communiquer avec la bourse séreuse du psoas et explique la propagation des fusées purulentes dans la fosse iliaque.

On ne divise pas de gros vaisseaux dans la résection de la hanche; en arrière et en dehors, on a à lier des branches de la fessière; en avant, quand on veut aborder l'articulation en dedans du couturier, on rencontre sous le bistouri la petite musculaire superficielle et des branches ascendantes de la circonflexe externe et de la grande musculaire.

Au point de vue de la lésion possible des nerfs, on ne s'est occupé que des rapports du sciatique. Situé en arrière, entre l'ischion et le grand trochanter, ce nerf pourrait être lésé par une incision postérieure qui irait trop près de l'ischion ou remonterait trop haut vers l'échancrure sciatique. On doit aussi ne pas oublier ses rapports quand on trace les incisions demi-circulaires autour du trochanter, dans notre procédé à relèvement du couvercle trochantérien; mais, comme on ne doit diviser les tissus que couche par couche et lentement dans cette région, la lésion du nerf n'est guère possible pour un observateur attentif. En haut, il est à 20 ou 25 millimètres du bord postérieur de la cavité cotyloïde, mais il la touche presque à sa partie inférieure. Quant à sa distance du trochanter, elle varie de 2 à 6 centimètres suivant qu'on fait tourner le fémur en dehors ou en dedans. Dans les mouvements forcés de rotation en dehors, le bord postérieur du trochanter touche presque le sciatique; il n'en est séparé que par l'épaisseur des muscles. Dans la position moyenne, il en est distant de 3 centimètres.

Mais il est une question dont on ne s'est guère inquiété jusqu'ici, c'est de la lésion des nerfs musculaires dans les divers procédés proposés pour cette résection. Nous avons déjà fait remarquer, à propos de diverses résections, qu'il était inutile de conserver les muscles si l'on coupait leur nerf. Or, dans notre ancien procédé à travers le moyen fessier, nous énervons la partie antérieure de ce muscle en coupant la branche inférieure du nerf fessier supérieur. D'autre part, dans les procédés qui traversent le grand fessier et, à plus forte raison, dans ceux qui coupent une partie de ses faisceaux, on sacrifie plusieurs des filets nerveux qui animent la partie externe et supérieure du muscle, les branches du nerf fessier inférieur ou petit sciatique destinées à la moitié supérieure du grand fessier s'épanouissant de bas en haut. Ces rapports n'ont qu'une importance secondaire, si l'on veut obtenir une ankylose; mais il ne faut point les oublier dans les cas où l'on recherche une néarthrose mobile.

Comme la résection de la hanche est pratiquée surtout chez les enfants, il importe de bien connaître la structure de la tête fémorale et de la cavité cotyloïde aux divers âges.

L'extrémité supérieure du fémur présente trois épiphyses : une pour la tête, une pour le grand trochanter et une pour le petit; mais la plus grande partie de cette masse osseuse est formée par la diaphyse qui constitue le col fémoral et s'enfonce par cela même dans l'articulation, de sorte que le cartilage intermédiaire entre la tête et le col est complètement intra-synovial; de là la fréquence des arthrites d'origine diaphysaire et l'invasion rapide de la cavité articulaire dans les cas d'ostéite aiguë juxta-épiphysaire. Le cartilage de conjugaison du grand trochanter est tout à fait sous-périostique; à plus forte raison celui du petit trochanter. L'épiphyse de la tête fémorale paraît à treize ou quatorze mois; celle du grand trochanter entre trois et quatre ans; celle du petit trochanter vers huit ans. Nous indiquons des limites moins précises que les anatomistes, parce que, dans les cas pathologiques, l'apparition des points d'ossification est souvent troublée.

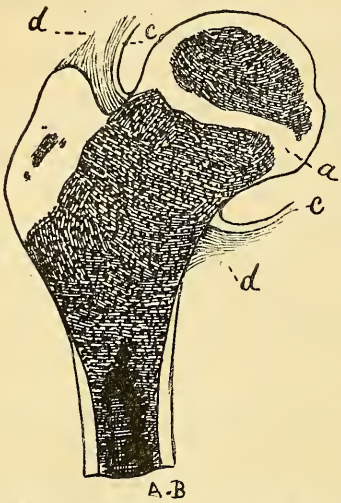

Fig. 284. — Coupe de l'extrémité supérieure du fémur sur un sujet de quatre ans, enfant chétif. (*Grandeur naturelle.*)

a,a, cartilage de conjugaison de la tête fémorale; il est tout à fait intra-synovial. — *b,b*, cartilage du grand trochanter dans lequel apparaît le point d'ossification; il est complètement sous-périostique. — *c,c*, insertion de la synoviale. — *d,d*, insertions de la capsule confondue en haut avec les tendons qui la doublent. — Le petit trochanter ne se voit pas sur la coupe.

En raison de l'importance de la coxalgie acétabulaire et de la fréquence des séquestres qu'on trouve dans les résections faites dans le jeune âge, il est important de bien se rendre compte du mode d'ossification de la cavité cotyloïde. Elle est formée par trois points d'ossification qui restent distincts jusqu'à l'âge de quinze ou seize ans et qui sont séparés jusque-là par un cartilage étoilé, désigné sous le nom de cartilage en Y, dont le tronc ou la base se dirige à peu près transversalement en arrière. Les trois pièces séparées par le cartilage étoilé appartiennent : la supérieure, à l'ilion; l'antérieure, celle qui est comprise entre les branches de l'>, au pubis; l'inférieure, à l'ischion. Comme toutes les portions de l'os où la nutrition s'opère avec le plus d'activité, les bords de ces noyaux d'ossification sont fréquemment le siège d'ostéites aiguës ou chroniques; les séquestres qu'on y rencontre correspondent à l'une ou l'autre des parties constituantes de l'Y et se pro-

longent quelquefois en dehors de la cavité cotyloïde, vers la partie principale et extra-articulaire de la pièce osseuse correspondante[1]. On a alors à enlever ou une partie du pubis, ou une partie et même la totalité de l'ischion. D'autres fois, on voit la lésion se propager vers les fosses iliaques, au-dessus de la cavité cotyloïde. La continuation des pièces constitutives de la cavité cotyloïde avec les masses principales de l'ilion, du pubis ou de l'ischion explique la propagation à l'articulation des ostéites nées primitivement en dehors d'elle.

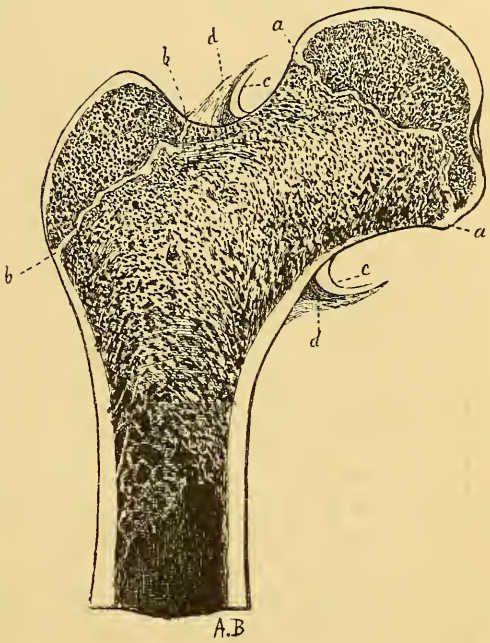

Fig. 285. — Coupe de l'extrémité supérieure du fémur sur un sujet de seize ans. (*Réduction d'un tiers.*) — Mêmes lettres explicatives. Le petit trochanter ne se voit pas sur la coupe.

Indépendamment des trois points d'ossification principaux de la cavité cotyloïde, il se forme des points d'ossification complémentaires qui peuvent être envahis primitivement par l'ostéite. L'un se forme au centre de l'étoile cartilagineuse ; un autre occupe l'extrémité terminale du rayon antérieur et supérieur ; le troisième se montre au niveau de l'extrémité terminale du rayon postérieur; il s'élève quelquefois assez pour aller rejoindre le point antérieur (Sappey).

Autour de la cavité cotyloïde, il y a aussi plusieurs points épiphysaires; nous signalerons en particulier celui de l'épine iliaque antérieure et inférieure, parce que la portion juxta-épiphysaire qui lui correspond est quelquefois le siège d'ostéites qui peuvent se propager à l'articulation.

Ces épiphyses intra-cotyloïdiennes, basilaires ou complémentaires, sont fréquemment altérées dans la coxalgie ; elles peuvent être même le point initial de l'affection. On les trouve alors à l'état de séquestres morts, de séquestres de nécrose, ou bien à l'état de simples séquestres d'ostéite encore vasculaires, mais déjà mobiles.

1. Malgré leur soudure, les pièces osseuses qui constituent le fond de la cavité cotyloïde conservent longtemps une certaine indépendance et la lésion reste souvent bornée à la pièce primitivement envahie.

B. — PROCÉDÉS OPÉRATOIRES POUR LA RÉSECTION DE LA HANCHE.

La résection de la hanche peut être semi-articulaire ou totale. Dans le premier cas, on retranche simplement l'extrémité fémorale; dans le second, on excise en même temps la portion articulaire du bassin, c'est-à-dire le fond ou le pourtour de la cavité cotyloïde. On n'enlève guère généralement qu'une petite partie de la surface articulaire du bassin; la division de la cavité cotyloïde en pièces osseuses distinctes, longtemps séparées par une bande cartilagineuse, explique la limitation des lésions pathologiques et fait qu'on n'aura guère à exciser, même dans les larges pertes de substance, qu'une partie du pubis ou de l'ischion, ou bien une portion isolée de l'ilion. On peut cependant avoir à enlever en même temps tout le fond de la cavité cotyloïde avec une partie plus ou moins considérable d'un des os qui forment son pourtour.

Les résections de l'extrémité fémorale présentent trois et même quatre variétés importantes à distinguer, au point de vue du résultat définitif de la résection :

1° La section de la tête seule ou *Décapitation du fémur;* le trait de scie ou de couteau se donne à un niveau plus ou moins élevé du col, mais sans en dépasser la base. Il faut cependant mettre à part le cas où l'on se contente d'enlever l'épiphyse de la tête ou la calotte fémorale en laissant subsister toute la saillie du col, et même son cartilage de conjugaison quand il n'a pas été détruit par la maladie; c'est le *Décalottement du col fémoral*, qui s'opère quelquefois de lui-même et réduit l'opération à une simple extraction de séquestre. La persistance de la saillie du col peut faciliter la reconstitution d'une énarthrose, cette saillie étant introduite et maintenue dans la cavité cotyloïde. Malheureusement la résorption d'une partie du col et l'altération de ce qui en resté nécessitent le plus souvent la section de tout ce qui déborde en dedans le corps de l'os. Dans tous les cas, l'importance de la conservation de la saillie cervicale doit faire distinguer le retranchement de la tête seule ou décapitation proprement dite de la *Résection à la base du col.*

2° La résection simultanée de la tête, de la totalité du col et du trochanter, par une section transversale passant au-dessous de la base de cette apophyse : c'est la *Résection sous-magni-trochantérienne*, ou plus simplement *Résection sous-trochantérienne.* On peut la désigner encore sous le nom de *Résection sous-cervicale.*

3° La résection de toute l'extrémité supérieure du fémur y compris le petit trochanter : nous appelerons alors cette opération *Résection sous-parvi-trochantérienne.*

1. *De la valeur des diverses incisions cutanées pour la résection de la hanche. — Zone d'incision. — Choix de la ligne d'incision suivant le siège de la lésion et le résultat final que l'on veut obtenir.*

En rappelant les principales incisions proposées autrefois et employées pour la résection de la hanche avant la méthode sous-périostée, nous avons fait remarquer qu'il n'y avait pas, en réalité, grande supériorité des unes sur les autres, puisque toutes (à part les incisions antérieures) coupaient finalement les mêmes muscles pour pénétrer dans l'articulation. Cependant, parmi les incisions d'approche, les postérieures sont les meilleures au point de vue de l'écoulement du pus, et les longitudinales valent mieux que les lambeaux à base supérieure, oblique ou inférieure. Dans la traction qu'on exerce sur le membre opéré une plaie transversale tend nécessairement à s'ouvrir, tandis que ses lèvres tendront à se rapprocher si elles sont longitudinales; mais, par contre, et c'est ce qu'on cherchait autrefois, l'opération par les procédés à lambeaux était plus facile et plus rapide.

La plupart de ces incisions pourront être acceptées dans les cas où la présence des abcès profonds, les déformations de la hanche par usure de la tête ou du rebord cotyloïdien, jointes à l'atrophie des muscles, auront changé l'aspect de la région et les rapports des os.

C'est dans ces lésions anciennes et étendues qu'il faut désirer une ankylose définitive après la résection; aussi ne sommes-nous point exclusif pour le choix d'une incision et acceptons-nous tout procédé qui permettra de ménager la continuité de la gaine périostéo-capsulaire, c'est-à-dire le moyen d'union du fémur au bassin. En pareil cas, aller se créer des difficultés, souvent très grandes, pour conserver des muscles déjà atrophiés ou qui ne serviront plus dans l'avenir, serait obéir à la lettre et oublier l'esprit de la méthode.

Zone d'incision. — La zone d'incision, c'est-à-dire l'espace dans lequel s'inscriront des lignes d'incision à peu près équivalentes dans certaines conditions, est représentée par un espace en forme d'**Y** dont la branche inférieure, large de deux centimètres au plus, répond à la face externe et au bord postérieur du fémur, et dont les branches divergentes se dirigent l'une en haut, vers le milieu de l'espace qui sépare les deux épines iliaques supérieures (l'antérieure et la postérieure), et l'autre en arrière, vers l'épine iliaque postérieure et même un peu au-dessous, de manière à circonscrire un espace triangulaire, en forme d'éventail, dont le sommet mousse répond à la moitié postérieure de la face externe du grand trochanter. La portion verticale de la zone d'incision, celle qui répond au bord externe et postérieur du fémur, représente le manche de l'éventail. Toutes les incisions qui s'inscriront dans cet espace pourront être acceptées dans certaines conditions, malgré les

lésions nécessaires de certains muscles, pourvu qu'elles conservent le manchon périostéo-capsulaire qui doit unir le fémur au bassin. On voit par là que toutes les incisions postéro-latérales, droites, sinueuses, en arc, à angles, décrites depuis longtemps par Ch. White, Vermandois, Textor, Heyfelder, Chassaïgnac, Langenbeck etc., peuvent, dans quelques cas, être applicables.

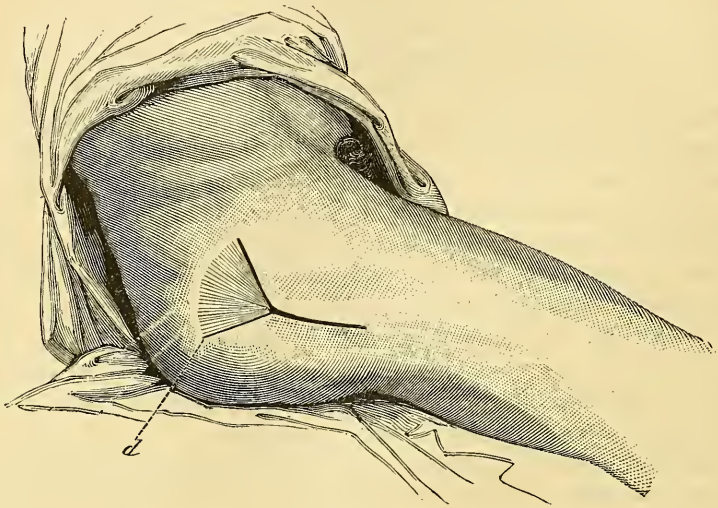

Fig. 286. — Zone d'incision ou de tolérance dans laquelle pourront s'inscrire de nombreuses lignes d'incision qui seront à peu près équivalentes dans la plupart des anciennes coxalgies suppurées avec désordres graves et étendus des os et des parties molles.

Quant aux procédés à lambeau externe, ceux à convexité inférieure, c'est-à-dire à base supérieure, peuvent être acceptables, pourvu qu'ils relèvent le périoste trochantérien et les muscles qui s'y insèrent; mais nous verrons que le relèvement dans le lambeau du trochanter lui-même permet de réaliser plus complètement et plus sûrement cette indication. Les lambeaux à base inférieure seraient moins bien disposés pour l'écoulement du pus.

On pourrait se demander avec Malgaigne s'il ne faudrait pas de parti pris sacrifier les insertions des muscles qui s'insèrent au grand trochanter, des moyen et petit fessiers par exemple, ces muscles devant contribuer à remonter le fémur en haut et favorisant ainsi l'accident que nous cherchons à éviter ou du moins à limiter par la conservation de la gaine périostéo-capsulaire. Mais il suffit de réfléchir un peu sur le rôle de ces muscles pour comprendre qu'ils agissent peu dans cette ascension du fémur; ce sont surtout les muscles insérés le long de la diaphyse, à son extrémité inférieure et à l'extrémité supérieure du tibia, qui pro-

duisent cette ascension. Leur nombre, leur masse et la longueur de leurs fibres leur font jouer un rôle autrement puissant que celui des fessiers.

Il faut donc conserver les attaches de tous les muscles pelvi-trochantériens dans l'intérêt de la mobilité de la néarthrose future, si l'on ne veut pas rechercher l'ankylose, et alors il faut avoir des procédés qui réalisent toutes les conditions de la méthode sous-périostée, sans acheter toutefois certains avantages problématiques par des inconvénients réels.

2. *Divers procédés de la méthode sous-périostée pour la résection de la hanche.*

L'incertitude où l'on est toujours sur les limites de la lésion, et sur l'étendue du sacrifice osseux qu'elle nécessitera, doit faire adopter en principe des procédés qui puissent servir pour toutes les éventualités, et permettre la simple décapitation du fémur tout aussi bien que la résection au-dessous des trochanters.

Quand nous avons décrit pour la première fois la résection sous-périostée de la hanche, nous avons été guidé par la nécessité de ménager intégralement le grand fessier. Comptant sur une articulation mobile, nous tenions à conserver toute sa force à un muscle qui joue un rôle capital dans la station verticale et les mouvements d'extension du fémur sur le bassin, c'est-à-dire dans la marche et une foule de mouvements usuels. Pour le conserver intégralement, nous arrivions dans l'articulation en traversant les moyen et petit fessiers par une incision interfasciculaire. Mais la fréquence des abcès sous-fessiers et la saillie des collections purulentes derrière le trochanter nous ont fait faire, dans la pratique, un emploi très restreint de notre procédé primitif, et le plus souvent, en dehors de notre procédé par section préalable du trochanter qui est devenu notre procédé usuel, nous avons fait une incision en arrière à travers le grand fessier, interfasciculaire ou transfasciculaire.

Aussi ne pouvons-nous qu'approuver et recommander pour certains cas les lignes d'incision proposées par divers chirurgiens qui, en suivant les principes de notre méthode opératoire, ont cherché la voie d'approche la plus facile ou la plus avantageuse pour aborder l'articulation de la hanche. Langenbeck modifia la partie supérieure de notre incision brisée et la dirigea en arrière vers l'épine iliaque postérieure et supérieure, la portion fessière de l'incision continuant la direction de la portion fémorale. Plus récemment, Kocher[1] s'est attaché à régulariser

1. *Correspondenz-Blatt für Schweiz. Aerzte.* Jahrg. XVII, 1887. — *Die Resection des Huftgelenkes nach* Kocher, par Fr. Dumont. Ces deux procédés ne diffèrent pas beaucoup l'un de l'autre quand on les pratique sur un sujet dont le fémur est fléchi à 135 degrés par rapport à l'axe du tronc, ou à 45, suivant qu'on mesure l'angle en avant ou en arrière. La ligne de Kocher se dirige cependant un peu plus en arrière, et forme par sa partie fessière un angle ouvert en arrière avec la portion fémorale, comme dans le procédé que nous décrivons plus bas et que nous avons employé dans nos anciennes opérations dont les résultats sont représentés par les figures 311 et 319.

cette incision en la dirigeant de manière à respecter les faisceaux du grand fessier et à ménager tous les nerfs des muscles pelvi-trochantériens.

Dès qu'on est forcé de passer à travers le grand fessier, à cause de la présence des abcès sous ce muscle, nous ne croyons pas utile de faire une incision rigoureusement interfasciculaire; il vaut mieux couper obliquement quelques faisceaux. Cette incision transfasciculaire facilite l'écartement des lèvres de la plaie musculaire et empêche la rétention du pus. Plus l'incision est postérieure, plus elle favorise l'écoulement des liquides de la plaie, mais aussi plus elle est exposée à être souillée par les excrétions rectales.

En résumé, il ne faut pas adopter exclusivement une seule incision; on doit la modifier suivant les circonstances et selon le but orthopédique et fonctionnel qu'on a l'intention de poursuivre.

Ces réserves faites sur les variantes dont la partie fessière de l'incision est susceptible, voici les divers procédés auxquels on peut avoir recours, en se laissant toujours guider par la nécessité de conserver la continuité du canal périostéo-capsulaire, ce qui doit être l'idée directrice de l'opérateur.

a. — PROCÉDÉ A INCISION BRISÉE POSTÉRO-LATÉRALE POUR LA RÉSECTION DE L'EXTRÉMITÉ SUPÉRIEURE DU FÉMUR, SANS TOUCHER AU MUSCLE GRAND FESSIER.

1er Temps. *Incision cutanée et intermusculaire.* — Le sujet étant couché sur le côté sain et la cuisse légèrement fléchie sur le bassin (135 ou 45 degrés selon qu'on considère l'angle ouvert en avant ou l'angle ouvert en arrière du fémur), on fait une incision partant de quatre travers de doigt au-dessous de la crête iliaque et à égale distance en arrière de l'épine iliaque antérieure et supérieure. Cette incision se dirige en bas et un peu en avant, dans la direction des fibres du moyen fessier jusqu'à la saillie postérieure du grand trochanter. L'incision doit changer alors de direction et se continuer en avant et en bas, dans l'axe de la diaphyse du fémur et en suivant le bord postérieur de cet os sur une longueur de huit centimètres en moyenne. On n'intéresse ainsi que le tendon du grand fessier. On ne touche pas à ses faisceaux musculaires et on ne compromet pas son innervation. On fait la première partie de l'incision plus ou moins antérieure, selon qu'on veut plus ou moins ménager l'attache trochantérienne des fibres supérieures du grand fessier. Plus l'incision sera postérieure, plus l'écoulement du pus sera facile; mais, comme la seconde partie de l'incision sera favorable pour cet écoulement, on ne devra pas s'en préoccuper.

2e Temps. *Dénudation du trochanter et du col du fémur.* — La lèvre postérieure de la plaie contenant le grand fessier est écartée avec de larges crochets mousses, et le moyen fessier se trouve à découvert. Il faut traverser ce muscle par une incision longitudinale, qui écarte les fibres en les dissociant, sans les couper en travers. Cette incision permet de rejeter de chaque côté une partie du moyen fessier et de conserver ses attaches au périoste trochantérien. On incise de la même manière le petit fessier, qu'on pourrait éviter de diviser cependant, en le reportant en avant avec des crochets mousses. La gaine périostéo-capsulaire est alors incisée depuis le bourrelet cotyloïdien jusqu'à la cavité digitale du grand trochanter, en suivant le bord supérieur du col fémoral. Il faut inciser toute l'épaisseur du bourrelet cartilagineux et libérer la capsule par deux petites

incisions transversales à ce niveau. On procède alors à la dénudation de la cavité digitale et du col du fémur avec le détache-tendon, en appuyant fortement le tranchant contre l'os et soulevant toutes les insertions tendineuses. Quand la gaine est largement détachée, on fait saillir la tête du fémur en arrière en portant la cuisse dans la flexion et l'adduction; on coupe le ligament rond s'il ne s'est pas rompu dans le mouvement

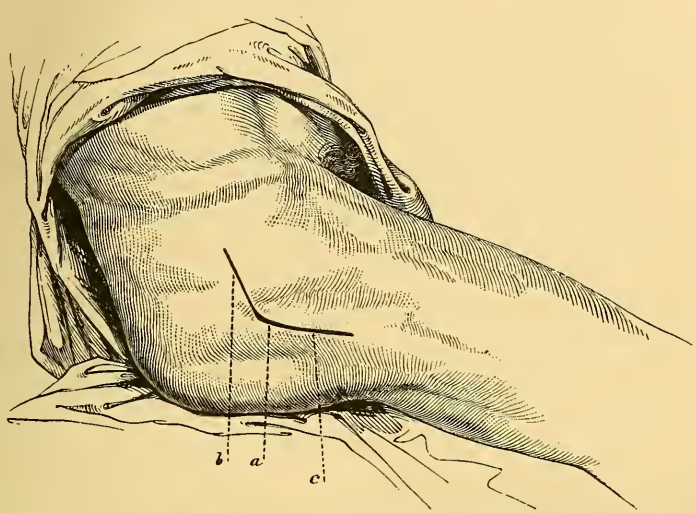

Fig. 287. — Direction de l'incision pour la résection sous-périostée de la hanche quand on veut respecter l'intégrité du grand fessier.

a, angle de l'incision correspondant à l'extrémité postérieure du grand trochanter. — *b*, partie supérieure ou fessière de l'incision. — *c*. partie inférieure ou fémorale. La rencontre de ces deux lignes forme un angle de 135 degrés environ.

imprimé au fémur; on luxe la tête de plus en plus, et l'on dénude de haut en bas la face inférieure du col, le petit trochanter, etc. La division longitudinale des moyens et petits fessiers n'expose pas à la formation d'une boutonnière contractile empêchant l'écoulement du pus, parce que la gaine périostique reste ouverte à sa partie déclive. On fait, au besoin, une contre-ouverture en bas et en arrière pour faciliter l'écoulement du pus.

3e TEMPS. *Section de l'os.* — L'os faisant saillie, on le coupe commodément avec une scie à chaîne ou à manche fixe, suivant le plan où s'est arrêtée la dissection du périoste[1].

1. Pour ne pas allonger outre mesure la description de nos procédés opératoires, nous glissons rapidement sur certains détails que nous supposons connus des opérateurs qui entreprennent une résection de la hanche. Mais nous ne saurions trop engager les jeunes chirurgiens qui veulent s'exercer sur le cadavre à prendre pour guide la description que M. Farabeuf donne de cette opération dans son *Précis de manuel opératoire*. Ils y trouveront exposés avec une remarquable précision tous les temps et tous les détails de la manœuvre par laquellle on doit pratiquer la dénudation méthodique et la section de l'extrémité supérieure du fémur. L'opération sur le vivant diffère toujours plus ou moins, sans doute, de l'opération sur le cadavre, à cause des adhérences, des changements pathologiques des tissus, et de la difficulté de faire mouvoir le fémur, mais on ne se trouve jamais mieux préparé à vaincre ces difficultés inhérentes aux cas pathologiques que par l'habitude de surmonter celles que présente le cadavre d'un sujet à articulations saines et à gaine périostique adhérente.

Ce procédé est celui qui respecte le mieux le grand fessier, mais, par l'incision interfasciculaire des moyen et petit fessiers, il énerve presque complètement la partie antérieure de ces derniers muscles ainsi que le tenseur du fascia-lata dont le nerf provient de la même source ; il supprime par cela même les agents principaux de la rotation en dedans. Si l'on croit pouvoir conserver cette action, il faut porter la partie fessière de l'incision plus en arrière et suivre un des rayons postérieurs de l'éventail que représente la figure 286.

Dans les cas d'abcès profonds, sous-fessiers, indiquant la lésion de la partie postérieure de l'articulation, et surtout lorsque ces abcès s'accompagnent de luxation ou subluxation pathologique de la tête du fémur en arrière, il faut ne pas hésiter à diriger vers le sacrum la portion sus-trochantérienne de l'incision. L'ensemble de l'incision forme alors une ligne coudée dont la branche supérieure se dirige vers une des épines iliaques postérieures ou même un peu au-dessous, suivant le siège de l'abcès et la saillie de la tête. On passe à travers le grand fessier et l'on aborde le col non pas par sa partie supérieure, comme dans le premier procédé, mais en arrière. Cette incision est représentée par la figure 288.

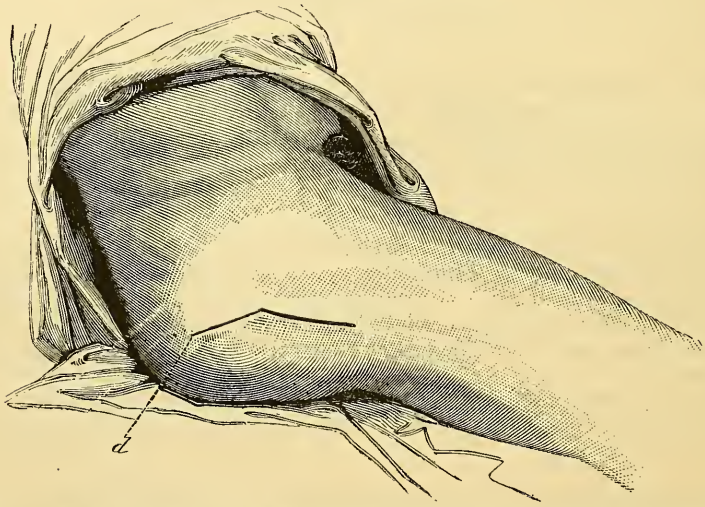

Fig. 288. — Incision brisée dont la partie supérieure est dirigée presque transversalement en arrière, vers l'épine iliaque inférieure ou même au-dessous *d*, suivant le siège de l'abcès. La partie inférieure ou fémorale de cette incision est la même que dans le premier procédé.

Lorsqu'on n'a aucune raison déterminante pour faire l'incision fessière dans telle ou telle direction, nous conseillons surtout l'incision postérieure, parce qu'elle est la meilleure des incisions exploratrices. Elle permet, mieux que toutes les autres, de déterminer le degré des

lésions et, comme conséquence, la nature de l'opération et l'étendue de l'excision osseuse. Elle peut d'ailleurs constituer le temps préliminaire du procédé par section préalable du trochanter.

Dans le cas où, après examen de l'articulation par l'incision fessière exploratrice, on se déciderait à n'enlever que la tête, il faudrait s'abstenir de désinsérer complètement les moyen et petit fessiers. On incise seulement la moitié de l'épaisseur du tendon du premier muscle pour pouvoir le relever en haut et en avant, et l'on ouvre la gaine périostéo-capsulaire à la partie postérieure du col qui est recouverte par le pyramidal, l'obturateur interne et les jumeaux. On pénètre dans l'articulation soit au-dessous, soit au-dessus de ces derniers muscles, suivant le siège des fistules et de la perforation capsulaire. Dans les anciennes coxalgies, ces muscles sont souvent tellement altérés qu'on ne les reconnait que très difficilement; on incise alors la capsule au niveau le plus facilement accessible.

Le lieu d'élection pour inciser la capsule articulaire est l'intervalle celluleux qui sépare le jumeau inférieur du carré crural et plus profondément de l'obturateur externe. La plaie articulaire se trouve alors mieux disposée pour l'écoulement du pus, et l'on a un espace suffisant pour explorer et luxer la tête du fémur. On éprouve cependant un peu plus de difficulté pour cette luxation si l'on ne peut, à cause des adhérences, porter la cuisse dans la flexion contre la paroi de l'abdomen. On libèrera, du reste, la capsule par quelques petites incisions transversales.

L'incision de la capsule entre le moyen fessier et le pyramidal recommandée par Langenbeck, Farabeuf, Kocher, est beaucoup moins favorable à l'évacuation des liquides de la plaie, surtout si l'on se borne à la décapitation du fémur. Cette ouverture de la capsule dans son point le plus élevé laisse un godet inférieur où le pus peut s'accumuler quand le sujet est couché dans la position horizontale.

La conservation, quoique seulement partielle, des insertions trochantériennes du moyen fessier gêne la mise à nu de la tête, en limitant l'espace dans lequel on doit manœuvrer; elle gêne surtout pour l'exploration de la cavité cotyloïde et les temps consécutifs de l'acte opératoire que l'altération de cette cavité peut exiger. Cette incision sera cependant suffisante pour enlever l'épiphyse de la tête, pour opérer le *décalottement du col fémoral;* mais c'est là une opération qu'on n'arrête pas d'avance et à laquelle on se borne quand l'épiphyse est plus ou moins décollée ou nage dans le pus.

Aussi, pour faire face à toutes les éventualités, recommandons-nous tout particulièrement le procédé suivant qui est facile, donne plus de jour que tous les autres, ménage mieux encore les insertions musculaires et conserve aux muscles tous les nerfs qui les animent.

C'est le procédé qui aborde l'articulation par *la section préalable*

et le relèvement du trochanter avec les tendons des muscles qui s'y insèrent. L'articulation est alors largement découverte. Une fois la tête enlevée et la cavité cotyloïde nettoyée, on rabat le trochanter s'il est sain (d'où le nom familier de *procédé à tabatière*), et on l'excise, s'il est malade.

b. — PROCÉDÉ PAR SECTION PRÉALABLE ET RELÈVEMENT DU TROCHANTER, APPLICABLE SOIT A LA RÉSECTION SOUS-TROCHANTÉRIENNE, SOIT A LA SIMPLE DÉCAPITATION DU FÉMUR.

1er Temps. *Incision cutanée et aponévrotique.* — On reconnaît d'abord le bord supérieur du trochanter, qui se termine par deux saillies, l'une antérieure, l'autre postérieure, appréciables chez les sujets maigres; s'il n'y a pas de saillies appréciables, on distingue le bord antérieur et le bord postérieur du trochanter. Le sujet étant couché sur le côté sain et la cuisse malade fléchie à 135 degrés et portée dans l'adduction, de manière à faire saillir le trochanter, on trace une incision courbe semi-lunaire, à convexité inférieure dont la partie moyenne doit répondre à la face externe du trochanter à 45 millimètres au-dessous de son bord supérieur : les extrémités de cette incision doivent répondre : l'extrémité antérieure à 5 centimètres[1] en avant de la saillie antérieure du bord supérieur du trochanter; l'extrémité postérieure à 4 ou 5 centimètres en arrière de la saillie postérieure du bord supérieur de la même tubérosité. L'incision doit traverser la peau, le tissu cellulo-graisseux qui la double et l'aponévrose fémorale et fémoro-fessière. Le grand trochanter apparaît alors recouvert par l'aponévrose d'insertion du vaste externe.

2e Temps. *Section du grand trochanter avec le couteau ou la scie selon l'âge du sujet, et de dedans en dehors ou de dehors en dedans suivant l'attitude qu'on peut donner au membre malade.* — Quand l'incision cutanée et aponévrotique a été faite, les lèvres de la plaie s'écartent et l'on voit briller le grand trochanter, recouvert de lames aponévrotiques. Il faut alors tracer la voie à la scie, de manière qu'elle ne blesse aucun organe. La direction de l'incision semi-lunaire a cela de particulier que sa branche postérieure est dans la direction des faisceaux musculaires constitutifs du grand fessier et que sa branche antérieure répond à la direction des fibres antérieures de moyen fessier ou à l'intervalle qui existe entre ce muscle et le fascia lata. Par cela même, en poursuivant notre incision semi-lunaire dans la profondeur des tissus, nous ne couperons pas de faisceaux musculaires, nous les écarterons pour passer dans leur intervalle. Avec le bistouri, on pénètre donc dans la couche musculaire ou plutôt entre les faisceaux musculaires en suivant la direction extérieure, et au niveau de la partie moyenne de l'incision cutanée, à 4 centimètres au-dessous du bord supérieur du trochanter, on incise le revêtement aponévrotique et le périoste du trochanter de manière à faire la voie à la scie. On peut alors, comme l'indique la figure 286, sectionner le trochanter de dehors en dedans et de bas en haut, avec une scie à amputation, en ayant soin de diriger le trait de manière qu'il fasse avec l'axe du fémur un angle de 45 degrés. On procède doucement, et, dès que la scie est enfoncée de 35 à 40 millimètres, on la retire; en essayant de soulever le couvercle trochantérien et de faire éclater au besoin la lamelle qui l'unit encore au col du fémur. Cela fait, on relève le couvercle trochantérien avec tous les muscles qui s'y insèrent, et l'on se trouve sur le col du fémur dans les meilleures conditions pour aborder la tête.

Pour les enfants chez lesquels le trochanter est cartilagineux ou constitué par un

1. Notre description se rapporte à l'adulte. Pour les enfants, on diminuera ces distances en proportion de l'âge.

tissu spongieux friable, on se sert d'un couteau ostéotome étroit, droit, ou un peu courbe, à pointe mousse, qu'on introduit dans le sinus cervico-trochantérien en rasant la face supérieure du col ; puis on coupe de dedans en dehors et de haut en bas. C'est le procédé le plus simple et le plus facile chez l'enfant.

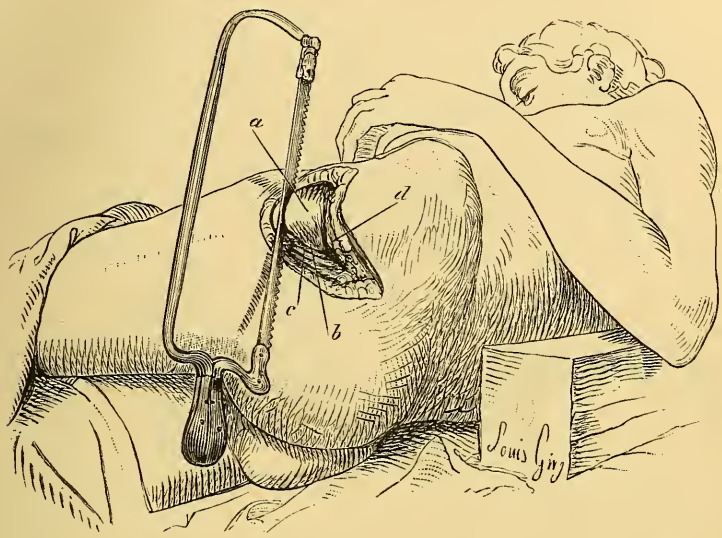

Fig. 289. — Section du grand trochanter avec la scie ordinaire d'amputation. Une petite scie à guichet est souvent préférable. Chez l'enfant on fait cette section avec le couteau ostéotome de dedans en dehors et de haut en bas.

a, trochanter recouvert par l'aponévrose du vaste externe ; *b*, incision de l'aponévrose et du périoste pour faire la voie à la scie ; *c*, lèvre inférieure de l'incision faite au grand fessier dans le sens de ses fibres ; *d*, lèvre supérieure de cette incision.

Chez l'adulte, lorsque le fémur, retenu par des adhérences ou par l'infiltration plastique des tissus périphériques, ne peut pas être ramené facilement dans l'adduction, on introduit une scie cultellaire en dedans du trochanter, et l'on procède, comme nous venons de le dire, pour la section avec le couteau.

3e Temps. *Ouverture de la gaine périostéo-capsulaire ; dénudation du col ; luxation de la tête.* — Le couvercle trochantérien étant relevé en haut avec une érigne, on le dégage sur les côtés ; on incise ensuite le périoste qui recouvre la face supérieure du col et la capsule qui en est la continuation jusqu'au bourrelet cotyloïdien. Il vaut mieux faire deux incisions latérales qu'une seule médiane ; l'une correspond en avant au bord antérieur du petit fessier ; l'autre en arrière passant au-dessous du pyramidal et même du jumeau inférieur, suivant le niveau ou est tombé le trait de scie. Mais le plus souvent à l'état pathologique, ces petits muscles sont atrophiés, détruits ou confondus et ce serait perdre son temps sans profit que de chercher leurs interstices. Ils resteront toujours adhérents, du reste par leurs expansions latérales fibreuses à une des lèvres de la gaine périostéo-capsulaire. Il ne faut donc pas s'attacher en pratique à des minuties qui allongeraient l'opération sans profit sérieux. On relève ensuite avec le trochanter tout le revêtement périostéo-capsulaire supérieur du col et de la tête, et la cavité articulaire est très largement ouverte. A mesure qu'on avance, on apprécie de mieux

en mieux les limites de l'altération osseuse; on dénude le col plus ou moins bas en avant et en arrière, et on luxe la tête sans s'occuper dans les cas pathologiques du ligament rond, qui est toujours détruit ou facile à déchirer. On peut alors se rendre compte de l'état de la cavité, de la profondeur de l'altération, et on agit en conséquence.

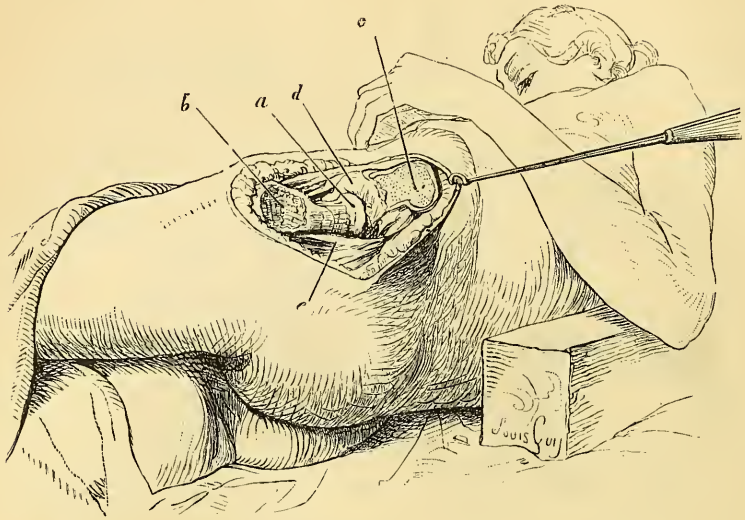

Fig. 290. — Relèvement du couvercle trochantérien qui permet de découvrir le col et la tête du fémur.

a, tête du fémur; *b*, surface de section de la base du trochanter ; *c*, couvercle trochantérien relevé en haut; *d*, gaine périostéo-capsulaire; *e*, muscle grand fessier incisé parallèlement à la direction de ses fibres.

4e Temps. *Section de la tête ou du corps du fémur; abrasion ou résection de la cavité cotyloïde; ablation du couvercle trochantérien ou suture selon les cas.* — La tête luxée, et l'exploration de la cavité articulaire étant faite, on peut, par la large ouverture qui a été pratiquée, sectionner l'os au niveau voulu. Si la diaphyse est malade, on fait le long de son bord externe une incision allant jusqu'au périoste inclusivement et on dénude le fémur à la hauteur exigée par le niveau de l'altération. On rugine ensuite ou l'on excise le fond de la cavité cotyloïde.

Si l'on juge à propos de suturer le couvercle trochantérien, il faut avoir soin de laisser en arrière une large voie pour l'écoulement des liquides, et pour cela inciser d'abord transversalement quelques faisceaux de la boutonnière du grand fessier. On exciserа ensuite le tiers postérieur ou même la moitié du trochanter, afin que les drains ne soient pas pressés contre le rebord osseux et que l'écoulement soit on ne peut plus facile. On finit l'opération par quelques points de suture osseuse pour fixer solidement le trochanter au corps du fémur.

Ce procédé, que nous employons aujourd'hui de plus en plus comme procédé d'élection, est d'une exécution facile quand on prend les points de repère que nous avons indiqués. Il permet d'éclairer et d'explorer

entièrement le fond de la cavité cotyloïde et toutes les anfractuosités du foyer de la résection. Il laisse une plaie bien disposée pour l'écoulement du pus et ne sacrifie aucun muscle. Nous ne lui avons trouvé qu'un inconvénient, qui est du reste secondaire et facile à neutraliser; c'est la direction transversale de l'incision qui fait que les tractions exercées sur le membre tendent à faire lâcher les points de suture qui unissent les lèvres de la plaie[1]. Pour éviter cet accident, il faut passer les fils à travers l'os, et, si l'on a sacrifié le trochanter, comprendre dans les anses toute l'épaisseur des parties aponévrotiques[2].

Nous engageons les chirurgiens, qui ne seront pas suffisamment édifiés par notre description, à étudier ce procédé sur le cadavre, comparativement avec les autres, et ils se convaincront facilement, nous n'en doutons pas, de sa supériorité au point de vue de l'éclairage de la cavité cotyloïde. Si l'on ne voit pas clair dans le fond de cette cavité et si l'on ne peut pas l'aborder facilement par les divers instruments, on s'expose à méconnaître des points malades et à faire des opérations incomplètes.

On peut certainement dépouiller, comme dans notre premier procédé, la totalité du trochanter et rejeter en dehors de l'aire de la cavité cotyloïde la gaine périostéo-capsulaire avec tous les muscles qui s'y insèrent. Mais, outre qu'il y a de grands inconvénients à dépérioster d'abord une portion d'os qu'on n'a pas l'intention d'enlever, on est toujours embarrassé par la saillie du trochanter qui masque plus ou moins le fond de la cavité cotyloïde et empêche la lumière d'y pénétrer.

Pour bien voir, il faudrait donc toujours enlever le trochanter : or, dans notre procédé, nous l'éloignons temporairement du champ opératoire sans être obligé de le sacrifier, comme dans les procédés ordinaires de résection sous-trochantérienne où l'on retranche systématiquement cette saillie, qu'elle soit saine ou altérée[3].

1. Dans quelques cas où le grand raccourcissement du membre nous avait fait prévoir la nécessité de tractions prolongées et énergiques, nous avons fait une longue incision longitudinale postéro-externe, n'intéressant que la peau et le tissu cellulaire sous-cutané, qui nous a permis de découvrir le trochanter et de faire les incisions intermusculaires et la section du couvercle trochantérien comme dans le procédé ordinaire. La plaie est alors longitudinale superficiellement et transversale plus profondément. Le trochanter est suturé; les points déclives drainés et les tractions peuvent s'exercer sans danger de désunir la peau. Elles tendent au contraire les lèvres de la boutonnière. Une incision transversale sur la lèvre postérieure est nécessaire alors pour le passage d'un large drain d'écoulement.

2. Nous employons toujours des fils métalliques solides. Pour augmenter la résistance de la suture, il faut saisir une grande épaisseur de tissu et enfoncer l'aiguille à 20 ou 25 millimètres des bords. De cette manière la suture osseuse aura une grande solidité, et l'on pourra tirer sur le membre inférieur sans risquer de désunir le trochanter.

3. Kœnig a dans ces derniers temps (*Tuberculose des os et des articulations*, trad. franç. 1885) cherché à atteindre le même but en faisant sauter avec un ciseau les bords antérieur et postérieur du trochanter et en les relevant ensuite avec les muscles qui s'y insèrent. C'est ainsi que nous opérions autrefois les enfants dont le grand trochanter est encore cartilagineux; nous découpions avec un fort bistouri l'épiphyse cartilagineuse, que nous relevions avec les

La section préalable du trochanter rend les plus grands services quand on a affaire à des cas anciens, compliqués d'adhérences intra-articulaires et péri-articulaires, dans lesquels on peut difficilement faire mouvoir le membre et découvrir l'articulation.

Dans tous les cas, du reste, cette section préalable du trochanter a un grand avantage au point de vue du diagnostic exact de la lésion osseuse : elle fait découvrir des foyers caséeux qu'on n'avait pas soupçonnés. Plusieurs fois nous sommes tombé au centre d'un foyer tuberculeux dont rien ne nous avait indiqué la présence.

Cette section préliminaire du trochanter a tous les avantages des incisions péri-trochantériennes de la méthode ancienne (Jœger, A. Guérin, Maurice Perrin, Hüter) sans en présenter les inconvénients. Ces incisions dégagent sans doute rapidement le pourtour du trochanter, mais elles laissent persister sa saillie et coupent, du reste, toutes les insertions tendineuses et musculaires.

On peut découvrir l'articulation en avant, en passant entre le couturier et le droit antérieur d'une part, et le psoas iliaque de l'autre. L'ouverture de la capsule articulaire se trouve alors dans de mauvaises conditions pour l'écoulement du pus, mais on y remédie par une boutonnière postérieure. Ce procédé, employé par Lücke et Schede et que nous décrivons d'après Lossen, peut être mis en question quand il existe des fistules antérieures et qu'on a de bonnes raisons de supposer qu'une décapitation simple suffira. Il constitue dans tous les cas une incision d'exploration.

c. — PROCÉDÉ DE LA RÉSECTION DE LA HANCHE PAR L'INCISION ANTÉRIEURE (SCHEDE, LUCKE).

On commence l'incision un peu au-dessous de l'épine iliaque antéro-supérieure et à un travers de doigt en dedans, et on la conduit tout droit en bas. L'incision de la peau faite, on découvre le bord interne du muscle couturier et du droit antérieur de la cuisse, puis, pénétrant dans l'interstice musculaire, on arrive sur le bord externe du muscle psoas-iliaque. On peut alors facilement, en faisant un peu fléchir la cuisse et la mettant dans l'abduction et la rotation en dehors, faire écarter en dehors les muscles droit et couturier avec un crochet mousse, tandis qu'on écarte en dedans le psoas-iliaque La capsule est ainsi découverte sans qu'on ait sacrifié un seul faisceau musculaire. On incise la gaine périostéo-capsulaire, qui est excessivement épaisse en cet endroit, là où elle est renforcée par le ligament de Bertin. Après avoir coupé ce ligament à partir du bourrelet cotyloïdien, on prend une rugine pour décoller le périoste et l'on dégage ses insertions cervicales. Si la tête est nécrosée ou profondément altérée, on la fait saillir à travers la capsule; mais si le ligament rond était intact, on aurait les plus grandes diffi-

muscles ; mais, depuis 1879, nous avons remplacé ce procédé un peu primitif par le soulèvement total et méthodique du trochanter.

cultés pour l'atteindre sans luxer le fémur. On ne pourrait pas l'aborder en arrière; on devrait aller le couper avec la rugine insinuée en avant, en dedans et en bas.

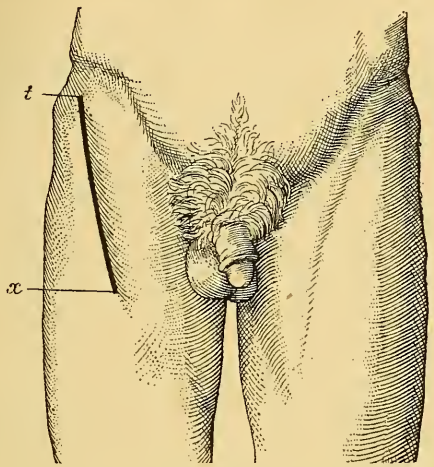

Fig. 291. — Incision antérieure intermusculaire suivant le bord du couturier.

Nous n'avons jamais mis en pratique ce procédé sur le vivant; il peut être bon pour l'ablation de quelques séquestres ou de l'épiphyse fémorale, ou bien encore pour une esquillotomie; mais il laisse chez les adultes une plaie profonde, difficile à éclairer. Il est par cela même peu favorable pour des opérations dont on ne peut pas d'avance calculer l'étendue. Il n'aurait qu'un avantage à nos yeux, chez les enfants : c'est d'avoir une plaie plus facile à tenir propre que les plaies fessières; mais, comme un drainage fessier est toujours nécessaire et qu'il doit être large, les conditions de l'asepsie ne sont pas, au fond, bien meilleures[1].

d. — PROCÉDÉ POUR LA RÉSECTION DE LA HANCHE DANS LES CAS D'ANKYLOSE. — RÉSECTION SOUS-PÉRIOSTÉE INTERROMPUE. — DÉNUDATION DE L'OS AU BISTOURI POUR CONSERVER LA COUCHE EXTERNE, NON OSSIFIABLE, DU PÉRIOSTE.

Nous appliquerons à la hanche notre procédé général pour la résection des articulations ankylosées. Comme au coude, comme au poignet, nous commencerons par rompre l'ankylose avec le ciseau, pour mettre la hanche dans les conditions d'une articulation mobile, faire saillir le fémur et en retrancher ce qui paraîtra nécessaire. Pour éviter le retour

1. Hüter a porté l'incision de résection plus en dehors, au côté externe du couturier et du droit antérieur, pour pouvoir enlever toute l'extrémité du fémur ; col et trochanter. Avant la méthode sous-périostée, Vidal (de Cassis), Roser, Schillbach, etc. avaient déjà préconisé des incisions antérieures.

de l'ankylose, nous pratiquerons également la résection sous-périostée interrompue et nous retrancherons dans la plupart des cas la totalité de l'extrémité fémorale, trochanter compris.

Dans cette résection partiellement parostale, nous avons soin de conserver les insertions musculaires en laissant les tendons trochantériens se continuer avec le corps du fémur, non pas par la gaine périostique complète, mais par sa couche externe seulement. Pour cela, *nous dénudons l'os, non pas avec le détache-tendon, mais avec la pointe du bistouri.* Nous pouvons ainsi dédoubler le périoste et en conserver la partie fibreuse, non ossifiable, sous forme de bandelettes plus ou moins larges qui assureront dans l'avenir la continuité de l'action musculaire sur le fémur, en empêchant les muscles insérés sur la partie retranchée de se retirer vers leur attache fixe et d'aller contracter des insertions anormales.

Cette dissection des bandelettes fibreuses d'insertion, constituées par la couche externe ou plutôt par la couche de renforcement du périoste fournie par les expansions tendineuses et aponévrotiques, est le seul moyen de conserver l'action des muscles dont on peut avoir besoin, tout en sacrifiant les tissus dont la réossification pourrait reproduire l'ankylose. Dans les cas d'ossifications extra-périostales irrégulières, indiquant une disposition ossifiante anormale des tissus conjonctifs périphériques, on sacrifiera largement ces tissus en enlevant toute l'épaisseur du périoste et en faisant une résection exclusivement parostale, comme nous l'avons déjà dit, à propos des ankyloses du coude. En un mot, on se mettra en mesure d'atteindre un but déterminé, en calculant les propriétés ostéogéniques des tissus intéressés par l'opération.

1er Temps. *Mise à nu du col par une incision intermusculaire ou par le relèvement du trochanter.* — Dans ce premier temps l'opération ne présente rien de fixe; on choisira l'incision qui permettra d'aborder le col le plus directement. Si l'ankylose est en flexion et adduction, on abordera facilement le col en arrière; si elle est en abduction et extension, rotation en dehors, il vaudra mieux soulever le trochanter.

2e Temps. *Section du col au ciseau.* — C'est le temps essentiel de l'opération. On enfoncera dans le col, d'arrière en avant ou de haut en bas, selon l'incision choisie, un ciseau large de 2 centimètres sans dépasser la limite opposée du col, car mieux vaut achever la séparation par rupture. Le col divisé, on se trouve dans le cas d'une articulation mobile, et on poursuit alors le détachement de la gaine périostéo-capsulaire comme dans les cas ordinaires avec cette *différence toutefois* qu'on ne dénude pas l'os avec le détache-tendon, mais avec le bistouri pour ne conserver que la couche externe non ossifiable du périoste, qu'on enlèvera même plus complètement dans le temps suivant si la plasticité des tissus périphériques révèle une disposition ossifiante anormale. On se comportera du reste en vue du résultat final qu'on se propose d'obtenir.

3e Temps. *Extraction de la tête, ablation d'un anneau de périoste autour du col et du grand trochanter en ménageant les insertions du ligament de Bertin et sa continuité avec le périoste fémoral.* — Si la tête est fusionnée avec la cavité cotyloïde et que celle-ci soit obturée par des ossifications dures non malades, on peut se dispenser de creuser une nouvelle cavité parce que, en raison de l'état des tissus,

on ne trouverait pas des conditions favorables pour l'établissement d'une néarthrose mobile ; les formes ankylosantes diffuses étant particulièrement désavantageuses sous ce rapport. Si au contraire les conditions anatomiques paraissaient favorables, on pourrait creuser avec la gouge une excavation propre à recevoir l'extrémité fémorale. On aurait soin de relever et d'accumuler au-dessus d'elle toutes les portions périostiques ou fibreuses qui pourraient donner lieu *à la formation d'une crête osseuse*, assez résistante pour s'opposer à l'ascension du fémur. Quand on trouve la cavité cotyloïde comblée par du tissu osseux de consistance inégale avec des foyers suspects, il faut l'enlever et évider la cavité.

A moins qu'il ne s'agisse d'une ankylose traumatique ou rhumatismale récente, ou qu'on n'*opère une ankylose double*, il faut généralement se contenter de changer la position du fémur. Mais quand on veut des mouvements, il faut exciser annulairement autour du col les tissus ossifiables (périoste et plaques osseuses ou ostéoïdes de la capsule), en ayant bien soin de conserver toujours la continuité du fémur avec la partie antérieure de la capsule, le ligament de Bertin devant être à l'avenir le principal élément de solidité de l'articulation et le principal obstacle à la descente du bassin. La résection sous-périostée interrompue est ici, comme dans toutes les ankyloses par fusion osseuse, le meilleur moyen d'obtenir une néarthrose mobile. Plus on sacrifiera de périoste et plus grande sera la hauteur de la portion retranchée, mieux on pourra prévenir le retour de l'ankylose. La dissection du périoste au bistouri sur la portion d'os qu'on se propose de retrancher, permettra de conserver des bandelettes fibreuses entre les tendons trochantériens et le bout inférieur du fémur et l'action musculaire sera assurée dans l'avenir par ces tractus intermédiaires. Après la section de l'os, on enlèvera secondairement à la face interne du col les restes du périoste ou les tissus ostéoïdes qui pourraient favoriser le retour de l'ankylose. — Après l'opération, extension continue, aussi énergique que le sujet pourra la supporter, pour maintenir la surface de section du fémur la plus éloignée possible du bassin pendant le temps de la cicatrisation de la plaie.

Indépendamment des cas d'ankylose double qui constituent l'indication la plus formelle de l'opération, on pratiquera ces résections lorsque l'ankylose unilatérale s'accompagnera de la présence de foyers intra-cotyloïdiens, tuberculeux ou nécrotiques, entretenant la suppuration osseuse. Quand on voudra seulement changer la position vicieuse du fémur, on aura recours à d'autres opérations que nous décrirons plus loin.

c. — PROCÉDÉ POUR LES LUXATIONS CONGÉNITALES OU ACQUISES DE LA HANCHE.

La tête étant sortie de sa cavité est devenue superficielle et facilement accessible : on ira droit sur elle, en dirigeant toutefois l'incision de manière qu'elle passe dans les interstices musculaires ou entre les faisceaux des muscles importants, comme le grand fessier. Il faudra d'autant plus faire attention à la direction des faisceaux musculaires et à la distribution de leurs nerfs que, dans les résections de cette catégorie, on cherche une néarthrose mobile et actionnée par des muscles puissants. Aussi, malgré la facilité d'aborder la tête par un coup de bistouri rapidement donné, nous paraît-il indispensable de faire une étude préalable

de la position des muscles et des déplacements qu'ils ont subis, pour ne pas compromettre leur action à l'avenir. Leurs rapports devant changer avec la variété des luxations, nous nous en tenons à des considérations générales; nous prévenons seulement les opérateurs trop pressés du danger des incisions non calculées. On peut, en un tour de main, arriver sur la tête, la faire saillir et la couper, mais il vaut mieux mettre un peu plus de temps et conserver tout l'appareil musculaire. L'opération est surtout facile dans les cas de luxation congénitale avec grande mobilité de la tête. Il faut en profiter non pas pour faire une opération rapide, mais pour ménager absolument toutes les fibres des muscles fessiers et pelvi-trochantériens.

PROCÉDÉ POUR LA RÉSECTION DE LA TÊTE FÉMORALE DANS LES LUXATIONS CONGÉNITALES DE LA HANCHE (MARGARY)[1].

« On ouvre l'articulation par une incision droite, allant du sommet du trochanter à l'épine iliaque postérieure et supérieure, la cuisse ayant été placée en adduction et fléchie à 45 degrés.

« L'incision commence un peu au-dessous du sommet du trochanter et intéresse d'un trait toute l'épaisseur des parties molles; elle va droit sur la tête du fémur qu'un assistant fait saillir fortement. On complète, au besoin, l'incision de la capsule en haut, au moyen d'un bistouri boutonné, et en bas, sur le bord supérieur du col, avec un bistouri droit à résection. Pendant que l'assistant fait saillir la tête en dehors par l'ouverture de la capsule, l'opérateur la contourne par le doigt indicateur, coupe le ligament rond, en faisant protéger les parties molles par des crochets mousses, pratique la décapitation au ras du col (*decapitazione rasente al collo*) au moyen d'une scie cultellaire.

« Laissant de côté toute exploration de la cavité, on procède à la ligature des vaisseaux saisis par les pinces hémostatiques; on met un tube à drainage assez gros dans la cavité articulaire, et on fait la suture au catgut des bords de la capsule. — Suture profonde des muscles fessiers et superficielle de la peau avec la soie phéniquée. — Extension continue. »

Les résections pour luxations acquises ne peuvent pas être aussi rapides, à moins qu'on n'ait pris le parti de se borner à la section du col; mais si l'on veut préalablement essayer la réintégration de la tête, ce temps de l'opération peut être très long, difficile, et sera même souvent suivi d'insuccès dans les luxations anciennes. La variété des désordres dans ces luxations irréductibles (déchirures des muscles, rupture de la capsule, adhérences consécutives entre les parties irrégulièrement divisées) fera nécessairement de ces réintégrations des opérations laborieuses.

1. *Cura operativa della lussazione congenita dell' anca.* — In *Archivio di Ortopedia*, fascic. 5 et 6. — 1884.

3. — *Remarques pratiques sur la technique de la résection de la hanche. — Précautions à prendre dans les mouvements du fémur; danger des décollements diaphysaires.*

Chez un adulte fort et bien nourri, la résection de la hanche paraît présenter au premier abord des difficultés réelles, à cause de l'épaisseur des parties molles, quand on veut suivre rigoureusement les règles des opérations sous-périostées et conserver toutes les attaches des muscles pelvi-trochantériens. Mais ce n'est qu'une question de temps et de méthode; car rien n'est si facile que de pénétrer dans l'articulation au point voulu, en suivant les repères que nous avons indiqués. Chez les enfants, surtout chez les sujets atteints de coxalgie chronique suppurée, et par cela même toujours plus ou même amaigris, l'opération est d'une très grande simplicité quand l'articulation est encore mobile. On n'a pas à traverser de couches trop épaisses de tissus mous; on découvre facilement la tête, et l'on peut aller rapidement, car on n'a à diviser que des vaisseaux dont on arrête facilement l'hémorrhagie. C'est du reste pour ces sujets émaciés, et à muscles décollés par des abcès, que nous avons accepté la plupart des incisions postérieures, dès qu'elles découvraient facilement la tête. La guérison par ankylose étant le plus souvent la terminaison à souhaiter, il n'y a pas, comme nous l'avons déjà dit, à s'inquiéter outre mesure de la conservation rigoureuse des muscles qui, dans cette éventualité, n'auront plus à servir.

Mais ce n'est pas au point de vue du tracé des incisions que nous avons à exposer ici quelques remarques pratiques; c'est au sujet des autres temps de l'opération pour lesquels les altérations pathologiques du membre (adhérences, atrophie et friabilité osseuses) créent des conditions spéciales.

Quand on opère des enfants traités sous le bandage inamovible et immobilisés depuis de longs mois dans la gouttière, on doit se préoccuper de la diminution de résistance du tissu osseux et du peu d'adhérence des cartilages de conjugaison avec la couche spongoïde sous-jacente. Chez les sujets dont le tissu osseux est atrophié par une longue immobilité, la moindre torsion de l'os peut amener un décollement de la diaphyse ou une véritable fracture, selon les conditions du mouvement forcé[1]. Aussi faut-il apporter beaucoup de mesure dans les mouvements

1. Dans notre mémoire sur l'*Entorse juxta-épiphysaire* par lequel nous faisions connaître les effets variés de cette lésion si importante dans la pathogénie des affections osseuses, nous disions à ce sujet :

« Chez les enfants qui ont succombé à des affections septicémiques, à la variole hémorrhagique, par exemple, nous avons constaté une très grande facilité de produire les décollements diaphysaires. Il suffit d'un petit effort pour décoller la diaphyse du cartilage de conjugaison; le décollement se fait assez nettement, sans fracture, on dirait que la couche spongoïde normale s'est liquéfiée, tant la séparation se fait avec facilité.

En comparant ces cadavres avec d'autres provenant de sujets morts de pneumonie ou de méningite tuberculeuse, sur lesquels nous expérimentions, nous obtenions des résultats tout

de flexion, d'adduction et de rotation qui sont nécessaires pour luxer la tête du fémur. La diaphyse peut alors être séparée, soit de la tête qui reste dans la cavité cotyloïde, soit de l'épiphyse inférieure.

Deux fois nous avons vu se produire le décollement de la diaphyse fémorale d'avec son cartilage de conjugaison inférieur. Une fois l'accident se produisit avec un craquement qui put être perçu par l'assistance : c'était chez un sujet de dix-sept ans[1]. Une seconde fois le décollement s'opéra sans bruit, sans craquement perceptible, même pour l'aide qui tenait le membre et qui ne fut averti que par une mobilité anormale au-dessus du genou[2]. Il y avait eu une disjonction lente, un tassement du tissu spongieux, mais pas de rupture brusque comme dans le premier cas.

Ces accidents sont réparables sans doute, quand on s'en aperçoit immédiatement et qu'on cesse alors tout mouvement qui pourrait les aggraver. On place le membre dans un appareil inamovible et l'épiphyse ne tarde pas à se ressouder à la diaphyse. Mais, sur des sujets déjà infectés et en proie à une fièvre de résorption, ces décolle-

différents. Chez ces derniers, nous produisions toutes les lésions de l'entorse juxta-épiphysaire : torsion de la substance compacte, tassement de la substance spongieuse, fractures trabéculaires et décollements partiels des diaphyses ; chez les premiers, décollements faciles et immédiats de la diaphyse, décollements périostiques s'étendant plus ou moins haut, mais pas de torsion, ni de tassement du tissu osseux ; l'os cédait à la partie la plus faible ; il y avait eu, pour ainsi dire, fonte, dissolution des éléments cellulaires de la couche chondro-spongoïde, au niveau du cartilage de conjugaison, et de la couche ostéogène sous le périoste.

Cette altération ne se produit à ce degré que chez les sujets profondément intoxiqués et infiltrés, mais il est probable qu'elle existe, à un léger degré au moins, chez les sujets qui guérissent de la variole et autres fièvres éruptives graves. La fréquence des ostéites juxta-épiphysaires dans les convalescences de rougeole, variole, fièvre typhoïde, etc., nous indique que la maladie a laissé au niveau des portions de l'os en voie de croissance (portions juxta-épiphysaires, couche ostéogène sous-périostique) une altération de nutrition qui les expose à des inflammations consécutives, sous l'influence d'un léger traumatisme ou d'un refroidissement.

En dehors de la macération des tissus dans les membres infiltrés et des altérations produites par certaines affections septiques, on ne peut pas toujours bien se rendre compte des conditions qui ont affaibli la résistance de la couche spongoïde ou altéré la consistance du tissu osseux juxta-épiphysaire. Chez les rachitiques, la consistance du tissu osseux est tellement diminuée qu'il cède dans tous les sens au moindre effort, et qu'on produit des fractures diaphysaires ou juxta-épiphysaires selon la manière dont on saisit le membre et le point où l'on cherche à le fléchir. On produit chez ces sujets toutes les variétés possibles de courbure ou de fracture incomplète. »

1. La rupture se fit au moment où je commandais à l'aide de porter le membre dans l'adduction. Le malade succomba quelques semaines après l'opération ; l'autopsie ne put être faite, mais rien n'indiquait que du pus se fût produit dans le nouveau foyer. Le genou fut maintenu par un bandage silicaté et il n'y eut ni douleur ni gonflement appréciables.

2. Ce cas était remarquable par la diminution de consistance du tissu spongieux qui se laissa tasser, écraser avant de se décoller du cartilage. L'entorse produite par les mouvements de flexion, adduction et rotation en dedans, porta d'abord ou simultanément sur la région juxta-épiphysaire du tibia qui ne se décolla pas, grâce à l'appui que lui prêtait le péroné. La diaphyse du fémur seule se décolla et l'épiphyse correspondante devint complètement mobile sur elle. Nous ne fîmes attention qu'à cette lésion au moment de l'opération. Le tassement du tibia ne fut soupçonné et diagnostiqué que plus tard. (Voy. le Chapitre XXII, *Résections diaphysaires des os de la jambe.*)

ments violents de l'extrémité diaphysaire pourront provoquer une suppuration périostique ou médullaire, et rendre nécessaire plus tard l'amputation du membre dans l'articulation coxo-fémorale.

Ces disjonctions sont à redouter chez les sujets dont la tête du fémur est retenue par des adhérences, soit interosseuses, soit périphériques. Aussi faut-il, quand la tête est peu mobile, la libérer par l'isolement et le détachement plus étendu de la gaine périostéo-capsulaire. On peut ensuite, sans effort, incliner et diriger le membre en tous sens.

L'adhérence de la tête rend l'opération plus difficile, quel que soit le procédé qu'on emploie; mais le relèvement du couvercle trochantérien, découvrant l'articulation dans sa demi-circonférence supérieure, c'est-à-dire en haut, en avant et en arrière, facilite, plus que toutes les autres incisions, l'exploration sur place de l'articulation et rend inutiles les mouvements forcés.

Les décollements diaphysaires de l'extrémité inférieure du fémur peuvent augmenter notablement le raccourcissement ultérieur du membre. L'arrêt d'accroissement sera probablement insensible dans les cas de réunion immédiate et sans inflammation des parties décollées; mais il pourra être beaucoup plus marqué si les désordres locaux ont été plus graves dans le tissu spongieux et le cartilage correspondant, comme l'ont démontré nos expériences sur les animaux (*Introduction* p. 112).

L'atrophie du tissu osseux dans les coxalgies de l'enfance amène souvent une friabilité extrême des tissus spongieux et compact. Cazin[1] a observé un cas de fracture multiple de la diaphyse pendant les manœuvres nécessitées par la résection. Il fut obligé de terminer l'opération par la désarticulation de la hanche. Les fractures du corps du fémur ne sont pas très rares chez les coxalgiques guéris par ankylose.

La diminution de consistance du tissu spongieux fait qu'on peut le couper par tranches avec le couteau ostéotome, et le tailler comme un morceau de bois tendre. Il est cependant quelquefois entouré d'une couche compacte tellement flexible que le couteau l'entame difficilement et produit l'expression de la moelle, comme si l'on se servait de cisailles. Pour éviter cet inconvénient, il faut, quand la disposition des parties s'y prête, tendre avec un petit davier la partie à enlever. Sur cette partie tendue, le couteau et la scie agissent plus franchement et ne produisent aucun écrasement.

Quand on a scié le fémur, on est quelquefois frappé, chez les enfants, de l'aspect sale, gris-roussâtre, presque purulent, de la coupe osseuse, et, si l'on n'a pas une expérience suffisante des opérations sur les os, on pourrait être tenté de refaire une seconde section. Cet aspect

1. Dhourdin. *De la coxalgie cotyloïdienne.* Thèse de Paris, 1883. « Au mouvement d'adduction avec rotation destiné à faire saillir la tête fémorale, il se produisit un véritable bruit de noix et le fémur se brisa en vingt endroits », p. 269.

s'observe surtout quand on a coupé l'os au-dessous du trochanter et qu'on tombe sur un tissu spongieux raréfié et très vascularisé. On ne doit enlever que ce qui est infiltré de pus, fongueux, caséeux ou nécrosé, que le pus ou les fongosités soient intra-médullaires ou périostiques. Il faut reséquer toute la portion d'os au niveau de laquelle le périoste est décollé ou la moelle infiltrée, mais ne pas prendre pour de l'infiltration purulente, cet aspect sale, couleur de vieux chocolat, qu'on observe à la coupe de l'os, et qui est dû à la contusion du tissu médullaire par la scie et à l'abondance des leucocytes qu'il contient (Voy. t. I, chap. VI). On dirait une infiltration de la tranche superficielle de l'os par des globules du pus. Cet aspect, du reste, s'efface au bout de quelques minutes, et la moelle reprend une coloration plus rouge à mesure que la circulation capillaire se rétablit à sa surface et que les tissus sont exposés à l'air.

4. Des procédés opératoires pour le drainage méthodique de la hanche et les autres opérations destinées à éviter les résections (arthrotomie, esquillotomie). — Drainage péri-cervical. — Lieu d'élection pour le drainage postérieur.

Les incisions que nous avons adoptées pour les vraies résections nous serviront pour les opérations économiques qui ont pour but de fournir un écoulement facile au pus et d'éviter le retranchement de la tête. Le drainage des abcès péri-coxaux est une opération souvent pratiquée et sur lequel insistaient autrefois les chirurgiens qui ne voulaient pas accepter la résection, mais il donnait des résultats variables, incertains, souvent mauvais, par la seule raison qu'il était fait à l'aveugle et sans remplir les conditions qu'exige tout drainage articulaire.

La condition indispensable pour que les incisions articulaires produisent un effet avantageux, c'est qu'elles soient multiples et ouvrent tous les points déclives où peut s'accumuler le pus. Une ouverture et un drainage uniques ne peuvent suffire que pour des foyers limités dans des articulations préalablement cloisonnées. En dehors de ces cas, quand on veut ouvrir une articulation et la drainer, il faut aller droit sur ces culs-de-sac déclives et les inciser largement, bien qu'ils paraissent à peine distendus par le pus.

Voilà pourquoi il faut au moins deux incisions pour drainer une hanche, et souvent trois. Il faut faire ces incisions en arrière, en avant, et en dedans; nous avons depuis longtemps insisté sur l'utilité de cette triple ouverture dans les cas d'invasion totale de l'article.

L'ouverture la plus importante, celle qui doit être la plus large, c'est l'ouverture postéro-inférieure, à travers le grand fessier. Nous découvrons l'articulation en arrière, et lorsque nous avons sous les yeux la face postérieure de l'articulation recouverte par les muscles pelvi-trochantériens (pyramidal, obturateur interne et jumeaux), nous ouvrons

la capsule du rebord cotyloïdien à la base du col par deux incisions qui passent : l'une entre le jumeau supérieur et le pyramidal, l'autre, l'inférieure, entre le jumeau inférieur et le carré crural.

Ces deux incisions ouvrent la capsule dans ses points les plus déclives et là où elle est le moins tendue. Pour assurer mieux encore le libre écoulement du liquide, on peut passer un drain à travers ces deux incisions, de manière qu'il forme une anse fixe embrassant dans sa concavité l'obturateur interne et les jumeaux.

Tant que la tête est en place, le drainage cotyloïdien est impossible ; on ne peut drainer que le pourtour du col. Mais ce drainage péri-cervical peut être intra-capsulaire, le rétrécissement du col et son aplatissement latéral, en arrière surtout, laissant un espace relativement libre dans lequel on peut faire jouer une anse de drain.

Dans quelques cas, nous nous sommes borné à de larges incisions en arrière, coupant une partie des muscles et même la totalité de l'obturateur interne et des jumeaux, pour empêcher toute formation de boutonnière rétentive.

La région postéro-inférieure de la capsule doit être le grand égout collecteur des liquides et des matières septiques formés dans l'articulation ; les incisions et le passage des différents drains doivent être combinés dans ce but. Pour faciliter l'écoulement des liquides de la cavité cotyloïde, des tractions continues devront être exercées sur le membre.

Mais, indépendamment de l'ouverture large de l'articulation en arrière, il faut aussi pénétrer dans la capsule en avant, en passant en dedans du couturier et du droit interne comme dans le procédé de résection par incision antérieure. Suivant le trajet des fusées purulentes, on placera des drains debout ou des drains perforants réunissant les deux ouvertures.

Les abcès situés à la partie interne de l'articulation doivent aussi être drainés ; on les ouvre entre les adducteurs ; mais ici l'articulation est trop profonde pour aller la chercher directement. On passe un drain entre l'ouverture antérieure de la capsule et le foyer interne qui servira de décharge au pus venant de l'ouverture spontanée de la capsule.

Ces diverses incisions, les postérieures et les antérieures surtout, serviront dans tous les cas d'incisions exploratrices et constitueront souvent le temps préliminaire de la résection dont elles démontreront la nécessité.

Mais, tout en recommandant d'explorer le mieux possible les culs de sac articulaires et les foyers de matières septiques, nous devons borner l'intervention articulaire aux incisions de la capsule et ne pas aller avec des stylets explorateurs fouiller entre les surfaces articulaires, broyer les fongosités, traumatiser en un mot des tissus déjà malades et très propres à des cultures de bacilles septiques.

Dès qu'on veut essayer le drainage, il faut rendre l'opération aussi peu délabrante que possible et en attendre le résultat. Si l'on s'est livré à des recherches longues, à des explorations intra-articulaires minutieuses, à des raclages, ou à des évidements profonds, il *vaut mieux se décider tout de suite pour la résection*, car l'ablation de la tête est le meilleur des drainages ou du moins la meilleure condition pour rendre le drainage efficace.

Les mêmes incisions serviront dans les arthrites survenues à la suite des fractures par armes à feu pour drainer la capsule, enlever les esquilles mobiles et éviter la résection typique.

5. — *De la désarticulation sous-périostée de la hanche comme terminaison d'une résection reconnue impraticable ou comme opération d'emblée. — Du désossement sous-périosté du moignon dans les amputations de cuisse chez les enfants.*

Rien de si facile que de terminer par une désarticulation une résection de la hanche dans le cours de laquelle on a reconnu des lésions nécessitant le sacrifice complet du membre. Suivant le procédé mis en pratique pour la résection (incision longitudinale ou section préalable du trochanter) on n'a qu'à prolonger en bas l'incision déjà faite le long du fémur ou à en tracer une le long du bord externe et postérieur de l'os. On continue le décollement du périoste jusqu'au-dessous du niveau où l'on veut faire l'amputation, et on taille les lambeaux que l'on juge les plus convenables. Un lambeau antérieur, taillé au bistouri de dehors en dedans, avec un petit lambeau postérieur, est notre procédé de choix en pareil cas.

Mais on peut avoir à pratiquer d'emblée la désarticulation de la hanche pour des coxalgies avec lésion étendue du fémur; et, comme cette opération doit bénéficier grandement[1] de la méthode sous-périostée, soit au point de vue de ses résultats immédiats, soit au point de vue de ses suites éloignées, nous devons la décrire ici. Le but de la désarticulation sous-périostée de la hanche est de rendre l'opération plus sûre et plus facile, et d'obtenir ensuite dans certains cas un moignon plus favorable pour la pose d'un appareil prothétique. Si les parties molles et le périoste du fémur sont sains, on pourra séparer le membre beaucoup plus bas et pratiquer *le désossement sous-périosté du moignon*. Une amputation ainsi pratiquée sera suivie d'un résultat orthopédique et fonctionnel tout autre qu'une désarticulation par la méthode ordinaire. Comme l'a démontré une observation de James Shuter (de Londres), on pourra

1. Voyez notre mémoire publié en 1882 dans la *Revue de chirurgie*, et intitulé : *Des désarticulations sous-périostées et désarticulations à lambeau ou à manchette périostique. Nouvelle méthode générale de désarticulation.*

constater chez les enfants la réossification du périoste fémoral. Le moignon, rendu résistant par la formation d'une masse ostéo-fibreuse, devient *alors assez solide pour faire marcher un désarticulé de la hanche comme un amputé de la cuisse.*

Cette observation, encore unique, est assez importante pour que nous la reproduisions *in extenso* à la fin du chapitre avec le rapport dont elle fut l'objet devant la Société clinique de Londres. Elle est la démonstration la plus directe de l'utilité de la méthode opératoire que nous avons établie d'après nos expérimentations sur les animaux (*Introduction*, p. 71). Une expérience que nous rapporterons dans le chapitre suivant, sur la régénération du fémur après son ablation totale, apportera un nouvel argument en faveur de cette opération.

La désarticulation sous-périostée de la hanche présente les mêmes avantages que celle de l'épaule (t. II, p. 82); ces avantages sont seulement plus précieux, car, s'il est une amputation dans laquelle la perte de sang puisse amener par elle-même les plus graves accidents, c'est sans contredit la désarticulation de la hanche.

On procède comme pour l'épaule, c'est-à-dire qu'on luxe la tête du fémur hors de la cavité cotyloïde, pour pouvoir ensuite la faire saillir hors des chairs et dépouiller le corps de l'os de son périoste jusqu'à l'extrémité inférieure de sa diaphyse, si l'on veut. Une fois les attaches capsulaires fémorales détachées, et les trochanters dépouillés de leur périoste et, avec lui, de leurs insertions tendineuses, on peut très rapidement, chez les jeunes sujets, dépérioster la diaphyse de l'os.

PROCÉDÉ POUR LA DÉSARTICULATION SOUS-PÉRIOSTÉE DE LA HANCHE.

Le malade couché sur le côté sain et le fémur du côté malade étant fléchi de manière à faire un angle de 135 degrés avec l'axe du tronc, nous faisons une incision de 15 à 20 centimètres sur le côté externe du membre. Cette incision forme une ligne brisée qui n'est autre que celle de notre premier procédé pour la résection de la hanche qui commence à 7 centimètres au-dessus du point le plus élevé du trochanter, et à égale distance des épines iliaques antérieure et postérieure. Elle se dirige en bas et en arrière vers le sommet du trochanter, puis change de direction et se prolonge en bas, dans la direction du fémur sur une longueur de 10 à 12 centimètres au moins, suivant la taille du sujet et le jour qu'on croit utile de se donner tout d'abord. Cette dernière partie de l'incision arrive du premier coup jusqu'à l'os; on lie deux ou trois vaisseaux en général, et on procède au décollement des lèvres du périoste. On conduit alors la partie supérieure de l'incision jusque sur le col et la tête du fémur, en passant à travers le moyen et le petit fessier, et en liant au fur et à mesure les petits vaisseaux qu'on divise (branches fessières antérieures, circonflexes, etc.). Une fois ces vaisseaux liés, on prend le détache-tendon et l'on dénude le grand trochanter et le col, pour bien découvrir la tête et en rendre la luxation facile; on incise la capsule; on saisit alors avec des crochets doubles les bords de la partie fessière de cette plaie de 15 à 20 centimètres, qui par sa longueur même rend l'écartement de ses bords plus facile, et on

procède au détachement des insertions cervicales de la capsule. On fait saillir la tête, on coupe le ligament rond, on achève de luxer la tête et l'on dépouille le col de ses adhérences capsulaires inférieures qu'on n'a pu atteindre jusque-là. On soulève alors le fémur et on le dénude de haut en bas à la hauteur voulue et avec la plus grande facilité.

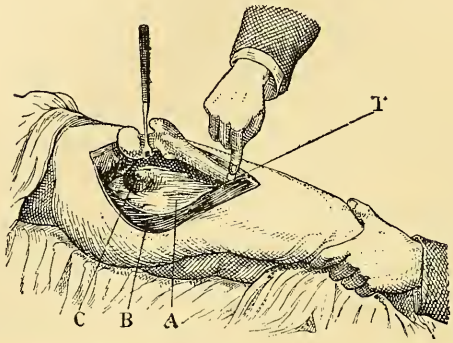

Fig. 292. — Désarticulation sous-périostée de la hanche. — Dénudation du fémur au moyen du détache-tendon.

A. Gaine périostéo-capsulaire. — B. Couche musculaire comprise entre la peau et la gaine périostique. — C. Cavité cotyloïde. — T. Extrémité libre du détache-tendon qui s'insinue entre la gaine périostique et l'os.

Nous le dénudons plus bas que le point où nous voulons couper les chairs, parce que plus on peut faire saillir l'os à travers les chairs désossées, plus on a de facilité pour sectionner les parties molles, comprimer l'artère fémorale et faire les ligatures des vaisseaux divisés. Nous coupons les chairs circulairement ou obliquement selon que leur état d'intégrité nous permet d'adopter tel ou tel mode de section.

L'incision brisée à sinus postérieur, passant à travers les faisceaux du grand fessier, en suivant un des rayons postérieurs de l'éventail dans la zone d'incision, est tout aussi bien applicable. Elle est même plus favorable pour l'écoulement des liquides de la plaie profonde.

Tel est notre procédé[1], applicable principalement aux ostéo-arthrites propagées jusqu'à l'extrémité inférieure du fémur, et à certains cas trau-

1. M. Farabeuf a publié (*Bulletins et Mémoires de la Société de chirurgie*, 1878, et *Précis du manuel opératoire*, p. 655) un procédé qui se rapproche de celui que nous venons de décrire, en ce qu'il recommande de dénuder la tête et le col jusqu'au-dessous du petit trochanter. Mais il se sert du couteau pour faire cette dissection et ne détache pas le périoste du trochanter et de l'extrémité supérieure de la diaphyse. MM. Verneuil et Guyon avaient aussi proposé de raser l'os et de sacrifier le moins de chairs possible.

Le procédé de M. Guyon ressemble beaucoup au nôtre quant à l'incision de la peau, à la mise à nu de l'articulation et à la luxation de l'os; seulement M. Guyon ne s'inquiète pas de la conservation du périoste; il suit sa face externe et coupe les insertions musculaires le plus près possible de l'os. Ce n'est pas une désarticulation sous-périostée, c'est une désarticulation parostale.

Il ne fut pas, du reste, question de désarticulation sous-périostée dans cette discussion de la Société de chirurgie. Le mot n'est pas prononcé, et l'idée ne se trouve nulle part.

Larghi avai proposé en 1857 (*Gazette médicale de Paris*) de faire la désarticulation coxo-fémorale par une incision unique, externe et postérieure, comme pour la résection sous-

matiques. Il peut aussi servir pour d'autres catégories de lésions (néoplasmes ayant débuté dans les parties molles et n'ayant pas encore envahi l'os). Les ostéo-sarcomes exigent la désarticulation parostale.

Une fois le fémur luxé et dénudé sur une hauteur de 14 à 15 centimètres, on coupe les chairs à petits coups de manière à lier les vaisseaux au fur et à mesure qu'on les ouvre. Il est inutile de lier préalablement l'artère au pli de l'aine. Par la compression sur le pubis, on prévient toute perte de sang qui pourrait provenir de cette artère.

L'incision externe et postérieure, qui facilite (le malade étant couché) l'écoulement des liquides de la plaie, nous paraît la plus avantageuse; mais la méthode est, comme pour toutes désarticulations, réalisable avec d'autres incisions. Il s'agit toujours d'arriver sur l'os par le chemin le plus court et le plus commode, et, une fois qu'on a atteint l'os, de ne plus le quitter.

périostée de la tête du fémur. Neudörfer a aussi préconisé en 1872 la désarticulation sous-périostée de la hanche, au moyen des incisions qui servent pour la résection. Il y avait eu, du reste, autrefois, bien avant les travaux de Larghi et nos propres recherches sur les amputations sous-périostées, une tentative ou du moins une proposition de désarticulation sous-périostée de la hanche.

En 1743, Ravaton proposa de faire avec un long bistouri droit une incision longitudinale, étendue du grand trochanter à la partie moyenne de la cuisse, et pénétrant jusqu'à l'os. Voici du reste les propres paroles de Ravaton. Nous les rapportons textuellement parce qu'elles sont la première expression de l'idée que nous cherchons à faire adopter aujourd'hui :

« L'opérateur, la main armée d'un grand bistouri droit, fait une incision perpendiculaire en portant sa pointe sur le grand trochanter et la faisant couler sur le corps de l'os même, jusqu'à la partie moyenne de la cuisse.

« On sent parfaitement que, cette première incision se faisant sur le *fascia lata*, l'hémorrhagie doit être légère, qu'il est facile de faire la ligature des vaisseaux qui fournissent du sang, d'y porter des eaux styptiques ou du gui de chêne, qu'on fait tenir par un aide-chirurgien; on fait porter ensuite la cuisse en devant; on saisit le bout de l'os de la main gauche, on le tire un peu en devant; on porte l'ongle du pouce gauche sur l'os pour assujettir le périoste, *on le sent avec la pointe du bistouri, on le pince pour l'élever et travailler entre le périoste et l'os, et, à mesure qu'on dissèque et qu'on avance, on trouve une nouvelle facilité à séparer cette membrane et les chairs qui y sont adhérentes.* Il est, moralement parlant, impossible de finir cette pénible opération sans percer le périoste dans quelque endroit; mais il faut que ce ne soit jamais du côté où glisse l'artère crurale. Parvenu à la coiffe ligamenteuse, on fait tenir le bout de l'os par un aide-chirurgien qui le tire à lui; on porte le doigt indicateur de la main gauche dessus, tant pour la bien reconnaître que pour conduire la pointe du bistouri; on n'a pas plus tôt fait une ouverture à la coiffe ligamenteuse, du côté externe, qu'on se trouve en état de couper le ligament plat qui attache la tête de l'os dans sa cavité; on saisit cette tête de la main gauche, on la tire à soi, et on continue de couper exactement sur le corps de l'os jusqu'à ce qu'on l'ait séparé entièrement (*Chirurgie d'armée ou Traité des plaies d'armes à feu et d'armes blanches*, etc. Paris, MDCCLXVIII). »

C'était bien là une désarticulation sous-périostée, difficile à exécuter sans doute, longue et peu pratique par conséquent avec la découverte de l'anesthésie chirurgicale; mais le principe que nous cherchons à faire adopter aujourd'hui s'y trouve nettement formulé. Cette citation nous prouve une fois de plus qu'il n'y a pas une idée nouvelle qui n'ait ses racines dans le passé. Elle n'a pas germé à l'époque où Ravaton l'a semée; espérons que nous serons plus heureux aujourd'hui. — Lisfranc dit à propos de l'opération imaginée par Ravaton (*Précis de médecine opératoire*, p. 378, t. II) : « Les inconvénients de la méthode de Ravaton sont tellement grands que je m'abstiens de les discuter. » Velpeau (*Médecine opératoire*, t. II, p. 544) la classe parmi les procédés trop compliqués ou trop difficiles.

Il est préférable d'aborder directement l'articulation, pour inciser la capsule et dégager la tête, plutôt que de tailler d'abord les lambeaux pour désarticuler la tête en dernier lieu. Dans le cas cependant où l'on voudrait désosser la cuisse pour obtenir un os nouveau dans le moignon qui résulterait d'une amputation sus-condylienne, il y aurait tout avantage à faire d'abord la section circulaire des parties molles, et à inciser ensuite la face externe du membre, du trochanter à l'extrémité inférieure du moignon. On détacherait le périoste de bas en haut ; on arriverait sur la tête et on désarticulerait en dernier lieu. L'incision intermusculaire passerait entre le vaste externe et le biceps, comme dans le procédé que nous décrirons plus loin pour la résection de la diaphyse ou l'extirpation totale du fémur. Cette manière d'opérer serait, dans ce cas spécial, plus commode que la luxation préalable. Mais pour la désarticulation proprement dite de la hanche, dans le sens habituel du mot, la luxation de la tête fémorale doit être, d'après nous, le premier temps de l'opération, et nous venons d'indiquer le moyen de l'atteindre sans hémorrhagie. Ce n'est que dans les cas où le membre, fracassé par un boulet, a été déjà en partie enlevé qu'on devra faire autrement, c'est-à-dire désosser le tronçon du fémur de bas en haut, en enlevant les parties fracturées, pour terminer par l'extraction de la tête.

L'articulation étant facilement accessible en avant, les indications de la raquette antérieure ou d'un double lambeau latéral se présenteront quelquefois dans les traumatismes par armes de guerre. Il suffit, dans tous les cas, d'arriver sur la tête et sur le col, après avoir exsanguifié par des ligatures ou des pinces hémostatiques la plaie qui y conduit.

§ III. — Du traitement post-opératoire de la résection de la hanche.

Le traitement post-opératoire immédiat des résections de la hanche pratiquées pour les coxalgies suppurées est toujours plein de difficultés, surtout chez les adultes. On ne peut pas, dans les lésions anciennes et étendues, laisser longtemps les pansements en place, et leur renouvellement est toujours, surtout chez les adultes, une chose longue et pénible. Une fois la plaie guérie ou en bonne voie, le traitement orthopédique devient la chose importante et doit être continué non seulement pendant des mois, mais quelquefois pendant des années, si l'on a eu pour résultat définitif une néarthrose mobile.

A. — PANSEMENT DE LA PLAIE APRÈS LA RÉSECTION DE LA HANCHE. — POSITION A DONNER AU MEMBRE. — APPAREIL D'IMMOBILISATION.

A cause de la profondeur de la plaie, et de l'altération des tissus périarticulaires qui existe dans la plupart des cas de coxalgie suppurée, un

drainage large et multiple est de rigueur. La réunion immédiate ne peut pas alors être obtenue, et elle ne doit pas être cherchée. Dans les cas si fréquents où le bassin altéré a dû être ruginé, abrasé, il reste souvent des points suspects qui ne guériront qu'après l'élimination de quelques parcelles nécrosées; aussi faut-il maintenir une large voie d'élimination et de drainage, du fond de la cavité cotyloïde à la plaie. Pour des résections hâtives, bornées à la décapitation du fémur, pour des résections orthopédiques, il en est autrement; mais nous devons envisager surtout les cas compliqués qui, avec la direction des idées actuelles, formeront probablement encore longtemps la grande majorité dans une série de résections.

La toilette de la cavité cotyloïde et des foyers périphériques étant faite avec soin, on draine tous les culs-de-sac et on place un ou deux gros tubes qui serviront de collecteurs dans le trajet principal de la plaie, c'est-à-dire du fond de la cavité cotyloïde à la partie la plus déclive de la plaie postérieure. Dans les cas d'altération profonde des tissus périarticulaires, nous bourrons ce trajet de gaze iodoformée, après avoir placé un sachet d'iodoforme dans le fond de la cavité, et nous appliquons un pansement antiseptique, large et épais, enveloppant tout le bassin et descendant sur le membre malade jusqu'au niveau du genou. Nous répandons ensuite l'iodoforme en abondance entre les pièces de gaze antiseptique qui doivent recouvrir la plaie principale, en arrière et en bas, afin de maintenir l'asepsie le plus longtemps possible, en prévenant la putréfaction des liquides échappés de la plaie dans les premiers jours.

Malgré tous les soins que l'on prend, il est difficile de maintenir cette asepsie; il se forme bientôt un peu de pus et, au bout de quelques jours, le bandage est souillé et a besoin d'être renouvelé.

1. *Position à donner au membre; abduction et extension continue.*

Quelle que soit l'étendue de la résection, il faut placer le membre dans une légère abduction (25° à 30°). Comme le membre sera toujours plus ou moins raccourci, l'abduction est d'abord indiquée pour faciliter l'abaissement du bassin quand le sujet pourra poser le pied à terre, qu'il doive guérir par ankylose ou avec des mouvements. On a adopté aussi cette position dans le but d'articuler le bout supérieur du fémur avec la cavité cotyloïde et de faire organiser des adhérences fibreuses entre le fond ou le pourtour de cette cavité et la surface de section du fémur. Quand on n'a réséqué que la tête, on cherche à maintenir le moignon du col dans la cavité, et, quand le trochanter a été enlevé, on a proposé également de faire pénétrer le bout du fémur dans l'espace qu'occupait primitivement la tête. Pour faciliter cette adaptation, on a été jusqu'à proposer d'écarter la cuisse jusqu'à un angle de 60 degrés

et plus. Cette introduction du bout de l'os et cet écartement du fémur nous paraissent des erreurs, dans les coxalgies anciennes surtout. L'écoulement du liquide en est empêché, et puis on n'arrive pas au résultat orthopédique que l'on poursuit. A moins d'obtenir une ankylose (et un pareil écartement serait alors très fâcheux), le fémur ne reste pas dans cette situation ; il reprend peu à peu une direction plus verticale, attiré progressivement en dedans par l'action des adducteurs.

Pour nous qui cherchons à augmenter les moyens de fixité par la conservation aussi complète que possible de la gaine périostéo-capsulaire, et qui comptons sur l'ossification de la partie périostique de cette gaine et l'hyperplasie de sa portion capsulaire, nous nous contentons de maintenir la surface de section du fémur un peu au-dessous de la cavité, en mettant le membre en abduction de 25 degrés environ, nous réservant d'augmenter plus tard cette abduction quand on n'aura plus à craindre la rétention du pus.

Pour favoriser l'écoulement des liquides produits dans la cavité, il faut d'abord empêcher le bout de l'os de trop remonter contre la cavité cotyloïde et de rétrécir la voie d'écoulement occupée par les drains. Aussi faut-il maintenir par l'extension continue ou par tout autre moyen les parties molles et dures dans un état d'écartement suffisant pour que le trajet soit toujours parfaitement perméable. Il faut placer par précaution le long de la jambe une bande de diachylon en étrier pour faire l'extension continue, mais nous ne nous en servons pas toujours dès les premiers moments ; nous préférons fixer le membre au moyen d'une attelle plâtrée que l'on fait sécher pendant qu'on maintient le membre avec les mains dans le degré d'extension voulu.

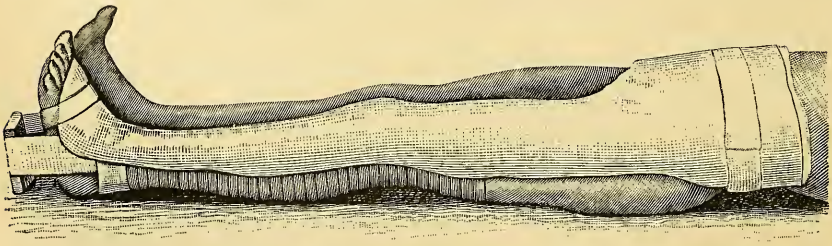

Fig. 293. — Attelle plâtrée, *pelvi-dorsopédieuse*, maintenant le membre d'une manière fixe dans l'abduction et l'extension.

Cette attelle recouvre la partie antérieure du bassin et du membre inférieur. Elle embrasse le bassin dans sa demi-circonférence antérieure et descend ensuite le long du membre pour se terminer sur le dos du pied à la racine des orteils. Une fois sèche, elle est invariable, et s'oppose à l'ascension du membre vers le tronc. Fixée d'une part sur les

anfractuosités du bassin, et de l'autre sur le dos du pied, elle empêche nécessairement ces deux points de se rapprocher, et maintient par cela même la fixité des parties profondes et superficielles de la plaie en même temps qu'elle assure l'abduction au degré voulu (fig. 293).

Si alors le malade souffre dans la région opérée, s'il y a quelques signes de pression anormale et de rétention, on ajoute un poids et on pratique l'extension.

Une fois l'attelle sèche et bien fixée avec des bandes souples, le malade peut être placé dans son lit et laissé tel que. Il faut que le lit soit dur et plan. Mais pour le déplacer, le panser, lui permettre de satisfaire ses besoins, et surtout pour pouvoir le promener en plein air, nous préférons recourir à la gouttière.

Pour renouveler le pansement, examiner commodément la plaie et éviter les secousses douloureuses, nous plaçons le malade sur un support qui soutient non seulement le bassin, mais la totalité du corps, c'est-à-dire la tête, le tronc et même le membre sain. Quand au membre malade, nous le faisons soutenir par un aide qui exerce une traction légère sur lui pendant le pansement. Cet appareil que nous désignons sous le nom de *pelvi-cervico-support*, nous rend depuis longtemps de grands services dans le traitement des coxalgies et de toutes les lésions

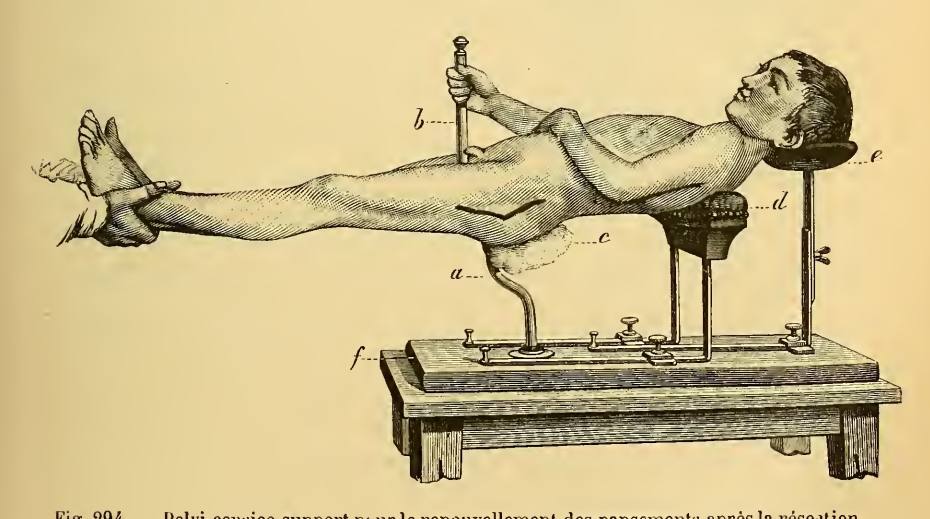

Fig. 294. — Pelvi-cervico-support pour le renouvellement des pansements après la résection de la hanche et l'application des appareils silicatés.

a. Support pelvien garni d'une épaisse couche d'ouate salicylée *c*. — *b*. Tige prépubienne destinée à retenir le tronc pendant qu'on exerce les tractions sur les membres; elle peut être éloignée du centre de la pièce pelvienne grâce à une série de trous placés en ligne droite à la partie antérieure de cette pièce. — *d*. Coussin dorso-scapulaire. — *e*. Pièce concave pour recevoir la tête.

Grâce aux coulisses dont est munie la planche *f* qui supporte l'appareil, les diverses pièces peuvent être rapprochées ou écartées à volonté, et servir ainsi pour toutes les tailles. Des courroies munies de boucles et de crampons permettent de fixer l'appareil sur toute table solide, quelles que soient ses dimensions.

pelviennes pour l'application des bandages. Il supporte non seulement le bassin comme dans les pelvi-supports ordinaires (Cusco), mais il soutient le tronc et la tête, sans fatigue pour le malade, grâce au rembourrage du coussin dorso-scapulaire et à la forme de la pièce sur laquelle repose la tête. Le point d'appui pelvien est garni d'une épaisse couche d'ouate salicylée qu'on comprend dans le bandage et qu'on enlève avec lui. Le membre sain peut être soutenu par des supports, placés sous la cuisse, le mollet et le talon; mais cette pièce est généralement inutile, car il vaut mieux que le même aide soutienne les deux jambes. Le malade est confortablement couché sur cet appareil, qui peut facilement être adapté à toutes les tailles, des coulisses permettant d'écarter ou de rapprocher les diverses pièces. La longueur du point d'appui pelvien peut être augmentée par l'éloignement de la tige prépubienne, grâce à une série de trois trous disposés sur une même ligne en avant de la pièce perforée sur laquelle repose le sacrum.

A tous les âges, mais surtout chez les adultes, cet appareil rend les plus grands services pour l'exploration, le lavage de la plaie, et l'application des appareils de protection et de contention. Une fois installé, le malade peut y rester sans fatigue autant qu'il est nécessaire.

2. *Moyens de contention; lit-gouttière permettant le transport du malade et la vie en plein air; gouttière à jambages articulés. — Porte-gouttière.*

Une grande gouttière bien matelassée et recouverte de toile caoutchoutée, embrassant tout le corps et constituant un véritable lit, complète les moyens de contention. Elle se moule sur toutes les parties du corps et les immobilise sans en gêner aucune. On peut même la garnir dans toute son étendue d'un coussin à air et empêcher de cette manière toute pression douloureuse sur les saillies amaigries ou excoriées. C'est la gouttière de Bonnet augmentée dans sa longueur et perfectionnée par l'articulation des jambages (fig. 295). Depuis vingt-cinq ans nous avons fait modifier dans ce sens la gouttière primitive qui ne remontait que jusqu'au milieu du dos. Nous avons souvent insisté sur cet inconvénient, et tous les fabricants ont aujourd'hui adopté l'agrandissement de l'appareil. Mais on doit faire mieux encore et, en articulant les jambages, en les écartant ou les rapprochant au moyen d'une vis à double effet, on peut remédier graduellement aux positions vicieuses, placer et maintenir le membre au degré d'abduction voulue. C'est du reste la même gouttière dont nous nous servons pour les simples coxalgies. Elle est disposée de manière qu'on puisse faire l'extension permanente non seulement avec les poids, mais au moyen d'une bande de caoutchouc qu'on noue à une traverse terminale. Le poids ne peut servir que pendant que l'enfant est au repos. La bande de caoutchouc agit constamment et sans secousse pendant qu'on promène le malade et dans toutes les

conditions où la gouttière peut être placée. Elle se termine en haut et en bas par des poignées qui permettent de la transporter facilement, sans secouer le malade et sans lui imprimer des mouvements qui puissent retentir sur l'articulation réséquée. C'est là un avantage inappréciable, pour les enfants surtout, qu'on peut, dans la belle saison, faire vivre en plein air, dès le lendemain de l'opération.

Avec une attelle plâtrée pelvi-dorso-pédieuse, l'immobilisation peut être suffisante pour les premiers jours, mais la gouttière complète la contention du sujet et permet surtout de le déplacer et de le transporter sans douleur.

Les *porte-gouttières*, constitués essentiellement par un cadre métallique supporté par des pieds garnis de roulettes, sont très utiles, non seulement pour transporter et promener l'enfant, mais surtout pour incliner à volonté la gouttière de la tête aux pieds et permettre au malade de manger et de jouer commodément. Ils évitent ces mouvements de flexion forcée de la colonne vertébrale[1] auxquels se livrent

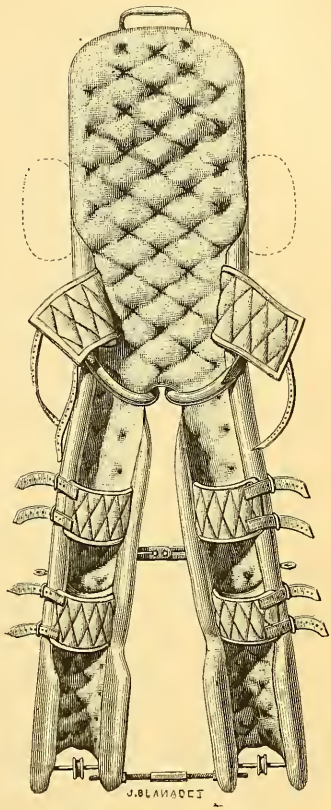

Fig. 295. — Modifications de la gouttière de Bonnet ou *lit-gouttière*, à jambages mobiles pour maintenir le membre dans la direction voulue, avec poulies pour extension et sous-cuisses pour la contre-extension. Appareil embrassant tout le corps et permettant le transport et la vie en plein air. — Les jambages peuvent être écartés simultanément ou isolément. Quand on veut produire l'abduction d'un seul côté, on fixe le jambage de l'autre côté au moyen de vis qui suppriment l'articulation.

1. La continuité de la position horizontale a de grands inconvénients non seulement pour la nutrition générale, mais encore au point de vue de la colonne vertébrale qui devient le siège de flexions forcées vers le milieu du dos quand l'enfant soulève la tête et les épaules.

Nous avons décrit sous le nom de *mal des gouttières* une variété d'ostéite vertébrale, accompagnée de flexion angulaire au niveau de la région dorsale, survenant sans douleurs, chez les enfants dont le tronc est immobilisé dans la gouttière par une ceinture ou un bandage silicaté arrivant jusqu'au bas de la région thoracique. Par le fait de ces flexions répétées qui s'opèrent au niveau de la région dorsale, il se produit, surtout chez les enfants chétifs et à nutrition appauvrie, une ostéite sourde accompagnée de médullisation et de diminution de consistance de la vertèbre. On voit alors, au bout de quelques mois, apparaître de la troisième à la neuvième dorsale, selon le point où se fait la flexion, une petite saillie angulaire qui tend à augmenter par les mouvements de l'enfant. Ces déformations ne sont pas habituellement suivies de suppuration; elles guérissent d'elles-mêmes dès que la cause qui les produisait est enlevée; mais chez les tuberculeux elles peuvent amener des accidents graves (abcès ossifluents).

les enfants qui veulent essayer de s'asseoir malgré le bandage qui les retient. Ils permettent d'incliner la gouttière, suivant des angles gradués jusqu'à 70 degrés, pour habituer peu à peu les malades à la position verticale avant de les mettre sur leurs béquilles.

3. *Durée de l'immobilisation dans les appareils de contention. — Temps nécessaire à la cicatrisation de la plaie; cicatrisation rapide après les résections précoces; difficulté de la guérison après les résections fémoro-pelviennes étendues.*

La période d'immobilisation et d'extension doit continuer tant que la plaie n'est pas cicatrisée ou du moins tant qu'elle est susceptible de s'enflammer et de redevenir douloureuse par les mouvements. Rien n'est variable comme cette période, quand on considère l'ensemble des résections de la hanche. Si l'on peut obtenir en trois ou quatre semaines la cicatrisation d'une résection hâtive, c'est-à-dire d'une résection pratiquée avant l'apparition des abcès et sur des tissus presque normaux, il en est tout autrement quand on ne réserve cette opération que pour des coxalgies suppurées, depuis longtemps traitées par d'autres moyens.

Dans ce dernier cas, on a beau nettoyer la plaie, racler la cavité cotyloïde, abraser et évider les foyers tuberculeux, cautériser les points suspects, on n'obtient jamais de guérison aussi rapide, et, à *antisepsie équivalente*, on aura toujours des plaies beaucoup plus lentes à se fermer. Il suffit de réfléchir un peu pour comprendre les différences nécessaires dans la marche des plaies, suivant qu'on aura fait une résection précoce ou une résection tardive. Nous les avons déjà plusieurs fois signalées ; mais nous devons ici les rappeler à propos de la hanche, d'abord pour prémunir contre toute déception ceux qui s'attendraient à avoir toujours des guérisons rapides, et puis pour rassurer ceux qui considéreraient comme un signe absolument fâcheux la persistance prolongée de quelques fistules, surtout dans les cas de résection fémoro-pelvienne. Des suintements séreux ou séro-purulents peuvent persister longtemps sans compromettre la guérison définitive et sans entraîner de conséquences graves; s'ils sont indolents et sans fièvre, il faut attendre leur guérison naturelle et ne pas se presser de rouvrir la plaie pour aller à la recherche des point malades.

Si quelques-uns de nos opérés pour coxalgie ont eu leur plaie complètement cicatrisée au bout de deux mois, la plupart suppuraient encore

Nous avons observé par hasard cette déformation, il y a quelques années, chez une petite fille qui n'avait jamais souffert du dos et qui était en voie de guérir de sa coxalgie dans la gouttière. Depuis lors nous avons signalé plusieurs exemples de cette nouvelle variété du mal de Pott dans une communication que nous avons faite sur ce sujet à la société de médecine de Lyon (*Annales de la Société de médecine de Lyon*, séances de février 1886).

C'est pour prévenir cette déformation que nous nous servons du porte-gouttière à inclinaison variable (appareil Cavelier) chez les enfants qui doivent être longtemps immobilisés. On rend de cette manière inutiles tous les mouvements forcés de la colonne vertébrale. L'enfant, retenu par les sous-cuisses, joue et mange comme s'il était assis dans son lit et n'a plus besoin de faire d'efforts pour soulever la partie supérieure du tronc.

par quelque trajet fistuleux au bout de quatre ou cinq mois, et quelques-uns avaient encore un suintement continu ou intermittent deux ou trois ans après l'opération. Il ne faut donc pas parler de réunion immédiate en dehors des résections orthopédiques pour luxation congénitale ou autre. On peut avoir des cicatrisations relativement rapides après des résections de la tête fémorale pour ostéo-arthrite aiguë, mais dans aucun cas de coxalgie suppurée on ne doit chercher la réunion immédiate ; il se forme toujours un peu de pus : la cavité cotyloïde est trop profonde, et ses parois, invariables quant à leur forme, sont limitées par des tissus trop peu plastiques pour être comblées immédiatement.

Mais il n'est pas nécessaire d'attendre que la plaie soit complètement fermée pour faire lever les malades et les laisser marcher avec un support. Dès que la plaie n'est plus douloureuse et est réduite au trajet d'un drain cotyloïdien, nous appliquons un appareil silicaté et nous laissons le malade faire quelques pas avec des béquilles ; puis nous le replaçons dans sa gouttière en lui continuant l'extension, qui est surtout nécessaire lorsqu'on veut obtenir une articulation mobile. Les tractions permanentes exercées sous le bandage éloignent les surfaces osseuses et favorisent l'organisation du tissu fibreux intermédiaire qui assurera leur indépendance ultérieure. Nous reviendrons plus loin sur ce point en étudiant le mode de réparation de la plaie profonde. Par la manière dont se comporte le canal périostéo-capsulaire, comme organe ostéogénique et comme appareil de fixation, on comprendra mieux les indications à remplir dans le traitement post-opératoire.

La difficulté de bien limiter les altérations du bassin et le danger de laisser des points osseux à vitalité incertaine nécessitent le maintien prolongé des drainages pelviens. Un gros drain cotyloïdo-fessier suffira bien pour faire écouler les liquides des parties profondes de la plaie en leur servant de collecteur, mais, si l'on a été obligé de drainer la fosse iliaque interne ou le pli inguino-crural, il ne faut supprimer que graduellement ces voies de décharge. Sans cela, on est exposé à l'apparition de nouvelles fusées intra-pelviennes, symptomatiques de la persistance de la lésion osseuse et qui deviennent bientôt la cause d'une aggravation nouvelle de cette lésion. La formation d'un petit séquestre dans la fosse iliaque, sur la face intra-pelvienne de la cavité cotyloïde, occasionne quelquefois les plus graves accidents, qui cèdent comme par enchantement dès que ce petit corps étranger a pu être extrait.

B. — TRAITEMENT ORTHOPÉDIQUE APRÈS LES RÉSECTIONS DE LA HANCHE. — NÉCESSITÉ DE L'USAGE PROLONGÉ DES BÉQUILLES. — APPAREILS DE SOUTIEN ET D'EXTENSION PENDANT LA MARCHE. — MOYENS DE PRÉVENIR LES DÉVIATIONS CONSÉCUTIVES DU MEMBRE. — DÉPLACEMENTS TARDIFS.

Le traitement orthopédique, après les résections de la hanche, doit

être dirigé dans deux directions différentes, selon qu'on veut faire souder le membre ou avoir une articulation mobile. Mais dans les deux cas il y a des indications communes à remplir. Il faut d'abord maintenir les os en rapport fixe pendant un temps suffisant pour que la gaine périostéo-capsulaire se rétracte et s'hyperplasie dans sa partie fibreuse. Elle a besoin d'acquérir toute sa résistance pour fixer solidement le fémur au bassin. Elle pourra alors servir, suivant son degré d'organisation, soit de tissu de soudure, soit d'organe directeur et limitateur des mouvements.

1. *Utilité de l'usage prolongé des béquilles; nécessité de les continuer quelquefois pendant plusieurs années pour éviter la descente du bassin; illusions entretenues par les appareils tuteurs à points d'appui pelviens. — Utilité du charriot à béquilles comme premier appareil de déambulation chez les jeunes enfants.*

Il faut traiter les réséqués de la hanche comme des coxalgiques, c'est-à-dire qu'il faut les considérer comme exposés pendant longtemps après l'opération à des déviations secondaires et progressives. Les données anatomiques que nous exposerons plus loin sur la constitution de la néarthrose nous montreront qu'il ne peut pas en être autrement; l'observation attentive des réséqués qui commencent à s'appuyer sur leur membre en donne immédiatement, du reste, la démonstration clinique.

Dès qu'on permet à un réséqué de marcher en appuyant le pied par terre, il boite d'une manière très disgracieuse; il peut à peine se soutenir sur le membre opéré et il se hâte d'avancer le membre sain, sur lequel il pourra se fixer plus longtemps. Les muscles font défaut et la néarthrose manque de résistance passive. Si alors on permettait à ces opérés de marcher sans soutien, on verrait la déformation s'accentuer et des déplacements rapides se produire. Il faut les faire marcher avec des béquilles afin d'empêcher le poids du corps de porter sur l'extrémité réséquée, et de plus, pour éviter les inflexions et les déplacements latéraux, maintenir la hanche immobile dans la position voulue, en légère abduction. Un bandage silicaté, en fourreau d'abord, à valves mobiles ensuite, ou un bandage en cuir bouilli qu'on ouvre chaque jour pour électriser les muscles et frictionner le membre, sont les appareils qui remplissent le mieux l'indication. Mais il ne faut pas permettre au malade de s'appuyer sur le pied en marchant; malgré le bandage silicaté et tous les tuteurs qu'on peut imaginer, le bassin tend toujours à descendre et rien ne peut s'opposer à ce déplacement progressif tant que la néarthrose n'est pas solidement fixée.

Les béquilles sont donc absolument indispensables, et elles sont même souvent insuffisantes quand on ne s'en sert pas constamment. Dès que les malades ne souffrent plus, ils cherchent à s'appuyer plus ou moins sur leur membre opéré que les contractions et la rétraction

progressive des muscles tendent, d'autre part, à faire remonter sur le bassin. Il faut alors recourir à un correctif que nous jugeons toujours nécessaire : c'est l'extension dans la gouttière, pendant toute la nuit et quelques heures chaque jour.

Ce n'est pas seulement pendant quelques semaines que nous jugeons l'usage des béquilles indispensable, c'est pendant plusieurs mois, et *quelquefois pendant plusieurs années*, bien que le malade ne souffre pas dans la marche et ne sente pas le besoin d'être soutenu. Les causes qui favorisent la descente du bassin agissent fatalement d'une manière constante, pendant plusieurs années (on peut même dire toujours) quand on a une articulation mobile. De là, des déformations tardives qui se produisent et surtout s'accentuent au bout de quelques années. Tant que l'articulation n'est pas supprimée, tant que le fémur est mobile sur le bassin, l'extrémité fémorale est exposée à se déplacer. Nous avons rencontré plusieurs fois des déformations énormes, accompagnées d'une claudication très disgracieuse, chez des réséquées que nous avions laissés quelques années auparavant avec un membre droit et qui paraissait suffisamment fixé (pag. 136 et suiv.).

Il ne faut donc laisser quitter les béquilles que tardivement et progressivement, en les faisant reprendre immédiatement si le malade marche plus mal. Au bout de deux ou trois ans cependant, le membre est généralement fixé, et si l'on s'est occupé de ranimer la force des muscles par l'électricité, les massages, les bains salés, etc., on a obtenu de la résection tout ce qu'on pouvait en espérer. Mais ici il y a des différences essentielles à noter suivant l'âge des opérés. Si, chez les adolescents ou les adultes, deux ou trois ans suffisent pour que la néarthrose arrive à sa constitution définitive, *il n'en est pas de même chez l'enfant qui est exposé jusqu'à la fin de sa croissance à des déformations dues à la perturbation de l'accroissement dans les parties du squelette intéressées par la résection.* Des saillies irrégulières, dues à un processus ostéophytique, peuvent changer la forme primitive des os et modifier progressivement leurs surfaces d'adaptation.

On peut dans certains cas quitter les béquilles plus tôt, et soutenir le membre avec un tuteur. Quelques opérés sont assez forts, au bout de quatre ou cinq mois, pour s'appuyer sur le membre réséqué et marcher sans appareil, pourvu qu'ils s'avancent lentement. Mais il ne faut pas se contenter de ce résultat et surtout le considérer comme définitivement acquis. Il faut le perfectionner ou tout au moins le consolider, nous le répétons, et pour cela prolonger l'usage des supports, même quand le malade se déclare satisfait du résultat obtenu. Il est pressé de quitter ses béquilles, qui attirent sur lui l'attention du public ; son entourage surtout est impatient de le voir marcher comme tout le monde ; mais c'est lui rendre un mauvais service que de lui accorder trop tôt le

tuteur qu'il ambitionne et qu'il entrevoit comme la fin de son traitement. Ces tuteurs, du reste, à moins qu'ils n'embrassent tout le corps, et qu'ils ne soient plus gênants que des béquilles par leurs points d'appui axillaires, n'empêchent pas du tout les déplacements de la nouvelle tête fémorale dans sa période d'organisation. Ils laissent se produire des déviations qu'il sera nécessaire de corriger plus tard. Ce n'est que lorsque la néarthrose est déjà solide et constituée dans tous ses éléments de résistance qu'ils peuvent être réellement utiles.

Quand les opérés sont trop jeunes pour pouvoir se servir utilement de béquilles, il faut les faire marcher avec un tuteur roulant, ou *charriot à béquilles*, construit sur le modèle de ces appareils destinés à soutenir les jeunes enfants dans leurs premiers pas. L'enfant repose par les aisselles sur des béquilles qui peuvent être élevées ou abaissées selon sa taille, et le moindre effort qu'il fait avec le tronc fait avancer l'appareil, grâce aux roulettes multiples dont sa base est garnie. Pour soulager plus efficacement les membres inférieurs, on peut adapter à cet appareil des sous-cuisses élastiques qui contribuent à soutenir le tronc. Il faut en outre mettre du côté sain une chaussure à talon plus élevé, afin que le membre opéré touche à peine le sol et n'ait pas à supporter le poids du corps. Cette inégalité dans la hauteur des chaussures a de plus pour résultat de faire abaisser le bassin du côté opéré, quand le malade appuie le pied par terre. Dans les premiers temps, il faut ne faire marcher les enfants dans le charriot que munis d'un appareil silicaté.

Les causes de déplacement sont si nombreuses, malgré les appareils les mieux faits et les plus exactement appliqués, qu'il faut au début ne faire que des exercices de marche très courts (cinq à dix minutes), et replacer ensuite l'enfant dans le lit-gouttière pour le soumettre de nouveau et d'une manière régulière à l'extension continue.

2. *Des tuteurs pour maintenir l'abduction de la cuisse; vis abductrice. — Appareil pour pratiquer l'extension du membre pendant la marche. — Tuteur à coulisses et à semelle mobile. — Extension par la semelle de plomb. — Rôle des muscles et du poids du tronc dans les déplacements tardifs.*

On emploie beaucoup à l'étranger l'appareil de Taylor, qui est essentiellement constitué par une tige externe, adaptée à une ceinture pelvienne et composée de deux parties glissant à coulisse l'une dans l'autre. Cette disposition permet l'allongement du membre, qui est fixé au segment inférieur au moyen d'une guêtre embrassant le pied et la jambe.

A l'appareil de Taylor nous préférons un tuteur à deux tiges latérales, l'une externe, l'autre interne, celle-ci prenant un point d'appui sur l'ischion. Le membre est mieux fixé par deux tiges que par une seule. Nous produisons l'abduction au moyen d'une vis latérale qui perfore la tige crurale externe et appuie par son extrémité libre sur un prolon-

gement de la pièce pelvienne. A mesure qu'on tourne la vis, toute la partie inférieure de l'appareil s'éloigne de la ceinture pelvienne, qui doit être très large, moulée sur le bassin et fixée à la cuisse saine par un sous-cuisse ou un levier crural externe. Pour mieux fixer l'appareil, on peut le faire remonter jusqu'aux aisselles.

Dans le cas où le membre a déjà éprouvé un grand raccourcissement et tend de plus en plus à remonter sur le bassin par la double action des muscles et du poids du tronc, nous appliquons à ce tuteur un appareil d'extension constitué par une semelle mobile sur laquelle est fixé le pied, et qu'on abaisse vers le sol au moyen de courroies élastiques qui tendent à faire glisser cette semelle de haut en bas et à la mettre au niveau du pied sain. En un mot, le pied du malade garni de sa chaussure est adapté à une semelle mobile qu'un appareil très simple tend à abaisser constamment, pendant que le bassin est solidement fixé et que le fémur est maintenu en abduction.

Malgré toutes ces précautions, il ne faut pas croire qu'on puisse, pendant la déambulation, exercer une extension bien efficace sur le membre raccourci. On l'empêche de se raccourcir davantage, mais on ne l'allonge pas beaucoup. On ne le ferait du reste qu'en écartant l'extrémité du fémur des points où elle a déjà pris contact avec le bassin, et on empêcherait une néarthrose solide de s'établir. S'il est facile d'allonger un membre au re-

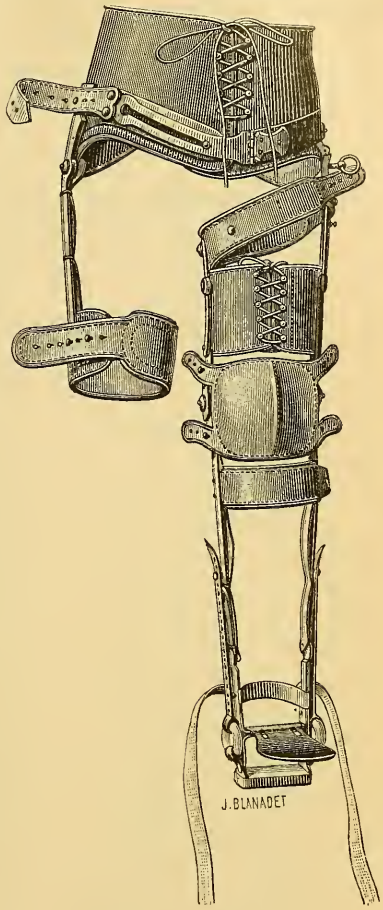

Fig. 296. — Appareil tuteur destiné à allonger le membre et à maintenir l'abduction pendant la marche. — Semelle mobile glissant de haut en bas au moyen d'une coulisse creusée de chaque côté dans la tige latérale et tirant en bas la totalité du membre par le pied qui lui est solidement adapté. On peut ajouter à l'appareil des béquillons qui remontent jusqu'aux aisselles et rendent plus fixe le point d'appui pelvien.

a, semelle mobile qui glisse dans des coulisses creusées le long des tiges latérales de l'appareil, au moyen des tractions exercées par les courroies *c,c*, qui sont réfléchies au-dessous de la semelle et peuvent la faire descendre jusqu'à la rencontre du talon de l'appareil *b* — *d* vis abductrice — *e* genouillère pour maintenir le genou rigide, *f* anneau de caoutchouc pour donner de l'élasticité aux courroies.

pos, le problème est tout autre quand le malade se livre à des mouvements qui changent dans chacun de leurs temps les rapports des os entre eux.

En supprimant l'articulation du genou par la rigidité de l'appareil à ce niveau, on rend l'extension plus efficace, sans doute, mais on a toujours à lutter contre la rétraction insensible des muscles qui tend à faire remonter le fémur.

Lorsque le membre s'est fléchi après l'opération ou n'a pu être complètement redressé par la résection, nous combattons la position vicieuse par des tractions directes exercées sur le membre au moyen d'une semelle de plomb fixée sous la plante du pied, soit au moyen d'un soulier ordinaire, soit au moyen d'une guêtre lacée au-dessus du genou.

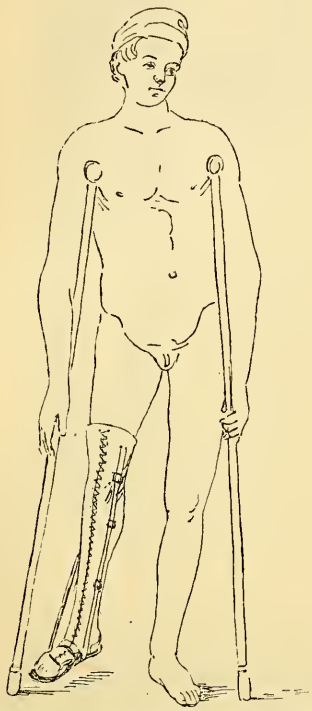

Fig. 297. — Traction sur le membre réséqué, pendant la marche, exercée au moyen d'une semelle de plomb. — La semelle est adaptée à une guêtre lacée qui doit remonter jusqu'au-dessus des condyles du fémur pour agir plus directement sur la néarthrose coxo-fémorale.

L'action continue de ce poids sous-plantaire finit par faire céder la rétraction des muscles, et nous en avons obtenu de bons résultats dans le cas de flexion directe du fémur. Il ne faut pas recourir à la semelle de plomb quand le membre tend déjà à se porter dans l'adduction ; la traction de la semelle ne ferait le plus souvent qu'accentuer cette direction vicieuse, car instinctivement le malade tend à soulager les muscles du membre opéré par les muscles du tronc. Dans ce but, il relève le bassin du côté malade ; or toute élévation du bassin est suivie d'une augmentation de l'adduction, le membre tendant nécessairement à se placer dans la verticale. Il faut alors préalablement fixer le bassin et le fémur dans une position invariable au moyen d'un bandage silicaté. Le tuteur à vis abductrice et à semelle mobile est encore préférable.

En même temps qu'on se servira de ces appareils, on aura soin de favoriser la nutrition du membre par des frictions et des massages pratiqués plusieurs fois par jour, et par des exercices musculaires actifs, pratiqués soit dans la position horizontale, soit dans la position debout, le malade étant soutenu par des

béquilles. Parmi les muscles qu'il faudra électriser, nous indiquerons en première ligne les fessiers et le triceps crural qui sont toujours très atrophiés, surtout lorsque, à l'atrophie pathologique des premiers, se joint la destruction d'une partie de leurs attaches ou la section partielle de leurs nerfs par le fait de l'acte opératoire.

La tendance au déplacement persiste si longtemps après les résections de la hanche, terminées par une néarthrose mobile ou une soudure incomplète, que nous avons été obligé quelquefois de faire continuer l'extension nocturne avec abduction pendant cinq ou six ans et plus, jusqu'à la fin de la croissance. Le membre tend toujours à se placer en adduction par rapport au bassin, quand il n'est pas fixé par des adhérences osseuses. Les adhérences fibreuses, les plus solides en apparence, cèdent souvent à la longue, et plusieurs fois nous avons dû redresser par des appareils abducteurs et extenseurs (l'appareil de Guyot, ou tout autre appareil analogue[1]) des membres qui s'étaient infléchis cinq ou six ans après l'opération. Ces déviations se font sans souffrances, mais sont parfois très rebelles.

C'est comme dans la coxalgie, où malgré la cessation de tout travail inflammatoire, le membre est exposé à se dévier tant qu'il n'est pas suffisamment

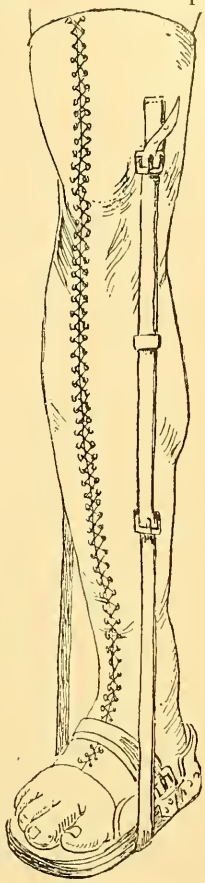

Fig. 298. — Semelle de plomb adaptée à la guêtre, agissant directement sur la hanche, au moyen des courroies fixées au-dessus des condyles fémoraux, glissant le long de la jambe et disposées de manière à relever le pied.

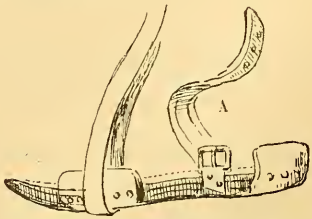

Fig. 299. — Semelle de plomb isolée. — A, large courroie pour la fixer sur le dos du pied.

1. Nous nous servons depuis longtemps de *leviers à charnière ou compas articulés*, qu'on incorpore dans les bandages silicatés, fendus de manière à constituer des segments mobiles. On peut ainsi remettre le fémur dans l'abduction ou l'adduction progressive au moyen d'une roue dentée ou d'un engrenage placé au niveau des charnières. Ces appareils ont l'avantage de ne pas exiger le séjour du malade au lit. Mais quand la hanche n'est pas douloureuse, il est plus simple d'anesthésier le malade et de chercher dans le redressement immédiat toute la correction qu'on peut obtenir sans faire de rupture dangereuse.

fixé par des adhérences osseuses ou fibreuses serrées. La cause de ces déplacements tient, comme nous l'avons dit plus haut, au mode de constitution de l'articulation nouvelle, qui ne présente pas de points d'arrêt suffisants, et surtout à l'action musculaire. Les adducteurs tendent constamment à ramener le fémur en dedans et leur action n'est pas contrebalancée par les abducteurs qui ont d'abord plus souffert de l'atrophie générale et qui ont été ensuite plus ou moins influencés par l'opération. C'est ce qui prouve l'utilité de ménager leurs insertions et leurs nerfs quand on cherche une articulation mobile.

§ IV. — Des indications de la résection de la hanche dans les diverses lésions auxquelles elle est applicable. — Comparaison des divers traitements dans la coxalgie suppurée.

Quelque diminuée qu'ait été la gravité de la résection de la hanche par le fait de l'antisepsie, la question de ses indications est toujours un problème complexe qui ne peut guère recevoir de solution si l'on n'établit pas préalablement des distinctions précises entre les cas auxquels l'opération peut s'appliquer. Il est d'autant plus important de s'expliquer sur ce point que la comparaison des opérations pratiquées dans les divers pays révèle des divergences profondes sur la manière dont on a compris les indications de cette résection. On se rendra compte par cela même de la différence des résultats obtenus. L'idée d'aller débarrasser au plus tôt l'économie des foyers réputés tuberculeux a fait accepter par quelques chirurgiens les résections hâtives, toutes les fois qu'il y avait quelques signes de suppuration profonde, et même avant la présence de l'abcès. Or, il va de soi qu'en opérant dans ces conditions on aura des succès opératoires plus nombreux et plus rapides qu'en ne se décidant à la résection que lorsque les désordres sont beaucoup plus étendus et plus avancés.

Mais ce n'est là qu'un côté de la question, et pour ceux qui ne jugent pas uniquement la valeur d'une résection par le taux de la mortalité qui la suit et par le nombre de jours que met la plaie opératoire à se cicatriser, pour ceux surtout qui veulent par-dessus tout en connaître le résultat éloigné et définitif, le problème est plus compliqué. Il ne peut pas être résolu par ces statistiques qui ne contiennent que des observations donnant à peine le résultat immédiat de l'opération, comme si tout était fini au moment où le dernier drain est enlevé.

A. — DE LA RÉSECTION DE LA HANCHE DANS LES DIVERSES FORMES D'ARTHRITE OU D'OSTÉO-ARTHRITE COXO-FÉMORALE.

Les trois principales indications de la résection de la hanche sont : les suppurations aiguës d'origine osseuse ou synoviale, quelle qu'en

soit la nature ; les suppurations dues à la présence de foyers tuberculeux ; les arthrites non suppurées, mais occasionnant des douleurs persistantes ou des déformations irréductibles par d'autres moyens. Dans les deux premières catégories de lésions, la résection remplit une indication vitale ; dans la troisième, l'intérêt vital est moins pressant, et dans la dernière variété, c'est l'indication orthopédique qui commande seule l'intervention.

Quand l'articulation coxo-fémorale est envahie par la suppuration et donne lieu à des accidents fébriles continus, le meilleur moyen de faire cesser ces accidents, c'est l'ablation de la tête fémorale qui permet un drainage effectif de l'articulation ; mais ce serait aller trop loin que de recommander la résection immédiate pour toutes les suppurations. Lorsque la lésion primitive ne siège pas dans les os, qu'il n'y a pas d'ostéo-myélite de la tête ou du col ; dans les cas de synovite simple ou d'ostéite marginale, des débridements larges et méthodiques pourront enrayer les accidents. Mais dans les ostéo-arthrites aiguës de la période de croissance, lorsque l'articulation est pleine de pus provenant de la portion juxta-épiphysaire du col, de l'épiphyse fémorale ou d'une des pièces épiphysaires de l'acetabulum, la résection est l'opération de choix. Quand elle est faite avant l'intoxication trop profonde du sujet, ou dans les formes graves localement mais sans phénomènes typhiques. le succès est très rapide et, en quelques semaines, le sujet peut être à même de marcher avec des béquilles. Si l'on n'opère pas ces malades, ils succombent à des accidents aigus ou chroniques, suivant l'intensité de l'intoxication. S'ils résistent quelque temps, ils sont bientôt épuisés par l'abondance de la suppuration, et il est urgent d'intervenir pour enlever la tête fémorale nécrosée. On la trouvera bientôt séparée du col et nageant dans le pus[1]. On ne saurait trop recommander l'intervention hâtive en pareil cas ; chez les enfants, cette affection est assez fréquente et il faut se hâter d'intervenir dès que le diagnostic a pu être porté. C'est dans ces conditions qu'une incision exploratrice est particulièrement nécessaire.

Les cas les plus embarrassants sont ceux dans lesquels l'ostéite s'étend dans une partie de la diaphyse fémorale ; elle peut se propager alors tout le long de l'os jusqu'à l'épiphyse inférieure.

Lorsqu'il n'y a que le renflement supérieur d'envahi par l'ostéomyélite, il est indiqué de l'enlever. En conservant le périoste, on aura toute chance de faire reproduire une colonne osseuse suffisante pour un

1. La rotation du membre en dehors, comme dans une fracture du col du fémur, portée au point que le pied repose dans le lit sur son bord externe, est un symptôme important, surtout lorsqu'il s'accompagne de la laxité de l'articulation distendue par le pus ; mais la simple destruction de la capsule peut produire cette rotation en dehors. Deux fois nous avons trouvé la tête fémorale intacte dans ces conditions qui nous avaient fait penser à un décollement épiphysaire.

bon résultat fonctionnel. Mais s'il y avait une propagation de l'inflammation jusqu'à l'épiphyse inférieure, il serait préférable, plutôt que d'enlever tout le fémur, de se contenter d'une trépanation de la portion juxta-épiphysaire inférieure après avoir enlevé la tête; mais nous traiterons cette question dans le chapitre suivant (*Résections de la diaphyse fémorale*, chap. XIX).

L'intervention dans les ostéo-arthrites subaiguës et dans les diverses formes d'affection tuberculeuse de la hanche soulève des questions moins faciles à trancher que le traitement des ostéo-myélites aiguës. Quand faut-il réséquer? N'est-il pas préférable d'essayer d'abord des opérations plus conservatrices?

On discute souvent sur la valeur relative de l'expectation et de la résection dans les coxalgies, et on cite toujours en faveur de telle ou telle méthode des séries de faits favorables. Mais rien n'est si peu scientifique que cette manière de procéder. On prend au hasard une série de coxalgies, celles qui se sont présentées à l'observation d'un chirurgien, et l'on dit : Sur tant de coxalgies, il y a eu tant de succès et tant de morts. Mais nous ne saurions trop nous élever contre cette manière de faire qui est la négation du diagnostic. Le mot coxalgie comprend des variétés nombreuses quant au siège et à la gravité de la lésion, et c'est se fermer volontairement les yeux que de vouloir les réunir sous la même étiquette et les considérer comme des unités de même espèce.

La difficulté de diagnostiquer les lésions, de déterminer à travers la peau leur siège exact et leur étendue, explique sans doute l'incertitude des indications. Mais, si on ne peut pas les poser au début de la maladie, on arrivera peu à peu, par l'analyse des symptômes, le siège de la douleur, de la tuméfaction, des abcès, à déterminer le point envahi et à faire avancer d'un pas la solution du problème.

Sans doute, il serait logique d'aller à la recherche des foyers tuberculeux qu'on a lieu de soupçonner dans l'articulation, si l'on pouvait sans dangers ouvrir et explorer une articulation de la hanche dans tous ses recoins, et si l'on était sûr de découvrir tous les germes morbides qu'elle peut contenir. Mais, malgré l'innocuité habituelle des explorations articulaires faites antiseptiquement, nous ne pensons pas qu'un chirurgien prudent se décide jamais à ouvrir une hanche dès qu'un enfant, qui ne souffre pas, du reste, commence à boiter et présente un peu d'empâtement péri-articulaire.

En pareil cas, il n'y a qu'à immobiliser l'enfant et à recourir aux moyens usuels (révulsifs, immobilisation locale, traitement général). La plupart des enfants traités ainsi dès le début, guérissent en plus ou moins de temps, il est vrai, mais guérissent sans suppuration. S'il survient plus tard des abcès, ils sont souvent isolés de l'articulation, et on les tarit par des ponctions simples ou des injections iodoformées

ou bien par l'ouverture simple, antiseptique, suivie d'un pansement iodoformé. Mais il est des coxalgies qui ne guérissent pas malgré ce traitement : les abcès se renouvellent et l'état général s'aggrave; ce sont celles-là qu'on doit traiter par la résection, et il faut se décider avant que la santé générale n'ait subi une atteinte trop profonde.

On a considérablement assombri le pronostic de la tuberculose osseuse depuis quelques années, et cependant si l'on regarde l'ensemble des enfants scrofuleux, on voit que la guérison spontanée est très fréquente quand on peut les placer dans des conditions favorables de milieu, d'aération et d'alimentation[1]. Mais si les uns guérissent, l'état des autres s'aggrave et nous devons en chercher les raisons. Or, pour la coxalgie comme pour toutes les affections articulaires (en dehors des conditions de terrain qui constituent toujours la grande inconnue et qui viennent troubler nos calculs, que nous intervenions ou que nous nous bornions à l'expectation), nous trouverons l'explication de ces différences dans le siège et le degré de l'altération tuberculeuse. Les lésions superficielles, érosives et simplement ulcéreuses, se réparent souvent sans intervention chirurgicale par la transformation naturelle des granulations fongueuses en tissu scléreux. Les altérations caséeuses et, à plus forte raison les formes nécrotiques, ne peuvent guérir que par l'élimination de ces produits; or, si des séquestres se forment au centre des os ou dans les parties profondes de l'articulation, les incisions, les drainages para-articulaires seront insuffisants; la résection seule pourra amener la guérison.

Ce qui, en dehors de l'analyse des symptômes et de l'examen direct, nous fera diagnostiquer ces formes osseuses, c'est l'insuffisance des moyens conservateurs, la persistance des douleurs et l'aggravation des accidents après l'ouverture antiseptique des foyers. Il faut donc réséquer sans hésiter quand l'état du malade s'aggrave, quand la fièvre se maintient et, à plus forte raison, quand elle augmente.

Mais pourquoi ne pas réséquer systématiquement dès qu'on constate un foyer purulent autour de l'articulation et provenant évidemment de sa cavité? Il faut certainement réséquer d'emblée, et sans autre tenta-

1. Congrès de l'Association française pour l'avancement des Sciences; session de Clermont, 1876. — *Du Traitement de la coxalgie.* Dans ce travail, nous citions une série de 18 coxalgies suppurées observées chez les jeunes enfants, dans laquelle nous n'avions perdu que trois malades. Nous faisions remarquer qu'il n'était pas logique de vouloir apprécier la mortalité générale de la coxalgie suppurée par les résultats du traitement conservateur dans les hôpitaux de Paris ou de Londres. La gravité est bien moindre dans la pratique civile, sur des sujets qu'on peut soigner régulièrement et pendant un temps suffisant, en mettant en œuvre toutes les ressources de l'hygiène et de la thérapeutique. La mortalité secondaire (par méningite ou phthisie) est toujours grande, sans doute, chez les sujets tuberculeux, mais on arrive le plus souvent à obtenir la guérison de la coxalgie par ankylose après l'ouverture des abcès, surtout chez les sujets qui ont été traités dès le début de l'affection articulaire. (Voyez plus loin *Statistique des résections de la hanche.*)

tive, les sujets dont l'état est déjà grave avant l'ouverture des abcès et chez lesquels la multiplicité des trajets indique des foyers multiples. La résection immédiate est même impérieusement indiquée quand le stylet fait reconnaître une altération profonde et étendue de la tête fémorale et de la cavité cotyloïde (dénudation avec perte de substance, érosions sinueuses, cavités séquestrales). Mais en dehors de ces cas où la résection nous paraît de rigueur, *parce qu'elle est à la fois l'opération la moins grave et la plus efficace*, il faut essayer de guérir la coxalgie par l'ouverture antiseptique des foyers, uniquement parce que le résultat orthopédique d'une coxalgie guérie par *ankylose osseuse en bonne position* est dans la majorité de cas supérieur à celui de la résection. Le membre est plus long, plus solidement fixé, et le sujet marchera mieux dans l'avenir.

C'est là le seul motif pour lequel nous semblions faire exception pour la hanche aux idées qui nous ont guidé jusqu'ici dans la détermination des indications des résections ; mais nous ne voudrions pas que notre pensée fut mal comprise : entre un essai prudent de conservation et une conservation systématique, il y a loin, et, si notre essai ne réussit pas immédiatement, nous nous empressons de pratiquer la résection.

Les détails dans lesquels nous entrerons plus loin sur les résultats orthopédiques et fonctionnels de la résection de la hanche feront mieux comprendre les réserves que nous venons de faire en faveur d'un dernier essai conservateur.

Il est quelques cas où il ne faut pas attendre la formation du pus pour réséquer, c'est lorsqu'on se trouve en présence de ces ostéo-arthrites douloureuses, qui s'accompagnent d'exacerbations nocturnes et qui restent toujours sensibles au moindre mouvement, à la moindre pression, malgré les bandages et les appareils d'immobilisation. La persistance des douleurs indique des foyers intra-osseux que la résection pourra seule supprimer. Ces formes à douleurs rebelles commanderont encore plus impérieusement la résection lorsqu'elles s'accompagneront de déformations constituant par elles-mêmes une grave complication. En pareil cas, la résection est une opération de soulagement et d'orthopédie qui remplit immédiatement une double indication et qui prévient les progrès de la lésion osseuse. Elle sera quelquefois indiquée par l'aggravation de l'état du malade après une tentative de redressement brusque qui aura réveillé de vieux foyers éteints. D'une manière générale, du reste, elle est applicable à toutes les formes persistantes de coxalgie qui ne guérissent pas par les moyens conservateurs. L'ouverture de l'articulation fait alors découvrir les causes de cette incurabilité ; on trouve généralement au milieu des fongosités des séquestres que les granulations auraient été impuissantes à résorber.

B. — DIFFÉRENCE DE L'INDICATION OPÉRATOIRE SUIVANT LE TRAITEMENT ANTÉRIEUR DE LA COXALGIE. — EFFICACITÉ DU DRAINAGE DANS LES CAS TRAITÉS PAR L'IMMOBILISATION PROLONGÉE ; SES ÉCHECS PLUS FRÉQUENTS DANS LES SUPPURATIONS SURVENUES DANS D'AUTRES CONDITIONS. — EXPLICATIONS DE CETTE DIFFÉRENCE PAR LE TRAVAIL D'OBLITÉRATION DE LA CAVITÉ ARTICULAIRE ET LA LIMITATION DES PROCESSUS DESTRUCTEURS DANS LE PREMIER CAS. — DANGERS DES ÉVIDEMENTS ET RACLAGES PARA-ARTICULAIRES.

D'après les considérations générales que nous venons d'exposer, on voit que, si nous ne recourons pas d'emblée à la résection de la hanche dans un certain nombre de coxalgies suppurées, nous n'employons le drainage et l'arthrotomie qu'à titre d'essai, et que, en cas d'insuccès, nous n'attendons pas longtemps avant d'en venir à la résection : c'est la seule opération qui puisse nettement et efficacement remédier aux dangers de la situation. Les opérations économiques sont en effet des opérations toujours incertaines, et elles ne réussissent bien que dans des conditions qu'il est important d'expliquer, s'il n'est pas toujours possible de les déterminer dans un cas donné.

Nous avons surtout réussi par l'ouverture antiseptique et le drainage dans les coxalgies suppurées qui avaient été antérieurement traitées par l'immobilisation prolongée dans le bandage et la gouttière. Nous avons plus souvent échoué, au contraire, ou réussi seulement après avoir traversé quelques graves accidents, lorsque nous drainions des coxalgies abandonnées à elles-mêmes ou qui n'avaient pas été traitées régulièrement. Cette différence s'explique par l'action même de l'immobilisation et l'étude anatomique des processus qui en sont la conséquence. Quand une coxalgie est immobilisée dès le début, l'articulation tend à s'oblitérer et à s'ankyloser. Le travail d'oblitération ne se fait pas partout sans doute, mais il s'opère au voisinage des foyers et les empêche de s'étendre. Ces foyers peuvent alors se résorber et s'organiser; mais s'ils contiennent déjà des parties caséeuses ou nécrotiques, ils donnent lieu à des abcès qui, dans les cas favorables, fusent devant eux, hors de l'articulation, en laissant derrière eux une cavité oblitérée. L'ankylose ou du moins les processus adhésifs ayant marché parallèlement à la formation des trajets purulents, ces derniers ressemblent alors à des abcès ossifluents plutôt qu'à des abcès arthrifluents : ils guérissent dès qu'ils sont ouverts et qu'il n'y a plus derrière eux de cul de sac propre à retenir le pus.

Dans les cas, au contraire, où l'articulation n'a pas été immobilisée préalablement, sa cavité persiste, libre, non cloisonnée, non oblitérée par des adhérences protectrices, et plus ou moins agrandie par les frottements de la tête fémorale contre la cavité cotyloïde. Les abcès ont donc derrière eux des cavités sinueuses comme l'articulation elle-même, où le pus s'accumule et d'où il ne peut sortir que difficilement.

Il y a certes de très grandes variétés d'un sujet à l'autre, mais nous croyons cette observation applicable à la généralité des cas, et c'est ainsi que nous expliquons les heureux effets du drainage chez beaucoup d'enfants que nous avions traités nous-mêmes par l'immobilité, en suivant toutes les phases de la maladie. Malheureusement l'incertitude où nous restons sur le siège réel du foyer laisse toujours subsister une inconnue, et doit faire réserver le pronostic. Si les foyers sont marginaux ou superficiels, ils s'élimineront de cette manière; dans le cas contraire, ils nécessiteront qu'on aille à leur recherche.

Les abcès ont souvent pour origine apparente un foyer caséeux ou séquestral, situé sur la limite de l'articulation, sur le col fémoral, à la marge de la cavité cotyloïde, et ne paraissent pas avoir influencé l'articulation qui a conservé sa mobilité. C'est là une des lésions les plus graves et les plus dangereuses par les erreurs qu'elle peut faire commettre. La mobilité de l'article n'indique pas que la cavité soit saine. Cette mobilité peut être même augmentée par l'accumulation d'une synovie déjà purulente; et si l'on se borne à évider le foyer, on laisse derrière lui des lésions qui ne manqueront pas de devenir apparentes par une aggravation prochaine. En examinant le pourtour de l'articulation, on trouvera souvent le pertuis de communication. Dans ce cas, il faudra immédiatement retrancher la tête; mais il est prudent de la retrancher aussi toutes les fois que le foyer se prolonge dans le col ou le rebord cotyloïdien, sous les insertions de la capsule, et que le stylet indique un trajet s'étendant jusque sous le cartilage diarthrodial, quoique ne le traversant pas. La désinfection de ces foyers sinueux est toujours illusoire; les antiseptiques n'y pénètrent pas, et les processus destructeurs et infectants se continuent en profondeur malgré les pansements les plus soignés.

Un échec que nous avons eu dans un cas semblable nous a convaincu du danger de se borner à des opérations économiques. Nous opérions une fillette de cinq ans avec l'idée de lui faire la résection. Nous trouvâmes un séquestre encore adhérent dans une cavité à la partie supérieure et antérieure du col, s'étendant sous les insertions de la capsule. Nous l'enlevâmes, et ne trouvant pas de communication avec la cavité, nous crûmes pouvoir nous borner à faire un drainage multiple, paraarticulaire, pour vider tous les foyers qui s'étaient formés autour de l'articulation. Deux jours après, malgré le pansement iodoformé, la température s'éleva, des douleurs se déclarèrent et nous voulûmes compléter la résection. La famille s'y opposa malheureusement et les accidents s'aggravèrent, malgré toute l'antisepsie qu'il fut possible de faire autour de cette articulation qui ne pouvait être suffisamment drainée. Quand nous pratiquâmes la résection, nous trouvâmes des lésions profondes et étendues; la tête avait presque complètement disparu.

Ces râclages et ces évidements para-articulaires ne peuvent être efficaces que lorsque l'articulation est oblitérée par des processus adhésifs et ne contient pas d'autres foyers plus profonds; ce n'est donc que dans les affections anciennes et à moitié guéries qu'ils sont efficaces; ils sont dangereux dans les inflammations articulaires en évolution. Ils peuvent être l'occasion de l'ouverture de l'articulation et de son infection par cela même, dans des cas où des adhérences faibles, il est vrai, mais déjà oblitérantes, auraient suffi à la préserver si l'on n'eût pas accru l'inflammation par un râclage ou un évidement intempestifs.

Malgré la multiplication des indications de la résection, les anciennes méthodes de traitement (aspirations du pus, injections modificatrices) doivent encore tenir la première place dans la thérapeutique pour la forme apyrétique de la coxalgie[1]. S'il est des cas où elles sont fatalement destinées à échouer (lésions séquestrales), il en est d'autres où elles constitueront toujours la méthode de choix : c'est surtout lorsqu'il s'agit de ces abcès circonscrits, survenus sans fièvre et sans aggravation de l'état général, qui semblent la fin du processus inflammatoire et qui représentent le reliquat des produits morbides que la nature n'a pu résorber. Il vaut mieux, sans doute éliminer et expulser au dehors tous les produits tuberculeux; mais on ne sait jamais d'avance les limites des altérations osseuses, et on ne peut pas être sûr de les franchir par une résection, de sorte que nous croyons qu'il vaut mieux s'abstenir de toute intervention directe sur les os malades, dans les cas où la guérison naturelle paraît encore pouvoir être obtenue. C'est dans ces conditions que les injections d'éther iodoformé sont particulièrement applicables.

Nous comptons déjà parmi les coxalgiques que nous avons traités autrefois, un grand nombre de sujets qui sont arrivés à l'âge d'homme sans autre localisation tuberculeuse[1] et qui jouissent actuellement de la

1. Voici ce que nous disions, en 1881, dans notre mémoire sur la *Résection de la hanche*, publié dans la *Revue de chirurgie :*

« Si l'enfant prospère au point de vue de la santé générale, s'il est rose et frais, *s'il engraisse dans son bandage*, on peut porter un bon pronostic et espérer tarir la suppuration par des ponctions successives.

On devra persévérer dans cette ligne de conduite si, après chaque nouvelle ponction, le pus est moins abondant et surtout plus séreux, moins chargé en leucocytes.

De la résorption des abcès dans les coxalgies de l'enfance. — La résorption se voit rarement chez les enfants malingres et étiolés qui peuplent nos hôpitaux; mais elle est beaucoup moins rare dans la pratique civile, chez les enfants qui peuvent être entourés de tous les soins hygiéniques (*ingesta et circumfusa*) que réclame la scrofulose osseuse.

La résorption des abcès dus à la carie vertébrale est pour ainsi dire la règle dans la pratique civile lorsque les enfants sont rationnellement traités, c'est-à-dire immobilisés, dès que l'abcès iliaque apparaît à la palpation; pour la hanche c'est beaucoup plus rare, mais il est difficile d'en établir la proportion.

On voit quelquefois des abcès énormes se résorber. J'ai vu, il y a quelques années, un garçon de onze ans, d'une ville voisine de Lyon, qui m'avait été adressé par Nélaton et sur lequel cet éminent chirurgien avait porté le diagnostic de coxalgie suppurée. Cet enfant présentait autour de la hanche sept ou huit cicatrices infundibuliformes, déprimées, adhérant

plus parfaite santé. Ce sont surtout ceux dont la coxalgie a donné lieu à une ankylose, soit pendant l'évolution des abcès, soit après. Les malades qui ne peuvent pas s'ankyloser (et il n'est pas toujours en notre pouvoir d'arriver à ce résultat, malgré l'immobilisation prolongée de l'articulation) sont les plus exposés aux récidives. Les fongosités tuberculeuses ne s'organisent pas en tissu fibreux définitif; la persistance de certains points fongueux fait toujours craindre un processus purulent ou caséeux avant-coureur de la formation des séquestres ; le membre reste faible et la marche est toujours douloureuse. La prolongation de cet état qui ne peut aboutir à la guérison naturelle, devient alors une indication de résection, bien qu'il n'y ait pas d'abcès apparent.

profondément aux os et aux parties molles. Je crus, en les voyant, à des cicatrices résultant de l'ouverture à l'extérieur d'un vaste foyer multilobé; il n'en était rien : pas une goutte de pus n'avait apparu à l'extérieur; le pus s'était résorbé; et la paroi de l'abcès, en se recollant, avait attiré vers les parties profondes la peau amincie. Cette peau amincie, vergetée, faisant corps avec les tractus fibreux résultant de l'accollement des parois de la poche, privée au niveau de la fesse du tissu graisseux qui la double, donnait lieu à des apparences de cicatrices infundibuliformes qui entretenaient l'illusion d'une fistule ossifluente depuis longtemps oblitérée.

Un vaste abcès d'origine articulaire s'était donc résorbé chez ce malade, enfant de onze ans, qui, au moment où il fut soumis à notre observation, présentait une luxation iliaque avec ankylose fibreuse ; flexion du fémur à 45 degrés et adduction à 20 degrés. Indépendamment du diagnostic porté par Nélaton un an auparavant, il y avait donc des preuves indiscutables de coxalgie; le pus avait eu son origine dans l'articulation, et, malgré sa grande abondance, il s'était résorbé dans un séjour de dix mois que l'enfant avait fait dans la gouttière.

Je cite ce fait, parce qu'il me paraît très rare dans de pareilles proportions et qu'il fait comprendre la possibilité du tarissement de la suppuration articulaire par des ponctions successives.

Il m'avait fortement frappé à l'époque où je l'ai observé, et il n'a pas été sans influence sur ma persévérance à poursuivre la résorption des collections purulentes chez les enfants qu'on peut soumettre à un traitement approprié, par l'hygiène et la thérapeutique (air pur, sec, tonique, air marin, et, lorsque l'enfant engraisse, spoliatifs par l'intestin).

Pour faciliter la résorption des petits abcès au début et surtout des tuméfactions péri-articulaires non encore fluctuantes, des traînées de pâte de Vienne, suivies dans certains cas de l'application de bandelettes de chlorure de zinc pour agir plus profondément, sont un excellent moyen. En enveloppant le membre dans un bandage ouato-silicaté, immédiatement après l'application de la traînée caustique, on prévient souvent toute suppuration apparente. On ne trouve au bout de deux ou trois mois qu'une eschare entourée de croûtes desséchées. Les tissus profonds se sont condensés et raffermis, et le pus s'est résorbé.

A propos de ces résorptions d'abcès arthrifluents, je citerai encore un autre fait.

Je traite en ce moment une petite coxalgique, âgée de sept ans, qui a eu il y a quatre ans, à la région postéro-interne du bras, un vaste abcès provenant de l'articulation de l'épaule. Cet abcès s'est spontanément résorbé en laissant une demi-ankylose de l'articulation scapulo-humérale avec atrophie deltoïdenne très appréciable. (La guérison s'est maintenue depuis douze ans.)

Nous avons depuis lors observé deux autres faits absolument semblables. L'abcès scapulaire s'est complètement résorbé en laissant un arrêt d'accroissement de l'humérus (de plus de 3 centimètres dans un cas), et une limitation des mouvements de l'épaule.

De ces faits, nous concluons que, sans compter sur cette résorption, il faut essayer de l'obtenir dans tous les cas où l'abcès s'est produit sans fièvre et n'est pas accompagné d'une altération de la nutrition générale; à plus forte raison doit-on la tenter lorsque le malade engraisse sous le bandage et reprend de meilleures apparences de santé. Les injections iodoformées, plus sûres et exposant moins à l'ouverture secondaire de l'abcès que les anciennes injections iodées, même à très petites doses, comme nous les pratiquions, ajoutent à l'efficacité de cette méthode de traitement. Nos propres observations viennent à l'appui de celles de Verneuil sur les avantages de cette méthode de traitement; c'est surtout dans les abcès tardifs que nous en avons retiré de bons effets.

C. — DES INDICATIONS DE LA RÉSECTION DANS LES COXALGIES ACÉTABULAIRES. — COXALGIE ACÉTABULAIRE PRIMITIVE OU SECONDAIRE. — NÉCESSITÉ PRESSANTE DE LA RÉSECTION MALGRÉ LA GRAVITÉ DE L'OPÉRATION.

Un des grands arguments qu'on faisait valoir autrefois contre la résection de la hanche, c'était la fréquence des altérations de la cavité cotyloïde et la gravité des abcès intra-pelviens. Il est certain que ces conditions aggravent le pronostic de l'opération ; mais nous devons autrement envisager la question aujourd'hui, et voir dans ces lésions cotyloïdiennes non pas un motif de nous abstenir, mais une raison impérieuse pour intervenir au plus tôt. Ce qui caractérise ces lésions cotyloïdiennes, c'est l'impossibilité de la guérison naturelle lorsqu'il y a des portions osseuses nécrosées. Sans doute, on rencontre de loin en loin des sujets qui guérissent malgré des fistules d'origine intra-pelvienne dues à une inflammation du fond de la cavité cotyloïde, mais cette terminaison est rare et ne s'observe guère dans les formes séquestrales. Dès qu'un séquestre, dû à une des pièces osseuses qui forment normalement le fond de la cavité cotyloïde ou à une de ces pièces osseuses surnuméraires qui peuvent se développer dans la substance du cartilage en Y, s'est formé à la suite d'une ostéite aiguë ou d'un processus tuberculeux[1], il est emprisonné d'une manière à peu près fatale. Il ne peut que difficilement s'échapper par la cavité pelvienne où un périoste épaissi par l'inflammation le retient[2], ni par l'ouverture extérieure de la cavité cotyloïde qui est exactement bouchée par la tête du fémur. Il n'y a qu'un moyen de lui permettre de sortir, c'est d'enlever cet obstacle qu'il ne pourra jamais spontanément surmonter. Plus la tête fémorale est intacte dans sa forme extérieure et bouche exactement la cavité, plus sa résection est nécessaire pour aller chercher le corps du délit.

Les lésions de l'acétabulum peuvent être primitives ou secondaires :

1. Nous avons expliqué l'origine de la coxalgie acétabulaire par les tiraillements du ligament rond qui, dans les mouvements d'abduction et d'adduction forcées, produit les lésions de l'entorse juxta-épiphysaire sur les pièces osseuses qui forment la cavité cotyloïde. Les tractions exercées par ce ligament tendent à séparer le cartilage en Y de la zone d'ossification des pièces osseuses contiguës. Il se fait là des fractures trabéculaires, des tassements du tissu spongoïde, des épanchements de sang qui sont l'origine d'ostéites aiguës ou de formations tuberculeuses, comme dans toutes les entorses juxta-épiphysaires. (Dans notre mémoire sur l'*Entorse juxta-épiphysaire* publié dans la *Revue de chirurgie*, en 1881, nous avons exposé une théorie générale sur l'origine de ces lésions osseuses juxta-épiphysaires, dues à ces désordres qui passent souvent inaperçus.) — M. Dhourdin, dans sa thèse sur la *Coxalgie cotyloïdienne*, apporte de nouveaux faits en faveur de notre théorie. Dans ce travail l'auteur insiste sur la fréquence et la gravité des lésions cotyloïdiennes primitives et secondaires, et sur l'utilité de les rechercher de bonne heure par le toucher rectal, dont M. Cazin, son maître à l'hôpital de Berck-sur-Mer, a montré toute l'importance.

2. Plusieurs fois nous avons trouvé un de ces séquestres détaché et retenu dans le fond d'une poche intra-pelvienne répondant au niveau du segment inférieur de la cavité cotyloïde ou même plus bas.

dans le premier cas, l'altération de l'os coxal a été la lésion initiale; dans le second, elle est due à l'extension, à la propagation de l'ostéite fémorale. La minceur de la paroi de la cavité cotyloïde au niveau de son arrière-fond explique la fréquence de la propagation de l'inflammation à la cavité pelvienne; cette inflammation peut ainsi occasionner des abcès pelviens sans nécrose, par transmission à travers cette même paroi; ce sont les formes qui peuvent guérir, mais qui constituent toujours des complications très graves de la coxalgie.

Voilà pourquoi l'existence de ces lésions cotyloïdiennes, loin d'éloigner le chirurgien de recourir à la résection de la hanche, est le plus puissant motif en faveur de l'intervention, et d'une intervention rapide. Quelque grave que puisse être l'opération en pareil cas, elle fera courir moins de dangers que l'expectation; elle constituera le meilleur moyen de guérison en arrêtant la source des abcès pelviens et en offrant au pus un écoulement complet et facile. Si l'on n'opère pas, le malade succombe inévitablement; si la résection est pratiquée, il a, même dans les cas les plus graves, chance de se sauver.

Les lésions marginales de l'acétabulum (iliaques, pubiennes ou ischiatiques) indiquent aussi le plus souvent la résection de la tête fémorale, à moins qu'il n'y ait déjà oblitération de la cavité et soudure de la tête. *Elles s'étendent d'une manière insidieuse dans le fond de la cavité*, et expliquent alors l'insuccès du drainage et des autres opérations économiques.

D. — DES INDICATIONS RELATIVES DE LA DÉCAPITATION SIMPLE DU FÉMUR ET DE LA RÉSECTION SOUS-TROCHANTÉRIENNE. — CAS QUI PEUVENT RÉCLAMER L'ABLATION SIMULTANÉE DE LA DIAPHYSE DU FÉMUR OU LA DÉSARTICULATION IMMÉDIATE DE LA HANCHE. — OSTÉITE JUXTA-ÉPIPHYSAIRE SUPÉRIEURE. — DISJONCTION RAPIDE OU LENTE DE LA DIAPHYSE.

Quelques chirurgiens (Malgaigne, Sayre, Volkmann) ont systématiquement préconisé la section du fémur au-dessous du trochanter; Malgaigne n'avait émis qu'une opinion théorique, mais Volkmann et Sayre ont appuyé la leur sur de nombreuses observations personnelles. Volkmann a vu dans la résection au dessous du trochanter un moyen sûr d'obtenir des articulations mobiles, et, comme il redoute avant tout l'ankylose, il recommande de retrancher toujours cette saillie, qui ne pourrait servir d'ailleurs qu'à empêcher l'écoulement des liquides produits dans le fond de la plaie.

Cette opération soulève de nombreuses questions relatives à l'accroissement ultérieur du membre et au mode de formation de la néarthrose; nous les examinerons un peu plus loin quand nous exposerons les expériences et les recherches spéciales que nous avons faites dans ce but.

En principe, nous ne pouvons admettre la nécessité d'enlever dans tous les cas la saillie trochantérienne. Notre procédé de résection par relèvement du couvercle trochantérien (procédé à tabatière) nous fournit le moyen de nous assurer, dès les premiers temps de l'opération, de l'intégrité du tissu spongieux. Pour peu que le trochanter soit suspect, nous le retranchons; car, comme nous le verrons plus loin, il n'a pas assez de valeur au point de vue fonctionnel pour qu'on doive lui sacrifier, même dans une faible mesure, la sécurité de l'opération. La résection doit être quelquefois faite plus bas; l'épiphyse parvi-trochantérienne ou le tissu spongieux diaphysaire qui lui est contigu peuvent être malades, et il ne faut pas craindre d'aller au-dessous de cette épiphyse. Mais si nous faisons sans hésiter ce sacrifice qui représente une colonne osseuse de près de 10 centimètres chez l'adulte, nous n'allons au delà qu'en cas d'absolue nécessité.

En conservant la gaîne périostique, on peut espérer la reproduction d'une colonne osseuse suffisante pour articuler solidement le fémur sans lui faire perdre trop de sa longueur; mais si l'on devait enlever la moitié de cet os, on pourrait être trompé dans ses calculs. On devra compter sur une bonne reproduction dans les cas où l'on trouvera une gaine périostique en sève et sensiblement hyperplasiée, mais le périoste maigre de certains sujets tuberculeux pourrait rester complètement stérile. Aussi, dans certains cas de lésions s'étendant profondément dans le fémur, fera-t-on bien de terminer la résection par une amputation sous-périostée de la hanche.

C'est l'état général du sujet, le degré d'hyperplasie périostique et la nature de l'affection qui autoriseront ces résections étendues. Lorsqu'on aura affaire à des ostéo-myélites aiguës ou subaiguës, non tuberculeuses, déjà accompagnées de quelques productions ostéoïdes sous-périostiques, on pourra conserver le membre, dût-on enlever toute la diaphyse fémorale jusqu'à son cartilage de conjugaison inférieur. Ce cartilage, restant adhérent à l'épiphyse, et se continuant avec la gaine périostique hyperplasiée et soigneusement conservée, donnerait toute chance d'une bonne reproduction. On aura alors non seulement une colonne osseuse solide, mais un os nouveau capable de s'accroître, grâce à la conservation de son principal organe d'allongement (voy. chapitre XIX).

Mais à part ces cas d'ostéite franche, productive, non tuberculeuse, observés chez des sujets dont la plasticité n'est pas compromise, nous croirions préférable de sacrifier le membre si l'on était obligé d'enlever plus de la moitié du fémur, surtout lorsqu'il s'agirait d'un sujet tuberculeux, faible, à nutrition appauvrie. C'est, du reste, sur l'état des segments inférieurs du membre qu'on se basera, en dernière analyse, pour se décider entre leur conservation ou leur soustraction immédiate.

Dans les formes subaiguës ou chroniques, l'augmentation de volume

de l'os, de l'aine à la partie inférieure de la cuisse, permet de diagnostiquer l'étendue de la lésion, indépendamment des fistules qui peuvent conduire sur des portions osseuses dénudées.

Les ostéites juxta-épiphysaires supérieures se propagent immédiatement à l'articulation, et amènent à l'état aigu ces séparations rapides de la calotte fémorale dont nous avons déjà parlé; mais le même phénomène s'observe aussi, quoique plus lentement, à l'état chronique. Au-dessous du cartilage de conjugaison cervical, il s'opère des médullisations plus ou moins régulières, selon le siège de l'inflammation, ou bien il se forme des foyers tuberculeux qui diminuent bientôt les adhérences de la diaphyse à l'épiphyse. Il se produit alors quelquefois, à la suite d'un léger choc ou d'un simple mouvement brusque, des disjonctions qui simulent une fracture du col ou une luxation. Cet accident est très grave, s'il y a déjà des foyers de pus tout autour, et, à plus forte raison, si ces foyers communiquent à l'extérieur, et sont déjà infectés; mais dans quelques cas il n'amène pas de symptômes généraux : il y a seulement une difformité nouvelle et une impuissance absolue du membre jusqu'à ce qu'un travail adhésif périphérique ait fixé le col dans sa nouvelle situation.

La tête reste alors dans la cavité cotyloïde, et on la trouve dans des états différents selon le degré de son altération primitive. Nous l'avons trouvée dans un cas fusionnée avec les parois de la cavité; et, comme nous jugeâmes son ablation nécessaire, à cause de la présence de quelques foyers suspects, nous eûmes assez de peine à l'enlever. Dans un autre cas, elle était réduite à trois séquestres formés par du tissu osseux condensé, mais encore adhérent aux fongosités périphériques; il fut très facile de les extraire.

Ces disjonctions diaphysaires sont un des phénomènes les plus intéressants de l'ostéite juxta-épiphysaire fémorale. Elles expliquent certains déplacements brusques du fémur dans la coxalgie qui font croire à une luxation articulaire. La résorption graduelle de la tête favorise ces luxations du fémur en arrière; mais elles s'opèrent alors par un mécanisme différent. C'est l'épiphyse qui a été le siège des fongosités; elle s'est usée de dehors en dedans et a fini par disparaître complètement, en laissant même subsister le cartilage du côté de la diaphyse, tandis que, dans le cas précédent, c'est au-dessous du cartilage que la disjonction s'était faite. Assez souvent, on trouve le col lui-même complètement résorbé, et la résection se réduit alors à l'avivement avec le couteau de la surface érodée ou recouverte de granulations fongueuses.

L'épiphyse trochantérienne est quelquefois isolée de la diaphyse par la suppuration ou soulevée par des fongosités, mais nous ne l'avons jamais trouvée déplacée. La résection sous-trochantérienne est alors nécessaire.

Ces formes anatomiques diverses de l'ostéite fémorale aiguë ou chronique nécessitent des opérations différentes. On se conduira toujours d'après le principe qu'il faut enlever non seulement tout ce qui est altéré, mais tout ce qui peut réellement nuire au résultat orthopédique de la résection. D'autre part la facilité de la propagation des processus morbides à toute l'extrémité supérieure du fémur, de la portion juxta-épiphysaire cervicale à la portion juxta-épiphysaire sous-trochantérienne, expliquera pourquoi il est le plus souvent nécessaire de réséquer tout le renflement fémoral dans ces lésions complexes. Une section transversale perpendiculaire à l'axe du fémur, franchement faite au-dessous du col est alors indiquée dans le double but de sacrifier tout ce qui est malade et d'adapter à la cavité cotyloïde une extrémité d'une accommodation plus facile.

Mais si la carie s'étend plus bas et n'envahit qu'une des faces ou une partie de l'épaisseur de l'os, il faut se contenter d'enlever les portions malades par une résection latérale et conserver au fémur le plus de longueur possible.

E. — DU SIÈGE DES LÉSIONS DANS LES OSTÉO-ARTHRITES AIGUËS OU CHRONIQUES DE LA HANCHE ; FRÉQUENCE DES LÉSIONS COTYLOÏDIENNES. — ORIGINE OSSEUSE DE LA PLUPART DES COXALGIES QU'ON RÉSÈQUE CHEZ LES ENFANTS. SYNOVITE TUBERCULEUSE PRIMITIVE DE LA HANCHE.

Nous avons déjà fait remarquer, à propos d'autres résections, que l'examen des parties enlevées, même dans une série nombreuse d'opérations, ne pouvait pas donner une notion exacte de l'origine des ostéo-arthrites, par la raison qu'on ne résèque guère que les cas graves, les cas à lésions osseuses incurables spontanément, et qu'on ne peut aller vérifier le siège précis des lésions dans les cas plus légers et beaucoup plus nombreux qui guérissent par le traitement conservateur. Il en est de même pour la hanche, surtout quand on ne peut guère faire entrer en ligne de compte que des observations de résection tardive.

Quand nous examinons les pièces que nous avons enlevées dans nos résections, nous sommes frappé de la fréquence des lésions cotyloïdiennes. Sur trente pièces où les lésions osseuses paraissent avoir été primitives, nous trouvons quinze cas d'origine pelvienne et quinze cas d'origine fémorale. Il ne faudrait pas en conclure que l'origine pelvienne soit aussi fréquente que l'origine fémorale dans l'ensemble des coxalgies : ce serait une erreur. Si nous en trouvons un aussi grand nombre dans notre série, c'est que les lésions cotyloïdiennes ne guérissent qu'exceptionnellement sans opération, et que nous les retrouvons par cela même en proportion relativement plus grande dans les cas que nous opérons.

Ces lésions pelviennes se distribuent à peu près également dans les

divers âges; elles seraient cependant moins fréquentes dans les premières années, entre un et cinq ans.

Sur quatorze cas de lésions cotyloïdiennes, nous avons trouvé sept fois la cavité cotyloïde perforée et sept fois sans perforation. Dans neuf cas, il y avait des séquestres de nécrose; cinq fois il n'y avait pas de nécrose, mais des érosions plus ou moins profondes avec quelques petits séquestres vasculaires en voie de résorption.

Les quinze cas qui présentaient des lésions principalement et à peu près exclusivement fémorales se répartissent ainsi : tubercules périphériques, 9; tubercules exclusivement centraux, 4; à la fois centraux et périphériques, 2. Ils siégeaient dans l'épiphyse, 6 fois; dans la région juxta-épiphysaire, 6 fois; en même temps sur l'épiphyse et la diaphyse 3 fois.

Nous avons trouvé plusieurs fois des lésions synoviales qui semblaient plus avancées et plus anciennes que les altérations osseuses. Les os superficiellement érodés, sans séquestres et sans foyers caséeux, étaient entourés ou recouverts de fongosités épaisses provenant de la synoviale, de la capsule et des ligaments; neuf fois, c'est-à-dire dans un cinquième des cas, cette origine paraissait au moins aussi probable que l'origine osseuse.

Cette proposition diffère un peu de l'opinion de Volkmann et de Lannelongue qui regardent la coxo-tuberculose comme prenant presque toujours son origine dans le tissu osseux. Lannelongue dit même que l'affection ne débute jamais par la synoviale dans la coxo-tuberculose primitive[1].

Les autopsies de sujets morts à la suite de coxalgies suppurées, pas plus que les pièces de résections, ne peuvent nous renseigner rigoureusement sur le point de départ de la tuberculose. Il est très difficile de déterminer, surtout dans ces lésions anciennes, le tissu primitivement envahi et d'établir rigoureusement l'âge et l'ordre de succession des lésions.

Nous avons admis trois sièges principaux de la tuberculose dans les extrémités osseuses : 1° les lésions sous-chondriques développées dans la

1. *Coxo-tuberculose*, leçons faites à la Faculté de médecine, Paris, 1886, page 20, « Je suis absolument convaincu qu'il en est toujours ainsi et que l'affection ne débute jamais par la synoviale. Toutefois j'en excepte les cas peu nombreux où la tuberculose de l'articulation de la hanche est d'origine secondaire. L'abcès d'un mal de Pott par exemple, peut progressivement s'étendre de la gaîne du psoas dans la bourse séreuse profonde qui le sépare de l'articulation coxo-fémorale. Les parois de cette bourse se transforment en membrane tuberculogène. Ultérieurement, cette transformation se propage à la synoviale articulaire par continuité de tissu et par infection de proche en proche, en vertu de la communication normale qui existe entre cette bourse et l'articulation. Dès ce moment la coxo-tuberculose est manifeste et incontestable d'origine synoviale; les altérations du squelette ne se produisent que postérieurement. D'autres lésions tuberculeuses primitives de la région de la hanche, des ganglions, des bourses séreuses peuvent amener le même résultat. Mais ces faits sont exceptionnels et ne sauraient infirmer cette proposition : *La coxo-tuberculose est primitivement osseuse.* »

couche vasculaire sous-cartilagineuse : ce sont le plus souvent des nids de fongosités qui soulèvent le cartilage diarthrodial avant de le perforer ; 2° les lésions intra-osseuses ou médullaires, c'est-à-dire nées dans le tissu osseux et particulièrement dans le tissu spongieux des épiphyses ou des régions juxta-épiphysaires ; et enfin 3° les lésions sous-périostiques nées sous le périoste, là où cette membrane se confond avec la capsule articulaire et se trouve recouverte par la synoviale sur les limites du cartilage diarthrodial.

Ces origines sont certainement celles de la grande majorité des cas de coxo-tuberculose ; mais, il y a à la hanche, comme dans toutes les articulations, de véritables synovites tuberculeuses, primitives et non seulement secondaires. Si l'on n'en rencontre pas davantage dans les autopsies ou les opérations sur la hanche, c'est qu'elles guérissent le plus souvent, et sans résection.

Les partisans de l'origine exclusivement osseuse de la tuberculose articulaire pourront sans doute nous répondre que les masses fongueuses synoviales, qui remplissent la cavité articulaire, sont toujours accompagnées de quelque point osseux malade, soit sous-périostique, soit sous-chondrique, soit intra-osseux. Nous ne le nions pas, mais rien ne nous autorise à considérer ces petits points osseux comme indispensables au développement des végétations synoviales. La tuberculose peut se montrer primitivement partout : dans les synoviales tendineuses comme dans les synoviales articulaires, et l'origine osseuse de l'infection tuberculeuse n'est nullement nécessaire pour l'explication des faits.

De sorte donc que, tout en admettant la plus grande fréquence de l'origine osseuse, nous devons reconnaître que la coxo-tuberculose peut se développer primitivement dans la synoviale elle-même et se borner pendant quelque temps presque exclusivement à cette membrane séreuse. Mais nous ne nous arrêterons pas plus longtemps sur cette question de pathogénie qui a surtout un intérêt théorique. Au point de vue pratique, nous en tirerons cependant cette conclusion que nous devons chercher avec soin et soupçonner toujours des altérations osseuses profondes sous les amas de fongosités synoviales qui, au premier abord, semblent constituer la principale lésion.

Les lésions tuberculeuses sont tantôt épiphysaires et tantôt juxta-épiphysaires. Ces dernières sont plus fréquentes chez les jeunes enfants, tant que les épiphyses de la tête et du trochanter sont cartilagineuses ou n'ont qu'un point d'ossification entouré d'une couche épaisse de cartilage. Elles sont souvent le résultat des mouvements forcés d'abduction ou d'adduction, des premiers surtout. L'abduction forcée se produit souvent par les chutes que font les enfants lorsqu'ils glissent les jambes écartées, et qu'une pression exercée sur les épaules ou la vitesse acquise exagèrent le mouvement. C'est là une des conditions favorables à la pro-

duction des lésions de l'entorse juxta-épiphysaire, qui passent le plus souvent inaperçues ou qui ne se révèlent que quelque temps après. Les chutes sur le grand trochanter sont aussi des causes fréquentes de l'ostéite fémorale juxta-épiphysaire et de l'arthrite coxo-fémorale par conséquent.

La figure 300 représente les lésions produites par l'abduction forcée du fémur. Il y a eu commencement de décollement de la diaphyse en dedans ; la disjonction avec écartement s'est faite sur une profondeur d'un centimètre et demi environ. En dehors, c'est un commencement de tassement de la substance spongieuse qu'on observe.

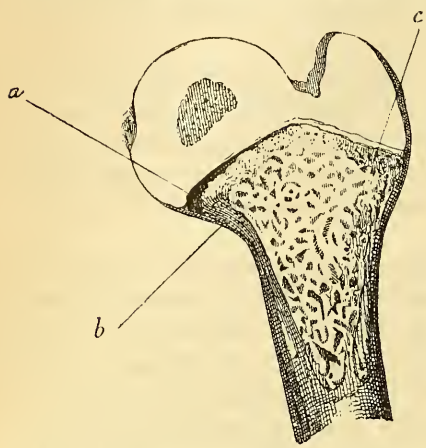

Fig. 300. — Entorse juxta-épiphysaire. — Lésions produites par l'abduction forcée du fémur. (*Coupe oblique.*)

a, disjonction diaphysaire ; le tissu spongieux est complètement séparé du cartilage en dedans ; *c*, tassement du tissu spongieux en dehors sous le trochanter ; *b*, périoste intact.

Il n'y avait pas dans ce cas de désordres du côté du ligament rond, ni du fond de la cavité cotyloïde ; mais, dans les mouvements qui tiraillent ces ligaments (adduction forcée), on produit des désordres qui peuvent être une des origines de la coxalgie acétabulaire.

Nous expliquons par ces traumatismes, légers en eux-mêmes (mais qui peuvent devenir graves s'ils sont répétés plusieurs fois), les lésions qui s'opèrent dans le tissu spongieux et surtout sur les limites des cartilages de conjugaison, dans la couche spongoïde dont les éléments sont doués d'une activité végétative très grande pendant toute la période de croissance. La fréquence des séquestres, au-dessus ou au-dessous du cartilage intermédiaire à la tête et au col, explique les décollements de la tête et les lésions variées qu'on rencontre dans le col. Les processus nécrotiques, caséeux ou simplement ulcéreux du col diminuent l'activité de la nutrition de la tête qui reste petite et atrophiée, du moment qu'elle est presque réduite à s'alimenter par le ligament rond. Elle s'use ensuite par la pression qu'elle subit contre le rebord cotyloïdien ; et de cette pression résulte un agrandissement de la cavité sous-jacente. Il y a alors, comme le fait remarquer Lannelongue, un contraste frappant entre le rapetissement de la tête et l'agrandissement progressif de la cavité cotyloïde. La double action de la pression réciproque et de la médullisation, ou transformation en granulations des parties atteintes d'ostéite,

produit ces changements de forme, si fréquents dans les coxalgies anciennes, qui s'opposent absolument à la reconstitution d'une néarthrose régulière et font désirer l'ankylose comme la terminaison la plus favorable de la résection.

F. — INDICATIONS DES RÉSECTIONS TRAUMATIQUES DE LA HANCHE.

Nous devons être très réservé sur cette question. L'antisepsie change tellement les conditions du problème que nous ne pouvons le résoudre avec les observations des guerres passées. Nous n'avons pas, du reste, grande expérience personnelle sur ce sujet[1], et nous ne trouvons pas dans l'histoire chirurgicale des guerres récentes des documents sur lesquels nous puissions nous appuyer pour formuler une opinion. La résection s'est montrée si grave jusqu'ici que la plupart des chirurgiens sont portés vers la conservation absolue. Cette tendance est même tellement générale depuis l'antisepsie qu'il est à craindre qu'elle ne s'exagère encore et n'empêche de faire des esquillotomies ou des extractions de la tête fémorale dans les cas où l'opération, loin d'aggraver l'état du blessé, ne pourra que le simplifier.

Il ne faut pas en effet oublier que si l'antisepsie préventive doit permettre plus qu'autrefois à la conservation absolue de réussir, elle a diminué parallèlement le danger d'une intervention opératoire qui aura pour but unique d'enlever les causes d'inflammation et d'infection laissées dans la plaie par une fracture en éclat. Comme nous ne pourrions exposer que des vues théoriques, nous nous contenterons de rappeler à ce sujet les statistiques de la résection de la hanche recueillies dans les dernières guerres, mais à titre de documents historiques seulement, car nous sommes fondés à espérer de tout autres résultats par les nouveaux pansements, et surtout par l'occlusion inamovible antiseptique.

La statistique de Langenbeck[2], relative aux plaies par armes à feu de la hanche, porte sur 119 cas. Sur ces 119, 88 ont été traités par la conservation et ont fourni 25 guérisons et 63 morts, soit une mortalité de 71,59 pour 100. D'autre part, 31 blessés ont été réséqués et sur ce nombre 4 ont guéri et 26 sont morts (1 douteux), ce qui fait une mortalité de 83,87 pour 100.

Dans l'ouvrage d'Otis[3], on voit que sur 304 plaies de l'articulation

1. Dans la guerre de 1870-71, nous n'avons eu à soigner que trois blessés de cette catégorie. Ils étaient atteints de coups de feu à la hanche, avec fracture du col du fémur. On ne les avait pas touchés ; ils moururent tous les trois à bref délai, deux de gangrène septique. — Nous ne connaissons qu'un cas de succès obtenu en France, dans cette guerre, par la résection : c'est celui de Dubreuil.

2. *Ueber die Schussverletzungen des Hüftgelenks*, in *Arch. für kl. Chirurg.* 1874.

3. *The medical and surgical history of the war of the rebellion.* Part. III, volume II, *second issue*, 1883. page 65.

coxo-fémorale traitées par la conservation, il y a eu 55 guérisons et 249 morts, soit 22 pour 100, tandis que 55 résections n'ont donné que deux guérisons contre 53 décès, soit 3,6 pour 100. Mais dans une statistique plus récente, portant sur 66 cas, il a trouvé 6 guérisons, soit 10 pour 100. Au point de vue de l'époque de la résection, il signale un seul cas de guérison pour la résection primitive sur 33 opérations, 2 cas sur 20 pour les résections intermédiaires, et 3 cas sur 8 pour les résections post-fébriles qu'il appelle secondaires.

Rohmer[1] réunissant tous les cas publiés dans les diverses statistiques a dressé le tableau suivant :

RÉSECTIONS	NOMBRE TOTAL DES CAS	NOMBRES DE GUÉRISONS	POUR CENT	NOMBRES DE MORTS	POUR CENT
Résections primitives.	42	4	9,53	38	90,17
Résections interméd..	17	1	5,82	16	94,18
Résections secondaires	83	8	9,93	75	90,46
Résections tardives...	13	6	46,16	7	53,84

Cette statistique montre l'effrayante mortalité des résections primitives et secondaires, et surtout des intermédiaires ; elle montre, d'autre part, comme on pouvait s'y attendre d'après ce que nous savons pour les autres articulations, la fréquence des succès après les résections tardives. Mais nous ne pouvons rien conclure de ces chiffres pour les résultats que nous obtiendrons dans l'avenir quand les blessés pourront être soignés sur place, et avec toutes les ressources de l'antisepsie moderne. Quelque désastreuses qu'aient été jusqu'ici[2] les suites des résections primitives, nous croyons qu'on devra y recourir dans les cas de fractures en éclat de la tête et du col compliquées de la présence des projectiles et autres corps étrangers venus du dehors. Une résection immédiate, faite antiseptiquement et soignée d'après les principes rigoureux de la méthode antiseptique, sera le meilleur moyen de simplifier la plaie et de prévenir les accidents formidables qui menacent le blessé. Dans les fractures relativement simples, sans grands fracas, la conservation absolue devra être tentée; mais l'esquillotomie aura son indication dans

1. Article HANCHE du *Dictionnaire encyclopédique* de Dechambre.

2. Spillmann, Beck, Ashhurst, Neudörfer, etc., ont absolument condamné d'après les statistiques ci-dessus exposées, la résection primitive de la hanche. Langenbeck, au contraire, recommande la résection immédiate, les mauvais résultats obtenus jusqu'ici ne sont pas démonstratifs à ses yeux : beaucoup de résections qualifiées de primitives mériteraient d'après lui, d'être classées parmi les intermédiaires, à cause de la rapidité avec laquelle se développent les accidents après les blessures de la hanche. Il faudrait opérer dans les vingt premières heures.

les fractures comminutives, compliquées de la présence des projectiles. L'incision nécessaire à l'extraction de ces derniers permettra l'enlèvement des esquilles mobiles. Mais quand les circonstances extérieures ne permettront pas une antisepsie rigoureuse, il vaudra mieux s'abstenir de toute intervention et s'en tenir au pansement iodoformé qui, à l'heure actuelle, est certainement le plus pratique. Telle est du moins la conduite qui nous paraît la plus rationnelle jusqu'à ce que l'expérience nous ait plus complètement éclairé.

Rappelons à ce propos que la marche des accidents étant retardée et leur gravité atténuée par le fait de l'antisepsie, les résections différées et même pratiquées au milieu de la fièvre (résections intra-fébriles) n'auront plus la même gravité que par le passé. Moins menacé par l'explosion de ces accidents qui devenaient tout d'un coup effrayants, on pourra, avec moins de dangers qu'autrefois, s'en tenir à la conservation dans les cas probablement très nombreux qui présenteront des indications douteuses.

G. — DES RÉSECTIONS ORTHOPÉDIQUES DE L'ARTICULATION DE LA HANCHE. — ANKYLOSES; LUXATIONS CONGÉNITALES OU ACQUISES.

Les résections orthopédiques de l'articulation de la hanche sont celles que nous avons le moins pratiquées et qui soulèvent encore, à l'heure actuelle, le plus d'objections graves. Ces objections étant différentes suivant qu'il s'agit d'ankyloses ou de luxations, nous devons les examiner successivement dans ces deux genres de lésion.

1. *De la résection de la hanche dans les cas d'ankylose. — Ankylose bilatérale. — Supériorité des ostéotomies ou des résections cunéiformes non articulaires ayant pour but seulement de changer la position du membre dans les cas d'ankylose unilatérale. — Ostéotomie et ostéoclasie cervicales ou sous-trochantériennes.*

L'indication la plus nette de la résection de la hanche pour ankylose, celle qui est à l'abri de toute objection, existe dans les cas d'ankylose bilatérale. Avec ses deux fémurs soudés, quelle que soit leur direction, un homme est condamné à la plus misérable des vies, et ce n'est ni l'ostéotomie ni l'ostéoclasie qui pourront remédier à cette situation. Une résection orthopédique, faite suivant la technique et avec les précautions indiquées pour empêcher le retour de la soudure osseuse, sera absolument nécessaire. On suivra le manuel opératoire exposé plus haut (p. 28), et l'on s'opposera par l'extension continue et une mobilisation persévérante au retour des adhérences qui seront toujours à craindre, surtout dans ces ankyloses osseuses avec jetées périphériques dues à des ossifications parostales. Dans les vieilles coxalgies qui ont

longtemps suppuré et dans lesquelles le col, raccourci, déformé, fait corps avec le bassin et se confond avec lui, il faut s'attendre à des difficultés spéciales. On ne trouvera plus de cavité cotyloïde et on sera obligé d'en creuser une avec le ciseau comme l'ont recommandé Volkmann et après lui Margary ; mais, quoi qu'on fasse, on créera toujours des conditions d'équilibre instable et on sera exposé à voir plus tard le fémur se déplacer. Ce déplacement nous paraît même fatal, s'il reste une articulation souple, ayant une mobilité se rapprochant de l'état normal. Nous n'avons qu'une confiance très restreinte dans la persistance du résultat orthopédique que certains observateurs ont signalé au bout de quelques mois. Nous dirons plus, en nous basant sur ce que nous avons observé après les anciennes résections : ce déplacement du fémur est la meilleure garantie du maintien de la mobilité de la néarthrose. C'est en s'éloignant de la cavité cotyloïde, en remontant dans la fosse iliaque externe, qu'il se rend indépendant des tissus avec lesquels il est toujours exposé à se souder consécutivement.

On peut avoir aussi à réséquer des articulations de la hanche qui restent douloureuses malgré leur soudure; mais cette indication n'existe guère que dans les cas d'ankylose incomplète, accompagnée d'une inflammation persistante dans les restes de l'articulation primitive. Lorsqu'il y a soudure osseuse et que la suppuration continue, il faut aller à la recherche des séquestres ou des foyers qui fournissent le pus et, quand on le peut, se dispenser de rompre l'ankylose.

Nous limitons beaucoup les indications d'une vraie résection parce qu'il nous paraît préférable de se borner à changer la position du membre; l'exposé que nous ferons plus loin des résultats orthopédiques et fonctionnels de la résection fera mieux comprendre nos réserves. Nous ne renonçons pas sans doute à obtenir à la hanche une néarthrose mobile et solide à la fois, mais les conditions sont en général si peu favorables dans les ankyloses qui succèdent à des coxalgies chroniques suppurées, que nous croyons devoir, pour rester dans la réalité des choses, présenter ce résultat comme très difficile à obtenir. Les ankyloses rapidement produites (traumatiques, blenorrhagiques, consécutives à un rhumatisme aigu) offriront les meilleures conditions pour la récupération d'une articulation mobile par une bonne technique opératoire.

Nous avons si peu de confiance dans la reconstitution d'une néarthrose mobile sur le type de l'articulation enlevée, surtout après des suppurations qui ont laissé des muscles atrophiés et des os déformés, que, dans les cas où la suppuration est entretenue par des reliquats des anciennes inflammations, nous préférons aller les chercher par des explorations difficiles et minutieuses plutôt que d'enlever l'extrémité supérieure du fémur. Une fois la suppuration tarie, nous pratiquons l'ostéotomie au-dessous de la tête et du trochanter, dans le point le plus élevé

de la partie saine. Dans deux cas même, où nous n'avons pas pu tarir complètement la suppuration, nous avons préféré faire l'ostéotomie de la diaphyse fémorale. Avec des précautions antiseptiques minutieuses, on peut alors isoler et préserver complètement le foyer opératoire ; tout se passe comme s'il n'y avait pas de suppuration au-dessus[1].

Voici une de ces deux observations.

Observation LXXVI. — *Ankylose osseuse de la hanche, consécutive à des suppurations aiguës fémoro-pelviennes ; persistance de la suppuration due à un séquestre de la calotte fémorale ; abcès juxta-épiphysaires du bassin (juxta-marginaux et pubiens), séquestre du col. — Évidement des foyers qui diminua considérablement la suppuration, mais ne la tarit pas complètement. — Ostéotomie fémorale à 14 centimètres au-dessous du sommet du trochanter ; asepsie et réunion immédiate de la plaie opératoire. — Redressement du membre.*

Marie C..., âgée de 25 ans, atteinte d'une suppuration ancienne des os du bassin et de l'articulation coxo-fémorale, entra à la clinique en avril 1884. — La soudure du fémur au bassin était osseuse, et, malgré cela, des fistules multiples donnaient constamment du pus. De temps à autre, sans cause appréciable, la région trochantérienne devenait le siège d'une tuméfaction douloureuse accompagnée de fièvre ; un abcès se vidait, et tout rentrait dans l'ordre pendant quelque temps. La malade, qui n'avait jamais été réglée, souffrait ainsi depuis neuf ans. A l'âge de quinze ans, à la suite d'une chute sur la hanche, elle avait été prise d'une coxalgie qui suppura au bout de quelques mois seulement. Elle resta couchée pendant cinq ans sans recevoir de soins médicaux. On laissait les abcès s'ouvrir tout seuls. Le fémur se mit en adduction et en rotation en dedans. Quand la malade entra dans mon service, la hanche était ankylosée, mais plusieurs fistules suppuraient encore. Il y avait un abcès intra-pelvien qu'on vidait par une fistule située en arrière du trochanter, en introduisant le doigt dans l'anus. La flexion de la cuisse était telle que la vulve était complètement cachée et eût été absolument inabordable dans le coït, malgré l'écartement de la cuisse opposée. La ligne ombilico-pubienne prolongée coupait le fémur du côté malade, vers son tiers inférieur ; rotation en dedans, portée au point que tout le bord interne du pied repose sur le lit ; flexion du fémur à angle droit quand on fait cesser l'ensellure en étendant la malade sur un plan horizontal résistant. La malade ne pouvait marcher qu'avec des béquilles. Elle boîtait horriblement quand elle se servait d'une seule canne ; le gros orteil seul touchait le sol quand elle se tenait droite. Il y avait un raccourcissement apparent de 13 à 14 centimètres. — Santé générale bonne, malgré la présence d'un peu d'albumine dans l'urine ; pas de signes de tuberculose.

Avant de penser à redresser l'ankylose, je me mis en mesure de tarir la suppuration, et, dans une opération laborieuse, j'allai à la recherche de tous les points osseux malades ; je trouvai deux séquestres, l'un au-dessous de l'épine iliaque postérieure, l'autre sur le bord de la tête du fémur ; ce dernier, mince et large d'un centimètre, représentait un segment de la calotte fémorale. Cette opération diminua beaucoup la suppuration, mit fin aux abcès qui, depuis neuf ans, se reproduisaient presque périodiquement, mais cependant au bout de six mois deux fistules donnaient toujours un peu de pus, l'une en avant, l'autre en arrière du trochanter. L'abcès intra-pelvien était tari.

En 1885, huit mois après cette opération, il ne restait plus qu'une petite fistulette en avant du trochanter, donnant encore un peu de pus de temps en temps. Je me décidai alors à intervenir, et le 30 janvier je pratiquai l'ostéotomie du fémur au-dessous de toutes les anciennes cicatrices à 13 ou 14 centimètres au-dessous du sommet du trochanter. Je ne pouvais pas le sectionner plus haut, de crainte de tomber

1. *Deuxième Congrès français de chirurgie.* Octobre 1886.

sur d'anciens foyers, et je voulais m'éloigner le plus possible de l'articulation, bien que, au point de vue orthopédique, il eût mieux valu s'en rapprocher beaucoup plus.

Fig. 301 et 302. — *Rectification de la position du membre par l'ostéotomie sous-parvi-trochantérienne et la résection cunéiforme, malgré la persistance de trajets fistuleux arthrifluents qu'il avait été impossible de tarir.*

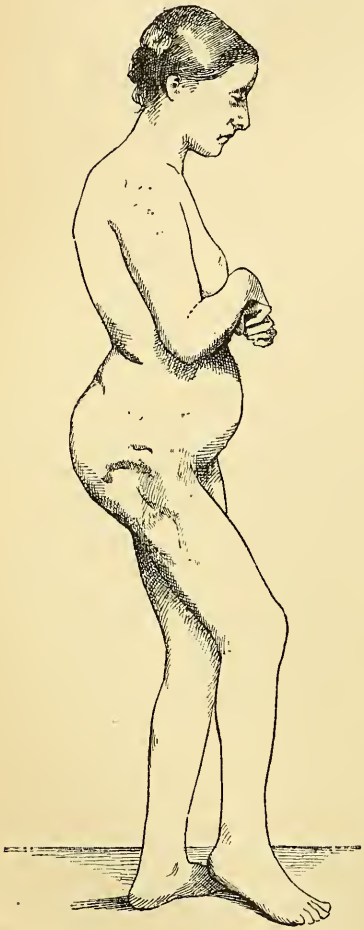

Fig. 301. — Position du membre avant l'opération.

Cicatrices nombreuses recouvrant la région pelvi-trochantérienne et le tiers supérieur du fémur. — Cette figure ne permet pas de bien apprécier la flexion réelle du fémur sur le bassin qui est de 90 degrés quand on mesure le membre sur un plan horizontal résistant.

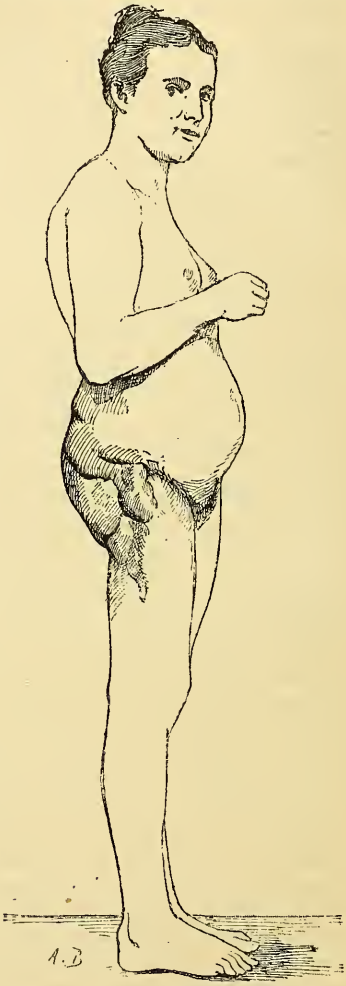

Fig. 302. — Position du membre après l'opération.

La vulve, qui était complètement masquée, est découverte, bien qu'on ait été obligé de sectionner très bas le fémur, à cause de la présence des anciens foyers d'ostéite.

Après avoir mis à nu le fémur par une incision en T, je le sectionnai avec la scie à volant, qui pénétra jusqu'au delà de son axe central. J'achevai la section au moyen d'un ciseau introduit dans la rainure de la scie. L'os était tellement dur qu'il eût été impossible de le casser d'emblée avec ce dernier instrument. Pour faciliter le redressement et l'adaptation des deux surfaces de section, j'enlevai avec la scie sur le fragment supérieur un petit coin à base externe et postérieure d'un centimètre d'épaisseur. L'opération fut faite avec une antisepsie minutieuse; je saupoudrai d'iodoforme les ouvertures des anciens trajets pelvi-trochantériens, surtout celles qui avaient encore donné récemment; pansement phéniqué. Le membre fut immobilisé par une attelle plâtrée en T s'étendant de la région ombilicale à la face dorsale du pied (attelle pelvi-dorso-pédieuse), et la malade fut placée dans une grande gouttière embrassant la totalité du corps. — Suites simples. Le pansement est renouvelé au bout de dix jours, la température s'étant élevée à 39°. On trouve la plaie en parfait état; un peu de pus s'était écoulé par une ancienne fistule, mais avait été retenu par la couche d'iodoforme. Sa rétention était probablement la cause de l'élévation de température. On profita du pansement pour compléter la rectification de la position, en augmentant l'abduction du membre.

Le malade quitte l'Hôtel-Dieu le 19 mai suivant, avec un bandage silicaté; le cal n'était pas encore très solide. Elle marchait avec des béquilles.

Deux mois et demi après, le cal était solide, et le résultat de l'opération était on ne peu plus satisfaisant au point de vue orthopédique et fonctionnel. Les photographies qui sont exactement reproduites par les figures 301 et 302, et qui représentent la malade avant et après, en diront plus que toutes les descriptions. Grâce à l'abduction dans laquelle a été placé le fémur, il y a eu un allongement apparent du membre; la vulve est découverte; la plante du pied repose sur le sol dans la station debout, et l'ensellure, sans avoir complètement disparu, a très notablement diminué.

1er *mars* 1889. — L'état fonctionnel de l'opérée s'est amélioré de plus en plus; elle ne porte plus de tuteur depuis longtemps, et gagne aujourd'hui sa vie comme domestique.

L'ostéotomie du tiers supérieur du fémur[1], c'est-à-dire à une distance plus ou moins grande du trochanter, peut être mise en balance avec la section du col (procédé au ciseau, de Malgaigne; procédé d'Adams avec la petite scie de ce chirurgien). Mais pour le choix de l'opération on se guidera sur l'état des parties. Dans la majorité des cas, l'ostéotomie sous-cervicale[2] est préférable parce qu'elle s'éloigne des anciens foyers

1. Cette opération constitue la méthode de Rhéa-Barton dont la section sous-trochantérienne de Kearney (1830), de Gant (1872) et de Volkmann (1873) n'est qu'un procédé. Qu'on sectionne dans l'épaisseur du trochanter, comme l'avait fait Rhéa-Barton, en 1826, ou immédiatement sous le trochanter, ou plus bas, l'opération ne diffère pas essentiellement : elle dérive de la même idée et ne représente que des variantes dans l'application d'un même principe. A la section simple de l'os, Kearney avait ajouté l'excision d'un coin osseux pour mieux adapter les surfaces de section, de sorte donc que, dès cette époque, les deux idées fondamentales du redressement des ankyloses osseuses avaient été formulées. Elles furent généralisées par Velpeau. Langenbeck et Adams cherchèrent à en diminuer les dangers par la section sous-cutanée des os, mais ce ne fut qu'avec l'antisepsie actuelle qu'elles purent se faire accepter par la généralité des chirurgiens. Ces diverses modifications de la méthode de Rhea-Barton ont donné lieu dans ces dernières années à de nombreux travaux qui ont été analysés pour la plupart dans la thèse de Campenon (*Du redressement des membres par l'ostéotomie*, thèse d'agrégation, Paris, 1885).

Sur 46 ostéotomies ou excisions cunéiformes de l'extrémité coxale du fémur, qu'il avait recueillies dans la littérature médicale, il avait trouvé 5 morts, soit 10,8 pour 100.

2. Nous employons l'expression d'*ostéotomie sous-cervicale* de préférence à celle d'*ostéotomie sous-trochantérienne*, parce que la première indique mieux le point au-dessous duquel

qu'un traumatisme pourrait raviver; mais dans des cas d'ankylose rhumatismale ou traumatique, la section du col aurait plus d'avantages au point de vue de la correction de la difformité; il ne faut pas cependant compter sur le retour des mouvements[1].

Les sujets opérés par la section du col ou par l'ostéotomie sous-cervicale marchent si bien, si solidement, si longtemps, quand l'autre membre est sain, que nous sommes peu porté à chercher les mouvements après l'opération de l'ankylose. Une fois le fémur redressé, on peut calculer sûrement le résultat fonctionnel qu'on obtiendra après la ressoudure de l'os. Si l'on fait une résection totale de la tête, on va au devant de l'inconnu et on peut laisser à son malade un membre mal fixé qui occasionnera une claudication très disgracieuse et sera incapable de fournir une longue marche. Nous n'hésitons donc pas à nous prononcer pour le simple redressement du membre en divisant le fémur, ou par fracture ou par ostéotomie, au niveau qui sera le plus favorable à la rectitude et à l'allongement du membre.

Avant l'antisepsie, la fracture du col présentait de grands avantages et elle a été tentée souvent, soit avec l'aide des mains, soit avec des instruments plus ou moins perfectionnés. Beaucoup de chirurgiens l'ont pratiquée sans le vouloir, en essayant de faire céder les adhérences, supposées fibreuses ou musculaires, qui s'opposaient au redressement du fémur. Cette fracture a été souvent heureuse, mais elle a aussi amené des accidents mortels, quand il persistait encore des fistules et que le foyer s'infectait. On obtenait par ces mouvements forcés, tantôt la fracture du col, tantôt la disjonction de la diaphyse; tout dépendait du siège des foyers inflammatoires, de la diminution de consistance de l'os raréfié autour de ces foyers, et surtout de l'âge des sujets.

Toutes les opérations qui se pratiquent au voisinage immédiat d'une articulation de la hanche qui a longtemps suppuré, qu'il s'agisse d'une ostéo-myélite aiguë des jeunes sujets[2] ou de foyers tuberculeux, risque

la section du fémur doit être pratiquée. C'est au-dessous du col, immédiatement au-dessus du petit trochanter, qu'est pour nous le lieu d'élection pour la section du fémur. C'est le point où doit aboutir le sommet du coin dont la base répond au bord externe de l'os au-dessous du grand trochanter.

1. Sur 23 cas d'ostéotomie cervicale ou trochantérienne, Campenon a trouvé 3 pseudarthroses confirmées (ce sont probablement les cas de Sayre, Lund et Jessop-Sands) et 3 cas présentant une légère mobilité. Les autres étaient ankylosés (Campenon, *loc. cit.*, p. 657.)

Adams n'a jamais obtenu de mobilité persistante, croyons-nous, après ses opérations d'ostéotomie intra-cervicale.

2. En 1870, j'ai perdu de pyohémie un jeune sujet qui, à la suite d'une arthrite aiguë, non suppurée, de la hanche, avait eu une ankylose du fémur en abduction et rotation en dehors. Le fémur faisait un angle presque droit avec l'axe du tronc. Cette arthrite coxo-fémorale était survenue dans le cours d'une ostéite infectieuse du radius qui avait suppuré, mais paraissait guérie depuis longtemps. Après avoir solidement fixé le bassin, j'imprimai au fémur un violent mouvement de flexion et de rotation en dedans. Un craquement sec se fit entendre, et le membre put être ramené dans sa direction normale et placé dans un bandage ouaté et silicaté. Je crus avoir fracturé le col du fémur; j'avais seulement rompu une ossification de la capsule.

de réveiller les reliquats de ces inflammations et de faire suppurer des tissus qui seraient restés indéfiniment indolents si on les eût laissés tranquilles. Voilà pourquoi il faut s'éloigner de l'articulation le plus possible et ne pas l'ébranler violemment dans la fracture ou la section du fémur. La fréquence de l'apparition des abcès à la suite d'une chute ou d'un choc, autour d'une articulation de la hanche atteinte autrefois de coxalgie, montre bien le danger de ces ébranlements. C'est pour ce motif que nous redoutons l'ostéoclasie qui, malgré les perfectionnements qu'elle a subis dans ces derniers temps, ne peut pas avoir dans cette région la précision nécessaire[1]. Ce n'est que pour les ankyloses suite d'inflammations aiguës non suppurées que nous conseillons d'y recourir. Mais, avec l'antisepsie, l'opération sanglante reprend tous ses avantages, surtout quand on peut avec un ciseau aller diviser l'os où l'on veut, à

comme l'autopsie me le prouva quelques jours après. Cette rupture s'était faite sans déchirure de la peau, sans plaie extérieure. Il n'en survint pas moins des frissons, et des abcès multiples du foie suivirent la suppuration de la hanche, qui passa du reste inaperçue sous le bandage silicaté et ne fut reconnue qu'après la mort. Il était resté dans la tête du fémur un foyer latent d'ostéite infectieuse, survenu en même temps que l'ostéite du radius, mais qui jusque-là avait été toléré par l'organisme. Le traumatisme produit par la rupture de l'ankylose réveilla ce reliquat de l'infection primitive, amena la suppuration de la hanche et en même temps la pyohémie.

Quelque temps après, je vis à l'amphithéâtre les pièces d'une autopsie révélant un accident analogue. Un de mes collègues avait voulu rompre une ankylose osseuse de la hanche sur un enfant de onze à douze ans. Cette rupture amena une disjonction de l'épiphyse supérieure du fémur et un décollement de la gaine périostique sur une étendue de douze à quinze centimètres. La suppuration avait envahi le foyer de la rupture, et l'enfant avait succombé quelques jours après.

Ces faits m'ont rendu prudent et m'ont fait redouter la rupture des ankyloses ayant succédé à des ostéites infectieuses aiguës ou à des foyers tuberculeux. C'est pour cela qu'il ne faut pas chercher à opérer ces ruptures sur le col ou au voisinage de l'articulation, mais qu'on doit s'éloigner le plus possible des foyers susceptibles d'être réveillés par le traumatisme. Or, pour choisir son point et concilier le plus possible l'intérêt orthopépique avec l'intérêt vital, rien ne vaut la scie ou le ciseau, qui agissent sur un point précis, sans léser les parties qu'il importe de soustraire à tout ébranlement dangereux. (*Congrès français de chirurgie*, 1886.)

1. Avant la méthode antiseptique, j'ai été partisan déclaré de l'ostéoclasie, que j'ai essayé de pratiquer de bien des manières, mais pas toujours avec succès, je dois le dire, car j'ai constamment redouté les fractures au voisinage des articulations qui avaient autrefois suppuré, et je n'ai jamais employé d'effort excessif. Je craignais de réveiller dans l'os iliaque des foyers tuberculeux indolents, mais mal éteints, et de briser le fémur et le bassin raréfiés au delà des points où la fracture eût été rationnelle. Malgré les perfectionnements ingénieux que M. Robin, en particulier, a apportés aux ostéoclastes dans ces dernières années, l'ostéoclasie instrumentale laisse encore beaucoup à désirer et ne me paraît guère applicable aux ankyloses de la hanche, suite de coxalgie tuberculeuse, qui s'accompagnent de la raréfaction et de la friabilité du tissu osseux. On ose à peine serrer énergiquement ces os raréfiés chez des enfants chétifs, et l'on craint d'exercer sur eux la pression qui serait nécessaire pour bien les fixer. La consistance du fémur malade est du reste tellement inégale qu'il est impossible de le casser exactement au point voulu. J'ai depuis longtemps essayé de fixer le bassin par du plâtre coulé tout autour ou dans des selles à segments mobiles modelés sur le moule plâtré, et, en maintenant les saillies antérieures et latérales du bassin au moyen des leviers de Blanc, j'ai quelquefois réussi à faire céder des adhérences osseuses ou ostéo-fibreuses ou à briser le col du fémur; mais, depuis l'antisepsie, je restreins de plus en plus ces ruptures, qui, quoique sous-cutanées, ne sont pas sans danger, comme le démontre l'observation rapportée dans la note précédente.

travers une petite plaie dont il est facile de prévenir l'infection. On peut, du reste, pour la section de l'os, avoir recours aux différents procédés que nous avons indiqués dans nos généralités et combiner de plusieurs manières l'ostéotomie et l'ostéoclasie. On commencera par exemple, par affaiblir l'os en le divisant dans la plus grande partie de son épaisseur au moyen d'un ciseau qu'on dirigera successivement suivant ses divers rayons par une petite ouverture. On laissera cicatriser la plaie cutanée et l'on brisera l'os secondairement. Il faudra alors employer beaucoup moins de force pour achever la rupture; les mains ou des ostéoclastes de puissance modérée suffiront. Cette opération mixte, ou *Ostéotomoclasie*, pourra rendre des services dans les cas où, pour un motif ou pour un autre, on redoutera l'ostéotomie à ciel ouvert.

La section sous-cutanée du col, par le procédé d'Adams, a donné, il y a vingt ans, une série de beaux résultats à son auteur et à quelques autres chirurgiens qui l'ont imité; mais aujourd'hui, avec l'antisepsie, on peut mieux faire, et il est préférable de découvrir le col et de le sectionner au ciseau[1]. Les esquilles produites par cet instrument exposent moins à la suppuration que la poussière de la scie. Mais, à part les cas d'ankylose traumatique et rhumatismale, c'est l'ostéotomie sous-trochantérienne ou plutôt sous-cervicale que nous préférons.

Pour éviter l'ébranlement de l'articulation qui peut contenir encore des foyers mal éteints, nous sectionnons la diaphyse du fémur, non pas avec le ciseau qui ne pénètre que difficilement dans le tissu compact, mais avec la scie à volant qui, sans secousses et sans ébranlement, permet d'enlever un coin à base externe. A cause de l'épaisseur du fémur à ce niveau, on ne peut pas diviser l'os complètement, mais on va aussi loin que le permet le rayon de la scie circulaire et on divise le reste par fracture. Le périoste du fémur aura été préalablement détaché sur toute la hauteur du coin et relevé avec des érignes pour ne pas être dilacéré par la scie.

Quand le renflement supérieur du fémur est sain, on doit le diviser le plus haut possible, à 5 ou 6 centimètres au-dessous du sommet du trochanter et faire une ostéotomie immédiatement sous-cervicale : on a alors une correction complète de la difformité; mais on peut encore obtenir un bon résultat orthopédique en divisant la diaphyse du fémur, chez l'adulte, à 13 ou 14 centimètres du sommet du trochanter, s'il est impossible de la sectionner plus haut à cause du siège des lésions (voy. fig. 301). L'ostéotomie sous-cervicale est pour nous l'opération de choix.

1. Avant Adams, Richet avait décrit un procédé opératoire pour découvrir le col fémoral et le sectionner avec la scie à chaîne ou une étroite scie à main. Il passait entre le fascia-lata et le moyen fessier, arrivait sur le col et en opérait la section. Il n'avait exécuté son procédé que sur le cadavre. — Thèse de concours, 1850. — *Des opérations applicables à l'ankylose*, page 70.

2. *Du rétablissement des mouvements après les résections ou les ostéotomies pratiquées au-dessus du petit trochanter. — Difficulté de conserver une néarthrose mobile; conditions anatomiques et procédés opératoires pour faire développer une bourse séreuse entre les surfaces de section et assurer la permanence de l'articulation supplémentaire. — Règles générales; nécessité de l'extension longtemps prolongée; différence de son application au membre inférieur et au membre supérieur.*

Quand Rhéa-Barton attaqua pour la première fois l'ankylose de la hanche par une ostéotomie de l'extrémité supérieure du fémur[1], il chercha à obtenir la mobilité des fragments par des mouvements doux et journaliers exercés sur le membre. Son opéré conserva une certaine mobilité pendant quelque temps, mais cette mobilité finit par disparaître et une ankylose définitive s'établit. La cuisse étant restée droite, l'opéré continue à marcher sans bâton. A l'autopsie, huit ans après la section de l'os, on constata la soudure des fragments.

Les opérateurs qui imitèrent Rhéa-Barton, Rodgers Kearney, Maisonneuve, cherchèrent aussi à obtenir une articulation mobile. Rhéa-Barton avait opéré la section dans l'épaisseur du grand trochanter, de manière à diviser une partie du col. Kearney ne se contenta pas de sectionner l'os, il en retrancha une partie. Après avoir fait une première section au-dessus du petit trochanter, il réséqua un fragment trapézoïdal, haut de 9 lignes en dedans et de 6 lignes en dehors. Quatre ans après, l'opéré marchait très bien, dit l'auteur, mais cependant se soutenait avec une canne. « Il pouvait mettre le membre dans la rotation en dedans et en dehors, le porter dans l'abduction et le fléchir presque à angle droit[2]. »

Mais les chirurgiens qui pratiquèrent plus tard cette opération n'eurent pas les mêmes résultats; malgré leurs efforts, ils n'obtinrent généralement qu'une ankylose en meilleure position et bientôt cette terminaison parut tellement fatale qu'on renonça à chercher autre chose.

Sayre cependant cita des faits de néarthrose mobile obtenus par la résection d'un fragment du fémur au-dessous du col. Ayant scié le fémur au-dessus du petit trochanter pour conserver l'insertion du psoas iliaque, il retrancha un fragment, non pas trapézoïdal, comme Kearney, mais convexe, de manière à déterminer une sorte de voûte ou de dôme taillé par une section courbe dans le segment supérieur ; puis il arrondit les bords du segment inférieur de manière à le rendre convexe et propre à jouer dans la concavité du segment opposé. (Nous rapportons plus loin le résultat d'une autopsie pratiquée sur un de ses opérés.) Les espérances qu'avaient fait concevoir quelques succès annoncés par d'autres chirurgiens ne se réalisèrent pas malheureusement dans la pratique générale,

1. *The Lancet*, 1er septembre 1826-27, page 683. — D'après l'article publié dans le *North American surgical journal*.

2. Richet, *loc. cit.*, page 69. — Nous n'avons pu consulter l'original.

et, comme nous l'avons dit plus haut, on est assez généralement d'accord aujourd'hui pour ne demander à l'ostéotomie ou à la résection cunéiforme que la transformation d'une position vicieuse en une position qui permette au malade de marcher commodément et sûrement

Faut-il renoncer à obtenir une néarthrose mobile ? Nous ne le pensons pas, mais la constitution de cette néarthrose demande des conditions spéciales qu'on devra s'efforcer de réaliser quand il sera indispensable d'obtenir des mouvements, dans l'ankylose bilatérale par exemple.

Vaut-il mieux dans ce cas rétablir l'articulation primitive ou créer une néarthrose sous-cervicale ? Tout dépendra de l'état anatomique de l'ankylose. Si la tête paraît fusionnée avec le bassin, et que le col et le trochanter soient entourés de stalactites osseuses se prolongeant plus ou moins loin et ayant changé notablement la forme de ces parties, il vaut mieux, croyons-nous, essayer la création d'une néarthrose sous-cervicale. Dans le cas contraire, c'est à la résection sous-périostée interrompue de la tête et du col, c'est-à-dire à une résection partiellement parostale, qu'il est préférable d'avoir recours.

La résection d'une tranche sous-cervicale mettra plus à l'abri de la descente du bassin et du raccourcissement consécutif. Le fémur, retenu contre l'épaulement solide que lui fournira la saillie du col et du trochanter, ne pourra plus remonter, et, si l'on peut faire constituer une bourse séreuse interosseuse, on aura un meilleur résultat orthopédique et fonctionnel.

Mais comment s'y prendre pour diriger les processus réparateurs dans le sens de la mobilité ? Comment établir une séreuse permanente entre deux surfaces de section qui ont la plus grande tendance à se souder ? Trois conditions sont indispensables pour réunir toutes les chances de succès : le retranchement d'une hauteur d'os suffisante ; l'éloignement des surfaces de section et l'interposition de tissus non ossifiables ; la mobilisation méthodique du fragment inférieur du fémur pour faire développer une bourse séreuse entre les deux surfaces de section.

Le sens des sections n'a qu'une importance secondaire si l'on ne retranche pas une hauteur suffisante de l'os. Il faut réséquer autant que possible une tranche de 2 centimètres d'épaisseur et enlever en même temps le périoste et l'os, afin de permettre aux tissus mous, non ossifiables, de se rapprocher et de s'interposer entre les fragments [1].

1. On pourrait cependant conserver le périoste, mais dans le but d'en coiffer le fragment inférieur pour opposer à la surface de section supérieure une couche continue de tissu non ossifiable. La face externe du périoste, surtout si l'on a soin de la laisser doublée d'une légère couche de tissu musculaire, n'a pas d'éléments ostéogènes ; elle est fibreuse et ne s'ossifie que lorsque le processus ossifiant dépasse ses limites physiologiques. En ramenant cette coiffe sur l'os et en la fermant par une ligature en bourse, on limiterait l'ossification à l'intérieur de la gaîne périostique et l'on éviterait la propagation de processus ossifiant aux tissus conjonctifs voisins.

Pour éviter les ostéophytes marginaux et les aiguilles osseuses qui peuvent partir des bouts de l'os, on fera bien d'enlever une zone du périoste autour du fragment inférieur sur une hauteur de quelques millimètres [1].

Mais, malgré l'ablation de tous les éléments de reproductien de l'os, la soudure ne tarderait pas à se faire, si les surfaces de section revenaient en contact. Aussi faudra-t-il, immédiatement après l'opération et jusqu'à l'entière guérison, soumettre le membre à une extension continue et énergique pour augmenter l'écartement permanent des surfaces de section et favoriser le comblement de l'espace interosseux par l'interposition des parties voisines. Il sera indispensable dans certains cas de prolonger longtemps l'extension continue : non pas seulement pendant quelques semaines, mais pendant plusieurs mois, jusqu'à ce que le processus ossifiant soit arrêté. On interrompra seulement les tractions à plusieurs reprises chaque jour pour imprimer des mouvements au membre dans le but d'assouplir le tissu intermédiaire.

A la hanche, la traction continue s'exerce facilement au moyen du diachylum ou des guêtres lacées remontant jusqu'au-dessus des condyles. On peut faire supporter des poids de 7 à 8 kilos chez les adultes, et de 3 à 5 kilos chez les enfants. Il faut exercer ces tractions au lit pendant tout le temps nécessaire et ne pas se fier aux appareils destinés à agir sur le membre pendant la marche. Nous avons dit plus haut combien leur action était illusoire.

Au membre supérieur, pour le coude, pour l'épaule, on peut exercer l'extension pendant que le malade est debout et se promène, en suspendant des poids à l'avant-bras [2], la main étant maintenue dans une écharpe. On produit alors une action efficace qui, jointe aux tractions directes sur le poignet et les doigts pendant que le malade est au lit, empêche les os de se rapprocher. Cette combinaison des tractions sur le membre étendu avec les tractions sur le coude fléchi rend les plus grands services, après les résections du coude et de l'épaule qui menacent de se terminer par ankylose. Elle permet aux malades de suivre leur traitement hors du lit; mais, à la hanche, les tractions réellement

1. Le niveau du petit trochanter ne permettant pas d'enlever commodément une grande hauteur d'os entre le col et lui, surtout dans le cas d'ostéophytes périarticulaires s'étendant plus ou moins dans la capsule, on pourra dénuder cette apophyse sans perdre l'action du psoas iliaque, puisque ce muscle continuera à s'insérer sur la gaine périostique qu'on aura eu soin de conserver à ce niveau.

2. Un poids de 300 grammes à un kilo, variant suivant la musculature et l'âge du sujet, est appliqué sur l'avant-bras en un point aussi rapproché qne possible de l'articulation du coude, pour écarter les surfaces de section des os. Cette tension devient quelquefois assez pénible au bout d'une heure ou deux, mais on soulage le malade en diminuant les poids.

Au membre inférieur, lorsque les sujets peuvent fléchir le genou, on peut adapter pendant la marche le poids à la partie supérieure de la jambe, celle-ci étant fléchie et maintenue d'une manière fixe dans cette position. Malheureusement la raideur du genou qui accompagne la plupart des coxalgies ne permet pas d'appliquer ce mode d'extension, malgré les avantages qu'il présente au point de vue d'une action plus directe sur le fémur.

efficaces ne peuvent être exercées, nous le répétons, que dans la position horizontale. Quand on permettra au malade de se lever, on laissera flotter son membre et on lui défendra de l'appuyer sur le sol.

Dès que la plaie extérieure sera fermée, et même avant, on imprimera plusieurs fois par jour des mouvements passifs au fémur dans le sens des mouvements normaux, tout en continuant l'extension dans l'intervalle. Aux mouvements passifs se joindront bientôt les mouvements actifs, dès que les muscles seront capables de les exécuter. On luttera en outre au moyen de l'électrisation contre l'atrophie que l'immobilité et les tractions tendent à exagérer. C'est par cette mobilisation méthodique qu'on pourra établir une bourse séreuse interosseuse qui assurera le fonctionnement et la permanence de l'articulation supplémentaire. Mais il ne faut pas se le dissimuler : ce sera souvent une entreprise délicate et difficile, en raison de la plasticité des tissus qui environnent les articulations ankylosées.

Nous avons fait toutes nos réserves sur le rétablissement de la mobilité après les résections pour ankylose et, malgré la possibilité de conserver une néarthrose mobile, nous avons préféré nous borner à changer la position du fémur, fermement persuadé que les opérés tireront un meilleur parti de leur membre quand il sera solidement ankylosé. Volkmann a cependant recommandé la résection de la hanche, dans le but d'obtenir des mouvements, et il a creusé une nouvelle cavité cotyloïde pour recevoir l'extrémité supérieure du fémur sectionné au niveau ou au-dessus du petit trochanter. Il a été imité par plusieurs chirurgiens (Margary, Kocher, Gritti[1]), qui ont obtenu de bons résultats immédiats. Mais les observations qui ont été publiées ne nous permettent pas d'apprécier le résultat définitif de cette résection. Ce n'est pas quelques mois après, quand les réséqués marchent encore avec des béquilles ou une canne, qu'on peut juger de la valeur réelle de l'opération. Il faut attendre quelques années. Or, tout ce que nous a appris notre expérience personnelle nous rend très réservé à cet égard, et, jusqu'à plus ample informé, nous préférons la simple ostéotomie du fémur, qui nous paraît toujours l'opération de choix, celle qui doit rendre au malade les meilleurs services au point de vue fonctionnel.

3. *De la résection de la hanche dans les coxalgies doubles et les ankyloses bilatérales : résection d'un côté et ostéotomie pour la rectification de la position de l'autre. — Gravité des ankyloses bilatérales symétriques dans la position rectiligne; nécessité de rompre cette symétrie pour élargir la base de sustentation.*

On peut être conduit à pratiquer une double résection de la hanche

1. *Archivio di Ortopedia.* Aprile 1885. — Gritti. *Resezione dell' articulazione ileofemorale col metodo di Volkmann a scalpello.* — Margary. *Resezione ad osteotomie subtrochanteriche per diformità coxalgiche.*

sur le même sujet, dans les cas de coxalgie bilatérale; mais il faut se comporter différemment sur les deux membres et diriger le traitement consécutif de manière à obtenir, d'un côté, une ankylose aussi solide que possible, et, de l'autre, une néarthrose mobile.

En cherchant des deux côtés une articulation mobile, on risquerait d'avoir deux membres faibles, lâchement articulés, et, par cela même, d'un usage très imparfait; ils permettraient au malade de s'asseoir commodément, mais rendraient la marche incertaine et pénible.

Les ankyloses doubles sont encore assez fréquentes, qu'elles succèdent à des coxalgies tuberculeuses, à des ostéites aiguës, infectieuses et symétriques ou à des affections rhumatismales. Heureusement qu'elles sont rarement complètes des deux côtés et que le malade finit alors par tirer un assez bon parti du membre qui a conservé quelques mouvements. Grâce à la mobilité supplémentaire de la colonne vertébrale et des genoux, certains sujets arrivent à des résultats surprenants qu'on ne croirait pas possibles avec la raideur des deux hanches.

L'utilité des membres devient d'autant plus grande que, par les mouvements propres d'une des hanches ou les mouvements extrinsèques supplémentaires, la base de sustentation peut être plus élargie par l'écartement des pieds. Aussi n'y a-t-il rien de si fâcheux que l'ankylose double en position rectiligne, les cuisses et les jambes sur le même plan. C'est une des questions dont on doit le plus se préoccuper quand on assiste à la formation de ces ankyloses et qu'on est impuissant à les prévenir. Il faut alors établir une asymétrie des membres, écarter le membre encore un peu mobile pour le mettre en flexion légère et en abduction, de manière à augmenter la base de sustentation. Au lieu de leur donner la direction rectiligne par l'extension ou le séjour dans la gouttière, il faut les abandonner à eux-mêmes et leur permettre de dévier dans une certaine mesure. On se laissera guider ici par une tout autre idée que celle qui doit nous diriger dans le traitement des coxalgies unilatérales.

Si l'on ne prévient pas l'ankylose complète des deux hanches, le malade se trouvera dans une impotence telle que la résection sera absolument nécessaire. Les difformités de ce genre condamnent les malheureux qui en sont atteints à la plus triste des existences, que les cuisses, fléchies sur le bas-ventre, soient écartées en abduction ou qu'elles soient rapprochées en adduction. Quand les articulations qui pouvaient fournir des mouvements supplémentaires ont été enraidies par des rétractions musculaires ou toute autre cause, le sujet se trouve dans des conditions plus misérables encore.

La figure 303 nous montre un exemple de ces ankyloses symétriques, en flexion et adduction, produites chez un sujet qui avait été abandonné à lui-même dans le cours d'un rhumatisme ankylosant. C'est pour les

cas de ce genre qu'une résection typique d'un côté, et une ostéotomie sous-cervicale de l'autre, nous paraissent particulièrement indiquées. On choisira, pour la résection, le côté où les muscles seront le moins atrophiés, et où les déformations et les ossifications péri-articulaires seront le moins prononcées.

On peut rencontrer des déformations plus bizarres et plus graves

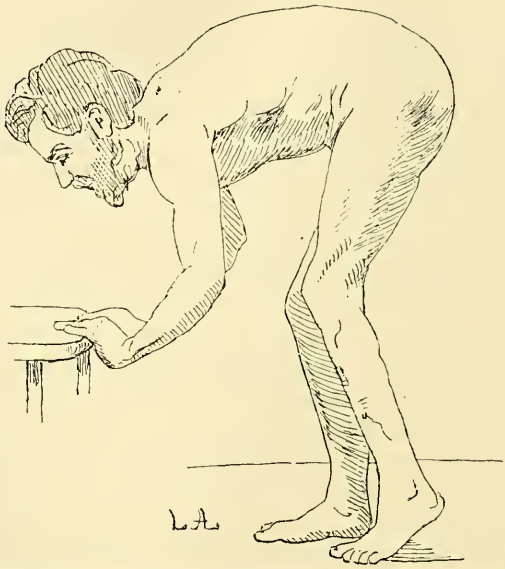

Fig. 303. — Ankylose bilatérale de la hanche consécutive à des rhumatismes aigus. — Ankylose osseuse symétrique, en flexion. — Le sujet ne pouvait marcher que dans cette position.

encore : les malheureux qui en sont atteints sont obligés de garder le lit ou le fauteuil dans les positions les plus gênantes et les plus antiphysiologiques[1], et c'est alors que la résection rendra les plus brillants services en rectifiant la position et redonnant une certaine mobilité aux articula-

1. Studenski, de Kazan (*Centralblatt für Chirurgie*, 1885), a opéré en 1883 et 1884 une jeune fille de vingt et un ans, atteinte d'ankylose double de la hanche depuis sept ans. Les cuisses étaient fléchies à angle droit, en abduction, leur face interne regardant en avant et en dedans, et les bords internes des pieds se trouvant sur le même plan que la face antérieure du corps.

Studenski fit une double résection, la première à droite, le 18 juin 1883 ; l'ankylose se reproduisit, l'extrémité du fémur se fixa au-dessus de l'acétabulum dans la fosse iliaque externe.

Le 11 juin 1884, on fit la résection sur la cuisse gauche, et le 11 avril 1885 les mouvements de l'articulation étaient plus libres qu'à droite ; le fémur paraissait fixé au niveau de l'acétabulum. De ce côté, Studenski avait attaqué l'articulation en dedans, en passant entre le pectiné et le grand adducteur. Il avait pu creuser avec le ciseau une sorte de cavité cotyloïde. Du côté droit, le premier opéré, l'articulation avait été attaquée par derrière, ce qui fut très

tions. Ces déformations nous paraissent aujourd'hui beaucoup moins fréquentes qu'autrefois dans les pays civilisés et pourvus de médecins instruits ; mais on en rencontre encore assez souvent chez les mendiants qui s'en servent pour implorer la pitié publique, et qui ne tiennent pas à se faire débarrasser d'une infirmité qui est devenue pour eux un gagne-pain. Nous représentons par la figure 304 une de ces déformations com-

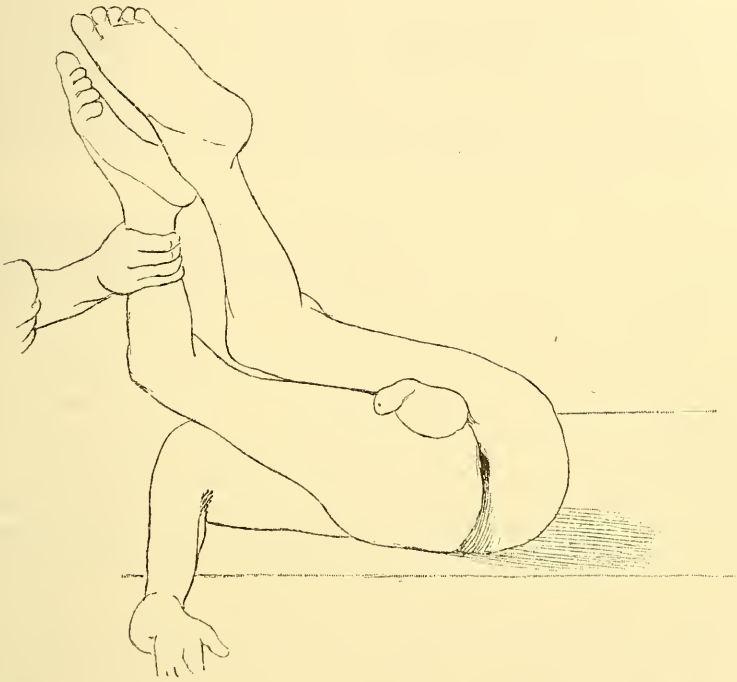

Fig. 304. — *Ankylose bilatérale des hanches, des genoux et des articulations du tarse, due à un rhumatisme ankylosant.* — Position des membres inférieurs quand le malade est couché à plat sur le dos, la ligne interfessière étant perpendiculaire à l'horizon. Il ne peut pas garder cette position. Il vit pelotonné sur lui-même. Nous l'avons fait photographier ainsi pour qu'on pût apprécier le degré réel de la déviation du fémur et la position des autres segments des membres ankylosés. (Voyez au *chapitre final* l'observation et le résultat des opérations pratiquées contre ces diverses ankyloses.)

plexes, dues au rhumatisme ankylosant. Les hanches, les genoux, les cou-de-pieds sont immobilisés par des adhérences osseuses ou ostéo-

incommode, à cause de l'abduction du membre, et empêcha, dit l'auteur, d'excaver l'acétabulum.

Dans le même recueil se trouve une observation de Langenbeck, rapportée par Mordhost, dans laquelle la tête du fémur fut réséquée d'un côté et l'ostéotomie du col fémoral pratiquée de l'autre. On arriva à ce résultat un peu inattendu, que la simple ostéotomie du col laissa plus de mouvements que la résection de la tête.

fibreuses. Le sujet garde le lit depuis six ans. Nous lui avons déjà réséqué la hanche droite par le procédé que nous avons décrit plus haut. Nous donnerons dans le chapitre final le résultat de cette première opération et des autres que nous nous proposons de faire pour redresser les membres et leur permettre de se mouvoir.

Ce cas est semblable à celui que Volkmann a publié en 1885[1] et pour lequel il pratiqua avec succès la résection de la hanche, d'un côté, l'ostéotomie sous-trochantérienne, de l'autre, la résection du genou des deux côtés, le redressement forcé des deux pieds par ostéoclasie, et, comme complément de ces dernières opérations, une amputation du métatarse. Voici du reste cette remarquable observation, qui démontre combien ces résections multiples, jugées autrefois très dangereuses, ont perdu de leur gravité depuis l'antisepsie.

Observation LXXVII. — *Ankyloses multiples sur le même sujet ayant nécessité la résection des deux hanches (résection de toute l'extrémité supérieure d'un côté, résection cunéiforme sous-trochantérienne de l'autre), la résection des deux genoux, le redressement des deux pieds par l'ostéoclasie et l'amputation d'un des pieds dans le métatarse, par B. Volkmann* (Analyse).

Sujet âgé de vingt-deux ans, atteint de rhumatisme articulaire très douloureux et à répétition, si bien qu'en fin de compte il en résulta une ankylose des deux hanches, des deux genoux et des deux articles tibio-tarsiens.

Les articulations coxo-fémorales étaient ankylosées à angle droit; les genoux formaient un angle aigu saillant; les pieds étaient en équinisme, l'un deux avait du valgus et l'autre du varus. Les orteils étaient absolument déformés et rétractés. Le sujet était d'une forte constitution; sa charpente osseuse paraissait solide et bien développée. Il se trouvait depuis cinq ans au lit. Lorsque Volkmann le vit, il ne pouvait se tenir ni assis, ni sur le dos; il ne pouvait non plus se retourner dans le lit, vu l'impossibilité absolue de se mouvoir.

C'est par une série de cinq opérations sanglantes et de deux ostéoclasies qu'on parvint à rendre sa situation tolérable, si bien qu'il arriva à s'asseoir sur une chaise, pourvu qu'elle ne fût pas trop basse; il put marcher avec l'aide de deux cannes, bien qu'il préférât s'appuyer, dans la marche, sur une chaise. A la hanche droite on fit une ostéotomie, à la hanche gauche une résection. Les deux genoux furent réséqués. On changea la position de l'ankylose double tibio-tarsienne à l'aide de l'ostéoclasie. Enfin on fit une amputation métatarsienne, à cause de la déformation très accusée de l'extrémité du pied.

Volkmann s'est demandé, avant d'entreprendre les opérations ci-dessus désignées, s'il ne pourrait pas traiter toutes ces ankyloses par l'ostéoclasie. Les contractures musculaires, la constitution de l'ankylose elle-même, s'y opposèrent pour la hanche et les genoux. Aux pieds, au contraire, tout faisait espérer un bon résultat par l'ostéoclasie. Ce qui gênait peut-être le plus le malade, c'était la position en équinisme et en valgus du pied droit : ce qui décida le chirurgien à commencer par là, c'est-à-dire à rompre les ankyloses du pied par le brisement forcé qui s'opéra dans les os du tarse.

A la suite de cette opération, au niveau du pied droit se produisit un épanchement

1. *Osteotomie und Resektion am Oberschenkel bei Hüftgelenksankylosen, mit besonderer Berüksichtigung der Fälle eon doppelseitiger Ankylose*, in *Centralblatt für Chirurgie*, n° 15, 1885.

sanguin qui s'infecta en donnant lieu à une réaction violente, et qu'on fut obligé d'inciser. Par l'incision, le doigt introduit sur la partie médiane put traverser le tarse et servir de guide pour faire une seconde incision à la plante du pied dans un point opposé à la première. Peu à peu la réaction s'amenda et le pied, conservant la bonne position qu'on lui avait donnée, guérit d'une façon définitive.

Aussi, six mois après (18 janvier 1881) put-on songer aux opérations sanglantes, aux grandes opérations.

Dans la même séance on pratiqua sur le membre inférieur gauche l'ostéotomie sous-trochantérienne, dans laquelle on enleva une large tranche osseuse, et la résection du genou. La portion osseuse enlevée dans cette dernière résection avait au moins 6 centimètres de hauteur et intéressait le fémur, le tibia et toute la rotule. L'ankylose était si serrée qu'il eût été impossible de délimiter exactement aucun de ces os. On plaça les segments osseux dans une position convenable; mais, en transportant le malade dans son lit, on lui fit une fracture oblique au niveau de la cuisse. On se contenta de placer le membre dans une attelle plâtrée. — 25 juin 1881. Amputation métatarsienne à droite pour remédier à la mauvaise situation des doigts de pied, qui étaient fortement fléchis sur la face plantaire et n'auraient jamais pu supporter le poids du corps. L'autopsie de la partie enlevée montra des points où l'ankylose était complète, d'autres où il n'y avait que de l'inflammation chronique. Guérison.

On passa alors à la résection du genou et l'on résolut de rendre mobile la hanche à l'aide d'une résection en sculptant une nouvelle cavité cotyloïde. A droite, dans la même séance, l'intervention avait été double; à gauche, on ne pouvait espérer faire la même chose. La déformation du genou était trop considérable, il fallait penser à exercer après l'opération des extensions à l'aide d'appareils supportant des poids.

1er juin 1882. — Résection de la hanche gauche. On enleva successivement la tête du fémur et le col, puis on creusa de nouveau l'ancienne cavité cotyloïde, et on y établit l'extrémité de la diaphyse fémorale, convenablement arrondie. On immobilisa le membre dans l'extension à l'aide d'un appareil plâtré qui emboitait la jambe et le genou. Dans les premiers mois, un œdème très dur se forma à la jambe, et on ne parvint à le faire disparaître que difficilement. La hanche guérit par première intention.

1er novembre 1882. — Résection du genou gauche. On fit l'ablation de l'articulation ankylosée, y compris la rotule. Réunion par première intention.

Le résultat final fut très satisfaisant. Le malade pouvait se lever et se mouvoir, après un séjour au lit de sept ans. La hanche gauche fonctionnait très librement et le membre était dans une très bonne position. Il pouvait être allongé complètement sans adduction. Flexion jusqu'à 70°. Adduction et abduction 50°. Rotation très-convenable.

Des nouvelles ultérieures données par une lettre du malade indiquent que le membre est rentré en possession plus grande de ses anciens mouvements et que la guérison progresse toujours. Il est évident que la marche était toujours difficile; on devait s'y attendre. — Volkmann d'ailleurs n'avait pas cru pouvoir parvenir au résultat déjà obtenu[1].

C'est là un bel exemple de ces ankyloses osseuses multiples dans lesquelles la résection est absolument nécessaire, et doit être entreprise dans le but de redonner des mouvements, sinon à toutes les articulations, du moins à une des articulations de la hanche.

Dans ces ankyloses osseuses bilatérales, on commencera par faire la résection typique du côté où l'atrophie musculaire est le moins pro-

1. Volkmann avait pratiqué dès 1885 dix fois la résection de la hanche pour ankylose osseuse, et dix-neuf fois la résection sous-trochantérienne pour la même lésion.

noncée et où se trouvent les meilleures conditions pour le rétablissement des mouvements. On commencera par la résection, parce que si, malgré toutes les précautions prises, on n'arrive à obtenir qu'une néarthrose enraidie ou le retour de l'ankylose, on aura une nouvelle occasion de rechercher les mouvements dans la seconde opération qu'on pratiquera de l'autre côté, et pour laquelle on se trouvera mieux à même d'éviter les causes individuelles qui ont amené l'échec de la première. Si la première opération a laissé une articulation mobile, on se contentera de changer la position de l'autre fémur. On ne recherchera pas deux articulations mobiles, surtout dans les ankyloses anciennes s'accompagnant d'atrophie musculaire très prononcée, parce que, nous le répétons, les sujets réséqués des deux côtés marcheront beaucoup plus mal avec deux articulations mobiles et mal fixées qu'avec un point d'appui solide et fixe fourni par la soudure invariable du bassin au fémur.

Ces opérations présenteront de grandes différences d'un cas à l'autre, à cause de l'état des muscles et de la rétraction des tissus fibreux qui créeront dans les vieilles ankyloses des difficultés spéciales et nécessiteront, soit la section des tissus rétractés, soit leur allongement progressif par l'extension continue. Les difformités les plus grandes ne sont pas les plus difficiles à réparer. Nous avons eu occasion de redresser par le brisement forcé et les sections tendineuses des membres aussi difformes que ceux qui sont signalés dans la précédente observation, mais il n'y avait que des ankyloses fibreuses et nous avons pu rétablir quelques mouvements dans les hanches. Lorsqu'il y a ankylose osseuse, la résection totale peut seule être suivie d'une néarthrose mobile, surtout si les os sont fusionnés entre eux. C'est dans ces lésions variées qu'il faut se guider d'après les règles générales que nous avons déjà exposées pour diriger le processus réparateur dans le sens de la fixité ou de la laxité de la néarthrose. Les notions les plus exactes sur les propriétés des tissus intéressés sont ici particulièrement indispensables pour nous guider dans la technique de ces résections orthopédiques (voy. p. 28) qui constitueront des opérations graves, délicates, laborieuses, et présenteront toujours de l'imprévu à cause des variétés de la synostose et de la rétraction des muscles et tissus fibreux périphériques. De grands délabrements seront quelquefois nécessaires pour faire céder un obstacle ou au moins pour rendre efficaces les tractions consécutives. L'asepsie la plus complète sera de rigueur dans toutes ces opérations.

4. *De la résection de la hanche dans les luxations : luxation congénitale ; luxation double en adduction exagérée ; membres en* X *croisés au niveau du genou. — Luxations accidentelles.*

A. *Luxations congénitales.* — Il y a vingt ans, avant d'avoir une expérience personnelle sur la résection de la hanche chez l'homme,

alors que nos expériences sur les animaux nous avaient montré avec quelle perfection se rétablissaient les fonctions du membre après la résection sous-périostée, nous aurions eu peut-être quelque confiance dans la cure de certaines luxations congénitales par la décapitation du fémur[1]. Mais aujourd'hui que nous savons combien il est difficile de diriger chez l'homme le processus de reconstitution d'une néarthrose solide, nous n'abordons cette question qu'avec la plus grande réserve : nous nous demandons encore quelle sera l'utilité réelle de la résection. Nous n'affirmons rien; nous doutons ; mais nos doutes nous paraissent reposer sur des arguments qui, en l'absence de faits contraires directement démonstratifs, sont suffisants pour nous empêcher de recommander cette opération, sauf dans quelques cas exceptionnels que nous allons bientôt spécifier.

C'est Margary (de Turin) qui a particulièrement préconisé cette méthode de traitement à titre purement orthopédique[2]. Nous avons décrit plus haut son procédé. C'est une opération simple, facile, rapide, et qui, avec l'antisepsie, sera peu dangereuse. Elle produit une correction immédiate de la difformité; le trochanter est moins saillant, l'ensellure diminue et disparaît même à peu près complètement; les mouvements se rétablissent comme auparavant, et au bout de quelques mois les opérés peuvent faire quelques pas d'une manière plus correcte qu'autrefois. Mais après? Nous attendons de savoir ce que l'opération donnera au bout de cinq ou six ans, quand les enfants auront grandi et mené la vie habituelle[3]. Jusque-là qu'on nous permette de réserver notre jugement et de faire valoir les considérations suivantes :

Le déplacement de la tête fémorale luxée au moment de la naissance ne s'accentue et n'aggrave l'état fonctionnel du sujet que lorsque la capsule avec ses ligaments, et les muscles qui la renforcent, sont trop

1. Nous avons pratiqué une fois la résection de la hanche pour une luxation probablement congénitale, mais ce n'était pas à titre orthopédique; c'était pour remédier à une inflammation suppurée (*synovite tuberculeuse de la pseudarthrose*) qui avait amené un état général des plus graves. Nous avons cherché et obtenu la guérison par ankylose.

2. *Archivio di Ortopedia*, 1884. — Margary avait été précédé dans cette voie par. Ed. Rose et C. Reyher. Dès 1874 Rose pratiqua la résection de la hanche dans un cas de luxation congénitale du fémur accompagnée d'une laxité anormale de l'articulation.

Reyher pratiqua deux fois la résection de la tête du fémur dans une lésion analogue. Il adapta le col à l'acétabulum préalablement avivé, et fixa le membre dans cette situation au moyen d'un appareil inamovible. (*Centralblatt für Chirurgie*, n° 14, 1884.)

Heusner (de Barmen) a fait cette opération pour une luxation congénitale qui était devenue douloureuse à l'âge de treize ans. (*Congrès des naturalistes et médecins allemands* tenu à Magdebourg, 1884.) — In *Revue de chirurgie*, 1884.

3. On trouve dans le mémoire de Motta, relatif aux résections pratiquées par Margary (79 *resezioni di grandi articulazioni operate dal* D. Fed. Margary, *Archivio di Ortopedia*, 1887), une courte indication sur les résultats obtenus par Margary chez quatre sujets qu'il avait opérés peu de temps avant sa mort. Le résultat, dit Motta, était seulement satisfaisant dans un cas et très beau dans les trois autres. Mais le peu d'ancienneté de l'opération et l'absence de détails sur le fonctionnement du membre nous empêchent de tirer aucune conclusion et nous font persister dans toutes nos réserves.

faibles pour la maintenir dans les rapports qu'elle affectait dans les premiers temps de la vie.

La laxité de la capsule s'accompagne d'un certain degré d'atrophie des muscles pelvi-trochantériens et fessiers qui ne peuvent plus presser suffisamment la tête du fémur contre l'os iliaque : cette atrophie est une des causes aggravantes du déplacement de l'os. Dans la descente progressive que subit le bassin, la pression de la tête contre la paroi de l'os iliaque limite ce mouvement plus qu'elle ne le favorise. Cette tête, du reste, comme la cavité qui devait la recevoir normalement, se trouve plus ou moins atrophiée.

Il n'y aurait en pareil cas qu'une opération rationnelle pour résoudre le problème de la fixation du fémur au bassin, ce serait de fendre la capsule[1] et d'inciser les tissus qui s'opposent à la réintégration de la tête dans sa cavité. Si la tête était trop grande pour y pénétrer, on la diminuerait de volume, en la taillant avec un fort couteau sur la forme du cotyle. Une fois la tête réintroduite dans sa cavité, on s'occuperait des moyens de le fixer dans sa nouvelle situation, et on suivrait les règles indiquées par Pravaz et ceux qui ont essayé de réduire les luxations sans intervention sanglante.

Mais que fait la section de la tête du fémur? Elle n'augmente pas les moyens de fixité de l'articulation; elle permet sans doute de corriger l'adduction et l'ensellure en raccourcissant le bras de levier du col, mais elle ne raccourcit pas et ne raffermit pas la capsule dont l'allongement avait été la cause de l'aggravation de la luxation.

On pourra peut-être espérer que l'irritation amenée par l'opération va fortifier la capsule, l'hyperplasier et la rendre plus résistante dans la suite. En creusant avec le ciseau une nouvelle cavité de réception pour la tête du fémur, si l'ancienne est oblitérée, on pourra essayer de tailler la capsule rétrécie, de la déplisser, de l'exciser même et de la suturer ensuite, afin de fixer plus solidement la tête fémorale. Mais ce sont là des tentatives qui, quoique rationnelles en principe, ne nous inspirent aucune confiance, parce que le poids du corps, l'exercice du membre surmonteront toujours ces résistances quand le sujet sortira de la période de repos relatif ordonné par le chirurgien et voudra reprendre la vie active qu'il menait avant l'opération. De sorte donc que nous ne croirions la résection indiquée que dans ces cas d'adduction extrême

1. D'après ce que nous savons de la disposition de la capsule dans ces luxations, une simple ente, suivant son axe, du rebord cotyloïdien au col du fémur ne suffira pas pour faire rentrer la tête. Lorsque la tête est remontée au-dessus de la cavité, la capsule se rétracte à sa partie centrale en restant évasée à ses deux extrémités pour coiffer la tête du fémur et la cavité cotyloïde. Elle prend ainsi la forme d'un sablier et se subdivise en deux capsules réunies par un goulot plus ou moins étroit et qu'il sera difficile de déplisser. On trouvera probablement, dans ces cas, des difficultés analogues à celles que nous avons signalées pour les luxations traumatiques anciennes. (Voy. *Résection de l'épaule*, T. II.)

dans lesquels la claudication est énorme et n'aurait pu être diminuée par des tractions progressives, suivies de l'application d'un tuteur qui maintiendrait le membre et l'empêcherait de se déplacer de nouveau.

Nous avons eu occasion d'observer des centaines de luxations congénitales, soit unilatérales, soit bilatérales, et nous n'avons rencontré que trois cas (peut-être quatre) dans lesquels nous ayons mis ou nous aurions pu mettre en question la résection de la tête du fémur. C'étaient des cas de luxation double dans lesquels la marche était devenue impossible par suite de l'adduction progressive des deux jambes qui avait amené leur croisement à la hauteur du genou. Avant même que la difformité ne soit arrivé à ce degré, dès que les pieds tendent à chevaucher l'un sur l'autre, la marche devient très difficile. Le déhanchement est très prononcé et s'exagère encore progressivement par l'atrophie musculaire qu'on observe dans les cas de ce genre. Ayant soumis deux de ces enfants à des tractions continues dans la gouttière à jambes mobiles et à écartement progressif, nous avons amélioré leur situation par un double tuteur avec vis abductrice. Dans un troisième cas nous avons opéré le redressement forcé sous l'influence de l'anesthésie; nous avons mis les membres dans la rectitude et les avons maintenus pendant trois mois dans un appareil silicaté. Il s'agissait d'une jeune fille de quinze ans dont la difformité s'était aggravée vers douze ans. Elle marchait beaucoup mieux au bout de quelques mois, mais la tendance au retour de l'adduction persistait toujours, et nous proposâmes la décapitation du fémur du côté le plus déformé. On ne voulut pas accepter l'opération Nous insistâmes sur les tractions dans l'abduction pratiquées toute la nuit et plusieurs heures par jour; puis nous fîmes appliquer le double tuteur avec vis abductrice, et la malade finit par marcher d'une manière si satisfaisante que nous n'eûmes pas l'idée de renouveler notre proposition de résection [1]. Ce résultat n'a fait que nous confirmer dans la préférence que nous donnons encore aux moyens orthopédiques non sanglants.

En résumé, la résection de la tête fémorale ne peut être que d'un emploi très restreint dans la luxation congénitale. Elle n'est rationnelle que dans les cas de déviation extrême. Elle corrigera immédiatement la difformité, mais nous sommes dans l'incertitude sur le résultat final qu'on pourra obtenir au point de vue de la solidité de l'articulation. Le redressement du membre obtenu par la décapitation du fémur facilitera toujours l'application d'un tuteur qui donnera à la hanche plus de fixité. Nous croyons cependant qu'il ne sera pas impossible d'arriver

1. Cette jeune fille est morte, il y a dix-huit mois, de granulie. Elle marchait infiniment mieux depuis les redressements que nous lui avions pratiqués, et son état fonctionnel s'améliorait encore graduellement, lorsqu'elle fut atteinte de la phthisie aiguë à laquelle elle était prédisposée par ses antécédents héréditaires.

à reconstituer une néarthrose solide et régulière par la conservation intégrale des tissus fibreux de la pseudarthrose, et *surtout par l'immobilité maintenue pendant plusieurs mois*, pour donner le temps à ces tissus de se rétracter et de s'hyperplasier. Des tractions continues pour empêcher le membre de remonter, des pressions sur le trochanter pour développer une irritation plastique, et plus tard des mouvements passifs, méthodiquement imprimés, pourront faire reconstituer une nouvelle capsule solide et résistante munie d'un appareil de glissement. Sans ces précautions, que notre expérience sur la reconstitution des articulations nous fait considérer comme indispensables, on ne peut pas avoir une articulation capable de résister au poids du corps. Or les chirurgiens qui ont jusqu'ici pratiqué cette opération ne nous paraissent pas s'être préoccupés de ces difficultés. Ils ont décapité le fémur, ont eu une réunion rapide, et quelques semaines après ont déclaré leurs opérés guéris!

Dans le cas de déviation moyenne, c'est-à-dire dans la grande majorité des cas qu'on observe, nous ne pouvons pas espérer une amélioration réelle de l'état du sujet et nous serons exposé pendant tout le temps de la croissance à de nouveaux déplacements. L'accroissement du fémur souffrira, du reste, de la soustraction de la tête et de son cartilage de conjugaison, et il en résultera une nouvelle cause de claudication.

La réintégration de la tête est une opération plus rationnelle. Puisqu'on a pu, par des tractions et des pressions, réduire approximativement, sinon réellement, des luxations congénitales, on arriverait plus facilement à ce résultat en mettant la pseudarthrose à nu. En examinant sa structure on se rendrait compte de la disposition et de la résistance des obstacles à la réduction. On les couperait ou on les éloignerait méthodiquement, puisqu'on les aurait sous les yeux, et on replacerait la tête dans sa cavité cotyloïde, dût-on agrandir celle-ci ou amincir celle-là. Ce serait là l'opération idéale, que Margary avait tentée une première fois, mais qui fut suivie de pyohémie. Malgré cet insuccès, nous croyons que c'est surtout dans ce sens qu'il faudrait faire de nouvelles tentatives.

La difficulté toute spéciale de faire constituer ici une néarthrose solide, à cause des conditions statiques du bassin, n'a pas arrêté quelques chirurgiens qui, voyant la tête remonter constamment, ont cherché à creuser avec le ciseau et le maillet une nouvelle cavité de réception, soit au niveau de l'ancien cotyle, soit sur le point où peut être facilement amenée la tête du fémur. Quelque séduisante que puisse paraître cette idée, nous ne connaissons encore aucun fait qui prouve que le but final ait été réellement atteint. Nous faisons les mêmes réserves que pour les résections dans les cas d'ankylose.

Comme il est difficile de faire rentrer et de maintenir la tête du fémur dans une cavité qui n'est plus disposée pour le recevoir, on doit penser

à l'y fixer d'une manière définitive[1], une ankylose coxo-fémorale rendant plus de services qu'une néarthrose mobile, mais mal fixée. Il faut donc s'en tenir à l'idée des premiers chirurgiens qui ont entrepris la cure des luxations congénitales par une opération sanglante. C'est ce qu'a fait E. Vincent[2] dans une opération où il s'est contenté d'une résection superficielle, d'un avivement en quelque sorte, pour obtenir une ankylose fibreuse et limiter les mouvements de la tête fémorale. Il a revu son opérée deux ans après, et elle boitait beaucoup moins qu'avant l'opération[3].

B. *Luxations traumatiques. — Rareté des indications de la résection. — Avantages du déplacement de la tête du fémur par la rupture des adhérences suivie de l'extension.* — Les luxations traumatiques irréductibles finissent le plus souvent par être compatibles avec un utile fonctionnement du membre, malgré la persistance de la claudication, mais il est des cas où la position vicieuse de la tête occasionne des douleurs intolérables dues au tiraillement ou à la compression d'un nerf. On est alors autorisé à ouvrir l'articulation pour remettre les parties en place, si on le peut, et, en cas d'insuccès de cette myo-syndesmotomie à ciel ouvert, on devra sectionner le col et extraire la tête luxée du fémur pour faire cesser toute compression douloureuse. Cette résection est ici parfaitement rationnelle et il est probable que, dans les luxations anciennes, la difficulté de réintégrer la tête dans la cavité oblitérée ne permettra pas de faire autre chose. (W. Mac-Cormac, Volkmann, Severeanu, Quénu, Ch. Nélaton, etc., ont déjà pratiqué cette opération avec succès ; Polaillon a réussi à réintégrer la tête, mais son opéré a succombé à des accidents aggravés par l'alcoolisme du sujet.)

Nous avons observé dans notre carrière un grand nombre de luxations anciennes non réduites, sans avoir encore rencontré de cas que nous ayons cru devoir traiter par la résection. Et cependant parmi les sujets que nous avons observés, plusieurs présentaient des déformations énormes ou éprouvaient des douleurs qui les empêchaient de marcher; mais nous avons essayé de réduire la luxation par des manœuvres de force pendant l'anesthésie, répétées au besoin à plusieurs jours d'intervalle, et suivies de tractions continues exercées pendant quelques semaines avec les poids. Nous avons exceptionnellement[4] réussi à faire

1. De Paoli (de Turin) a proposé de fixer momentanément la tête dans la cavité cotyloïde au moyen d'un clou traversant le trochanter, la tête et le col. Il a pratiqué une fois cette opération, qui fut suivie de suppuration. La plaie mit deux mois à guérir; le clou avait été retiré au vingt-cinquième jour.

2. *Deuxième Congrès français de chirurgie*, 1886.

3. Nous avons pu examiner cette malade dans le service de M. Vincent, chirurgien en chef de la Charité, et nous avons constaté une ankylose du fémur, incomplète il est vrai, mais suffisante pour fixer le fémur dans la cavité cotyloïde et l'empêcher d'abandonner cette cavité pendant la marche. Le malade marchait plus solidement et plus facilement qu'avant l'opération, et boitait beaucoup moins ; le résultat était donc déjà très remarquable.

4. Nous avons réussi trois fois à réduire des luxations traumatiques de la hanche plus ou

rentrer la tête dans la cavité, mais nous avons changé la position du membre. Nous avons fait descendre la tête et nous l'avons au moins assez déplacée pour faire cesser les pressions douloureuses. Nous avons mis de cette manière nos malades à même de se servir de leur membre d'une manière assez satisfaisante, au point de vue de la régularité et de la longueur de la marche, pour que nous n'ayons pas mis en question la décapitation du fémur. Ils continuaient à boiter plus ou moins sans doute, mais, grâce aux bains et à la prolongation des tractions nocturnes, ils arrivaient à se servir de leur membre pour les travaux de force tout aussi bien, et même mieux, que nous n'aurions pu l'espérer après une résection.

Parmi les faits de déplacement de la tête par la rupture des adhérences, suivie de l'extension continue, énergique et prolongée, nous en citerons un qui présente un intérêt particulier, parce que nous avions un instant mis en question la décapitation du fémur et que nous étions bien décidé à la pratiquer à cause du degré de la difformité, et surtout à cause des douleurs dues à la compression du nerf sciatique, si nous n'avions pas réussi dans notre première tentative. Nous fûmes assez heureux pour obtenir une pseudo-réduction qui nous permit de ramener le membre dans l'axe du tronc et de le placer dans la rotation en dehors. Le raccourcissement fut réduit à 1 centimètre et demi. Il augmenta dans la suite par l'exercice du membre, mais le résultat fonctionnel est tellement satisfaisant au bout de huit ans et demi qu'il nous paraît intéressant de le signaler.

Observation LXXVIII. — *Luxation de la hanche en arrière datant de cinquante-quatre jours. — Impossibilité de réduire; rupture des adhérences; tractions continues exercées pendant deux mois. — Descente de la tête. — Etablissement d'une pseudarthrose au-devant de la cavité cotyloïde. — Etat du sujet huit ans et demi après l'accident*

Le 6 juillet 1880, entra à la Clinique un garçon de quatorze ans, Jean Pernin, qui portait une luxation de la hanche gauche datant de cinquante-quatre jours. Il nous raconta qu'il avait été attaqué par un taureau qui le lança plusieurs fois en l'air. Il serait toujours retombé sur le dos, mais ayant bientôt perdu connaissance, il ne peut dire comment se termina la scène. On constata une luxation de la hanche qu'on essaya de réduire sans succès, une fracture de la crête iliaque à droite et une fracture du radius du même côté.

moins anciennes; dans un cas, au bout de 35 jours (1866), luxation iliaque, et dans un autre au bout de sept semaines (1865), luxation sus-pubienne. Tout récemment nous avons pu réduire une luxation iliaque datant de 89 jours. C'était sur un jeune berger, âgé de 15 ans. Nous avions *a priori* assez peu de confiance dans les tentatives que nous allions faire et nous étions décidé, en cas d'échec, à recourir à la myo-syndesmotomie à ciel ouvert, mais des tractions énergiques exercées d'abord directement dans l'extension pour rompre les adhérences, suivies de tractions mesurées, pratiquées par nous-même sur le membre fléchi, nous permirent de faire rentrer la tête dans la cavité cotyloïde par un mouvement d'abduction et de rotation en dehors.

Dans tous les autres cas nous n'avons obtenu que des pseudo-réductions, quand nous avons pu déplacer la tête.

Au moment de son entrée à la Clinique, on constate tous les signes d'une luxation complète en arrière. On sent très distinctement la tête du fémur en arrière et en haut de la cavité cotyloïde. Membre dans l'adduction et la rotation en dedans. La ligne ombilico-pubienne prolongée passe au niveau du bord externe de la rotule; raccourcissement de 6 centimètres. Au repos, le malade ne souffrait pas, mais dès qu'on cherchait à imprimer des mouvements au fémur, il se plaignait de douleurs vives se répandant dans tout le membre, que l'on expliquait par les nouveaux rapports de la tête luxée avec le nerf sciatique. La marche était impossible, le sujet ne pouvait faire quelques pas qu'avec des béquilles, et encore les douleurs le forçaient-elles à se reposer au bout d'un instant. Le pied ne pouvait s'appuyer sur le sol, il ne l'atteignait que par les orteils et la saillie métatarsienne antérieure.

Le 10 juillet, cinquante-quatre jours après l'accident, on anesthésie le malade et on essaye d'obtenir la réduction. M. Ollier essaya divers procédés de réduction après tractions préalables avec les mouffles dans l'extension et la flexion pour rompre les adhérences déjà formées. Il imprima ensuite des mouvements de circumduction pour rendre la tête plus mobile. On l'amenait au niveau de la cavité cotyloïde; mais malgré toutes les manœuvres, il fut impossible de la réintégrer. Le membre fut ramené dans la rectitude et put être placé en légère rotation en dehors. Le raccourcissement fut réduit à 15 millimètres.

On appliqua alors un appareil en diachylon pour l'extension et on enveloppa le membre dans un bandage silicaté descendant jusqu'au-dessous du genou pour le maintenir dans l'immobilité et prévenir l'inflammation des tissus déchirés. La traction par les poids est établie dès que le malade est placé dans son lit; elle fut augmentée lorsque le bandage silicaté fut sec et portée à 8 kilos les jours suivants.

Tout se passa très simplement; il n'y eut pas de douleurs vives dans la région de la hanche et il n'y eut plus de douleurs irradiées dans le membre. On laissa l'appareil silicaté vingt jours en place et l'on constata que les mouvements passifs imprimés au fémur ne provoquaient plus de douleurs comme auparavant. La tête du fémur s'était éloignée du sciatique. On réappliqua l'extension d'une manière non interrompue pendant dix-huit jours encore pour s'opposer à la réascension de la tête qui avait de la tendance à remonter. On enleva ensuite définitivement le bandage silicaté et on continua l'extension dans la gouttière. On combina alors les bains tièdes avec l'extension, et ce traitement fut continué pendant deux mois. Au bout de ce temps, on laissa lever le malade avec des béquilles; il ne souffrait plus et put bientôt appuyer le pied à terre par toute sa plante. On réappliqua encore pendant un mois un bandage silicaté pour empêcher des déviations secondaires du membre et le maintenir pendant la marche que le malade commençait déjà à exécuter sans béquilles. Il quitta l'Hôtel-Dieu au milieu de novembre.

A ce moment, la tête du fémur paraissait fixée en haut et en arrière contre le rebord de la cavité cotyloïde comme dans le cas d'une luxation incomplète. Elle permettait des mouvements assez étendus dans le sens de la flexion (45 degrés) et de l'extension, et paraissait fixée dans sa situation nouvelle par des tissus fibreux très résistants. Le membre pouvait volontairement se porter dans la rotation en dehors. Le raccourcissement était toujours de 15 à 20 millimètres. Il avait légèrement augmenté depuis que le sujet avait quitté les béquilles et ne se servait que d'une canne. Tous les soirs le membre était un peu plus court; le matin il était ramené à 15 millimètres par les tractions nocturnes.

État du malade huit ans et demi après l'accident.

Nous avons retrouvé ce malade et voici ce qu'il nous a répondu le 1er novembre 1888 :

« Je marche comme un homme bien portant, sans être plus fatigué d'un côté que de l'autre. Je cours passablement vite, mais en boitant assez. Je puis m'asseoir comme tout le monde et ma cuisse n'est nullement enraidie. Le membre me paraît cependant

plus court de 3 à 4 centimètres que le membre sain. Au point de vue de la grosseur, il n'y a pas de différence sensible entre les deux membres. Je me tiens aussi bien sur la jambe blessée que sur l'autre, je n'y éprouve aucune sensation particulière et n'en souffre jamais. Je puis me baisser et prendre par terre un objet sans fléchir le genou. Je me mets à genoux sans difficulté, je me sers, en un mot, de mon membre luxé comme de l'autre.«

Nous ne sommes donc pas partisan de la décapitation du fémur comme méthode générale de traitement pour les luxations traumatiques non réduites; ce ne peut être qu'une méthode d'exception, et nous ne saurions trop engager les chirurgiens qui sont portés à la pratiquer, à essayer d'abord la rupture des adhérences pendant l'anesthésie, suivie de tractions continues et énergiques.

Ces ruptures des adhérences devront être faites dans certains cas avec la plus grande prudence, surtout lorsqu'on aura lieu de craindre une lésion du nerf sciatique et qu'on aura constaté des signes de névrite. Des mouvements immodérés pourraient aggraver le traumatisme du nerf et augmenter consécutivement la douleur ou la paralysie qui avaient été la conséquence de la luxation. Dans les cas de ce genre, il est prudent de se borner aux tractions continues pour déplacer progressivement la tête. En cas de persistance des douleurs, la résection serait nettement indiquée. La grande laxité de la tête fémorale qui succède à certaines luxations, demanderait la réintégration dans le cotyle et apporterait des conditions peu favorables au succès de la résection comme dans les luxations congénitales. Si pour un motif ou pour un autre on croyait devoir pratiquer la décapitation, il faudrait tout particulièrement diriger le manuel opératoire et surtout le traitement post-opératoire en vue de l'établissement d'une pseudarthrose serrée, c'est-à-dire ne retrancher que le renflement de la tête, conserver toutes les parties fibreuses qui peuvent servir à fixer les os, et maintenir en contact prolongé le col du fémur avec un point péri-cotyloïdien préalablement avivé.

La décapitation du fémur sera certainement une opération simple et facile dans ces cas, mais, *comme nous redoutons les déplacements progressifs d'une extrémité fémorale décapitée*, et que nous ne pouvons guère espérer réintégrer le col dans la cavité cotyloïde oblitérée, nous réservons la résection pour le cas où le malade ne pourrait pas, par les moyens indiqués plus haut, recouvrer un état orthopédique et fonctionnel compatible avec les nécessités de son existence.

La réintégration de la tête fémorale, qui doit être notre but après les luxations récentes, pourra être obtenue par la mise à nu de la capsule et de la cavité cotyloïde. On pourra alors se rendre compte de l'obstacle, et le lever. Cette opération devra être faite avec les précautions antiseptiques les plus rigoureuses, surtout dans les cas où les déchirures et les épanchements de sang se prolongent au loin, et où on a pu les augmenter

par les manœuvres de la réduction. Nous n'y avons jamais eu recours, et nous ne pourrions raisonner à cet égard que d'après des vues théoriques ; nous ferons remarquer seulement que la multiplicité des obstacles dévoilés par les autopsies doit faire entrevoir de grandes différences dans l'exécution de l'opération. Dans certains cas, il suffira peut-être de couper l'obturateur interne passé en sautoir autour du col; d'autres fois la section, plus ou moins complète, du manchon capsulaire ramassé sur lui-même ou du ligament de Bertin sera probablement le seul moyen de libérer la tête. Dans une luxation récente, il semble difficile de ne pas découvrir l'obstacle si l'on met à nu suffisamment le col et la tête luxée. Une longue incision interfasciculaire à travers le grand fessier, ou intermusculaire en avant et en dehors, suivant la variété de luxation, sera nécessaire pour bien explorer la région.

Severeanu (de Bucharest) a communiqué au Congrès français de chirurgie un cas dans lequel il essaya de réintégrer par myo-syndesmotomie à ciel ouvert une tête fémorale luxée depuis trois jours. Il trouva la capsule fibreuse tordue sur son axe, et la divisa largement avec un bistouri boutonné. Malgré une forte traction après cette section, il lui fut impossible de réintégrer la tête, et il fut obligé de la réséquer[1].

Quenu fut aussi obligé de réséquer la tête fémorale après des tentatives infructueuses de réintégration dans une luxation datant de quatre-vingts jours[2]. Ch. Nélaton dut recourir à la même opération pour une luxation de dix-huit mois[3].

1. Voici comment M. Severeanu décrit cette opération :

« Toutes ces tentatives infructueuses ayant duré trois quarts d'heure environ, j'ai pratiqué sur la tête du fémur, parallèlement aux fibres du grand fessier, une incision longue de 10 centimètres. Ayant introduit mon doigt dans la plaie et exploré le pourtour du col du fémur pour trouver la cause qui empêchait la réduction, j'ai constaté que la capsule était déchirée dans sa partie inférieure ; le membre se trouvant en rotation en dedans et la tête déplacée en haut et en arrière, il en est résulté que la capsule fibreuse était tellement tordue sur son axe que la tête du fémur ne pouvait plus rentrer par l'ouverture qu'elle avait franchie pour quitter la cavité cotyloïde.

« A l'aide d'un bistouri boutonné, j'ai pratiqué une large incision sur la capsule fibreuse. Cette fois, la traction, portée à 400 kilogrammes, trouva une résistance moindre ; néanmoins, il m'eût fallu pouvoir obtenir un allongement plus considérable de 4 centimètres environ pour faire regagner à la tête sa cavité.

« En face de ces insuccès de réduction réitérée, j'ai pratiqué l'ablation de la tête du fémur, et le col pénétra dans la cavité cotyloïde.

« Le membre mis dans l'attitude normale, je nettoie la plaie, pose un gros tube de drainage, pratique la suture, applique un pansement aussi aseptique que possible, et fixe le membre dans un appareil plâtré. Après trente jours de traitement, la plaie est entièrement cicatrisée, sans avoir présenté aucune espèce d'accident La malade quitte alors le service sans mon consentement, et depuis je n'en ai jamais plus entendu parler. » (*Congrès français de chirurgie*, 1886, p. 340.)

2. *Bulletin et Mémoires de la Société de Chirurgie*, 1887.

3. *Archives générales de médecine*, 1er mars 1889. — Au moment de mettre sous presse, nous prenons connaissance de ce fait particulièrement intéressant en ce qu'il signale le résultat obtenu au bout d'un an. Le résultat orthopédique, regardé comme excellent au bout de trois mois, ne s'était pas maintenu tel, dit l'auteur, et malgré l'amélioration fonctionnelle, la *d*

§ V. — **De la résection de la hanche considérée au point de vue de l'accroissement ultérieur du membre et de la constitution de la néarthrose. — Autopsies de résections anciennes. — Nouvelles expériences sur les animaux.**

Avant d'exposer les résultats orthopédiques et fonctionnels obtenus par la résection de la hanche, il nous paraît important de rappeler d'abord les expériences que nous avons faites, il y a quelques années, pour étudier l'accroissement du fémur après les résections qui portent sur la totalité de son extrémité ou qui intéressent seulement un de ses cartilages de conjugaison. Nous en ajouterons de nouvelles, que nous avons faites récemment et qui nous permettront d'élucider certains points restés encore indécis après nos premières recherches. Nous y trouverons des données importantes qui nous permettront d'apprécier la valeur relative des résections cervicales et sous-trochantériennes, et qui nous serviront à interpréter les résultats en apparence contradictoires qui ressortent de l'examen des observations publiées par divers chirurgiens.

Nous avons fait de nombreuses expériences sur les chiens et les chats et nous avons obtenu la reconstitution d'articulations tellement parfaites que, au bout de quelques semaines, ces animaux couraient et sautaient comme s'ils n'avaient pas subi d'opération. Mais ce n'est pas au point de vue fonctionnel que ces expériences peuvent nous être de quelque utilité. L'articulation de la hanche ne joue pas le même rôle chez l'homme que chez les animaux qui marchent sur quatre pattes. Chez ces derniers, la hanche n'a pas besoin d'avoir les mêmes conditions de solidité et de résistance. Elle n'a jamais à supporter seule le poids du corps ; pourvu qu'elle équilibre la marche, elle peut, malgré l'imperfection de sa structure, être utilisée sans difformité apparente dans tous les actes de la vie normale de ces animaux. Chez l'homme, dans la marche, la course, chaque hanche supporte alternativement tout le poids du corps, et il lui faut, par cela même, des conditions de solidité toutes particulières pour que le fémur et le bassin conservent leurs rapports. Il ne faut donc pas conclure sur ce point des animaux à l'homme ; l'observation des opérés de la résection de la hanche peut seule nous renseigner sur la valeur réelle de cette opération au point de vue orthopédique et fonctionnel.

Les expériences sur les animaux ont cependant, à notre point de vue, une grande utilité; elles nous éclairent sur les processus de réparation et sur l'accroissement consécutif du membre, deux éléments très importants de la question encore en litige, et que les observations cliniques n'ont pu suffisamment élucider jusqu'ici.

marche était mauvaise, la claudication très prononcée. Ce fait vient confirmer tout ce que nous avons dit sur les déplacements consécutifs auxquels est exposé le fémur décapité.

A. — INFLUENCE DU NIVEAU DE LA SECTION DE L'OS SUR L'ACCROISSEMENT ULTÉRIEUR DU MEMBRE. — RÔLE DIFFÉRENT DU CARTILAGE DE LA TÊTE ET DU CARTILAGE SOUS-TROCHANTÉRIEN DANS L'ACCROISSEMENT DE L'OS EN LONGUEUR. — ERREURS FOURNIES PAR LA MENSURATION DU BORD EXTERNE DU FÉMUR.

L'extrémité supérieure du fémur est formée, dans les premiers temps de la vie par un cartilage unique; elle ne tarde pas à présenter deux points d'ossification principaux, qui sont d'abord compris dans ce cartilage unique, mais qui se trouveront bientôt isolés de la diaphyse de l'os par deux cartilages différents, l'un pour la tête, l'autre pour le trochanter. A partir de ce moment, l'extrémité supérieure du fémur est divisée en deux parties distinctes, qui croissent isolément et indépendamment l'une de l'autre. L'une articulaire, constituée par le col surmonté de la tête, s'accroît en se dirigeant en haut et en dedans, et éloigne de plus en plus du bassin le corps du fémur à mesure qu'elle s'allonge; l'autre, extra-articulaire, destinée seulement à des insertions musculaires, continue la direction de l'os. Celle-ci placée sous la peau et accessible au doigt, permet de mesurer la distance intercondylo-trochantérienne, mais non la longueur réelle du fémur en tant qu'organe de sustentation. La longueur du fémur, considérée à ce point de vue, est mesurée par une ligne partant du point le plus élevé de la tête fémorale et allant en bas jusqu'à l'interligne tibio-fémoral. Or, cette ligne est tout à fait indépendante de la hauteur du trochanter. L'inclinaison du col fémoral sur la diaphyse et, d'autre part, la saillie du trochanter au-dessus du col empêchent d'établir un rapport constant entre la longueur de cette ligne de sustentation et la distance intercondylo-trochantérienne. De là l'insuffisance des mensurations du bord externe du fémur pour apprécier la longueur de la partie de cet os utile à son fonctionnement.

Si l'on résèque sur de jeunes animaux la tête et le col du fémur, et qu'on mesure au bout de quelques mois la longueur de l'os, du sommet du trochanter à l'interligne tibio-fémoral, on trouvera les deux fémurs à peu près égaux des deux côtés; mais si l'on mesure la distance du même interligne à un point quelconque du bassin, on constatera une différence plus ou moins considérable. Cette dernière mensuration donnera seule le véritable raccourcissement du membre, car elle indique la hauteur de l'organe de sustentation.

Expérience III. — *Résection sous-capsulaire de la tête et du col fémoraux sur un jeune chat de sept semaines. — Rétablissement parfait des fonctions du membre. — Au bout de trois mois et demi, égalité apparente des fémurs mesurés du trochanter au condyle externe. — Allongement et ascension du trochanter.*

Sur un chat de sept semaines, à qui j'avais pratiqué, trente jours auparavant, un décollement diaphysaire supérieur de l'humérus, avec ablation de l'épiphyse et du car-

tilage correspondant, je fis une résection de la tête et du col du fémur, le 30 avril 1880. Pénétrant dans l'articulation par une incision longitudinale externe et postérieure, sans couper en travers aucun muscle, je luxai la tête et sectionnai avec des cisailles le col à sa base. Le trochanter fut laissé intact : son sommet et son bord postérieur avaient été dépouillés de leurs attaches musculaires. La capsule, ouverte par une seule incision, ne subit pas la moindre perte de substance.

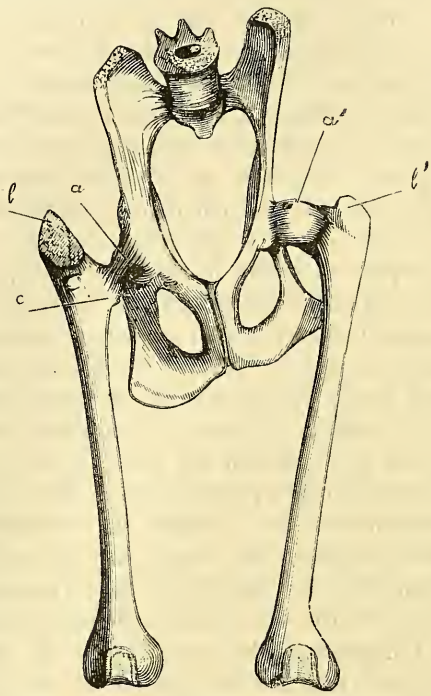

Ascension et allongement propre du grand trochanter après la décapitation du fémur.

Fig. 305 (demi-grandeur). — Résection de la tête du fémur droit chez le chat; le col a été conpé à sa base, le trochanter laissé intact a continué de s'accroître, de sorte que le fémur mesuré par sa face externe paraît presque aussi grand que celui du côté sain.

a, trousseau fibreux très épais et très résistant, dû principalement à la capsule épaissie, remplaçant le col du fémur. — *a'*, tête fémorale du côté sain. — *b*, trochanter de côté opéré reremarquable par sa longueur et sa saillie au-dessus de l'attache du col ligamenteux; il est plus long que celui du côté sain. — *b'*, trochanter du côté sain. — *c*, petit trochanter.

L'animal se rétablit rapidement; il y eut un peu de suppuration cependant. Au bout d'un mois et demi, malgré la double opération qu'il avait subie, il courait et sautait comme si on ne lui eût rien fait.

L'animal fut sacrifié trois mois et demi plus tard, le 10 août. Voici ce que nous constatâmes sur le membre opéré :

Articulation passivement mobile dans tous les sens ; abduction plus limitée que celle du côté sain. Bien que le fémur soit solidement fixé au bassin, on peut lui imprimer de petits mouvements de va-et-vient, de bas en haut; on sent qu'il n'y a pas de tête du fémur arrêtée par le rebord de la cavité cotyloïde.

En mesurant les fémurs à travers la peau, on les trouve à peu près égaux : on trouve à peine 3 millimètres de moins pour l'os opéré, mais l'os est remonté sur le bassin, et le trochanter est sensiblement plus haut.

A la dissection, on constate les particularités suivantes, que la figure 305 démontre parfaitement :

On voit que le fémur s'est accru presque comme à l'état normal dans sa partie trochantérienne, mais que sa partie ou branche cervicale n'a pas été remplacée. Le fémur est uni au bassin par de forts trousseaux ligamenteux, mais la base d'implantation de ces masses fibreuses sur le corps du fémur se fait à 6 millimètres plus bas que l'implantation du col sur l'os sain.

De là une inclinaison du bassin vers le fémur opéré et une ascension du trochanter qui se prononce plus encore quand on presse sur le fémur de bas en haut, c'est-à-dire quand on agit sur cet os, comme agissent la marche et les divers exercices dans lesquels, à un moment donné, le bassin est supporté par le fémur.

Ce qui frappe dans la figure, outre l'inclinaison du bassin, c'est la saillie du trochanter au-dessus du col du fémur. Du côté sain, le sommet du trochanter dépasse le col du fémur de 4 millimètres au plus; du côté opéré, le sommet du trochanter est plus haut de 12 millimètres que la masse fibreuse qui remplace le col fémoral.

D'où l'on voit que, si le fémur n'a pas subi de raccourcissement appréciable (2 millimètres) quand on le mesure du sommet du trochanter en bas, il a en réalité éprouvé un raccourcissement de 8 millimètres si on le mesure à partir du point qui correspond au bord supérieur de la cavité cotyloïde.

La figure 305 nous montre l'égalité approximative des deux fémurs mesurés par leur face externe. Le grand trochanter, dont le cartilage a été conservé, a continué de fournir des éléments à l'accroissement de l'organe, mais le fémur n'en est pas moins raccourci d'un centimètre comme soutien du bassin, c'est-à-dire comme organe de sustentation et de déambulation.

Si nous faisons maintenant l'expérience inverse, c'est-à-dire si nous réséquons le trochanter au-dessous de son cartilage, en laissant intacts la tête et le col fémoraux, nous aurons une diminution de hauteur du bord externe du fémur, appréciable extérieurement à travers la peau. Mais nous constaterons qu'il n'y a pas de raccourcissement notable du membre, la hauteur du fémur comme organe de sustentation étant conservée par la croissance du col fémoral, qui n'a pas été intéressé dans la résection.

Expérience IV. — *Résection du grand trochanter au-dessous de son cartilage de conjugaison ; tête et col laissés intacts. — Accroissement du fémur par l'allongement et le redressement du col fémoral. — Pas de raccourcissement notable du membre.*

Chien de chasse, âgé de sept semaines environ, opéré le 6 juillet 1880. Longueur du fémur mesuré à travers la peau, du sommet du trochanter au bord inférieur du condyle externe, 9 centimètres.

Le trochanter ayant été mis à nu et les insertions musculaires ayant été soigneusement détachées, on résèque le trochanter à 2 millimètres au-dessous du cartilage de conjugaison, qui le sépare de la diaphyse. La section est oblique en haut vers le bord supérieur du col; par cette section, on ouvre sur un point la synoviale articulaire. L'animal est sacrifié le 10 janvier 1881.

Le fémur dont on a réséqué le trochanter est aussi long, à 2 ou 3 millimètres près, quand on le mesure du point le plus élevé de la tête à la poulie intercondylienne ou à un des condyles ; toute sa partie utile au soutien du bassin ayant été conservée, le membre, mesuré dans ses rapports avec le bassin, a à peu près la même longueur que celui du côté sain.

L'animal courait et sautait comme s'il n'avait pas subi d'opération. Le 24 octobre, on lui pratiqua une désarticulation de l'épaule, et il fut obligé, à partir de ce moment, de s'appuyer constamment sur son membre réséqué.

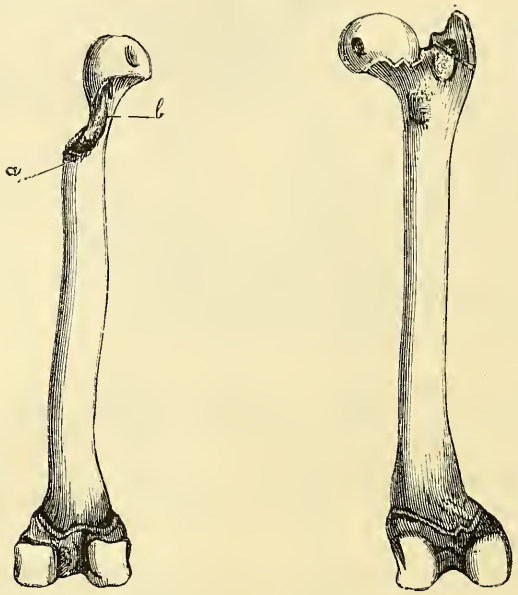

Faible arrêt d'accroissement du fémur, dans sa longueur utile comme organe de sustentation, après la résection du trochanter seul.

Fig. 306 (réduction au tiers). — Résection du grand trochanter seul, le col et la tête étant laissés intacts. La section a porté au-dessous du cartilage de conjugaison.

a, surface correspondant à la section du grand trochanter, il n'y a pas eu de régénération. — *b*, col plus droit et plus étroit que celui du côté sain ; il continue la direction du fémur. Le dessin accuse un peu plus de différence dans la longueur des os qu'il n'y en a en réalité.

La forme de l'os opéré est caractéristique, comme on peut le voir par la figure 306. Le fémur se termine en haut par un col étroit continuant la direction générale de l'os ; la tête est plus petite, le renflement sous-trochantérien n'existe pas.

Les deux ou trois millimètres que le fémur a perdus sont dus au ralentissement de la nutrition générale de l'os, fait qui s'observe dans toutes les résections pratiquées dans le jeune âge. Par le redressement du col du côté opéré ; l'axe du col, au lieu de faire avec celui du corps de l'os un angle de 120 degrés, se confond avec lui. Les deux précédentes expériences nous permettent de faire la part du col et du

trochanter dans l'accroissement en hauteur du fémur. Nous devons nous demander à présent quels sont les effets que produira l'ablation simultanée de tous les cartilages de conjugaisons supérieurs, c'est-à-dire une résection sous-trochantérienne.

Expérience V. — *Résection sous-trochantérienne de l'extrémité supérieure du fémur. — Ablation de tous les cartilages d'accroissement. — Arrêt d'accroissement apparent et réel du membre.*

Chien braque de six semaines, opéré le 4 juillet 1880 ; fémur mesuré à travers la peau, 85 millimètres, ce qui équivaut à 80 millimètres, 5 millimètres devant être défalqués pour l'épaisseur des parties molles.

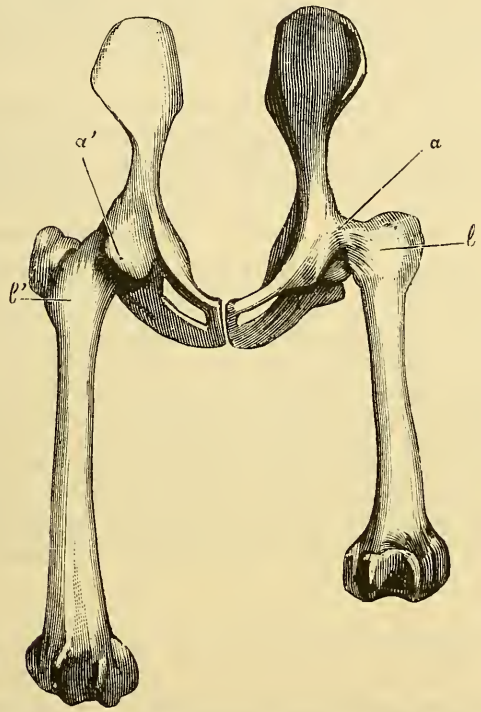

Fig. 307. — Résection sous-trochantérienne et sous-cervicale du fémur gauche pratiquée chez le chien. — Figure réduite des deux tiers.

a, masse fibreuse très épaisse et très solide unissant le fémur à la cavité cotyloïde, due en grande partie à l'ancienne capsule épaissie. — *a'*, tête fémorale du côté sain. — *b*, renflement de l'extrémité fémorale réséquée. A la coupe, on voit que le renflement externe est dû à une masse osseuse de nouvelle formation représentant le trochanter et séparée de la diaphyse par une couche de cartilage persistant encore. Le périoste du trochanter avait été conservé, et le noyau osseux de nouvelle formation contribue à augmenter la longueur de l'os opéré. — *b'*, grand trochanter du côté sain.

Anesthésie par l'éther. Résection de la totalité de l'extrémité supérieure du fémur. On sectionne l'os avec une cisaille au-dessus du petit trochanter; mais on enlève la tête, le col et le grand trochanter intégralement, en faisant porter la section au-dessous du cartilage de conjugaison. L'opération fut faite avec le plus grand soin à l'égard de

l'incision et du détachement des muscles; on conserva le périchondre du trochanter. On ménagea avec le plus grand soin tous les tissus fibreux articulaires.

L'animal suppura pendant une dizaine de jours, puis il se rétablit tellement bien qu'il courait et marchait sans claudication appréciable, malgré un raccourcissement du fémur très sensible à l'œil, mais compensé par l'abaissement du bassin.

L'animal fut sacrifié le 6 janvier 1881.

La figure 3 représente les deux fémurs articulés avec le bassin. On voit à première vue l'étendue considérable de l'arrêt du développement. Le fémur opéré est plus court de 27 millimètres, si l'on mesure du sommet du trochanter à l'interligne tibio-fémoral; mais comme le trochanter se trouve constitué par un noyau osseux de nouvelle formation, séparé de la diaphyse par une mince couche de cartilage, et que ce noyau osseux a une épaisseur de 5 millimètres, on arrive, en négligeant cette masse osseuse surajoutée, et en mesurant de la partie supérieure de la diaphyse, à un raccourcissement de 32 millimètres, mais cette différence ne donne pas la mesure de l'arrêt du développement; il faut en retrancher la hauteur de la partie enlevée pendant l'opération et qui est de 15 millimètres.

L'articulation nouvelle est très solidement constituée; elle est formée par de forts trousseaux fibreux qui vont de l'extrémité fémorale au pourtour et au fond de la cavité cotyloïde. Ces trousseaux fibreux sont le produit de la capsule épaissie, du ligament rond et des proliférations partant de tous les points de la loge cotyloïdo-capsulaire. Du fond de la cavité et du pourtour partent des tractus fibreux irréguliers. Le cartilage de la cavité cotyloïde s'est transformé en tissu fibreux. La forme de la cavité a changé : elle s'est allongée en haut, en même temps qu'elle se comblait à sa partie inférieure. Il semble qu'elle ait été tirée en haut par les ligaments qui s'insèrent sur elle et qui, quand l'animal marche ou saute, agissent comme des ligaments suspenseurs du bassin.

Un raccourcissement de 27 millimètres est considérable pour la taille de l'animal : il représente plus du cinquième de la longueur totale de l'os sain.

Quelque solides que soient les liens fibreux qui unissent le fémur au bassin, ils permettent des mouvements dans tous les sens et de plus une certaine mobilité de haut en bas, de sorte que, dans la marche, le fémur tend à remonter et le bassin à descendre. De là un raccourcissement qui augmenterait progressivement s'il n'était arrêté par la résistance des nouveaux ligaments articulaires fournis dans leur plus grande masse par la capsule épaissie. Dans l'intérieur de cette capsule, on voit des lacunes distinctes, rudiments de la cavité articulaire qui tend à se former et à se simplifier par l'exercice du membre.

Déduisons seulement, dès à présent, de nos expériences les propositions suivantes, qui nous permettront d'apprécier les principales causes de l'arrêt de développement du fémur après la résection de la hanche :

Le col fémoral et le trochanter, représentant les deux branches de bifurcation de l'extrémité supérieure du fémur, ont un accroissement indépendant l'un de l'autre, et contribuent d'une manière toute différente à l'accroissement général de l'os.

La résection de la tête et du col arrête tout à fait l'accroissement du col fémoral, mais n'arrête pas l'accroissement du fémur par le cartilage sous-trochantérien. D'autre part, la résection du trochanter au-dessous de son cartilage de conjugaison n'arrête pas le développement de la tête et du col. Il y a cependant dans ces deux cas un léger arrêt de la nutrition de l'ensemble de l'os. Cet arrêt de la nutrition produit un

raccourcissement insignifiant pour les animaux qui marchent à quatre pattes, mais beaucoup plus important chez l'homme, pour lequel la moindre différence de longueur dans les deux membres inférieurs se traduit par une claudication plus ou moins marquée, lorsqu'elle n'est pas compensée par l'abaissement du bassin ou un appareil.

Si l'on ajoute à cela l'ascension du grand trochanter, qui tend toujours à se produire, malgré le traitement le mieux dirigé, quand la mobilité de la nouvelle articulation est conservée, on comprendra que le raccourcissement puisse être plus considérable encore.

L'ascension du grand trochanter n'est pas due seulement au déplacement de la totalité du fémur en haut sur le bassin; elle est due en outre à l'accroissement propre de cette épiphyse, qui continue à s'effectuer et s'exagère même malgré la section de la tête et du col.

Dans ces conditions, le fémur, mesuré du sommet du trochanter à l'interligne tibio-fémoral, paraît avoir presque sa longueur normale, mais il n'en est pas moins considérablement raccourci, comme organe de sustentation du bassin.

B. — AUTOPSIES DES RÉSECTIONS DE LA HANCHE PRATIQUÉES SUR L'HOMME.

Nous n'avons pas eu l'occasion de faire d'autopsie sur des opérés morts longtemps après la guérison et ayant succombé à une maladie intercurrente. Ce sont les faits de ce genre qui présenteraient le plus d'intérêt pour la détermination de la structure de la néarthrose et l'étude comparative des muscles qui l'entourent. Nous avons eu cependant à autopsier plusieurs de nos opérés, mais il s'agissait de cas récents, qui n'étaient pas arrivés à un degré suffisant de réparation pour nous éclairer sur le mode de reconstitution de l'articulation enlevée.

Nous avons constaté, dans ces divers cas, l'épaississement de la gaine périostéo-capsulaire qui servait de limite à la suppuration et unissait toujours le fémur au bassin, malgré l'absence de contention exacte dans les derniers temps de la vie.

Dans ces autopsies, nous ne relèverons qu'un fait intéressant, c'est la constatation de l'allongement atrophique du tibia chez une petite fille de cinq ans, à laquelle nous avions réséqué la tête du fémur depuis un an environ. L'allongement atrophique, plus sensible au moment de l'opération (puisque nous l'avions évalué à 10 millimètres après des mensurations minutieuses), fut trouvé de 7 millimètres à l'autopsie[1].

1. En le mesurant à travers la peau, avant la dissection, nous avions trouvé la même différence que nous constatâmes après l'autopsie. Le tibia du côté malade, quoique ayant continué de grandir un peu, s'était accru de 3 millimètres de moins que le tibia du côté sain, depuis l'opération. L'observation est rapportée dans la thèse de M. Mondan (*Recherches expérimentales et cliniques sur les atrophies des membres dans les affections chirurgicales.* Thèses de Lyon, 1882).

L'enfant, qui avait continué à suppurer après la résection, était morte dans un état de marasme très prononcé.

La pièce pathologique de l'opéré d'Antony White est déposée au musée du collège des chirurgiens de Londres[1]. Nous la signalons ici à cause de son intérêt historique, et puis parce qu'elle montre que dans cette première tentative chirurgicale, on était arrivé à obtenir une néarthrose bien fixée. Une capsule fibreuse de nouvelle formation entoure l'extrémité réséquée et la fixe au bassin.

Sayre a communiqué au congrès de Londres, en 1881, le dessin d'une pièce recueillie sur une petite fille qu'il avait opérée à l'âge de deux ans et neuf mois, et qui était morte d'albuminurie cachectique deux ans et deux mois après.

Ce qu'il y a de remarquable dans cette observation, d'après la description donnée par l'auteur et le dessin qu'il a montré au Congrès, c'est la richesse de la régénération osseuse. Il n'y aurait eu qu'un huitième de pouce de raccourcissement pour le membre opéré. Une coupe transversale de la hanche gauche fit voir que la nouvelle tête du fémur reposait dans l'acétabulum et lui était unie par une masse de tissu d'apparence fibreuse qui permettait une grande mobilité. On pouvait voir, dit l'auteur, que non seulement la partie reproduite avait presque la forme, la masse et la longueur de l'extrémité saine, mais qu'un cartilage articulaire avait été reconstitué. L'examen de la pièce montrait même une conche de cartilage conjugal au-dessous du renflement qui représentait la tête[2].

Cette abondance du tissu osseux reproduit est réellement surprenante, car au moment de l'opération, l'auteur avait constaté la résorption de la tête, du col et d'une partie du grand trochanter, et l'os avait été scié au niveau du petit trochanter. L'âge de l'enfant peut l'expliquer, mais nous qualifions ce cas de tout à fait exceptionnel. Nos expériences sur les animaux ne nous ont jamais donné de résultat semblable : nous avons toujours constaté un raccourcissement relativement beaucoup plus étendu.

Israël et Kuster ont présenté au Congrès des chirurgiens allemands, en 1883, deux autopsies que nous reproduisons ici dans leurs détails essentiels. Le cas d'Israël se rapporte à un jeune garçon de huit ans et demi

1. M. Le Fort donne sur cette pièce les détails suivants :

« Il semble s'être fait une nouvelle articulation. Malheureusement je n'ai pu en voir l'intérieur, car la capsule fibreuse, de nouvelle formation, est intacte. L'extrémité supérieure du fémur est légèrement renflée ; elle appuie sur l'os iliaque à peu près au niveau où existait primitivement la cavité cotyloïde. Cette extrémité est entourée de tissu fibreux, d'une sorte de bourrelet ligamenteux qui l'entoure complètement et va ensuite s'insérer circulairement sur l'os des îles. » — Le Fort, *loc. cit.*, 459.

2. *Specimen of reproduction of the hip-joint after exsection, in a case complicated with Pott's disease*, etc., in *Transactions of the International Medical Congress*, vol. II, p. 336.

qui avait subi la résection sous-trochantérienne trois ans et demi auparavant. Il s'était parfaitement rétabli, et avait recouvré une articulation à la fois solide et mobile. Le raccourcissement était compensé par un léger abaissement du bassin. Voici la description donnée par Israël[1].

« L'autopsie montra que toutes les parties enlevées dans l'opération se sont reproduites avec leur type normal, sauf les dimensions qui sont un peu modifiées, et que le fémur s'est réuni au cotyle par une sorte de ligament articulaire.

La diaphyse du fémur s'élargit vers son extrémité supérieure en présentant deux apophyses néoformées, recouvertes, chacune, d'une épaisse couche de cartilage. La plus grande apophyse recouverte de cartilage et qui se trouve dans le prolongement de la diaphyse, imite le grand trochanter. En avant et en dedans de la diaphyse, on voit, imitant le col du fémur, se détacher une apophyse qui est composée de plusieurs tubérosités osseuses naissant séparément puis se fusionnant ensemble, et qui porte à son extrémité périphérique un revêtement cartilagineux presque globulaire d'environ un centimètre d'épaisseur, au point le plus épais, le tout constituant une imitation assez fidèle de la tête du fémur.

Quant à la constitution histologique du nouveau cartilage, c'est du cartilage fibreux dans les couches périphériques. Plus on se rapproche de l'os, plus le tissu devient semblable au cartilage hyalin dont il se distingue tout au plus par un léger aspect chagriné de la substance fondamentale.

Quant au rôle articulaire de ces parties néoformées, il s'écarte de la normale en ce que non seulement la nouvelle tête, mais aussi le nouveau grand trochanter, contribuent à former l'articulation du fémur avec le bassin. Mais tandis que la tête adhère à l'os iliaque simplement à l'aide d'une couche épaisse de tissu conjonctif mou et mobile, le grand trochanter s'articule avec le cotyle même au moyen d'attaches auxquelles on pourrait bien accorder les caractères d'une jointure, puisqu'on y trouve une capsule, une cavité pleine de synovie et des surfaces cartilagineuses. L'union du bassin au fémur se fait dans la partie inférieure du cotyle par une couche de tissu conjonctif succulent et riche en graisse, tissu qui est solide dans sa partie inférieure et traversé dans sa partie supérieure d'espaces creux de plus en plus nombreux et remplis de synovie. Ces cavités sont séparées les unes des autres par de minces cloisons, qui se sont perforées par usure, de telle sorte que, dans la partie supérieure de cette couche de tissu conjonctif en évolution, il en est résulté une cavité irrégulière, dont la paroi est semée de *septa* saillants en forme de lisières de feuillets. Il est à supposer qu'avec le temps, les mouvements auraient fait disparaître de plus en plus ces restes des cloisons. La nouvelle cavité articulaire était limitée en haut par une capsule solide allant du bord cotyloïdien supérieur au nouveau trochanter, et s'y fusionnant avec le revêtement cartilagineux de ce dernier. La face postérieure du grand trochanter se montre libre en un point dans la cavité articulaire, de même que le revêtement cartilagineux encore intact du rebord cotyloïdien supérieur. »

Nous ne pouvons pas malheureusement dans cette observation nous rendre compte des détails de structure qu'il nous importerait tout particulièrement de connaître au point de vue de l'accroissement du fémur et du degré de la néoformation osseuse. Y avait-il autre chose qu'un épaississement de l'os ancien avec quelques masses cartilagineuses surajoutées?

1. *Archiv für klin. Chirurgie.* Bd XX, 1884.

Y avait-il un certain degré de néoformation longitudinale? Ce n'est que par la coupe de l'os qu'on eût pu déterminer ce dernier point, qui est le plus important au point de vue de la solution du problème en question, c'est-à-dire du degré réel de la régénération.

Le cas de Kuster a trait à une résection itérative du fémur dans laquelle il a trouvé deux petites saillies représentant plus ou moins bien la tête et le trochanter. Sur le côté externe de l'os il s'était formé une production osseuse de deux centimètres d'épaisseur qui se terminait en haut par un prolongement d'os compact, quelque chose, dit l'auteur, comme un grand trochanter rudimentaire. Dans un autre cas, Kuster constata seulement l'obturation de la cavité médullaire par une lamelle osseuse; il n'y avait point de néoformation longitudinale.

D'autres autopsies, signalées antérieurement à la méthode sous-périostée, ont permis de constater l'épaississement de l'extrémité du fémur par des dépôts sous-périostiques et quelques saillies ostéophytiques plus ou moins régulières. Ainsi renflé, mais sans forme régulière, le bout du fémur réséqué était remonté au-dessus du sourcil cotyloïdien et fixé en un point plus ou moins élevé de la fosse iliaque par des trousseaux fibreux étalés en capsule plus ou moins régulière[1].

Dans un cas de Holmes[2] « on trouvait l'extrémité supérieure du fémur arrondie et augmentée de volume par le dépôt d'une substance qui, à l'œil nu, ressemblait à du cartilage, mais qui, au microscope, présentait une structure purement fibreuse[2]. Cette sorte de tête reposait sur le fond du cotyle élargi et épaissi dans ses parois. Les deux os étaient maintenus en contact par des brides fibreuses et fibro-celluleuses, nombreuses et fortes, qui se portaient de la tête au fond et au pourtour de la cavité cotyloïde qu'elles contribuaient à renforcer. Le tout était accompagné d'une capsule épaisse ayant beaucoup d'analogie avec la capsule détruite. Les os étaient parfaitement sains. »

Un fait de Reid nous montre comment peut se reconstituer l'articulation après l'extraction de la tête fémorale nécrosée et séparée du corps de l'os. Le malade mourut de lésions rénales quelques années après l'opération. « On trouva, à l'autopsie, une articulation nouvelle formée du côté du fémur par deux saillies : la supérieure représentant la tête en rapport avec la partie supérieure du rebord du cotyle ; l'inférieure située immédiatement au-dessus du petit trochanter s'enfonçant dans la cavité cotyloïde. Ces deux éminences étaient attachées au cotyle par des brides fibreuses très épaisses. »

1. Good, *loc. cit.* p. 88 et suivantes, a dépouillé à ce point de vue toutes les observations qu'il a pu recueillir jusqu'en 1869.

2. C'est aussi ce que nous avons constaté sur une fillette de cinq ans, morte sept mois après la résection sans avoir été guérie; il n'y avait que des granulations plus ou moins fongueuses et à la périphérie un peu de tissu chondroïde.

On voit par là que malgré les saillies qui ont pu se former, rien ne rappelle le type anatomique de l'articulation enlevée. Les observations nous manquent pour déterminer le degré exact de reconstitution de la néarthrose après les résections sous-périostées. De nouvelles observations, prises avec toutes les précautions que nous avons indiquées pour éviter toute cause d'erreur, sont encore nécessaires.

Sayre a publié en 1863 une autopsie intéressante que nous devons rappeler ici, bien qu'elle ne se rapporte pas à une vraie résection de la hanche (la tête du fémur n'ayant pas été enlevée), mais à la résection d'une tranche sous-cervicale, au-dessus du petit trochanter.

Il s'agissait d'une jeune fille de vingt-quatre ans, morte de phthisie six mois et demi après. « On trouva une capsule articulaire nouvelle et complète, garnie à sa surface interne d'une couche cartilagineuse et d'une sorte de membrane synoviale. La nouvelle tête d'emboîtement et la cavité cotyloïde (cavité de réception creusée dans le fragment supérieur) sont lisses et recouvertes de tissu fibreux. L'union des deux surfaces articulaires est complétée par un cordon fibreux résistant, se fixant d'une part sur le sommet de la tête fémorale et s'insérant par une autre extrémité bifurquée sur deux points de la cavité de réception. Ce cordon ligamenteux reproduit assez bien un ligament rond de nouvelle formation[1]. »

Le peu de temps qui s'était écoulé depuis l'opération ne permet pas de considérer ce résultat comme définitif. Le processus n'était probablement pas encore terminé, car des faits nombreux ont montré que la soudure pouvait se produire tardivement. Mais la présence d'une espèce de synoviale à un moment donné est la meilleure condition pour empêcher la soudure, et pour favoriser, par l'extension continue et la mobilisation méthodique des fragments, la constitution d'une bourse séreuse définitive. Il ne faut donc pas trop se laisser influencer par les insuccès passés et renoncer absolument à l'établissement d'une articulation supplémentaire. Quelque difficile qu'il soit d'atteindre ce but, on y réussira souvent, croyons-nous, en suivant *avec la patience nécessaire*, le traitement post-opératoire que nous avons précédemment exposé. Il faut seulement ne pas se contenter d'une simple section de l'os, mais en retrancher une hauteur suffisante sur toute son épaisseur.

C. — EXPÉRIENCES SUR LES ANIMAUX POUR DÉMONTRER LE MODE DE RECONSTITUTION DE L'ARTICULATION COXO-FÉMORALE. — IRRÉGULARITÉ DE LA NÉOFORMATION OSSEUSE. — FIXATION DU FÉMUR PAR DES TROUSSEAUX FIBREUX INTRACOTYLOÏDIENS ET L'ÉPAISSISSEMENT DE LA CAPSULE PRIMITIVE. — ARTICULATION PAR SUSPENSION.

A défaut d'autopsies pratiquées sur l'homme en nombre suffisant et

1. Good, *loc. cit.*

dans des conditions propres à nous éclairer, nous devons encore faire appel à l'expérimentation pour nous rendre compte du mode d'organisation de l'articulation nouvelle après la résection de l'extrémité supérieure du fémur.

La question a d'autant plus d'intérêt que, à l'heure actuelle, la plupart des chirurgiens recherchent une articulation mobile et font tous leurs efforts pour éviter l'ankylose, malgré les avantages qu'on trouvera dans cette dernière terminaison pour la solidité de la guérison et l'utilité du membre réséqué.

Chez les animaux, l'ankylose ne se produit jamais; on obtient toujours des articulations mobiles. Lorsqu'on opère par la méthode ancienne, on a des résultats d'autant plus imparfaits qu'on a moins ménagé les muscles et la gaine périostéo-capsulaire, et retranché une plus grande longueur d'os; les membres sont alors flottants et sans grande utilité. Mais quand on opère par la méthode sous-périostée, quand on conserve surtout la totalité de la capsule fibreuse articulaire, on obtient toujours une articulation solide et mobile, différant sans doute, au point de vue anatomique, de l'articulation primitive, mais ayant la même utilité au point de vue fonctionnel.

On comprend parfaitement pourquoi l'articulation ne peut pas se reconstituer dans les mêmes conditions de structure. La tête fémorale, une fois enlevée, ne peut plus se reproduire. Elle n'est pas entourée de périoste, et le périoste ne peut jamais reproduire que ce qu'il recouvre.

Si elle est retranchée seule, le col étant laissé intact, cette dernière proéminence peut s'enfoncer dans la cavité cotyloïde et jouer le rôle de la tête; mais, lorsque la tête et le col sont enlevés, il ne reste en regard de la cavité cotyloïde que la surface de section du col à la base du grand trochanter, et ces parties ne pourront pas s'articuler directement l'une avec l'autre. Le grand trochanter est plus élevé que la cavité cotyloïde elle-même, et son sommet ne peut pas aller prendre la place de la tête et s'articuler avec l'os iliaque. Il peut se faire, dans le périoste épais qui entourait le col, une production osseuse nouvelle; mais cette saillie de nouvelle formation ne pourra jamais remplacer la tête fémorale absente. Dans quelques cas cependant, après les résections pratiquées sur les très jeunes animaux, on voit se produire à la base du col des masses de cartilage en saillie plus ou moins marquée, qui simulent une tête irrégulière et qui sont surmontées en dehors par des végétations plus ou moins proéminentes, dues au périoste trochantérien.

Cette saillie de nouvelle formation peut être constituée par un noyau osseux indépendant, comme nous l'avons signalé dans une résection de la moitié supérieure du fémur pratiquée chez un jeune chien (*Introduction*, p. 87), et s'articuler avec la cavité cotyloïde. Mais il ne faut jamais s'attendre à la reproduction exacte de la forme du fémur, c'est-

à-dire une tête régulière surmontant un col étroit et situé dans l'axe du col normal. Chez les animaux, l'impossibilité de contenir exactement le membre amène toujours des réossifications de forme irrégulière. L'os nouveau est épais, volumineux, et devient bientôt très solide, mais il prend la forme de la gaine périostique remontée vers le tronc par la rétraction des muscles. Chez l'homme, on pourrait sans doute avoir,

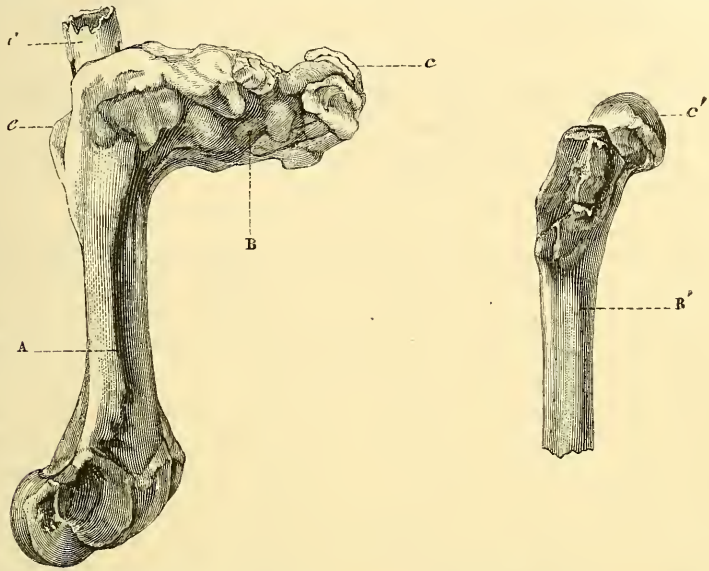

Fig. 308 et 309. — Résection de la moitié supérieure du fémur chez le chien. — Impossibilité d'une contention exacte du membre. — Production d'une masse osseuse nouvelle à direction vicieuse.

La première figure, à gauche, représente la partie reproduite. — La deuxième figure, la partie enlevée.

Fig. 308. — A. Moitié inférieure de la diaphyse du fémur. — B. Masse osseuse nouvelle reproduite dans la gaine périostique; elle est coudée à angle droit sur la portion ancienne. — *c*. Extrémité de cette portion reproduite, représentant la tête, formée par un noyau osseux indépendant. — *d*. Extrémité de la diaphyse ancienne nécrosée, faisant saillie à travers l'ossification nouvelle qui l'engaine en *e*.

Fig. 309. — B'. Corps du fémur. — *c'*. Tête.

dans les mêmes conditions, une néoformation plus régulière, parce qu'on maintiendrait le membre dans la rectitude au moyen de l'extension continue; mais l'absence de périoste autour de la tête proprement dite ne permet pas d'espérer plus que chez les animaux la reproduction d'une saillie régulière. Malgré cette imperfection inévitable, le prolongement osseux qui se formerait dans l'axe du col pourrait s'articuler solidement avec le cotyle. Mais ce qu'on aurait avec un périoste intact ou hyperplasié par une irritation franche, traumatique, ne peut pas être obtenu avec le périoste tel qu'on le trouve dans la plupart

des coxalgies tuberculeuses, et la néoformation s'éloignera toujours plus ou moins du type anatomique normal.

Quand on a retranché la tête, le col et le trochanter, les conditions sont à peu près les mêmes, et, bien qu'après la section du trochanter on puisse plus facilement mettre en rapport la surface de section du fémur avec la cavité cotyloïde, on ne peut pas faire reconstituer l'articulation sur le type anatomique de l'articulation primitive, c'est-à-dire faire reproduire une tête soutenue par un col et roulant dans la cavité cotyloïde.

Il se fait cependant, chez les animaux en expérience, une articulation solide entre le fémur ou l'ilium ; il s'établit du moins entre ces os des adhérences solides, qui, souples et résistantes à la fois, permettent au fémur des mouvements dans tous les sens.

Le principal élément de solidité de l'articulation nouvelle, après une résection sous-capsulo-périostée, tient à la présence de la capsule elle-même qui, déjà résistante à l'état normal, acquiert après une résection une épaisseur quatre ou cinq fois plus considérable. Elle se ramasse sur elle-même et s'épaissit en formant un gros cordon. Des faisceaux plus ou moins réguliers, partant du pourtour et du fond de la cavité cotyloïde, vont s'unir à la diaphyse fémorale au niveau de la base du col, entre les deux trochanters, dans les cas de simple résection de la tête et du col, et au pourtour de la section du fémur, dans les cas de résection sous-trochantérienne.

Chez certains sujets, principalement chez ceux dont le ligament interosseux a été coupé au ras de son insertion au fémur, on voit, indépendamment de la capsule épaissie, un fort ligament interosseux partant du fond de la cavité cotyloïde et se rendant à la surface de section du fémur. Ce ligament, résultat de l'hyperplasie des tissus constituant le ligament rond, remplace le col fémoral et augmente considérablement la force des moyens d'union entre l'ilium et le fémur. Chez les jeunes animaux, il acquiert une épaisseur énorme et présente entre ses faisceaux fibreux des noyaux cartilagineux ou chondroïdes qui pourront s'ossifier plus tard.

La cavité cotyloïde est toujours en grande partie comblée, soit par ces ligaments interosseux, soit par des tractus fibreux irréguliers. Moins profonde qu'à l'état normal, elle est agrandie dans son diamètre vertical.

Son cartilage s'est transformé et confondu avec les tissus fibreux partant de son pourtour et de son fond. Entre ces divers faisceaux, il n'y a pas au début de cavités distinctes, bien délimitées. Ce sont d'abord des lacunes, des espaces irréguliers, qui tendent à se réunir ensemble et à former des loges de plus en plus apparentes.

A mesure que l'articulation fonctionne, ses organes de glissement se perfectionnent, et on trouve au bout de quelques mois, chez le chien et

le chat, des espaces synoviaux limités du côté du fémur par des surfaces ou des saillies revêtues de cartilage.

Peu à peu, cet appareil ligamenteux des parties voisines se simplifie dans sa structure, tout en augmentant de consistance. Au début, difficile à isoler des muscles et du tissu cellulaire intermusculaire, il devient de plus en plus distinct, et, grâce à l'organisation des loges ou lacunes synoviales, il permet au fémur des mouvements de plus en plus étendus.

Le bassin est déformé et prend les caractères du bassin oblique ovalaire.

Ce qu'il y a de particulièrement intéressant à retenir de ces détails de structure, c'est la présence des forts trousseaux fibreux unissant le bassin au fémur et constituant une espèce du *col ligamenteux*. Mais ce col, au lieu d'être rigide comme le col normal, est souple et flexible; aussi soutient-il le bassin d'une manière toute différente que dans les conditions normales.

Le bassin n'est donc pas supporté par un fémur dont le col rigide s'enfonce dans la cavité cotyloïde, il est *suspendu au fémur* par des ligaments solides, il est vrai, mais flexibles, de sorte que, dans la marche et la station, l'attache iliaque de ce ligament suspenseur tend à descendre et à devenir plus basse que son attache fémorale. (*Articulation par suspension.*)

Ainsi articulé, le bassin doit tendre constamment à s'abaisser et le fémur à remonter par l'élongation des ligaments suspenseurs; aussi faut-il que ces ligaments (capsule et ligament interosseux) soient très forts et très épais pour maintenir constamment ces os dans les mêmes rapports. Mais, grâce à la conservation intégrale de la capsule articulaire, et malgré la défectuosité de son type anatomique, la nouvelle articulation acquiert toute la solidité et toute la souplesse nécessaires pour un fonctionnement du membre aussi complet, en apparence du moins, qu'à l'état normal. On a vu en effet, par les observations citées plus haut, que plusieurs de nos animaux réséqués, quoique amputés d'un membre antérieur, couraient et sautaient presque comme à l'état normal.

Pour obtenir chez l'homme des résultats analogues au point de vue de la structure de la néarthrose coxo-fémorale, il faudrait pouvoir se mettre dans des conditions comparables, c'est-à-dire pratiquer des résections de la hanche en conservant absolument toutes les résistances et tous les organes de mouvement de l'ancienne articulation et, d'autre part, opérer avant que ces tissus n'aient été détruits ou atrophiés par les progrès de la maladie.

D. — DE L'HYPERPLASIE COMPENSATRICE DU CARTILAGE DE CONJUGAISON INFÉRIEUR DU FÉMUR A LA SUITE DE LA RÉSECTION DE LA HANCHE.

Nous avons fait connaître, à propos des résections du coude, l'hyperplasie qui s'opère au niveau du cartilage de conjugaison supérieur de

l'humérus, et qui peut être assez active pour compenser une portion notable du déficit osseux (t. II, chap. XVII). C'est là un fait nouveau dont nous nous sommes déjà servi pour expliquer les contradictions qui paraissaient exister entre certaines observations. Malheureusement ce fait n'est pas constant, l'état pathologique créant des conditions qui ne lui permettent pas de se produire, et des différences inexplicables encore pouvant être constatées dans les expérimentations sur les animaux sains.

Nous avons procédé sur le fémur comme pour l'humérus : sur de jeunes animaux nous avons implanté un clou de plomb au milieu de chaque fémur; puis nous avons pratiqué d'un côté la résection ultra-épiphysaire de la tête fémorale.

Si l'on sacrifie l'animal dès qu'il a assez grandi pour rendre les différences entre les deux fémurs nettement appréciables, au bout de deux ou trois mois pour les jeunes chats ou chiens, on constate généralement que du côté réséqué le clou est plus éloigné de l'extrémité inférieure que du côté sain. L'os réséqué s'est donc plus accru par son cartilage de conjugaison inférieur que l'os normal, et l'hyperplasie compensatrice se vérifie ainsi pour le fémur comme pour l'humérus.

Expérience VI. — Sur un jeune chat d'un mois et demi j'implantai, le 19 juillet, deux clous de plomb, un sur chaque fémur, à égale distance (31 millimètres) du sommet du trochanter et du rebord inférieur du condyle externe. Le même jour, je pratiquai sur le membre gauche la résection sous-trochantérienne de la hanche, en conservant la capsule fibreuse et le revêtement périostique ou périchondrique de l'extrémité du fémur. La hauteur réséquée mesure 8 millimètres. L'animal fut si peu éprouvé par cette opération que, cinq jours après, il se sauva sur les toits. Il n'y eut pas de suppuration au niveau des clous. Un petit abcès se forma à la hauteur de la hanche, sous la peau qui avait été réunie par la suture. Les fonctions du membre s'étaient si bien rétablies que l'animal courait, sautait comme s'il n'avait pas subi d'opération. Malgré le raccourcissement du membre réséqué, il ne boitait pas d'une manière appréciable.

L'animal meurt d'une maladie étrangère à l'opération, deux mois après l'opération, le 17 septembre.

Du côté droit (sain) le clou se trouve à 37 millimètres de l'extrémité supérieure et à 42 de l'extrémité inférieure; il a donc grandi de 6 millimètres par en haut et de 9 millimètres par en bas.

Du côté gauche, opéré, le clou se trouve à 45 millimètres de l'extrémité inférieure, il a donc grandi par en bas de 3 millimètres de plus que du côté sain. Cet accroissement compensateur représente la moitié de l'accroissement qui s'est opéré par l'extrémité supérieure du côté sain.

L'excès d'accroissement par le cartilage de conjugaison inférieur du fémur équivaut dans cette expérience au quart environ de l'accroissement physiologique. L'os sain a grandi de 10 millimètres au-dessous du clou, l'os réséqué de 13 millimètres. Or, cet accroissement d'un quart en plus, dans l'espace de deux mois, représente une quantité rela-

tivement importante, et équivaut aux trois huitièmes environ du déficit osseux résultat immédiat de la résection, qui était de 8 millimètres.

Ce déficit ne peut pas être comblé par la régénération de la partie enlevée. La masse reproduite, fût-elle dans les premiers temps égale à la

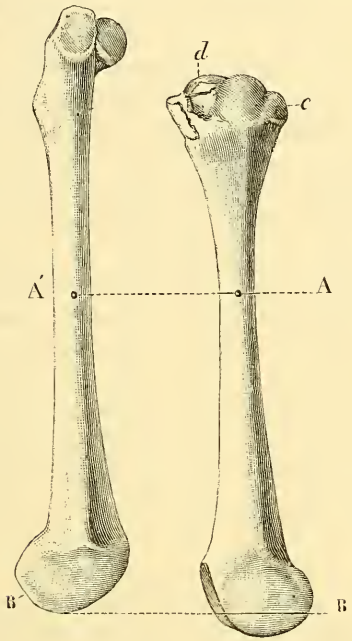

Fig. 310. — *Accroissement compensateur après la résection de la hanche, dû à l'hyperplasie du cartilage de conjugaison inférieur du fémur.* — Fémurs d'un jeune chat sur lesquels on a implanté un clou de plomb à égale distance des extrémités. — Du côté gauche la résection totale de l'extrémité supérieure du fémur a été pratiquée dans la même séance.

AA', clous implantés au milieu de l'os deux mois avant la mort de l'animal. — BB', ligne parallèle à la ligne des clous AA' passant par le point le plus inférieur du fémur sain B', et laissant au-dessous d'elle, du côté opéré, une portion du fémur de trois millimètres de hauteur qui représente le surplus d'accroissement dû à l'hyperplasie du cartilage de conjugaison inférieur et qui compense une partie du déficit laissé par la résection de l'extrémité supérieure; *d*, saillie de formation nouvelle représentant le col et donnant insertion aux trousseaux fibreux capsulaires épaissis et très résistants; *c*, saillie trochantérienne.

portion réséquée, doit être bientôt plus courte, puisqu'elle ne peut plus grandir, ses organes d'accroissement n'étant pas susceptibles de se reproduire avec une activité suffisante pour suivre la partie analogue de l'os sain. Si rien ne venait contre-balancer l'arrêt d'accroissement qui résulte nécessairement de la suppression du cartilage de conjugaison, l'os opéré serait de plus en plus court par rapport à l'os sain. Sur la pièce que représente la figure 310, la partie du fémur qui se trouve au-

dessus du clou est, malgré la conservation de la gaine périchondro-périostique, moins haute de 6 millimètres que la portion analogue du côté sain, et cependant la diminution totale de la longueur de l'os n'est que de 3 millimètres. Les trois autres millimètres ont été comblés par l'accroissement compensateur.

Cet accroissement compensateur de l'os réséqué lui-même est le fait nouveau qu'ont apporté nos récentes expériences. Non seulement il n'avait pas été observé jusqu'ici, mais aucun des faits connus ne paraissait devoir y conduire. Nous avions depuis longtemps cependant signalé cet allongement compensateur dans les os situés au-dessus ou au-dessous de la résection, mais nous ne l'avions pas constaté sur les os réséqués eux-mêmes, car l'examen comparatif de l'os réséqué et de l'os sain ne pouvait nous le faire découvrir. L'expérience du clou placé au milieu de l'os avant la résection était indispensable.

Aujourd'hui nous pouvons, à l'aide de l'accroissement compensateur produit sur une des extrémités de l'os, compléter notre théorie de l'accroissement pathologique et interpréter des faits obscurs jusqu'ici et à propos desquels nous avions dû rester dans le doute ou fournir des explications incomplètes. Malheureusement, ainsi que nous l'avons déjà dit, cette hyperplasie compensatrice n'est pas constante. Comme tous les phénomènes de réaction, elle varie avec l'irritabilité du sujet, et nous ne pouvons pas la régler ni la produire dans les cas où nous en aurions le plus grand besoin.

E. — DE LA CROISSANCE DU MEMBRE INFÉRIEUR APRÈS LA RÉSECTION DE LA HANCHE CHEZ L'HOMME. — INTERPRÉTATION DES RÉSULTATS EN APPARENCE CONTRADICTOIRES. — TROUBLES TROPHIQUES AMENÉS PAR L'ÉTAT PATHOLOGIQUE ET PORTANT INÉGALEMENT SUR LES DIVERS SEGMENTS DU MEMBRE. — GRAVITÉ DES TROUBLES TROPHIQUES DANS LES COXALGIES GRAVES PROLONGÉES ET NON TRAITÉES PAR LA RÉSECTION.

En 1861, quand nous exposâmes pour la première fois la loi d'accroissement des grands os des membres, nous annoncions que, contrairement à la résection du genou, la résection de la hanche ne devait pas nuire considérablement à l'accroissement du fémur, puisqu'elle enlevait seulement le cartilage qui prend la plus faible part à l'accroissement de l'os. Bientôt nous le démontrâmes directement par des résections expérimentales sur les jeunes animaux, mais nous ne pûmes de longtemps recueillir chez l'homme un nombre d'observations suffisant pour achever notre démonstration.

En 1870, E. Bœckel[1], étudiant l'influence de la coxalgie sur la crois-

1. *Des effets de la coxalgie infantile sur la croissance ultérieure des membres*, in *Archives de Physiologie normale et pathologique*, 1870. Plus récemment, dans un important travail communiqué au congrès français de chirurgie de 1885 (*Sur la résection de la hanche dans la coxalgie infantile; ses indications et ses résultats ultérieurs*), Bœckel a apporté de nouveaux faits en faveur de l'opinion qu'il avait soutenue dans son premier mémoire.

sance du membre, citait déjà quelques cas de résection n'ayant amené qu'un faible raccourcissement et montrait que la coxalgie, abandonnée à sa marche naturelle, occasionnait des troubles trophiques plus préjudiciables à la croissance du membre que la résection elle-même.

On aurait pu trouver déjà, dans les pays où la résection de la hanche avait été souvent pratiquée, des observations assez anciennes pour s'éclairer sur la question. Mais les résultats annoncés, quoique généralement favorables, étaient souvent contradictoires, et il était impossible d'en déduire des propositions générales.

En comparant les trente-cinq cas qu'il avait recueillis dans la littérature médicale, Good avait trouvé une moyenne d'un pouce et demi; mais cette moyenne ne signifiait pas grand'chose, puisqu'elle était le résultat de la comparaison de sujets opérés à divers âges et observés à des époques très variables après l'opération. La statistique de Culbertson est passible des mêmes reproches; elle arrive à une moyenne de 1 et 8/10 de pouce; le minimum étant de 1/8 et le maximum de 6 pouces 1/2. La recherche des moyennes n'a ici aucun intérêt et ne peut conduire qu'à l'erreur.

Bientôt des recherches basées sur des faits personnels permirent à Sayre, Volkmann, Holmes d'apporter des documents plus démonstratifs. Sayre[1] arriva à des conclusions très optimistes qui nous paraissent encore difficiles à admettre, bien que nos expériences sur l'accroissement compensateur nous permettent d'expliquer aujourd'hui certains résultats que nous ne pouvions comprendre autrefois. Quand on nous dit, par exemple, qu'un sujet qui a été réséqué à un pouce et demi au-dessous du petit trochanter à l'âge de 9 ans, ne présente onze ans après qu'un raccourcissement de 3/4 de pouce, nous craignons que l'auteur de ces mensurations n'ait été victime d'une erreur.

Volkmann, Holmes[2] conclurent comme E. Bœckel, de leurs observations personnelles, que la résection de la hanche n'avait qu'une faible influence sur l'accroissement ultérieur du membre et que le raccourcissement définitif n'était guère plus grand qu'après la guérison spontanée. Mais si cette proposition était vraie en règle générale, elle souffrait de nombreuses exceptions. On constatait, du reste, entre des cas en apparence semblables, des divergences qu'il était important d'expliquer. Il était donc opportun de débrouiller par l'analyse expérimentale les faits en apparence contradictoires que fournissait l'observation clinique.

C'est alors que nous fîmes connaître les résultats expérimentaux que nous avons rappelés plus haut. Nous pûmes ainsi apprécier la valeur relative des diverses résections de l'extrémité supérieure du fémur, sui-

1. *Orthopedic surgery and diseases of the joints.* London, Churchill, page 304.
2. *On the results of the operation of excision of the hip,* in *Medical Times and Gaz.*, 1877, page 485.

vant qu'elles portaient sur la tête et le col seulement ou qu'elles dépassaient le cartilage trochantérien, et nous expliquâmes par là l'intégrité presque complète de la longueur du fémur qu'on avait signalée dans quelques observations. Sur ce point, nos résultats expérimentaux étaient applicables à l'homme, mais il en était autrement pour la détermination de la part proportionnelle que prennent à l'accroissement de l'os les deux extrémités du fémur. Comme ce rapport varie d'une espèce à l'autre, nous ne pouvions considérer comme rigoureusement applicables à l'homme les résultats que nous avions obtenus chez le chien, le chat ou le lapin. Pour savoir exactement dans quelle proportion croît l'extrémité supérieure relativement à l'extrémité inférieure, il aurait fallu *pouvoir refaire sur l'homme notre expérience du clou implanté au milieu de l'os, qui est la seule rigoureusement démonstrative*, c'est-à-dire planter un clou au milieu du fémur d'un enfant en bas âge, et, à l'aide de ce point de repère fixe et invariable, mesurer à divers intervalles la longueur dont chaque extrémité s'est accrue. Ce moyen de vérification n'étant pas applicable[1] et les points de repère organique (tels que la saillie d'un fragment aigu dans une fracture diaphysaire) ne se rencontrant que rarement, nous eûmes recours au moyen déjà indiqué par Broca, c'est-à-dire à la mensuration de la hauteur du trou nourricier. En comparant à ce point de vue 98 fémurs, aux divers âges[2], de la naissance à l'âge adulte, nous avions trouvé que l'accroissement par l'extrémité supérieure de l'os était, *pour toute la période de croissance*, la moitié de l'accroissement par l'extrémité inférieure, c'est-à-dire que le fémur croissait d'un centimètre par en haut, pendant qu'il s'allongeait de deux centimètres par en bas. La même proportion n'existe pas aux divers âges. Loin de là : dans les premiers temps de la vie, le fémur s'accroît plus par en haut que par en bas. Ce n'est qu'à partir de l'âge de quatre ans que l'accroissement inférieur prédomine et arrive, à un moment donné, à être le triple de l'accroissement supérieur[3].

Il résulterait de ces recherches que les résections sont relativement plus graves au point de vue de l'accroissement ultérieur du membre au-dessous de l'âge de quatre ans qu'au-dessus; mais, comme il ne nous

1. Les implantations de clous, *faites dans un but thérapeutique*, dans les cas, par exemple, où il s'agira d'activer l'accroissement des os arrêtés dans leur développement, pourront servir à élucider la question. (Voy. *Résections de la diaphyse du tibia*, chap. XXI.)

2. Ces mensurations, pour avoir quelque valeur, doivent porter sur un grand nombre d'os, car la position des trous nourriciers n'est pas exactement la même chez tous les sujets. Il y a quelquefois plusieurs trous nourriciers à peu près égaux, échelonnés le long de la diaphyse, et, chez certains sujets, le trou nourricier n'est pas à la même hauteur sur les deux fémurs; aussi avons-nous éliminé de nos calculs tous les os présentant des trous nourriciers multiples ou bien des trous nourriciers situés à une hauteur inégale sur les deux membres.

3. A la fin de notre mémoire de la *Revue de chirurgie*, se trouvent les pièces justificatives et les mensurations prises par M. Mondan, chef du laboratoire.

importe ici que de connaître le résultat final, nous tiendrons seulement compte du rapport de 1 à 2 qui représente la totalité de la croissance.

Nous étions alors arrivé à conclure que la résection sous-trochantérienne pratiquée dans la première enfance avant l'âge de quatre ans devait être suivie d'un raccourcissement de 10 centimètres environ, quand le sujet serait arrivé à l'âge adulte.

Ce raccourcissement de 10 centimètres représentait d'abord le déficit immédiat laissé par la résection de la tête et du col au-dessous du trochanter, et ensuite l'arrêt de développement dû à la soustraction des cartilages de conjugaison et aux troubles trophiques amenés, soit par la maladie primitive, soit par la résection elle-même.

Ces troubles trophiques méritent d'appeler particulièrement notre attention, parce que seuls, sans résection, ils peuvent amener dans quelques cas un raccourcissement aussi considérable. Ils constituent l'élément le plus difficilement calculable du raccourcissement dans un cas donné. Ils sont très variables, comme tous les effets réflexes, et obéissent à des lois qui nous échappent encore.

Ils portent plus ou moins sur tous les os du membre, sur ceux de la jambe et du pied, et sur le bassin. C'est dans ces conditions que nous avons plusieurs fois constaté l'allongement atrophique du tibia et du péroné. Mais le plus souvent cet allongement n'est que temporaire et fait place à une réduction de volume dans tous les sens (t. I, chap. x). C'est surtout avec l'ancienneté de la maladie et la perturbation générale de la nutrition que ces troubles trophiques sont en rapport; mais il y a de nombreuses exceptions. Nous avons vu récemment une jeune fille guérie d'une coxalgie, avec rétablissement complet ou du moins presque complet des mouvements de la hanche, qui présentait un raccourcissement du tibia de 2 centimètres, sans diminution notable de la longueur du pied. A peine y avait-il 3 ou 4 millimètres de différence de la pointe du gros orteil au talon. Les fémurs étaient sensiblement égaux. *Les troubles trophiques étaient limités au squelette de la jambe.* C'est le seul cas où nous ayons constaté une atrophie aussi marquée des os de la jambe coïncidant avec l'égalité des pieds. En règle générale, c'est l'atrophie du pied qui est la plus apparente. Elle est surtout marquée chez les enfants qui ont séjourné longtemps dans la gouttière.

Ces troubles trophiques s'observent dans les coxalgies, qu'elles aient été traitées ou non par la résection. Ils sont aggravés certainement par la résection quand l'opération n'est pas suivie d'un bon résultat fonctionnel, mais la résection ne les produit pas par elle-même. Elle est, au contraire, le plus sûr moyen de les arrêter ou au moins de les atténuer, lorsqu'elle a pour résultat définitif la reconstitution d'un membre solide, propre à la station et à la marche. La cessation des douleurs et la cicatrisation de la plaie mettent généralement fin aux accidents de l'atrophie réflexe.

En s'ajoutant à la destruction des cartilages de conjugaison, ces troubles trophiques peuvent exagérer le raccourcissement et le porter au delà des 10 centimètres que nous avons regardés comme la mesure de l'arrêt de développement qu'on doit craindre après une résection sous-cervicale pratiquée vers l'âge de trois ans[1]. Dans ces 10 centimètres, nous en comptions 7 ou 8 pour le déficit dû à la hauteur de la portion réséquée et incomplètement réparée, et pour l'arrêt d'accroissement occasionné par la soustraction du cartilage de conjugaison ; nous en avions attribué 2 ou 3 aux troubles trophiques qui surviennent dans toutes les coxalgies et qui sont le minimum qu'on observe après les ostéo-arthrites tuberculeuses ayant longtemps suppuré. Mais cette théorie, quoique exacte et parfaitement applicable à la majorité des cas, n'était pas complète. Elle n'expliquait pas les cas dans lesquels, après une résection sous-magni-trochantérienne pratiquée dans la première enfance, le raccourcissement n'atteignait pas 7 ou 8 centimètres.

Aujourd'hui, avec nos expériences sur l'accroissement compensateur par l'hyperplasie du cartilage inférieur du fémur, nous n'avons plus de difficultés pour expliquer ces faits. Nous comprenons parfaitement qu'un déficit de 7 à 8 centimètres puisse être réduit de moitié, et que, après une résection pratiquée avant l'apparition des troubles trophiques graves et suivie de la reconstitution d'un membre solide, on constate un développement parallèle dans les deux membres jusqu'à l'achèvement de la croissance.

Nous comprenons même pourquoi un fémur privé de son extrémité supérieure peut, à un moment donné, à la fin de la croissance, grandir plus que le même os du membre sain. Dès que, par la soudure des épiphyses supérieures, les deux os sont réduits à ne s'allonger que par leur cartilage inférieur, le fémur sain s'allongera moins que le fémur opéré dont le cartilage inférieur aura éprouvé une suractivité végétative. L'effet compensateur se continue ainsi et peut se prolonger jusqu'à la fin de la croissance. Il est peu considérable, sans doute, mais assez appréciable cependant pour que nous ayons pu le constater chez plusieurs réséqués.

Mais si l'accroissement compensateur existe sur les os sains ou à peine troublés dans leur nutrition, il fait défaut sur les os depuis longtemps malades et qui ne retrouvent pas dans la résection les conditions d'un fonctionnement régulier. Il n'est que rarement appréciable après les résections pratiquées dans les anciennes coxalgies suppurées, ou du moins il n'est pas assez marqué pour neutraliser d'une manière évidente les causes d'atrophie.

Nos expériences sur la résection isolée de la tête fémorale et du grand

1. Nous avons exceptionnellement constaté chez des coxalgiques non réséqués des arrêts de développement s'élevant *pour le fémur seul* à 7 centimètres, mais ces cas sont rares.

trochanter nous ont donné la clef des différences que présentent chez l'homme les simples décapitations du fémur et les résections de toute l'extrémité fémorale. Les premières ne compromettront pas beaucoup par elles-mêmes l'accroissement longitudinal de l'os réséqué, mais le membre deviendra d'autant plus court que le fémur, n'étant plus arrêté par une tête fixée dans la cavité cotyloïde, sera plus remonté sur le bassin.

F. — DES VARIATIONS DE L'HYPERPLASIE COMPENSATRICE. — DIFFICULTÉS DE SON APPRÉCIATION CHEZ L'HOMME. — DE QUELQUES CAUSES EXCEPTIONNELLES DE RACCOURCISSEMENT APRÈS LES RÉSECTIONS DE LA HANCHE ; OSTÉITE BIPOLAIRE.

La multiplicité des causes qui influent sur l'accroissement des os réséqués ne permet pas de déterminer exactement la part qui revient à chacune d'elles. On est d'autant plus exposé à l'erreur qu'il est difficile de se rendre compte sur le vivant de la longueur réelle des os et qu'il n'y a rien de si trompeur que les premières apparences.

Nous ne saurions trop recommander à ce sujet de faire des mensurations exactes et d'y apporter toute la rigueur possible. Pour cela, il faut bien choisir des points de repère identiques sur les deux membres, ce qui n'est pas facile à cause de l'atrophie des saillies osseuses et de leur hauteur inégale. Il est indispensable alors de prendre plusieurs points de repère sur le pourtour du bassin, et de contrôler les diverses mensurations les unes par les autres. Tous les points de repère sont bons pourvu qu'ils soient identiques des deux côtés et que les membres puissent être placés dans la même direction. Le compas d'épaisseur[1] est toujours préférable au ruban métrique, à cause de l'inégalité des saillies que ce dernier est obligé de contourner.

Ce n'est guère qu'à des erreurs de mensuration que nous pouvons attribuer le faible écart que signalent quelques observations entre le membre opéré et le membre sain. Lorsque, par exemple, on parle d'une différence de 15 millimètres constatée après l'achèvement de la croissance sur un sujet réséqué quelques années auparavant, au-dessous du petit trochanter, nous avons de la peine à admettre une mensuration rigoureuse, malgré notre démonstration de l'accroissement compensateur par le cartilage de conjugaison inférieur. Le fait est certainement possible, mais, après une résection faite pour une coxalgie ancienne et accompagnée d'un état général grave, nous le considérons comme tout à fait improbable. Nous n'avons rien vu de semblable sur nos propres opérés : toujours nous avons constaté un raccourcissement plus considérable par

1. Nous nous servons d'un grand compas d'épaisseur qui permet de mesurer des distances d'un mètre et plus et de prendre la taille totale d'un enfant. Nous avons ainsi la vraie distance de l'épine iliaque, du pubis, de la crête iliaque aux malléoles et à la plante du pied, et nous évitons les erreurs dues aux saillies musculaires du membre sain.

le fait de la résection, sans compter le raccourcissement primitif antérieur à l'opération.

L'hyperplasie du cartilage fécond ne peut, nous le répétons, compenser d'une manière notable le déficit laissé par les diverses causes calculables de raccourcissement (hauteur de la colonne osseuse enlevée sur toute l'épaisseur de l'os, soustraction des cartilages de conjugaison) que lorsque les troubles trophiques antérieurs à l'opération n'ont pas gravement atteint et en quelque sorte paralysé l'activité végétative des tissus de l'accroissement physiologique, et lorsque la résection est suivie du retour de l'activité fonctionnelle.

Mais, malgré les variations de l'hyperplasie compensatrice, on est autorisé à compter sur elle dans une certaine mesure pour la plupart des cas, et, dans une proportion très appréciable, pour les résections pratiquées avant les altérations graves de la nutrition du membre, et surtout pour les résections précoces, c'est-à-dire pratiquées à une époque peu éloignée du début de la coxalgie.

Jusqu'où peut-elle aller chez l'homme? Il est difficile de le dire d'une manière exacte ; mais on doit lui attribuer tout ce qui, sur un réséqué arrivé au terme de sa croissance, est en moins des huit centimètres que nos calculs nous ont fait considérer comme la somme du raccourcissement du fémur dû aux causes calculables sur un sujet opéré à l'âge de trois ans ou au-dessous [1].

D'après l'analyse de quelques-unes de nos observations, nous croyons pouvoir l'évaluer approximativement à 2 ou 3 centimètres dans deux cas, et à 4 chez un autre réséqué. Nous admettons parfaitement qu'il puisse aller au delà, dans les cas où il existe dans l'os une épine irritative qui continue le processus hyperplasique du cartilage inférieur du fémur, et même lorsque le rétablissement presque parfait de l'activité fonctionnelle entretient seul un stimulant continu; mais nous ne l'avons pas constaté chez nos propres opérés, et nous attendons des observations ultérieures pour mieux en déterminer les limites.

Dans tous les cas, il y a tant de causes d'erreur dans ces mensurations qu'on ne doit accepter les observations par trop optimistes que sous bénéfice d'inventaire. Il faut toujours se méfier des mensurations rapides et inexactes, bien distinguer le raccourcissement apparent du raccourcissement réel [2], et ne pas oublier que *si le premier est le seul*

1. L'atrophie en hauteur des os de la jambe et des os de l'arrière-pied (calcanéum et astragale) modifie plus ou moins la hauteur totale du membre, mais on peut en apprécier le degré par les mensurations isolées de ces divers segments. On trouvera quelquefois, comme nous l'avons déjà dit plus haut, un allongement atrophique du tibia qui contribue à diminuer le raccourcissement total du membre.

2. Les expressions *raccourcissement réel* et *raccourcissement apparent* doivent toujours être conservées; elles ont surtout leur raison d'être dans la coxalgie au début, puisqu'en mettant le fémur et le bassin dans leur direction normale, on fait disparaître immédiatement des

qui compte pour le malade, le second doit exclusivement attirer l'attention du chirurgien qui veut se rendre compte de la proportion relative des diverses pièces du squelette du membre.

Nous nous sommes étendu assez longuement sur les causes de l'arrêt d'accroissement du membre après la résection de la hanche, parce que cette question ne nous avait pas paru jusqu'ici suffisamment étudiée. On avait constaté le résultat final, qui est favorable, en somme, à la résection et qui concorde parfaitement avec ce que l'expérimentation nous avait fait annoncer en 1861, mais on n'avait pas analysé tous les éléments de la question. Aujourd'hui non seulement nous avons une notion plus exacte des causes normales et accidentelles de l'atrophie, mais nous connaissons de plus un processus physiologique qui peut les neutraliser en partie, et nous y trouvons un nouvel argument contre les résections tardives, c'est-à-dire contre la temporisation exagérée qui les fait reculer indéfiniment.

Le raccourcissement du membre est la conséquence la plus facilement réparable. Outre que l'on peut le prévenir dans une certaine mesure en produisant un allongement apparent par la soudure du fémur en abduction (dont la conséquence forcée est un abaissement du bassin), rien n'est si facile que de rétablir l'égalité des membres par la simple chaussure quand le membre opéré est solidement fixé au bassin. Tout dépend de cette fixité, comme nous allons le démontrer par de nombreux exemples. Avec un membre solidement uni au bassin, qu'il soit ankylosé ou qu'il conserve une certaine mobilité réglée par des muscles actifs et des résistances passives, on obtiendra, d'une part, le maximum d'accroissement compensateur par l'extrémité inférieure du fémur, et on trouvera, de l'autre, les meilleures conditions pour l'application des appareils prothétiques qui devront équilibrer la marche.

Dans certains cas de coxalgie accompagnés de lésions analogues dans les autres os du membre, l'accroissement du squelette et des muscles est pour ainsi dire paralysé, et, quoi qu'on fasse, qu'on résèque ou qu'on abandonne la maladie à sa marche naturelle, il en résultera des arrêts d'accroissement insolites qui peuvent devenir énormes si le fémur sorti

inégalités souvent très considérables des membres. Mais dans les anciennes coxalgies, et dans les ankyloses de la hanche consécutives ou non à la résection, il ne faut pas se contenter de cette simple division, d'autant plus que ces deux genres de raccourcissement se combinent dans presque tous les cas. Le raccourcissement le plus réel est déterminé par l'arrêt d'accroissement du squelette. L'ascension du fémur, due à l'agrandissement de la cavité cotyloïde et à l'usure de la tête, occasionne un raccourcissement du membre définitif et irrémédiable, réel en réalité, mais bien différent du précédent. La déviation du fémur en flexion ou en adduction, l'élévation permanente du bassin, constituent les diverses variétés de raccourcissement apparent; mais il est plus simple de les appeler par leur nom et dire : raccourcissement par flexion, adduction, etc. Il vaut donc mieux, pour donner une idée exacte de la cause de la difformité, employer les expressions de *raccourcissement par arrêt de développement* et de *raccourcissement de position, par ascension du fémur sur le bassin, par adduction ou flexion du fémur.*

de la cavité cotyloïde remonte dans la fosse iliaque et se place en adduction. Au raccourcissement par atrophie s'ajoute le raccourcissement par déviation, et l'on peut constater des diminutions de longueur de 15 à 20 centimètres.

En dehors de ces ascensions du fémur dans la fosse iliaque, le raccourcissement peut être dû à des ostéites siégeant sur la partie inférieure du fémur (ostéite bipolaire) ou bien sur les régions juxta-épiphysaires du tibia.

Nous signalerons en particulier l'ostéite bipolaire du fémur, dont nous avons observé plusieurs exemples, et qui peut occasionner des raccourcissements de 10 à 12 centimètres, malgré l'intégrité du cartilage sous-trochantérien. Comme c'est par son extrémité inférieure que le fémur s'accroît principalement, on comprend que les ostéites, qui siègent sur les limites du cartilage de conjugaison correspondant et le détruisent en partie, soient très préjudiciables à la croissance longitudinale de l'os. En voici un exemple des plus démonstratifs; la figure 311 représente un sujet réséqué à la base du col à l'âge de sept ans, et qui, onze ans après, présentait un raccourcissement réel de 11 centimètres pour le fémur seul, mesuré du sommet du trochanter au rebord inférieur du condyle.

Observation LXXIX. — *Résection de la tête et du col du fémur pratiquée à l'âge de sept ans. — Suppuration consécutive juxta-épyphysaire inférieure de cet os. — Arrêt d'accroissement réel de 11 centimètres malgré la persistance du cartilage sous-trochantérien. — Raccourcissement apparent de 15 centimètres. — Guérison par ankylose osseuse. — Grande utilité fonctionnelle du membre malgré cet extrême raccourcissement.*

A. C., d'Annonay, âgé de sept ans, fut opéré de la résection de la hanche le 15 mars 1878. — Il était atteint depuis un an de coxalgie suppurée qui, malgré l'aspiration du pus et le drainage, avait amené un état général des plus graves; fistules multiples autour de l'articulation; albumine dans l'urine. — La tête du fémur était presque entièrement résorbée et le col profondément érodé. M. Ollier sectionna le col à sa base sans toucher au grand trochanter. Il avait abordé l'articulation par une incision coudée postérieure, dont la branche supérieure passait à travers le grand fessier pour ouvrir directement un abcès qui se trouvait à la partie postérieure de l'articulation; la branche inférieure de l'incision suivait le bord postérieur du grand trochanter et se prolongeait en bas dans l'axe du fémur. On ne toucha pas au trochanter; on abrasa le bord postérieur et inférieur de l'acétabulum profondément érodé au niveau de la pièce de l'ischion qui contribue à former la cavité.

Les forces de l'enfant se relevèrent immédiatement après l'opération, mais la guérison fut très lente, et les fistules coxales ne furent complètement fermées que dix-huit mois après. Au bout de trois mois cependant, la suppuration coxale était très peu abondante quand survinrent de nouveaux abcès le long du fémur, l'un au-dessous de la plaie, d'autres au niveau de la région juxta-épiphysaire inférieure, au-dessus du genou. — En même temps la quantité d'albumine augmenta dans l'urine; l'enfant resta pâle, bouffi, et inspira les plus grandes craintes. Il digérait bien, heureusement, fut transporté à la campagne et finit par guérir.

La guérison eut lieu par ankylose; on chercha cette terminaison comme la plus

favorable. L'albumine fut constatée dans l'urine pendant deux ans ; elle disparut ensuite peu à peu, et la santé générale se rétablit complètement.

Le malade est venu revoir M. Ollier à la clinique, le 18 janvier 1889, dix ans et dix mois après l'opération. On constata l'état suivant :

Santé générale excellente, mais déformation énorme due au défaut de croissance du membre. Le sujet, resté petit, est cependant vigoureux, et d'une santé régulière. Il a

Fig. 311. — *Arrêt d'accroissement du fémur sur un réséqué de la hanche, dû à une ostéite bipolaire de cet os.* — Résection pratiquée par l'incision coudée postérieure; la branche supérieure passant à travers le grand fessier, l'inférieure suivant le bord postérieur du trochanter et se prolongeant ensuite vers le bord du fémur. — A. Incision de résection; *b*, cicatrice externe de l'abcès juxta-épiphysaire inférieur. L'arrêt du développement porte exclusivement sur le fémur.

longtemps travaillé comme ouvrier carrossier. Malgré une claudication énorme, il marche sans fatigue toute la journée et peut faire jusqu'à 20 kilomètres sans appareil. En octobre dernier, il avait marché depuis six heures du matin jusqu'à six heures du soir, en chassant dans les montagnes du Bugey.

L'ankylose est complète ; le fémur ne fait qu'un avec le bassin ; dans aucun sens on ne peut trouver la plus légère mobilité entre les deux os. La cuisse est en flexion directe à 45 degrés, quand on mesure le malade couché sur un plan horizontal. On constate alors un raccourcissement apparent de 15 centimètres.

Ce qui frappe le plus chez ce malade, c'est la brièveté du fémur. Quand on mesure les deux fémurs, du sommet du trochanter au bord inférieur du condyle externe, on trouve :

Côté opéré :	Côté sain :
290 millimètres ;	400 millimètres ;

d'où 11 centimètres de raccourcissement par défaut de développement de l'os malade.

Le fémur du côté opéré est remonté vers la crête iliaque et, si l'on mesure avec le grand compas, on trouve que la distance de l'épine iliaque à la malléole externe est de :

Côté opéré :	Côté sain :
615 millimètres ;	740 millimètres.

Les deux membres étant placés au même degré de flexion, si l'on mesure sans fléchir le côté sain, on trouve :

Côté opéré :	Côté sain :
615 millimètres ;	765 millimètres ;

soit 15 centimètres de raccourcissement apparent.

Les tibias sont d'égales dimensions des deux côtés ; le tibia du côté opéré paraîtrait même plus long. Des mensurations multipliées ont donné une moyenne de 2 millimètres en plus : 223 contre 221.

Le pied du côté opéré mesure 205 millimètres ; celui du côté sain 214.

La fesse est très atrophiée. Le sujet peut cependant contracter le grand fessier, qui agit alors comme tenseur aponévrotique. Atrophie du bassin du côté opéré ; l'os iliaque est moins épais ; les épines iliaques moins saillantes.

Indépendamment de la cicatrice de résection, on voit sur le membre plusieurs cicatrices d'abcès, et entre autres deux cicatrices au-dessus des condyles du fémur, adhérentes à l'os, conséquence de la suppuration juxta-épiphysaire qui a amené l'arrêt d'accroissement de l'os. Le genou qui était resté raide longtemps est libre aujourd'hui. Depuis huit ans, il n'y a eu ni suppuration, ni douleurs. M. Ollier a engagé le malade a se faire faire une chaussure à talon élevé, qui a immédiatement diminué la claudication. Aux dernières nouvelles qu'on a eues du malade, il marchait très bien avec cet appareil qu'il n'avait accepté que difficilement tout d'abord, tant il était habitué à marcher avec ses membres inégaux.

Grâce à la flexion du fémur, le malade n'a aucune peine pour s'asseoir ; la mobilité supplémentaire des dernières vertèbres lombaires permet la flexion à angle *droit*.

Cette observation, intéressante par la cause de l'arrêt de développement, l'est encore plus au point de vue pratique. Elle montre qu'avec une ankylose osseuse les opérés peuvent tirer un excellent parti de leur membre et se livrer aux exercices les plus fatigants, malgré le raccourcissement qu'il présente. Elle nous servira de transition pour l'étude générale des résultats orthopédiques et fonctionnels de la résection de la hanche, et nous apportera un premier argument en faveur de l'ankylose comme résultat définitif à souhaiter après cette opération dans les coxalgies anciennes et graves.

En résumé, d''après les expériences exposées plus haut, la résec-

tion sous-trochantérienne, ou plutôt sous-cervicale, enlevant à la fois le cartilage trochantérien et le cartilage qui sépare la tête du col fémoral, arrêtera complètement la croissance du fémur par son extrémité supérieure : c'est par conséquent le genre de résection qui sera le plus préjudiciable à la longueur du membre. Mais la simple décapitation à la base du col arrêtera aussi l'accroissement du fémur comme organe de sustentation, et si l'ascension du fémur sur le bassin n'est pas empêchée, la conservation du cartilage sous-trochantérien ne sera d'aucune utilité pour la longueur utile du fémur. Le raccourcissement apparent sera aussi prononcé que dans la résection cervico-trochantérienne totale, bien que la distance intercondylo-trochantérienne soit à peu près la même des deux côtés, du côté opéré et du côté sain.

La section du trochanter, dans le *procédé à tabatière*, entame plus ou moins la ligne de conjugaison; mais il y a tant de différences individuelles, relativement à la saillie et à l'élévation du trochanter par rapport à la tête fémorale, qu'on ne peut pas établir de règle fixe à cet égard. Dans la majorité des cas, on laisse cependant la plus grande partie du cartilage conjugal dans le couvercle trochantérien. Si donc l'on réapplique cette saillie osseuse, l'accroissement du fémur n'en sera pas notablement troublée. Il en sera de même dans les cas où l'on a retranché la partie postérieure du couvercle trochantérien, dans le but de faciliter l'écoulement des liquides de la cavité cotyloïdienne. La persistance du cartilage conjugal dans la portion conservée permet à celle-ci de s'accroître en longueur ; dans quelques cas même, nous avons trouvé le sommet du trochanter rendu plus proéminent et plus irrégulier par le fait de l'irritation qu'avaient occasionnée le traumatisme opératoire et le séjour plus ou moins prolongé des anses de suture. Cette circonstance rend très difficiles les mensurations du fémur quand on prend le sommet du trochanter pour point de repère.

§ VI. Des résultats orthopédiques et fonctionnels de la résection de la hanche.

Si nous opérions chez l'homme dans les mêmes conditions que chez les animaux en expérience, c'est-à-dire chez des sujets jeunes et sains, nous pourrions obtenir, malgré la différence fonctionnelle des membres inférieurs, les mêmes résultats quant à l'organisation anatomique de la néarthrose. Nous aurions même des résultats relativement meilleurs, à cause de la perfection du traitement post-opératoire que nous pourrions faire suivre à un malade intelligent et docile. Bien que la tête du fémur ne puisse être reformée par le périoste sur le type anatomique qu'elle présentait primitivement, nous pourrions, par un artifice chirurgical (pression directe combinée à l'extension du membre), modeler,

chez les jeunes sujets, la masse osseuse de formation nouvelle, l'adapter à la cavité cotyloïde, sur laquelle elle se moulerait plus ou moins et dans laquelle elle finirait par jouer régulièrement, et peut-être même complètement, grâce à la conservation intégrale des muscles pelvi-trochantérien.

Mais c'est là un idéal que nous n'avons pu réaliser encore. Nous ne désespérons pas, sans doute, d'y parvenir dans quelques cas exceptionnels ; mais il faut poursuivre un autre but dans la majorité des cas qui, avec nos idées actuelles, réclament la résection de la hanche. L'ankylose bilatérale est, d'après ce que nous avons déjà dit, la lésion qui nous présente de la manière la plus incontestable l'indication d'une néarthrose mobile, et, pour y arriver, nous devons utiliser tous les artifices de la technique opératoire et toutes les ressources du traitement post-opératoire que nous avons longuement exposés. Mais, en dehors des résections traumatiques primitives et de quelques cas de résection très précoce pour ostéo-arthrite spontanée, après lesquels nous devons d'abord diriger les processus réparateurs dans le sens d'une articulation mobile, c'est une néarthrose solide, à mouvements limités, et, dans le plus grand nombre des cas, une ankylose osseuse qu'il faudra chercher.

Cette proposition est en désaccord avec ce qu'ont enseigné et écrit beaucoup de chirurgiens des plus distingués qui, considérant l'ankylose comme un résultat fâcheux, ont semblé mesurer le succès de leur opération à l'étendue des mouvements que le fémur pouvait exécuter. Nous ne pouvons partager cette opinion quand nous nous plaçons au point de vue de l'intérêt réel de nos opérés, qui demandent avant tout à marcher, et à marcher le plus longtemps et le plus solidement possible.

Théoriquement, sans doute, une articulation mobile est supérieure à une articulation ankylosée, et la reconstitution d'une néarthrose coxo-fémorale semble un but plus tentant que la soudure du fémur au bassin. Mais laissons ici de côté toute considération théorique et voyons ce qu'on obtient en clinique, et non seulement ce qu'on obtient au lendemain de l'opération, mais surtout ce qu'on peut conserver. Il est d'autant plus important de se mettre ici à l'abri de toute illusion que les résultats définitifs sont pour cette résection tout autres que les résultats immédiats, surtout quand on a cherché à obtenir une néarthrose mobile.

Malgré le nombre de résections de la hanche qu'on a pratiquées depuis quarante ans, il est difficile de se renseigner sur la valeur réelle de cette opération par les résultats qu'on a publiés jusqu'ici. Ce n'est que plusieurs années après l'opération, et quand la croissance est achevée ou sur le point de l'être, qu'on peut considérer le résultat comme définitif. Et encore tant que l'articulation est mobile, surtout après une coxalgie suppurée, doit-on craindre des changements de forme et de rapport qui viendront modifier et même compromettre le résultat de

l'opération. C'est donc seulement par une étude anatomique et physiologique de la néarthrose, et par l'examen des changements tardifs qu'elle subit avec l'âge et le fonctionnement du membre, que nous pourrons mesurer la valeur des procédés et du traitement post-opératoire que nous avons recommandés.

A.— DIFFÉRENCE ENTRE LES RÉSULTATS DE LA MÉTHODE ANCIENNE ET CEUX DE LA MÉTHODE SOUS-PÉRIOSTÉE. — SOLIDITÉ PLUS GRANDE DE LA NÉARTHROSE APRÈS LES RÉSECTIONS PRATIQUÉES PAR CETTE DERNIÈRE MÉTHODE, ET FRÉQUENCE DE L'ANKYLOSE. — AVANTAGES DE L'ANKYLOSE AU POINT DE VUE DE LA RÉGULARITÉ ET DE LA SOLIDITÉ DE LA MARCHE ET AU POINT DE VUE DE LA PERSISTANCE DE LA GUÉRISON.

Comme pour toutes les résections, ce serait manquer de l'esprit critique le plus élémentaire que de comparer entre elles les résections de la hanche sans tenir compte préalablement de l'étendue des portions réséquées, de la nature de la maladie primitive, de l'âge des opérés, des diverses conditions, en un mot, qui peuvent changer du tout au tout les résultats fonctionnels, malgré l'application des mêmes principes opératoires. La comparaison ne peut être féconde que si elle porte sur des cas de même espèce qui permettent de faire la part de la nature et de l'art dans le résultat obtenu. Il faut donc ne pas oublier les distinctions que nous avons établies plus haut entre les diverses variétés de résection.

Nous avons déjà eu plusieurs fois l'occasion de faire remarquer que la méthode sous-périostée, en conservant tous les tissus fibreux de l'ancienne articulation, exposait par cela même à une rigidité plus grande de la néarthrose, et que, si la pseudarthrose flottante était le danger de la méthode ancienne, la méthode nouvelle devait favoriser la production de l'ankylose et nécessiter des précautions spéciales pour éviter cette terminaison. Il en est de même à la hanche où le déplacement du fémur sur le bassin est constamment favorisé par l'action des muscles et par le poids du corps. La raideur de l'articulation et même l'ankylose peuvent survenir sans doute après les résections par la méthode ancienne : on n'a qu'à prolonger longtemps la période d'immobilité après l'opération et laisser souder sur place le fémur avec le bassin. Mais si l'on ne prend pas ses précautions, la laxité est à peu près inévitable, à moins qu'on n'ait conservé les adhérences internes de la capsule et du ligament de Bertin, ce qui devait avoir lieu souvent, sans qu'on le fît intentionnellement, quand on se bornait à la décapitation du fémur. Lorsqu'on retranchait seulement tout ce qui faisait saillie dans la cavité articulaire, on laissait intacte la portion interne de la capsule qui continuait à fixer le fémur au bassin. Ce qu'on faisait sans intention autrefois, il faut le faire délibérément aujourd'hui, et c'est là un des principaux avantages de notre méthode opératoire qui maintient

toujours une gaine fibreuse entre le bassin et le fémur, quelle que soit la hauteur d'os enlevée. Grâce à la persistance de cette gaine qui sera d'autant plus résistante qu'elle aura été plus complètement conservée, le fémur ne pourra se déplacer que dans une certaine mesure. Il restera toujours uni au bassin par des trousseaux fibreux, incomparablement plus forts que ceux qui seraient dus au simple tissu cicatriciel autour d'une extrémité fémorale privée de sa capsule et de ses ligaments.

C'est là un premier avantage qui ressort de nos observations personnelles. Nous avons retrouvé dans ces derniers mois treize de nos anciens opérés, dont les plus récents étaient réséqués depuis trois ans. Chez deux l'opération datait de près de douze ans, chez un troisième, de onze ans; chez trois, de neuf ans, et chez un autre, de huit ans. Pour les six derniers l'opération datait de trois à six ans. Nous ne parlons pas de nos opérés plus récents, parce qu'il faut au moins trois ans pour que les observations aient quelque valeur au point de vue où nous nous sommes placé.

Sur ces treize opérés, deux seulement ont une néarthrose mobile, susceptible de mouvements étendus de flexion, d'abduction et d'adduction, et ce sont les résultats les plus défectueux au point de vue de l'utilité du membre. Cinq ont une ankylose complète; il est impossible d'imprimer à leur articulation le moindre mouvement; les os paraissent absolument soudés par des adhérences osseuses. Ce sont les sujets les plus forts et les plus vigoureux de notre série; ils sont en même temps les plus heureux au point de vue des services que leur rend journellement leur membre. Ce sont des marcheurs infatigables, qui ne souffrent jamais dans la hanche et qui peuvent se livrer à des travaux réguliers et fatigants. Les six autres ont des ankyloses incomplètes: chez les uns, la mobilité du fémur est à peu près nulle; chez les autres, la cuisse peut exécuter quelques mouvements propres, mais ces mouvements sont très limités. Quand on fixe le bassin sur un plan résistant, on peut imprimer au fémur une flexion de 5 à 15 degrés, 20 tout au plus pour l'un d'entre eux[1]. Mais, en comparant ces divers sujets, on voit qu'ils marchent d'autant plus longtemps et boitent d'autant moins que le fémur est plus solidement fixé. Pour plusieurs d'entre eux, cette mobilité n'est que passive; ils la suppriment instinctivement par la contraction de leurs muscles, quand ils veulent marcher et courir. Ceux qui ne la suppriment pas ont un déhanchement plus marqué et une démarche plus disgracieuse. — Si nous faisions entrer en ligne de compte nos opérés plus récents, nous trouverions toujours la même proportion d'ankyloses, parce que, ayant réséqué surtout dans les cas de coxalgie suppurée, nous avons recherché cette terminaison dans la majorité des cas.

1. Ce sujet, abandonné à lui-même depuis dix ans, sans tuteur, sans traitement orthopédique, a éprouvé une flexion secondaire avec atrophie du membre, et est obligé de se servir de béquilles

Cette proportion d'ankyloses plus ou moins complètes ou de néarthroses serrées, à mobilité très limitée, diffère complètement de ce qu'on obtenait autrefois et de ce que semblent accuser encore certaines séries d'ob-

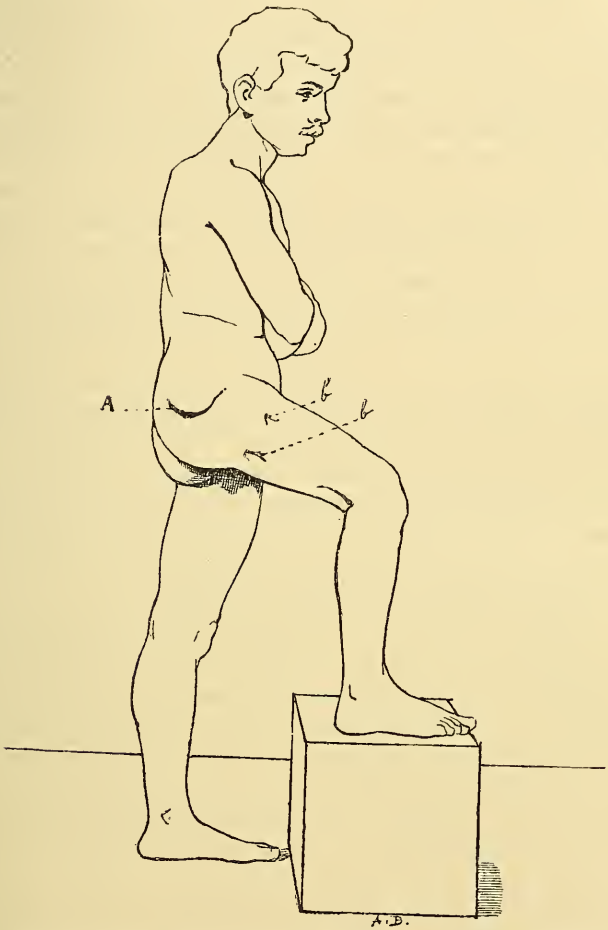

Fig. 312. — Néarthrose mobile de la hanche après une résection sous-cervicale. — Flexion propre du fémur sur le bassin à 70 degrés. — Fonctionnement du membre défectueux claudication très marquée. (*Sujet opéré depuis huit ans.*)

servations. Good n'avait trouvé qu'une ankylose sur 52 observations de résection de la hanche qu'il avait dépouillées en 1869[1]. Sayre ne cite

1. Good, *loc. cit.*, page 82. Il est vrai que sur ces 52 cas, il en est 24 dans lesquels on manque de détails sur la mobilité de la hanche.

qu'un cas terminé par ankylose et Volkmann paraît avoir très rarement observé cette terminaison. E. Bœckel ne l'a signalée que chez un tiers de ses opérés arrivés à la guérison complète.

Une néarthrose mobile obtenue par la résection sous-périostée doit évidemment donner des mouvements mieux réglés, plus physiologiques, combinés avec une solidité plus grande que les opérations dans lesquelles on commence par couper toutes les attaches musculaires. Un résultat contraire détruirait tout ce que nous savons sur le mode de reconstitution des articulations et sur le rôle des divers éléments qui y contribuent.

Nous représentons ici un de nos deux opérés qui ont le plus de mouvements. Il fléchit presque à angle droit (75 degrés) par les mouvements propres du fémur sur le bassin, mais il n'atteint l'angle droit qu'on forçant et en entraînant le bassin, grâce à la mobilité supplémentaire des articulations des vertèbres lombaires (fig. 512, p. 153).

Ce sujet, opéré depuis huit ans, nous a fourni un des deux mauvais résultats de notre série (l'autre ayant été déjà signalé dans la note de la page 132). Il boite d'une manière très disgracieuse quand il marche sans support, même sur un sol uni. Il est obligé de se servir d'une béquille pour les courses un peu longues, et avec cet appui, il ne peut faire que 5 kilomètres. Il marche avec moins de fatigue quand il porte un tuteur à tiges métalliques, articulé au niveau du genou et du cou-de-pied, avec point d'appui sur l'ischion. Il peut s'asseoir commodément sans doute, mais il ne peut pas se livrer à un travail pénible, et il a été obligé de prendre le métier de tailleur.

Si l'on compare ce sujet avec celui que nous avons représenté dans la figure précédente, on voit que l'avantage est tout à ce dernier, au point de vue fonctionnel, malgré l'énorme raccourcissement du membre. Il boite horriblement sans doute, mais il sent son membre très solide et il peut chasser dans les montagnes pendant dix heures de suite.

Lorsque l'articulation est mobile, le résultat fonctionnel est toujours incertain : il est subordonné à des détails de structure de la néarthrose, qu'il n'est pas en notre pouvoir de prévenir ni de corriger. La présence d'un ostéophyte saillant, l'absence d'un bourrelet ou d'un relief osseux sur l'ilium pour arrêter le fémur, rendent très instable l'équilibre nécessaire à la marche et aux divers mouvements du membre. En outre, les muscles pelvi-trochantériens, toujours atrophiés dans les coxalgies anciennes, ne peuvent reprendre une force suffisante pour maintenir solidement le fémur, et bien qu'on ait ménagé leurs insertions et respecté leurs nerfs, ils ne peuvent lutter contre les causes de déviation tenant à la constitution de la néarthrose ou à l'action plus puissante des muscles antagonistes. Ce qui augmente la claudication et rend la marche inégale et mal assurée, c'est la persistance d'un point sensible et qui devient douloureux dans les changements de rapport des os.

D'autre part, un des avantages de l'ankylose, c'est de mettre l'articulation réséquée mieux à l'abri des récidives. Une articulation est d'autant plus exposée au retour des processus tuberculeux et autres qu'elle fonctionne davantage. Les chocs, les mouvements forcés, les simples fatigues du membre ramènent de la douleur et prédisposent à de nouveaux abcès. Ce danger est surtout à redouter pour la hanche, qui, par la nature de ses fonctions et le poids qu'elle supporte, est exposée à des causes incessantes d'irritation. Il en est, après les résections, comme après les cures spontanées de la coxalgie : la suppression de l'articulation par la fusion des os est la meilleure garantie de guérison.

C'est pour ces divers motifs que plus nous voyons vieillir nos opérés, plus nous sommes partisan de l'ankylose après la résection de la hanche dans le cas de coxalgie suppurée. Non seulement nous la considérons comme une terminaison acceptable, mais nous la recherchons de propos délibéré après les anciennes coxalgies, surtout chez les sujets menacés de tuberculose interne, et quand nous avons affaire à des malades qui auront besoin de gagner leur vie par un travail non sédentaire.

Qu'on recherche une articulation mobile chez une jeune femme qui devra mener une vie sédentaire, chez un sujet condamné à exercer une profession assise ou qui est dans une aisance suffisante pour se dispenser de travailler, nous le comprenons parfaitement; mais qu'on la désire comme règle générale pour les sujets qu'on opère dans nos hôpitaux, c'est ce que nous ne saurions admettre. Si l'on compare l'existence d'un réséqué guéri avec une ankylose de la hanche dans une bonne position avec celle qui est réservée aux opérés auxquels on a conservé une pseudarthrose coxo-fémorale, on n'hésitera pas à préférer le sort du premier à celui du second. Le premier pourra plus difficilement s'asseoir sans doute, mais il pourra se tenir sur ses jambes et marcher toute la journée, faire sans canne et sans béquilles 10, 20 et 30 kilomètres; il pourra exercer la plupart des professions manuelles et, de plus, il sera plus solidement guéri. Le second pourra s'asseoir plus commodément sans doute; il sera mieux à son aise à table et aura une attitude plus naturelle dans un fauteuil, mais qu'il se lève, et il boitera d'autant plus que son articulation sera moins fixée. Qu'il essaye de faire une course, et il sera vite fatigué et forcé de s'appuyer sur une canne ou des béquilles. S'il boite peu en marchant lentement sur un sol uni, il boitera d'une manière des plus marquées à mesure que son articulation se fatiguera et deviendra plus sensible.

Nous avons vu plusieurs de nos opérés pris de douleurs dans la néarthrose après un exercice un peu prolongé ; nous les faisions cesser momentanément par le repos et l'application d'un appareil d'immobilisation ; mais elles reparaissaient ensuite, et nous n'en avions raison

qu'en ankylosant le membre par l'immobilisation prolongée dans un bandage silicaté.

Tout ce que nous avons vu sur nos propres opérés et sur les réséqués que nous avons eu l'occasion de rencontrer dans nos visites dans les hôpitaux, nous rend de plus en plus partisan de l'ankylose. Aussi ne saurions-nous trop mettre en garde les jeunes chirurgiens qui, sur la foi de résultats trop hâtivement annoncés, croient devoir rechercher pour la généralité des cas une articulation mobile. Ils s'exposent, et exposent leurs malades, à de pénibles déceptions. Ils reconnaîtront bientôt que la facilité de s'asseoir n'est qu'une faible compensation de la difficulté de marcher.

B. — DEGRÉ D'UTILITÉ DU MEMBRE APRÈS LA RÉSECTION DE LA HANCHE. — MOBILITÉ SUPPLÉMENTAIRE DES ARTICULATIONS LOMBAIRES ET DES DIVERSES ARTICULATIONS DU MEMBRE INFÉRIEUR. — FONCTIONNEMENT DES NÉARTHROSES MOBILES; ÉTAT DES MUSCLES PELVI-TROCHANTÉRIENS ET DES MUSCLES FESSIERS EN PARTICULIER. — MOBILITÉ APPARENTE ET MOBILITÉ RÉELLE.

La difficulté de s'asseoir et d'exécuter les divers actes qui exigent la position assise ou accroupie est du reste bien moindre, chez les sujets réséqués dans l'enfance et l'adolescence, qu'on ne se le figurerait d'après la gêne qu'occasionne une ankylose récente survenue dans l'âge adulte. Il y a d'abord la mobilité supplémentaire des genoux, de la colonne vertébrale et des articulations du bassin qui permet déjà aux malades de s'asseoir sur un siège élevé; mais il y a surtout à tenir compte du degré de flexion du fémur sur le bassin. La soudure coxo-fémorale en flexion apparente de 25 à 30 degrés[1] amène un raccourcissement considérable du membre qui ne peut toucher le sol que par la pointe du pied, mais elle permet au sujet de s'asseoir sans prendre une attitude forcée et disgracieuse. Grâce à la disparition de l'ensellure, c'est-à-dire au redressement de la flexion du bassin en arrière, le fémur peut se placer en flexion apparente à angle droit sur l'axe du corps. Des sujets opérés de la résection de la hanche ou naturellement ankylosés dès l'enfance à la suite d'une coxalgie, arrivent à s'asseoir commodément avec une flexion moindre. Dès que l'angle apparent de flexion, ajouté à l'angle de flexion du bassin en arrière ou à l'ensellure, se rapproche de l'angle droit, la station assise s'opère commodément.

Il ne faut donc jamais chercher l'ankylose en position rectiligne; il vaut mieux avoir à compenser le raccourcissement du membre par une chaussure élevée. S'il s'agit d'une femme surtout, la difformité sera

1. Nous parlons ici de la flexion apparente quand le sujet est debout sur ses jambes et touche le sol par la pointe du pied. La flexion réelle est alors bien plus considérable quand on fait cesser l'ensellure par le décubitus dorsal sur un plan résistant; elle peut aller à 80 ou 90 degrés.

dissimulée par les vêtements, et l'appui sur la pointe du pied pré-

ig. 313, 314, 315. — *Dessins d'après la photographie représentant trois réséqués de la hanche. — Ces figures montrent la longueur relative des membres inférieurs et le degré de l'ensellule quand les deux pieds reposent sur le sol.*

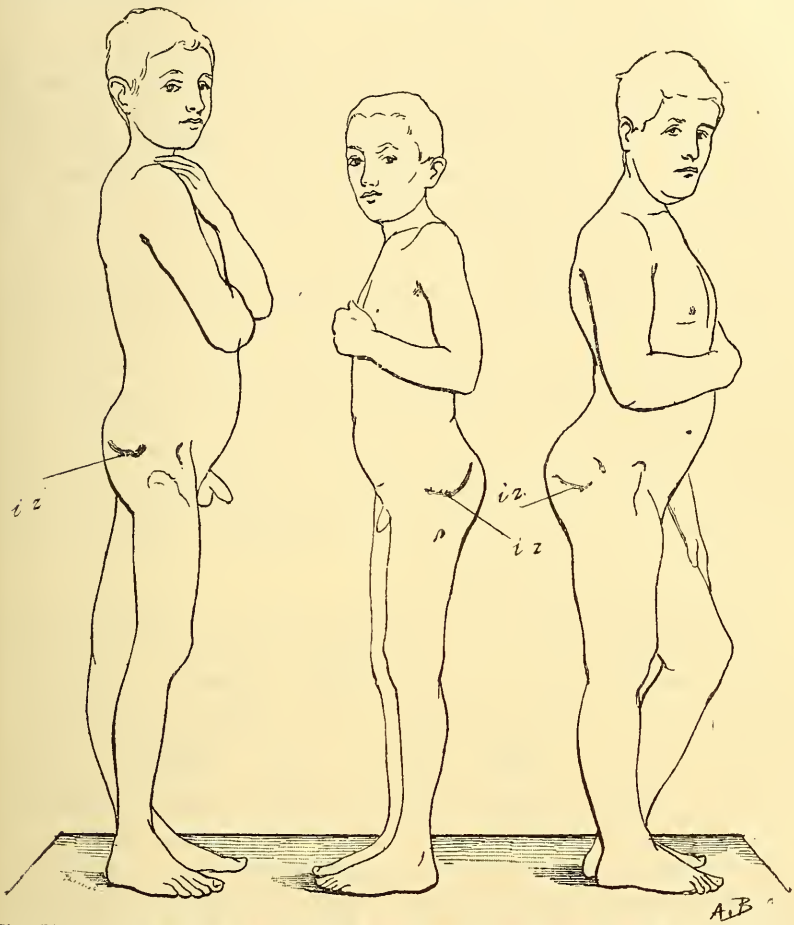

Fig. 313. — Sujet âgé de 16 ans, opéré depuis quatre ans et quatre mois (nov. 1884). Le raccourcissement réel de 3 cent. est masqué par l'abaissement du bassin et la flexion en arrière du membre sain. — *ir*, incision de résection.

Fig. 314. — Sujet de 15 ans opéré depuis trois ans. — Coxalgie acétabulaire primitive. — Séquestres cotyloïdiens. — *ir*, incision de résection.

Fig. 315. — Sujet opéré depuis quatre ans. — Raccourcissement apparent de 8 centimètres. — Ensellure; le pied du côté opéré ne touche le sol à plat que lorsque la jambe saine est fléchie. — Ankylose presque complète. — *ir*, incision de résection (mai 1885).

viendra même toute claudication dans la marche mesurée et sans précipitation sur un plan horizontal.

Plusieurs de nos opérés, ayant une ankylose complète et une flexion directe, apparente de 20 à 25 degrés, peuvent porter la cuisse à angle droit et, en se tenant debout sur la jambe saine, appuyer le pied sur un tabouret élevé de 30 à 40 centimètres. Les figures que nous reproduisons ici permettront de se rendre compte des mouvements du bassin dans l'ankylose coxo-fémorale (fig. 316, 317, 320)[1].

Une néarthrose solide et à mouvements limités peut présenter les mêmes avantages que l'ankylose complète. Quand le fémur est fixé au point de ne pouvoir plus remonter sur le bassin, et qu'il s'est établi une arthrodie absolument indolente entre ce qui représente la nouvelle tête fémorale et un point quelconque du bassin (cotyle primitif ou excavation nouvelle), le malade a tout avantage à pouvoir exécuter de petits mouvements. Il perd généralement, il est vrai, en solidité ce qu'il gagne en mobilité; mais, dans certaines conditions sociales, la conservation de quelques mouvements facilite beaucoup le fonctionnement du membre. La présence d'une cavité synoviale, plus ou moins régulière, il est vrai, est une condition favorable lorsqu'elle est limitée par des tissus sains ne contenant aucun reste de fongosités ni aucun point sensible ou douloureux. Mais, nous le répétons, la persistance de ces mouvements doit laisser des craintes de récidive chez les sujets dont la santé générale n'est pas absolument rétablie et qui sont destinés à vivre dans de mauvaises conditions hygiéniques. Voilà pourquoi l'ankylose osseuse en flexion et abduction légères est, en réalité, la terminaison la plus souhaitable dans la majorité des cas.

La flexion tend à se produire naturellement; on a toujours à la combattre ou à la limiter; mais l'abduction tend au contraire à disparaître et à être remplacée par la position contraire, l'adduction. Les muscles adducteurs sont tellement puissants qu'ils tendent constamment à ramener le fémur en dedans. De plus, tous les muscles qui s'insèrent à la partie inférieure du fémur, les pelvo-tibiaux et le biceps, contribuent à ce changement de position en remontant le fémur en haut. Dans cette ascension, le fémur glisse sur le plan oblique dirigé en haut et en dehors (évasement de la fosse iliaque externe), et à mesure que l'extrémité inférieure du membre tend à se porter en dedans par le fait du glissement de la tête fémorale sur ce plan oblique, elle est attirée de plus en plus dans ce sens par la masse des adducteurs.

Rien n'est si difficile que de maintenir le fémur dans l'abduction.

1. A ce propos nous ferons remarquer que les photographies ne peuvent donner une idée exacte de la mobilité de la hanche qu'à la condition qu'elles représentent le sujet la cuisse relevée et la cuisse étendue. Les deux poses sont nécessaires pour l'interprétation des mouvements propres de la hanche. La représentation d'un réséqué avec flexion à angle droit du fémur sur l'axe du corps peut entretenir des illusions au point de vue de la mobilité de la hanche. Le sujet de la figure 317, qui fléchit à angle droit, n'y arrive que par le relèvement du bassin et la mobilité supplémentaire.

Fig. 316 et 317. — *Figures représentant les mêmes sujets que les figures 313 et 315, dans le maximum de flexion que le membre opéré peut atteindre sans attitude forcée.*

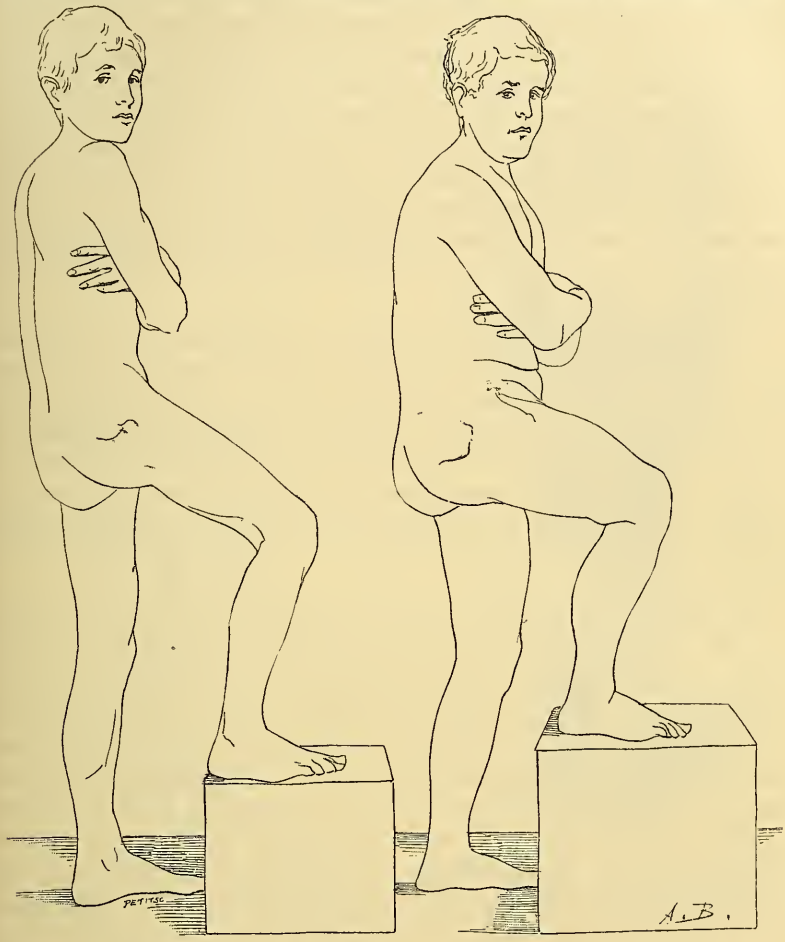

Fig. 316. — Même sujet que pour la figure 313. — L'articulation s'enraidit de plus en plus; le bassin est entraîné quand on fléchit le fémur. Quatre ans après l'opération il ne restait pas une mobilité propre du fémur de plus de 7 à 8 degrés. Le sujet peut s'asseoir grâce à la souplesse des articulations lombaires.

Fig. 317. — Même sujet que pour la figure 315. — Le fémur arrive facilement à l'angle droit par le relèvement du bassin. L'ensellure disparaît alors. L'ankylose est aujourd'hui (3 ans et 10 mois après l'opération) à peu près complète.

Ce sujet peut s'asseoir sans peine et se tenir assis sans fatigue; il marche toute la journée; court, monte les escaliers comme à l'état normal, enjambant les marches par le membre opéré comme par le membre sain, c'est-à-dire n'étant pas obligé de poser le pied opéré à côté du pied sain après l'enjambement de chaque marche. Selon l'expression vulgaire, il monte l'escalier des deux pieds et peut même, en se forçant un peu, gravir les marches deux par deux à la fois. Bien qu'il n'y ait que des mouvements imperceptibles dans la néarthrose coxo-fémorale, les muscles fessiers ont résisté à l'atrophie, et on sent la contraction des grand et moyen fessier quand le malade fait un effort pour porter le membre dans la rotation en dehors ou en dedans. Le membre opéré est fort et bien nourri, au premier abord même on dirait qu'il n'est pas atrophié; mais les muscles le sont en réalité; l'égalité apparente est due à une adipose sous-cutanée compensatrice.

Tant qu'il n'est pas fixé par des adhérences osseuses, il tend fatalement à remonter sur la fosse iliaque et à prendre contact avec le bassin par la plus large surface possible. Il est alors ramené peu à peu en dedans par les causes que nous venons d'énumérer. On le maintient sans doute par les appareils à vis abductrice, par les tractions nocturnes en dehors, mais, dès qu'on cesse l'usage de ces moyens, le fémur remonte, revient en dedans et ne s'arrête que lorsqu'il a contracté des adhérences osseuses ou fibreuses serrées sur un point de la fosse iliaque, et trouvé par cela même des conditions d'équilibre plus stables. C'est ainsi que se produisent ces déviations secondaires sur lesquelles nous devons d'autant plus insister que les auteurs qui ont écrit sur la résection de la hanche les ont moins signalées.

Pour prévenir ces déviations, il faut non seulement lutter pendant plusieurs mois, mais pendant plusieurs années. Comme nous l'avons déjà dit, en traitant des soins post-opératoires, il faut par l'usage des béquilles, des tuteurs pendant le jour, par les tractions pendant la nuit, maintenir ou ramener le membre dans l'abduction. Sans ces précautions persévérantes et minutieuses, le fémur se porte peu à peu en dedans. Cette déviation se fait même avec une telle rapidité qu'on peut perdre en quelques semaines, et même en quelques jours, tout le fruit du travail antérieur.

La figure 318 représente le dos et les membres inférieurs d'une petite fille de quatre ans et demi, cinq mois après la résection de la hanche gauche. La section avait été faite à la base du col; le trochanter avait été laissé intact. La figure 319 nous montre le même sujet au bout de trois ans et demi. Jusqu'à ce moment le traitement orthopédique avait été régulièrement suivi; la malade marchait avec des béquilles, et toutes les nuits on la soumettait aux tractions dans l'abduction. Aussi le résultat était-il excellent au point de vue de la longueur et de la direction du membre. L'enfant avait quatre ans au moment de l'opération qui avait été pratiquée pour une suppuration de la hanche due à une ostéite aiguë du col à caractère infectieux, accompagnée d'autres inflammations analogues sur diverses pièces du squelette. La calotte fémorale était presque complètement nécrosée et séparée en grande partie du col. La résection fut faite six semaines après le début des accidents.

État de l'opérée onze ans et huit mois après la résection. — Nous avons revu cette opérée, il y a quelques jours [1], et nous l'avons trouvée avec une flexion du fémur sur le bassin, de 20 degrés en apparence, de 45 en réalité. Elle marche sur la pointe du pied. Malgré cette flexion du fémur, le résultat fonctionnel est excellent; elle peut marcher toute la journée sans fatigue et faire les ascensions de montagnes les plus pénibles.

1. Janvier 1889. Nous n'avons pu malheureusement en faire prendre la photographie, qui eût été très démonstrative au point de vue des déplacements tardifs. La malade avait été opérée le 4 mai 1877.

Le fémur est ankylosé. La guérison se maintient depuis onze ans et demi; il n'y a eu ni suppuration, ni douleurs depuis l'opération. Le sujet peut s'asseoir sans prendre

Fig. 318 et 319. — *Résection de la tête et du col du fémur, sans toucher au trochanter. — Même sujet vu à trois ans de distance.*

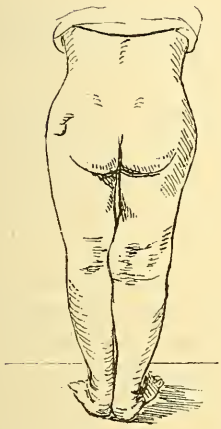

Fig. 318. — Petite fille réséquée de la hanche à l'âge de 4 ans, photographiée cinq mois après l'opération. — Incision brisée fémoro-fessière, à sinus postérieur. — Bonne nutrition du membre opéré; léger raccourcissement dû à l'ascension du fémur indiquée par le niveau plus élevé de la saillie trochantérienne.

a, Incision de résection.

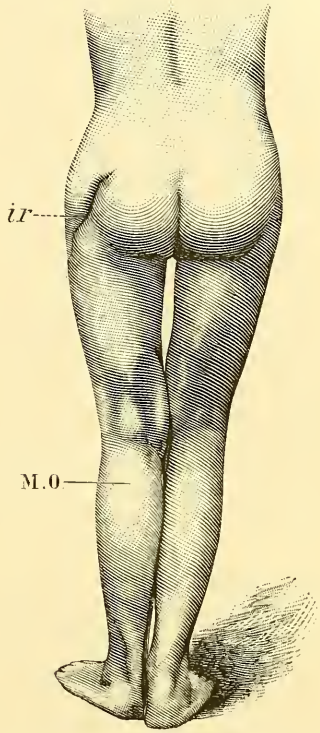

Fig. 319. — Même sujet photographié trois ans et demi après l'opération. — Raccourcissement de 2 centimètres au plus, dû en grande partie à l'ascension du fémur.

MO, Membre opéré. — *ir*, Incision de résection. — Les plis fessiers sont au même niveau; l'atrophie du membre opéré est à peine appréciable.

Au moment où l'enfant fut photographiée, l'articulation était solide; on ne pouvait imprimer que de petits mouvements de flexion. La marche était régulière et bien assurée. On ne tarda pas, malheureusement, à laisser les béquilles et à négliger l'extension nocturne. Le fémur se fléchit aussitôt et perdit le léger degré d'abduction qu'on avait maintenu jusque-là. Six mois après, la flexion atteignait 45 degrés, et il fallut reprendre l'extension et faire construire un appareil en cuir bouilli, articulé, avec vis antérieure à double effet pour ramener la cuisse dans l'extension, et vis abductrice sur le côté.

une attitude forcée; elle peut mettre sa bottine, mais non l'enlever. Elle danse sans fatigue et marche sans boiter lorsqu'elle s'observe. Le fémur est en flexion directe,

plutôt en abduction qu'en adduction. Ce résultat a été obtenu par le port de l'appareil à redressement qui a été appliqué assez à temps pour ramener un peu le fémur en dehors.

Les dimensions des membres inférieurs sont aujourd'hui les suivantes :

De l'épine iliaque antérieure et supérieure au sommet de la malléole externe :

Côté opéré. . . . . 830mm. Côté malade. . . . . 742mm.

Longueur du fémur, du sommet du trochanter au rebord inférieur du condyle externe :

Côté opéré. . . . . 430mm. Côté malade. . . . . 402mm.

Longueur du tibia :

Côté opéré. . . . . 356mm. Côté malade. . . . . 346mm.

Le raccourcissement total est de 88 millimètres; il est dû en grande partie à l'ascension du fémur. La part qui revient au défaut de croissance des os est de 4 centimètres : près de 3 centimètres pour le fémur, 1 pour le tibia.

Le grand trochanter est devenu très saillant en arrière, il a poussé seul comme dans nos expériences.

Un fait intéressant à signaler dans cette observation, c'est que *depuis vingt mois le membre opéré grandit un peu plus que le membre sain.* Diverses mensurations pratiquées en décembre 1888 indiquent une moyenne de 5 millimètres en moins dans la différence qui existait entre les deux membres en avril 1887. En d'autres termes, dans cet intervalle, le côté opéré a grandi de 5 millimètres de plus. Cette différence nous paraît explicable par la persistance de l'activité végétative (hyperplasie compensatrice) dans le cartilage inférieur du fémur et même dans ceux du tibia. C'est, dans tous les cas, une compensation tardive qui s'opère par les cartilages de conjugaison laissés intacts, et dont l'évolution finit par se compléter malgré son ralentissement momentané.

Nous avons examiné récemment une jeune fille de seize ans, à laquelle nous avions réséqué la hanche gauche, il y a huit ans. Pendant quatre ans, nous l'avions vue à des époques assez rapprochées pour pouvoir diriger le traitement orthopédique, et nous l'avions laissée avec un raccourcissement réel de 6 centimètres et apparent de 2. Le membre était dans l'abduction et le bassin abaissé de 4 centimètres du côté opéré. Nous avions ordonné, bien que l'ankylose fibreuse parût déjà effectuée, de continuer la traction la nuit, et le port de l'appareil à vis abductrice pendant le jour. Notre conseil ne fut pas suivi, et l'enfant, ennuyée de cette sujétion, obtint de ses parents l'autorisation de marcher avec un simple soulier à talon élevé. Quand nous avons revu cette jeune fille, nous avons été tout d'abord frappé de sa démarche élégante et de l'absence presque complète de claudication, lorsqu'elle marchait à pas lents pour se présenter devant nous. Elle nous dit alors qu'elle était toute la journée sur ses jambes et pouvait faire des courses de 6 kilomètres et plus sans fatigue. Nous nous félicitions donc déjà du résultat obtenu, mais quand nous eûmes fait déshabiller la jeune fille, nous fûmes désagréablement surpris de la déformation qui s'était produite. La hanche du côté malade était remontée de 6 centimètres au-dessus de l'autre; le fémur en adduction était tellement porté en dedans, que la ligne ombi-

lico-pubienne prolongée le coupait à 3 centimètres au-dessus de l'angle supérieur de la rotule. Il y avait 8 centimètres de raccourcissement réel[1] et 14 de raccourcissement apparent. La fente vulvaire était profondément cachée dans le pli inguino-crural, à un degré qui le rendra inabordable dans l'avenir, si une ostéotomie sous-cervicale ne vient pas remédier à cette adduction exagérée du fémur.

C'est un des exemples les plus remarquables de l'habileté des femmes à masquer certaines difformités ; il est vrai que les modes actuelles les favorisent beaucoup sous ce rapport ; mais ce n'est qu'avec une ankylose qu'on peut arriver à tirer un tel parti de son membre. Avec une articulation mobile, la claudication eût été énorme et la marche des plus disgracieuses et des plus difficiles. Mais ce que nous voulons faire ressortir d'abord de ce fait, c'est l'adduction progressive et tardive du fémur, chez un sujet qui, au bout de quatre ans, avait le fémur solidement attaché au bassin par des adhérences fibreuses, et chez lequel on ne pouvait imprimer aucun mouvement appréciable dans l'articulation coxo-fémorale, en fixant le bassin d'une part et agissant sur le fémur de l'autre.

L'adduction secondaire est surtout à redouter lorsque le fémur s'était déjà dévié dans ce sens avant l'opération. La rétraction des muscles adducteurs, un instant vaincue et annihilée par les appareils de contention, tend toujours à reparaître[2], et elle se reproduira d'autant mieux que les muscles antagonistes, c'est-à-dire les fessiers, auront été plus atrophiés, soit par la maladie primitive, soit par la destruction de leurs attaches ou la section de leurs nerfs dans l'acte opératoire.

C'est par là que sont légitimées les mesures que nous prenons pour conserver leurs insertions et leur innervation aux muscles pelvi-trochantériens, même lorsque la néarthrose doit s'enraidir et conserver peu de mouvements. Ils agissent au moins comme des ligaments actifs qui favorisent l'abduction ou la rotation en dehors. Le grand fessier surtout s'oppose à l'augmentation de la flexion, et quand l'articulation est restée mobile, il fixe pendant la marche le fémur dans l'extension et la rotation en dehors.

Les divers muscles fessiers se contractent chez nos opérés qui ont conservé quelques mouvements, et bien que leur action soit affaiblie

1. De l'épine iliaque antéro-supérieure à la pointe de la malléole externe. La plante du pied du côté opéré était plus haute de 14 centimètres que celle du côté sain.

2. Rien de si long et de si difficile que de combattre et de surmonter ces rétractions anciennes. La résistance vient surtout des tissus cellulo-fibreux qui entourent le muscle. Si le tissu musculaire est sain, il se laisse facilement distendre, mais s'il a déjà subi la transformation fibreuse, il se rétracte de plus en plus. C'est là un des obstacles les plus rebelles au redressement des anciennes déviations. On est alors obligé de sacrifier une plus grande longueur d'os pour redresser les membres. Sans cela, la difformité tend à se reproduire dès les jours qui suivent l'opération.

par le fait de leur inactivité relative, elle peut être constatée par le durcissement des faisceaux musculaires, quand le sujet imprime au membre opéré des mouvements de rotation en dedans ou en dehors.

Le mouvement d'abduction est celui qui est en général le moins

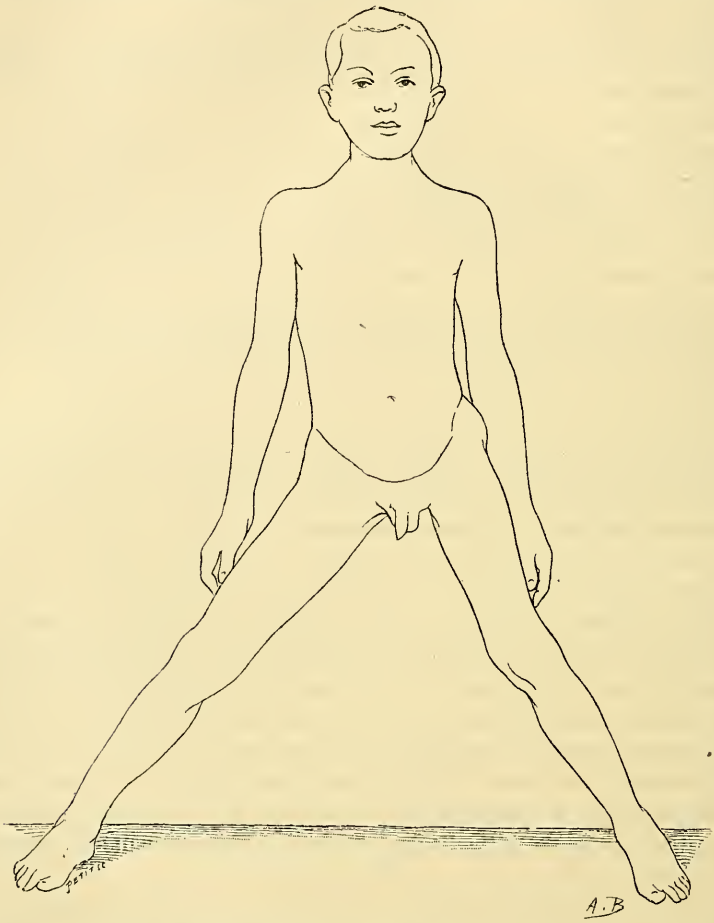

Fig. 320. — Abduction *réelle*, quoique peu prononcée (15°), chez un sujet réséqué par le *procédé à tabatière*, trois ans auparavant; sujet représenté les jambes rapprochées dans la figure 314.

étendu; s'il est plus ou moins marqué au début, il tend de plus en plus à se limiter et disparaît finalement dans la plupart des cas. Sa disparition est en général corrélative de l'augmentation de l'adduction.

Pour l'appréciation de ce mouvement, comme de tous les autres mouvements de la hanche, il ne faut pas se fier aux apparences et prendre

pour des mouvements propres du fémur les déplacements du bassin. Les réséqués de la hanche peuvent se tenir très solidement sur les jambes écartées, quand le fémur est ankylosé ; mais l'écartement se fait seulement par la cuisse saine; la cuisse du côté opéré, invariablement soudée au

Fig. 321. — *Abduction apparente* chez une jeune fille de 13 ans, photographiée huit ans et demi après la résection de la hanche à droite; l'opération a été pratiquée le 2 juillet 1880. — Fémur ankylosé en flexion légère et directe ; *abduction réelle* nulle. — Le membre opéré (droit) présente une courbure anormale du tibia, due à une entorse juxta-épiphysaire produite au moment de l'opération par les mouvements nécessités pour la luxation de la tête fémorale.

bassin, ne peut que se déplacer avec lui, comme on le voit en suivant la ligne ombilico-pubienne qui reste toujours dans la même direction par rapport à l'axe de la cuisse, c'est-à-dire qui s'incline avec elle. Aussi quand on parle, dans les observations de résection de la hanche, de flexion ou d'abduction, faut-il s'assurer qu'on a mesuré ces mouvements après

avoir fixé le bassin. Une observation superficielle entretient ici toutes sortes d'illusions. Une abduction apparente de 60 à 70 degrés constatée sous la jupe ou le pantalon se réduit à zéro quand on examine les réséqués à nu.

La figure 320 nous montre le degré d'abduction active que présente un sujet réséqué depuis trois ans. C'est le même sujet qui est représenté dans la figure 314, debout, les deux pieds appuyant sur le sol.

L'angle d'abduction active[1] est de 15 degrés au plus; l'abduction apparente est de 40 degrés environ. Le sujet devient de plus en plus fort et marche de mieux en mieux; mais son angle d'abduction, au lieu d'augmenter, tend à diminuer progressivement. C'est encore une nouvelle démonstration de la relation qui existe entre l'enraidissement de la néarthrose et son utilité fonctionnelle; le membre devient d'autant plus fort et plus utile que la mobilité propre de la hanche diminue.

La figure 321 représente une jeune fille de treize ans, opérée depuis l'âge de quatre ans (décapitation à la base du col après soulèvement du couvercle trochantérien par le procédé à tabatière) qui a eu longtemps des mouvements propres dans la hanche, et qui aujourd'hui est ankylosée en flexion directe, apparente de 25 degrés, réelle de 75.

L'important, quand l'articulation s'enraidit et que l'abduction disparaît, c'est que le fémur se fixe en flexion légère et directe. C'est chez les femmes surtout qu'il importerait de conserver un certain degré d'abduction; mais pourvu qu'il n'y ait pas d'adduction, la mobilité du membre sain permet l'accomplissement des diverses fonctions auxquelles son sexe la destine.

Les figures que nous avons reproduites dans le courant de ce chapitre, et que nous avons tenu à rendre aussi démonstratives que possible, pour faire apprécier la réalité des choses au point de vue de la direction des os et de la mobilité de la néarthrose, viennent confirmer ce que nous avons dit plus haut au sujet de l'accroissement du membre après la résection de l'extrémité supérieure du fémur. A part le cas exceptionnel, signalé dans l'observation LXXIX, nous ne constatons pas, chez nos autres opérés, d'arrêt d'accroissement pouvant par lui-même empêcher un bon fonctionnement du membre.

Le raccourcissement le plus grand se constate chez le sujet représenté par la figure 312, qui a subi la résection de la hanche il y a huit ans, à

1. L'angle d'abduction *réelle* est l'angle que forme le fémur, porté en dehors, avec l'axe vertical du bassin mesuré au niveau de la cavité cotyloïde et dont la direction est sensiblement indiquée par la ligne ombilico-pubienne. L'angle d'abduction *apparente* est déterminé par la rencontre de la ligne verticale abaissée du pubis sur la ligne horizontale tirée entre les deux pieds. Pour se rendre compte, à première vue, de la réalité de l'abduction, il faut considérer la direction de la ligne ombilico-pubienne. Lorsque l'abduction du membre est réelle, cette ligne reste verticale. Dans aucun cas il ne faut juger de l'angle d'abduction par l'écartement des pieds.

l'âge de dix ans, et qui présente un raccourcissement de 9 centimètres dont 15 millimètres reviennent à l'arrêt d'accroissement du tibia. Le fémur mesuré du sommet du trochanter au condyle externe présente une diminution de 75 millimètres. Le raccourcissement se décompose ainsi : 40 millimètres pour la hauteur retranchée et 35 millimètres pour l'arrêt de développement post-opératoire et anté-opératoire. Ce dernier élément n'a pu être apprécié séparément, l'observation étant muette sur ce point.

Chez un autre sujet (fig. 313) une hauteur de 35 millimètres a été retranchée et nous trouvons, quatre ans et demi après, une différence de 53 millimètres entre les fémurs mesurés du sommet du trochanter. Le tibia est en outre plus court de 20 millimètres. La résection avait été sous-cervicale et sous-magni-trochantérienne.

Chez les sujets auxquels on n'a retranché que la tête et le col, ou bien encore chez ceux dont le couvercle trochantérien a été exactement réuni, on ne constate qu'un arrêt de développement insignifiant pour le bord externe du fémur.

Chez le sujet de la figure 314[1], le fémur mesuré du trochanter au condyle externe ne présente que 10 millimètres de raccourcissement[1]; mais, quand on mesure de l'épine iliaque, on trouve 3 centimètres. Il y a donc 2 centimètres dus à l'ascension du fémur. Ce dernier raccourcissement peut être porté beaucoup plus loin quand la néarthrose manque de fixité. Avec des fémurs presque égaux sur leur bord externe, on peut avoir des raccourcissements du membre de près de 10 centimètres, d'après le mécanisme que nos expériences ont démontré.

Nous n'avons obtenu qu'une fois une articulation aussi mobile que celles qu'ont signalées divers chirurgiens, entres autres Sayre, Volkmann, Julius Wolf, etc., et malgré les séduisants exemples que ces auteurs ont cités, nous sommes peu disposé à les imiter pour les coxalgies ou les ankyloses unilatérales. La méthode générale que nous recommandons, et que nous avons employée jusqu'ici, expose à l'ankylose. Quand nous voulons des mouvements, nous modifions notre technique dans le sens que nous avons indiqué en décrivant les procédés opératoires, c'est-à-dire que nous faisons une résection sous-périostée interrompue. Mais dans la coxalgie ou les suppurations aiguës de l'extrémité supérieure du fémur, nous sommes si satisfait de l'ankylose, au point de vue des services fonctionnels qu'elle rend et de la garantie qu'elle apporte contre les récidives que, laissant de côté l'idéal que nous avions visé d'après

1. Il est difficile de mesurer exactement la longueur totale du fémur chez les sujets ainsi opérés par le procédé de la tabatière. La première section est oblique en haut et en dedans ; celle du col généralement oblique en haut et en dehors, de sorte qu'il reste souvent une extrémité fémorale taillée en toit par la rencontre de ces deux coupes obliques, et plus élevée au milieu que sur ses bords. Des mensurations rigoureuses ne peuvent être faites qu'après dissection. Les ostéophytes, l'épaississement des tissus parostaux ne permettent qu'une évaluation approximative sur le vivant.

des vues théoriques, et que nous réservons pour quelques cas exceptionnels, nous sommes de plus en plus porté à chercher délibérément l'ankylose dans la majorité des cas.

En résumé, nous avons indiqué les moyens de diriger les processus réparateurs dans le sens de la constitution d'une néarthrose ou de l'établissement d'une ankylose. On atteindra l'un ou l'autre but en modifiant la technique opératoire et le traitement consécutif. Nous avons exposé des procédés basés sur les propriétés physiologiques des tissus intéressés. C'est à l'opérateur à choisir celui qui lui paraîtra le plus pratique dans un cas donné; mais nous répétons en terminant que la recherche d'une néarthrose mobile est pleine d'écueils et expose à beaucoup de déceptions dans l'avenir. Ce qu'on gagne en mouvement, on le perd en solidité, et par cela même en utilité fonctionnelle, quand on envisage la plupart des conditions sociales.

§ VII. Statistique. — Mortalité de la résection de la hanche : mortalité primitive; mortalité secondaire. — Comparaison de la résection avec l'expectation.

Les statistiques dressées avant l'antisepsie accusent une mortalité de 50 pour 100 en moyenne[1]; depuis lors la proportion est complètement changée. Dès 1878, Volkmann n'avait perdu que 4 opérés sur 48 résections. Cette proportion se retrouvera probablement dans beaucoup de séries analogues; elle pourra même être diminuée dans les opérations hâtives pratiquées chez les enfants, si l'on ne tient compte que de la mortalité opératoire, c'est-à-dire des causes de mort liées directement à l'opération elle-même. Mais il ne faudrait pas en inférer que les autres opérés arrivent à la guérison et surtout à une guérison définitive. Dès qu'on opère pour une maladie qui est le plus souvent de nature tuberculeuse, il faut s'attendre à de nombreux cas de non-guérison ou de guérison seulement temporaire, d'autres manifestations tuberculeuses emportant les opérés avant la cicatrisation complète de la plaie ou peu de temps après cette cicatrisation.

Ce qui influera surtout sur la mortalité opératoire, c'est la période de la maladie durant laquelle est pratiquée la résection. Si l'on opère des

1. 41 pour 100, d'après Le Fort (*Mémoires de l'Académie de médecine*, 1861 : *De la résection de la hanche dans les cas de coxalgie*).

36,30 pour 100, d'après Fock, de Magdebourg (*Bemerkungen und Erfahrungen über die Resection im Hüftgelenk*, in *Archiv für klinische Chirurgie*, 1861).

52,29 pour 100, d'après Good (*De la résection de l'articulation coxo-fémorale pour carie*, Thèse de Paris, 1869).

63,60 pour 100, d'après Leisrink (*Zur Statistik der Hüftgelenk resection Caries und Ankylose*, in *Archiv für klinische Chirurgie*, B. XII).

45,07 pour 100, d'après la statistique de Culbertson, basée sur 472 observations (*Excision of the larger joints*, Philadelphia, 1876).

enfants épuisés par la suppuration, qui n'ont plus qu'un souffle de vie, on aura une tout autre mortalité que si l'on pratique la résection précoce. Avec l'antisepsie actuelle, la mortalité opératoire devient presque nulle dans cette dernière catégorie de sujets.

En 1885, dans la table statistique publiée dans notre premier volume, nous accusions une mortalité opératoire de 22,2 pour 100, et une mortalité secondaire de 33,3 due à la continuation de la lésion primitive ou à des maladies intercurrentes. Aujourd'hui cette proportion est tout autre. Sur les 20 derniers cas que nous avons opérés, nous avons eu deux morts; c'étaient deux opérations tardives sur des sujets très affaiblis, la résection a seulement accéléré la mort qui était fatale à bref délai, si l'on ne fût pas intervenu. Mais si la mortalité opératoire, celle qui est le résultat direct de l'opération elle-même, s'est abaissée à 10 pour 100, la mortalité secondaire est malheureusement encore élevée. Sur nos vingt opérés, quatre ont succombé plusieurs mois après l'opération, soit à la continuation de la lésion primitive, soit à des complications tuberculeuses du côté des organes internes; un cinquième est mort d'érysipèle trois mois après avoir quitté l'Hôtel-Dieu. D'où 7 morts sur 20, ou une mortalité générale de 32 pour 100 qui se réduit à 23,4 pour 100, si nous éliminons les adultes qui ont fourni 3 morts dans cette série. Il nous reste alors en effet 4 morts sur 17, soit 23/4 pour 100.

Lorsqu'on opère des sujets sains d'ailleurs, dans les cas d'ankylose osseuse par exemple, la mortalité peut être à peu près nulle. Sur 10 opérations de ce genre que Volkmann avait faites, il y a trois ans[1]. il avait vu guérir tous ses malades, et d'autre part Margary[2], sur 12 résections orthopédiques, dont 8 pour luxation congénitale de la hanche, n'a eu qu'une mort par pyohémie, et encore ne s'agissait-il pas d'une vraie résection de la tête fémorale. Ce sont là les séries les plus nombreuses que nous connaissons en dehors des ostéotomies cervicales ou para-articulaires, et elles sont on ne peut plus démonstratives en faveur du peu de gravité de la résection en elle-même, quand elle sera pratiquée avec toutes les précautions antiseptiques.

Quant aux résections pratiquées dans les cas de coxalgies suppurées, elles donneront des résultats encore très variables, non pas à cause de la gravité de l'opération en elle-même, mais à cause des mauvaises conditions générales du sujet et de l'impossibilité de limiter et de dépasser les lésions osseuses dans les vieilles ostéo-arthrites qui suppurent depuis longtemps. E. Bœckel l'a dit avec raison en publiant sa statistique :

1. *Loc. cit.* in *Centralblatt für Chirurgie*, 1885.

2. *Loc. cit.* in *Archivio di ortopedia*, décembre 1884. — Margary n'avait pas dans ce cas sectionné la tête du fémur. Il l'avait placée dans le cotyle agrandi au moyen du ciseau. L'opéré mourut le onzième jour de pyohémie que Margary attribua à la septicité du catgut employé!

l'opération de la résection de la hanche n'est pas dangereuse par elle-même, mais par l'état général qui la motive et la complique. Sur 33 opérés dont il faut déduire un résultat inconnu, il avait 24 guérisons et 8 morts, soit une mortalité de 25 pour 100[1].

La proportion des morts varie selon le siège de la lésion primitive; les coxalgies acétabulaires, surtout lorsqu'elles sont opérées tardivement, constituent des conditions fâcheuses. Sur une série de 26 résections de la hanche pratiquées par Cazin à l'hospice de Berck, et se rapportant presque toutes à des coxalgies acétabulaires primitives ou secondaires, Dhourdin[2] a compté 4 guérisons complètes, 11 guérisons incomplètes, 11 morts. Il s'agissait dans cette série de cas graves, et il ne faut pas en conclure que la résection de la hanche a occasionné 11 fois la mort, mais qu'il y a eu 11 cas dans lesquels elle n'a pu empêcher cette terminaison.

La mortalité a considérablement diminué depuis la méthode antiseptique. Si nous nous en tenions à nos propres observations, nous trouverions un changement énorme. Au début, nous perdions 3 opérés sur 4; aujourd'hui c'est presque l'inverse, car, en tenant compte de la mortalité opératoire et de la mortalité secondaire, nous trouvons que 2 malades sur 3 arrivent à la guérison[3], si nous comprenons les adultes, et 3 sur 4 si nous ne comptons que les enfants et les adolescents. Dans nos premières résections nous avons opéré surtout des adolescents et des adultes (notre service n'étant pas alors ouvert aux enfants); de là, une cause spéciale de cette grande mortalité.

Grosch[4] a basé ses calculs sur 166 cas recueillis à diverses sources, et a cherché à se rendre compte de l'influence des pansements antiseptiques. En mettant à part les cas qui avaient été opérés de 1870 à 1875, et ceux qui avaient été opérés de 1875 à 1880, il a trouvé que la mortalité avait baissé de 9 pour 100 dans cette dernière période. Mais ce que nous devons faire remarquer surtout, ce sont les résultats différents suivant la période de la maladie à laquelle l'opération a été pratiquée. Dans la première période de la coxalgie, alors que la suppuration est limitée à la jointure, Grosch a trouvé que la mortalité serait nulle avec l'antisepsie : 0 pour 100. Dans la deuxième période (fistules et

1. Sur ces huit morts, 5 étaient dues à la tuberculisation pulmonaire ou méningée, 1 à la néphrite, 1 à la pneumonie, et une dernière à un abcès pelvien de nature tuberculeuse. (*Congrès français de chirurgie*, 1885, p. 458.) La statistique de Bœckel comprend tous les cas qu'il a opérés depuis 1865, avant et depuis l'antisepsie actuelle.

2. Thèse citée, p. 248.

3. Au moins à une guérison temporaire; toutes réserves faites pour les récidives locales, toujours possibles chez les tuberculeux, et l'invasion des organes internes.

4. Article Hanche du *Dictionnaire encyclopédique des sciences médicales* (Dechambre) et *Centralblatt für Chirurgie*, 1882, p. 228. — La mortalité générale s'est élevée dans cette statistique à 36,7 pour 100. — Leisrink avait trouvé presque le double dans les années précédentes : 64 pour 100.

abcès péri-articulaires), la mortalité serait de 24,1 pour 100 pour s'élever à 67,5 pour 100, dans la troisième période (suppuration prolongée, lésions tardives). La perforation du cotyle augmenterait la mortalité de 20 pour 100.

Toutes les statistiques s'accordent à démontrer que la mortalité est beaucoup plus élevée chez l'adulte que chez l'enfant. Au-dessus de vingt-cinq ans, Culbertson a trouvé, pour les résections partielles et les totales réunies, 12 guérisons et 24 morts; mais cette proportion est en contradiction avec tout ce que nous savons d'ailleurs. Il n'y aurait qu'un mort sur trois, soit une mortalité de 33 pour 100. Cela n'est guère admissible, surtout pour des opérations pratiquées avant l'antisepsie, et ne peut s'expliquer que parce qu'on néglige de publier les insuccès. Bœckel a perdu tous ses opérés adultes, au nombre de 7. Deux sont morts tardivement de tuberculisation pulmonaire. Nous n'avons pas été plus heureux; sur 6 opérés, aucun n'est arrivé à la guérison complète; les deux réséqués qui nous avaient fait espérer un heureux succès sont morts après leur sortie de l'Hôtel-Dieu : l'un au bout de six mois, l'autre au bout d'un an. Il n'y a rien d'absolu à cet égard sans doute; des opérations plus hâtives et une antisepsie rigoureuse doivent permettre d'obtenir de bons résultats à tout âge. Il ne faut donc pas tirer pour l'avenir de conséquence trop pessimiste de cette série de faits; après trente ans cependant les conditions seront toujours relativement plus défavorables.

Dès qu'on accepte la règle de ne pratiquer la résection de la hanche pour la coxalgie que dans un intérêt vital, c'est-à-dire pour prévenir la mort qui doit être la conséquence plus ou moins prochaine de la lésion osseuse, il ne faut pas mettre sur le compte de la résection toutes les morts qui l'ont suivie. Il est plus juste de mettre à son actif toutes les vies qu'elles a sauvées. Les morts (à part quelques accidents opératoires ou des complications qui doivent devenir de plus en plus rares) ne sont plus de son fait, et les vies conservées doivent lui être exclusivement rapportées. Cette différence dans le point de vue sous lequel doit être considérée la résection de la hanche, la fera juger plus favorablement par les chirurgiens qui la repoussent encore, et qui méconnaissent les grands services qu'elle rend dans les cas graves de coxalgie suppurée.

Nous ne sommes pas de ceux cependant qui considèrent la suppuration dans la coxalgie comme devant être suivie de mort dans la majorité des cas. Nous nous sommes toujours élevé[1] contre le pessimisme de quelques chirurgiens qui, jugeant uniquement par ce qu'ils voyaient dans les grands hôpitaux, avaient assombri outre mesure le pronostic de la coxalgie suppurée. « Les chirurgiens partisans de la résection, di-

1. Association franç. pour l'avancement des sciences. *Congrès de Clermont-Ferrand*, 1876.

sions-nous en 1876, ont assombri le tableau de la coxalgie suppurée et, pour ne citer que les plus récents, Holmes, Gibert[1], Good, etc., en se basant sur des statistiques prises dans les hôpitaux de Paris et de Londres, attribuent à cette maladie une mortalité, dans certaines séries, de 3 sur 4; dans d'autres de 1 sur 2. D'autres chirurgiens ont été plus loin : pour eux une coxalgie suppurée équivalait à la mort. C'est là une erreur profonde.

« Une coxalgie suppurée, non traitée par l'immobilisation du membre, surtout dans un milieu malsain, comme celui qu'on trouve dans les grands hôpitaux, est, j'en conviens, mortelle dans la plupart des cas; mais à la campagne et dans la pratique civile le résultat est tout différent. Dans les hôpitaux et en ville, dans la classe pauvre, dénuée de tout, les malades s'étiolent ; même dans la gouttière, ils dépérissent de plus en plus et finissent par mourir ; mais lorsqu'ils peuvent être entourés de soins hygiéniques bien ordonnés, être transportés en plein air et dans un milieu salubre, on voit la suppuration tarir peu à peu, l'appétit et les forces revenir, et la guérison s'effectue. »

Nous citions alors à l'appui de ces propositions une série de 18 cas de coxalgie avec abcès dans laquelle nous n'avions eu que trois morts; mais cette proportion était exceptionnelle, car en faisant porter nos calculs sur un plus grand nombre d'années, et en réunissant 15 autres cas pris dans notre pratique avant que nous eussions adopté les résections, nous constations 5 morts de plus, soit 8 morts sur 34 coxalgies suppurées, traitées par l'expectation, ou une mortalité de 23,2 pour 100[2].

Mais pendant que nous n'avions qu'une mortalité de 23,2 pour 100 sur des enfants traités par l'expectation et dont l'abcès était survenu, la plupart du temps, dans la gouttière ou sous le bandage, nous voyons succomber la plus grande partie des sujets atteints de coxalgie suppurée

1. Sur 12 cas de coxalgie suppurée recueillis par Gibert à l'hôpital Sainte-Eugénie, à Paris, il y eut 8 morts, 3 non-guérisons, 1 guérison. C'est une mortalité excessive qui ne peut s'expliquer que par l'insalubrité de cet hôpital. On ne trouverait nulle part ailleurs, croyons-nous, de séries aussi désespérantes. La question est, du reste, complètement changée aujourd'hui depuis la généralisation des pansements à l'iodoforme.

2. Nous ne parlons ici que de la mort survenue pendant le traitement ou avant la guérison de la coxalgie; car plusieurs de ces sujets ont succombé plus tard à la méningite ou à la phthisie; mais ils avaient été complétement guéris de leur affection articulaire.

Sur 63 coxalgies suppurées dont M. le Dr Viennois a recueilli les observations dans notre pratique privée (malades de la ville et des maisons de santé) et dont le traitement avait commencé, pour la majorité des cas, par la ponction simple, il a trouvé 14 morts survenues avant la guérison de la coxalgie : soit une mortalité générale de 22,2 pour 100. — Sur ces 63 coxalgies vingt-deux ont été traitées uniquement par l'aspiration du pus, avec ou sans injections iodoformées; 2 morts. Cette série comprend les cas les plus légers, la ponction simple ayant échoué dans les cas plus graves qu'on retrouve dans les séries suivantes. — 28 fois les abcès ont été ouverts et drainés ou se sont ouverts spontanément; il y a eu 7 morts, dont deux adultes. — 13 fois la résection a été pratiquée après l'insuccès des autres moyens de traitement; il y a eu 5 morts dont une seule des suites de l'opération, les autres ayant succombé à une époque plus ou moins tardive après une amélioration passagère. Soit une mortalité opératoire ou secondaire de 38,4

que nous recevions à l'Hôtel-Dieu. C'est dans une pareille question qu'il faut se méfier des séries et éviter de raisonner sur des nombres trop restreints; aussi ne voulons-nous tirer ici qu'une conclusion, c'est que la présence des abcès dans la coxalgie, et surtout leur survenance dans le cours d'un traitement bien ordonné, n'a pas la gravité que lui supposaient autrefois ceux qui ne jugeaient la question que par les résultats des hôpitaux, et que lui supposent encore aujourd'hui ceux qui prétendent qu'on doit réséquer dès qu'il y a une goutte de pus dans l'articulation. Actuellement, du reste, depuis les pansements iodoformés, le pronostic de la coxalgie suppurée s'est grandement modifié dans tous les milieux, et, bien qu'il reste toujours grave, il ne l'est plus comme autrefois, alors que l'ouverture des abcès était souvent suivie d'accidents septicémiques ou pyohémiques rapidement mortels.

Une statistique pleine d'intérêt, eu égard à la valeur relative de la résection et de l'expectation, est due à la commission nommée par la Société clinique de Londres pour examiner les faits de résection de la hanche qui lui avaient été présentés par Croft[1]. Après avoir admis que, dans l'état actuel de la science, il est difficile de poser des indications bien précises à cause de l'incertitude des symptômes, et qu'on doit préconiser par cela même l'essai d'un traitement plus simple (aspiration du pus, incision, drainage), la commission arrive à apprécier de la manière suivante la gravité de l'expectation et de la résection :

pour 100 après la résection, pour les sujets chez lesquels les autres moyens de traitement, et en particulier l'aspiration du pus, avaient préalablement échoué.

Les enfants morts après les simples ponctions ont été enlevés par la méningite tuberculeuse au moment où tout paraissait bien marcher du côté de la hanche.

Deux malades du premier groupe dont les familles ont quitté la France ont été perdus de vue. Si nous les comptions comme morts, nous aurions une mortalité générale de 25,3.

Cet ensemble d'observations se rapporte à une période de quinze ans, de 1872 à 1887. Il est très difficile, du reste, de tirer des conclusions de ces séries de chiffres si brièvement exposées. Il faudrait classer les cas, les comparer, les diviser en plusieurs groupes; ce qui nous entraînerait trop loin. Nous ne voulons actuellement en déduire qu'une seule proposition; c'est que la coxalgie suppurée est loin d'avoir par elle-même la gravité que lui attribuaient, il y a vingt ans, les chirurgiens qui passaient, et à bon droit, pour les plus autorisés.

Nous rappellerons à ce sujet la statistique que M. Cazin a présentée, en 1876, à la Société de chirurgie (*Bulletins et Mémoires de la Société de chirurgie de Paris*, séance du 24 avril 1876), sur les résultats obtenus par l'expectation à l'hôpital de Berck-sur-Mer. Sur 80 enfants qui lui avaient été envoyés avec une coxalgie suppurée, 44 guérirent, soit 55 pour 100 de guérisons; 10 avaient succombé; 6 étaient améliorés, et 20 étaient désignés comme non guéris. Quel qu'ait été le sort ultérieur de ces derniers, il ressort de ces chiffres qu'un grand nombre de coxalgiques pourront guérir sans résection, surtout quand ils seront traités dans un milieu salubre et avec toutes les ressources de la thalassothérapie. Mais il ne faut pas en tirer d'autre conclusion, car indépendamment des 36 morts ou non guéris, pour lesquels la résection eut pu être l'unique moyen de salut, on doit se demander si parmi les 44 sujets arrivés à la guérison, il n'en est pas un certain nombre qui eussent été plus rapidement et plus solidement guéris par l'ablation de la tête fémorale !

1. *Report of the Committee on Excision of the Hip-joint*, read May 13, 1881. — La commission était composée de MM. W. Mac-Cormac, Thomas Bryant, John Croft, T. Holmes, J.-W. Hulke, Howard Marsh, R. Lyell. Le rapport a été publié dans *Transactions of the Clinical Society of London*, vol. XIV.

« Les résultats obtenus, d'une part par la résection, de l'autre par l'immobilité et l'extension, montrent que la mortalité totale dans les cas traités par la résection est de 40 pour 100, tandis qu'elle est de 35,5 dans les cas de coxalgie suppurée traités par l'expectation. Si l'on retranche les cas de mort sans relation avec la maladie de la hanche, on trouve que la mortalité descend à 37,7 pour la résection et à 31,6 pour l'expectation. En excluant ensuite les cas de mort survenus après la guérison, on trouve 35,5 contre 30,4.

« La mortalité par méningite dans les cas traités par la résection est de 4,4 pour 100 contre 6,1 pour 100 dans les cas de coxalgie suppurée traités par l'expectation. Lorsque la coxalgie n'a pas suppuré, la mortalité par la même cause est de 5,6.

« En comparant les conditions des membres dans les deux modes de traitement, la commission admet que la mobilité de la hanche s'observe plus fréquemment et est plus étendue après la résection, mais que souvent la marche est incertaine et occasionne beaucoup de claudication, tandis qu'après le traitement par l'immobilité et l'extension, le membre, quoique souvent plus ou moins bien fixé, est plus ferme et plus utile pour la marche. »

Si la dernière conclusion ressort clairement de l'observation des malades que la commission a pu examiner, la détermination de la mortalité relative de la résection et de l'expectation, quoique parfaitement exacte dans l'espèce d'après la comparaison des cas de Croft avec les résultats de l'expectation à *Alexandra Hospital*[1], doit donner lieu à quelques restrictions. La proportion qu'elle indique variera suivant la manière de comprendre les indications de la résection. Quelque partisan enthousiaste qu'on puisse être de la résection, on ne doit réséquer jamais systématiquement tous les malades dès l'apparition d'un abcès. Il y a, chez les enfants surtout, des formes bénignes qui guérissent rapidement après l'ouverture des abcès, et qu'un chirurgien, tant soit peu médecin, n'aura jamais l'idée de traiter par la résection.

Nous n'insisterons pas plus longtemps sur cette question de la mortalité qui ne peut pas être résolue par les calculs de ce genre, par la

1. Le calcul de la commission a porté sur 401 cas observés dans l'hospice Alexandra (*Alexandra Hospital for Hip Disease in Childhood*) depuis 1867 jusqu'à 1879. Dans ces 401 cas, 384 ont été traités par le repos, l'extension et l'ouverture simple des abcès ; 17 ont été traités par la résection ou l'amputation après leur sortie de l'hôpital. Cette série de faits paraît donc très favorable pour faire apprécier la valeur de l'expectation comme méthode générale et exclusive du traitement. En prenant indistinctement les cas suppurés, on peut les opposer aux cas réséqués par M. Croft, puisque ce chirurgien recommande d'opérer dès qu'il y a du pus dans l'articulation, quel que soit l'état des os. Il semble difficile de comparer des cas cliniques dans de meilleures conditions d'analogie. — Les cas de M. Croft étaient au nombre de 45 (*Analysis of forty-five Cases of Excision of Hip-joint*, by J. Croft, 1879). Sur ce nombre il y a eu 18 morts. Des 27 survivants, 14 ont été examinés par la commission; 5 n'ont pu être vérifiés; 8 étaient encore en traitement. La mortalité est donc de 40 pour 100 dans cette série.

raison, nous le répétons, que la gravité d'une opération ne doit pas être déterminée par des chiffres comprenant en même temps les malades dont l'intervention a avancé la mort, et ceux qu'elle a été impuissante à sauver. Or, entre la mort donnée et la mort non empêchée, il y a dans toutes les juridictions des appréciations différentes.

Pour nous, nous retournons la proposition, et si nous avons perdu sept malades sur vingt à la suite de cette opération, nous devons surtout faire remarquer qu'elle a rendu la vie aux treize autres qui étaient, d'après notre appréciation, presque fatalement condamnés à la mort, si l'on eût continué l'expectation. Nous en conclurons donc que la résection est pour les cas qui la réclament, beaucoup moins grave que l'expectation, et, au lieu de faire ressortir qu'elle peut être suivie de mort 30 fois sur 100, nous préférons mettre en lumière qu'elle rendra la vie ou la prolongera d'une manière notable 70 fois sur 100.

Sur nos 49 réséqués, opérés dans ces vingt dernières années, 23 vivent encore et sur ces 23, 16 sont complètement guéris et jouissent actuellement (1er mars 1889) d'une santé parfaite; les 7 autres sont encore en traitement ou conservent quelques fistules; 2 n'ont pu être retrouvés. — 24 sont morts : 9 des suites de l'opération ou peu de temps après; les 15 autres à une époque plus ou moins éloignée. Ils ont succombé pour la plupart à la récidive de la lésion locale et aux progrès de la suppuration, ou bien à des localisations tuberculeuses sur les organes internes; nous ignorons la cause de la mort de trois d'entre eux.

Nous n'insisterons pas plus longtemps sur cette statistique, parce que ses éléments ne peuvent pas être comparables. Ils ont été recueillis dans une période de vingt ans : c'est dire que les sujets ont été non seulement opérés dans les conditions les plus diverses, mais traités avec des pansements différents et d'une valeur très inégale au point de vue antiseptique. Ajoutons seulement que la mortalité opératoire a diminué de plus en plus et que l'ensemble de nos résections nous a donné des résultats en rapport avec les propositions générales que nous avons exposées[1].

1. La résection de la hanche est encore loin d'être acceptée par la généralité des chirurgiens. On en trouve peu d'observations dans le *Bulletin de la Société de chirurgie*, et depuis les trois faits de M. Baudon (de Nice) communiqués en 1877, nous n'en relèverons guère que quelques rares exemples appartenant à MM. Verneuil, Le Fort, etc. Il est vrai que beaucoup de coxalgies suppurées provenant des hôpitaux de Paris ont été opérées à Berck par M. Cazin qui a pratiqué un grand nombre de ces résections.

La résection de la hanche est plus en honneur dans les hôpitaux de Lyon, et M. Vincent, chirurgien en chef de la Charité, nous communiquait récemment une série de 16 opérations à la suite desquelles il avait eu quatre morts, ou 75 pour 100 de guérisons.

ADDITION AU CHAPITRE XVIII

DÉSARTICULATION SOUS-PÉRIOSTÉE DE LA HANCHE OU AMPUTATION DE LA CUISSE AVEC DÉSOSSEMENT SOUS-PÉRIOSTÉ DU MOIGNON.

Nous reproduisons *in extenso* l'observation de James Shuter, sur une amputation de la cuisse au tiers supérieur avec désossement sous-périosté du moignon, suivie du rapport dont elle a été l'objet devant la Société clinique de Londres. Ce fait, encore unique, est plein d'intérêt. Bien qu'il ne se soit pas formé dans le moignon une tige osseuse comparable à celles que nous avons obtenues dans nos expériences sur les animaux, il s'est produit une corde centrale solide, assez résistante pour servir d'insertion aux muscles, assurer la rigidité du moignon, et permettre l'adaptation d'un appareil prothétique que l'opéré fait mouvoir énergiquement. Le sujet, quoique privé de la totalité de son fémur, se trouve ainsi, au point de vue de la prothèse, dans les conditions, non pas d'un désarticulé de la hanche, mais d'un amputé de la cuisse au tiers supérieur. Si la reproduction osseuse a été incomplète, on en trouve une des raisons dans la perte du périoste sur la ligne âpre et au niveau des trochanters et du col. Il est resté, sur ces points, adhérent à l'os et a été enlevé avec lui. C'est d'autant plus fâcheux que ses propriétés ostéogéniques sont physiologiquement très développées au niveau de la ligne âpre et des trochanters.

Observation LXXX. — *Amputation sous-périostée de l'articulation de la hanche. — Formation d'un nouvel os dans le moignon : moignon mobile. — Opéré portant un membre artificiel*, par James Shuter. (Mémoire lu le 9 février 1883. — *Transactions of the Clinical Society of London*, XVIe volume, pages 86, 87, 88 et 89.)

Le 28 septembre 1881, je fus appelé en consultation à *Royal-Free Hospital*, par le docteur Samuel West, pour H. B., garçon de dix-huit ans, qui avait été récemment commis à ses soins. Lors de son arrivée, on supposait qu'il souffrait d'une fièvre rhumatismale, mais les symptômes se prolongèrent tellement (plus de deux mois) et les signes de l'inflammation se localisèrent si complètement dans le genou gauche, que le diagnostic fut presque abandonné. Un peu auparavant, il avait eu un grave accès (*rigor*) suivi d'herpes labialis, de délire et de péricardite. On remarqua que l'articulation de la hanche gauche était devenue sérieusement malade. L'extrémité inférieure du fémur me paraissant être épaissie, je fis une ponction contre l'os, mais ne découvris point de pus. Je considérais cela comme un cas de *necrosis sicca* de la partie inférieure du fémur, qui avait donné naissance à la septicémie. Le malade arriva bientôt à un état de maigreur extrême, par suite de l'intense et constante douleur. Des plaies de décubitus (*bedsores*) se développèrent sur toutes les parties qui restaient pendant quelque temps sur le matelas d'eau (*water-bed*), et il était évident qu'il se mourait. Le 16 octobre, je tins une consultation avec le docteur West et M. Rose; nous trouvâmes le malade au dernier point de l'épuisement, couché sur le ventre à cause des plaies qui couvraient

son dos. Son état ne permit pas un long examen; mon opinion fut que rien ne pouvait être d'aucune utilité, sauf l'amputation dans l'articulation de la hanche. M. Rose fut entièrement du même avis.

L'opération fut renvoyée au lendemain matin pour attendre le consentement des parents. Je sentis qu'il était de la plus grande importance que le patient perdît aussi peu de sang que possible; c'est pourquoi, suivant la recommandation de mon ami, M. Rose, je me décidai à pratiquer, de la manière suivante, une amputation circulaire, environ à la jonction du tiers supérieur et du tiers moyen : après avoir placé l'appareil d'Esmarch, scier l'os et lier les vaisseaux à l'extrémité du moignon, puis faire une incision longitudinale du côté externe de la cuisse et disséquer la portion restante du fémur. Le malade me pressait de lui promettre qu'il pourrait porter une jambe de bois. Je m'étais tout d'abord déterminé à faire l'opération sous-périostalement, dans l'espérance d'obtenir une nouvelle formation d'os dans le moignon, et je lui dis que je croyais qu'il serait capable de porter un membre artificiel. L'opération fut pratiquée le 17 octobre, sous l'influence de l'éther, et tout à fait comme j'en avais l'intention. J'étais assisté par M. Rose et M. Davy, qui avait la bonté de comprimer l'iliaque primitive avec son levier. Le périoste fut détaché du fémur jusqu'à la ligne intertrochantérienne, comme on le verra par la pièce que je présente à la Société. Le malade guérit très rapidement, et le 3 décembre il partit pour une maison de convalescence, à Clewer. A son retour, je trouvais un moignon à mobilité très étendue, ressemblant à celui qu'on obtient par l'amputation au tiers supérieur de la cuisse. Je lui fis faire un membre artificiel par M. Philip Gray, de Cork-Street, W. Le patient le porta quelques heures presque chaque jour pendant environ cinq mois. Je lui défendis alors de le porter de quelque temps, à cause d'un abcès qui s'ouvrit en face de l'acétabulum.

J'ai ici les notes détaillées depuis l'admission du malade jusqu'au moment de son départ, que je dois à mon infirmière (*dresser*), miss F. H. Prideaux. En examinant le fémur, on trouva que le tissu compact de l'extrémité inférieure était très vascularisé, excepté une masse grise, centrale, qui était nécrosée et partiellement séparée de la portion enflammée, d'un rouge brillant, qui l'entourait. Il y avait dans la cavité médullaire des produits d'exsudation organisés. Les tissus de la surface étaient très épaissis et il y avait une mince couche d'os nouveau, formée à la surface, sur plusieurs points du tiers inférieur. Il y avait un peu d'épanchement dans l'articulation du genou; le cartilage de la tête du fémur était rongé et l'acétabulum carié. L'articulation de la hanche contenait environ une once de pus.

Remarques. — Ceci est, autant que je puis l'affirmer, la première amputation sous-périostée de l'articulation de la hanche accomplie avec succès, et où un nouvel os se soit formé dans le moignon. Il m'a aussi été impossible de trouver un autre cas où le malade, ayant été amputé dans l'articulation de la hanche, ait été capable de porter un membre artificiel d'une façon satisfaisante. Quand je vis ce résultat, j'écrivis au professeur Ollier (de Lyon), lui demandant s'il pouvait me donner quelques références sur des cas similaires; il me répondit que, dès l'année 1859, il avait imaginé des opérations sous-périostées sur différentes parties du corps. Il avait pratiqué un grand nombre de vivisections sur les animaux, afin d'étudier les questions relatives aux propriétés du périoste, et il découvrit que le périoste engendrait un os nouveau, n'importe de quelle partie il s'agisse; alors il amena les résultats de cette expérience sur des sujets vivants.

Il projeta des désarticulations sous-périostées afin d'obtenir un support osseux ou fibro-osseux pour les lambeaux. Pourtant, par manque des conditions hygiéniques voulues dans son hôpital, le professeur Ollier abandonna ses opérations jusqu'à 1871, quand il commença à se servir de pansements carbolisés, et quoique ses résultats de la désarticulation de l'épaule ainsi pratiquée eussent été bons, le dépôt osseux ne fut jamais assez considérable pour servir à l'adaptation d'un membre artificiel.

Il amputa une fois sous-périostalement l'articulation de la hanche, mais malheureusement le malade succomba aux suites de l'opération. Le plan qu'il adopta fut celui

qu'il avait indiqué précédemment, à savoir : une incision longitudinale du côté externe du fémur, partant d'un point intermédiaire entre la crête de l'ilium et le grand trochanter, et s'étendant jusqu'au milieu de la cuisse. A travers cette incision, le périoste fut détaché et la tête de l'os fut amenée au dehors. Une amputation circulaire fut alors accomplie à l'extrémité inférieure de l'incision longitudinale, en liant les vaisseaux à mesure qu'ils étaient coupés. De cette façon, on perdit très peu de sang.

J'engage fortement les chirurgiens à pratiquer la méthode que j'ai adoptée, car elle offre les avantages suivants :

Il n'y a presque pas de perte de sang. L'opération peut être entreprise quand le malade est *in extremis*.

La régénération de l'os survient et il en résulte un bon moignon mobile, auquel un membre artificiel peut être appliqué et adapté confortablement. D'ailleurs, l'opération sous-périostée peut être pratiquée dans presque tous les cas requérant l'amputation de l'articulation de la hanche, puisqu'il s'agit généralement de lésions inflammatoires survenues chez de jeunes sujets qui présentent un périoste facile à détacher lorsque sa séparation a été commencée.

Rapport du sous-comité sur le cas de M. Shuter, relatif à une amputation sous-périostale du membre inférieur dans l'articulation de la hanche.

Les questions suivantes nous ont été données à considérer :

1° Est-il évident qu'un os nouveau ait été formé par le périoste laissé dans le moignon ?

2° Les mouvements que le patient peut exécuter proviennent-ils du bassin et de l'épine dorsale, ou bien du moignon lui-même ?

3° Quels sont les avantages que la méthode employée dans ce cas offre sur l'opération par transfixion ?

1° Ayant soigneusement examiné le moignon, nous sommes d'avis que, quoiqu'il y ait au centre une corde de dimension considérable, fermement résistante, qui offre aux muscles un point d'attache commun, l'évidence n'est pas suffisante pour nous autoriser à affirmer que cette corde contient de l'os.

2° La seconde question ne présente pas de difficultés, car il est parfaitement évident que les mouvements que le patient exécute avec tant de facilité proviennent du moignon lui-même. Les muscles sont à un haut état de nutrition, et le patient peut non seulement imprimer au moignon de puissants mouvements de flexion, d'extension, d'adduction, d'abduction, mais il communique tous ces mouvements au membre artificiel.

3° La méthode d'amputation adoptée dans ce cas présente les grands avantages suivants sur le mode d'opération ordinaire : Le risque d'hémorrhagie est diminué ; grâce à la longueur des muscles et à la conservation de leurs attaches, fermement unies autour d'une corde centrale, le résultat approche de celui qu'on obtient par une amputation ordinaire au tiers supérieur de la cuisse, tant pour la facilité à adapter un membre artificiel que pour la puissance avec laquelle le patient peut mouvoir cet appareil quand il marche.

Nous avons examiné la portion du fémur enlevée au moignon, et nous avons trouvé que le périoste a été détaché de la diaphyse jusqu'au niveau des trochanters, mais qu'il a été laissé sur la ligne âpre, les trochanters et le col de l'os.

Les parties centrales d'un moignon obtenu subséquemment par M. Stretton au moyen d'une amputation par la même méthode que dans le cas présent, ont aussi été soumises à notre observation. L'opération datait de trois mois. Dans la corde fibreuse médiane, le périoste a produit des spicules et des portions d'os, mais rien qui pût être comparé à la diaphyse d'un fémur.

John Croft, Howard Marsh, R. Clément Lucas, James Shuter.

Dans les remarques dont il a fait suivre son observation, J. Shuter a rappelé nos anciennes recherches sur le périoste, faites en 1859. C'est, en effet, dès cette époque que nous avions commencé à expérimenter sur les amputations sous périostées, mais ce ne fut qu'en 1861 que nous commencâmes à les appliquer sur l'homme.

« En 1858, reprenant une idée depuis longtemps émise par Ph. de Walther et Brunninghausen[1], et plus tard par Larghi[2], je proposai de conserver dans les amputations un lambeau ou une manchette de périoste assez larges pour recouvrir complètement la surface de section de l'os. A partir de 1860, j'appliquai régulièrement ce procédé dans mon service de l'Hôtel-Dieu de Lyon, employant tantôt la manchette, tantôt le lambeau unilatéral, et jusqu'en 1865 je ne fis pas une amputation sans y recourir. Mais, en raison des mauvaises conditions hygiéniques du milieu dans lequel je pratiquais, je n'eus pas les résultats que la théorie et l'expérimentation m'avaient fait espérer, et je ne conservai cette opération, comme méthode générale, que pour l'amputation de la jambe et de quelques os superficiels de la main et du pied où elle avait toujours des avantages évidents.

« Mais, pendant que j'obtenais des résultats indécis par le lambeau et la manchette périostiques, j'envisageais à un autre point de vue l'utilité du périoste dans les amputations, et j'appliquais la méthode sous-périostée aux désarticulations, où, en dehors de la reproduction osseuse à laquelle on ne peut penser que dans un nombre limité de cas, elle me paraissait avoir des avantages importants, au point de vue du manuel opératoire, de la sécurité de l'opération et de la simplicité de ses suites. Je fis ma première désarticulation sous-périostée en 1861, sur un malade auquel j'avais pratiqué l'extirpation sous-périostée du premier métatarsien. Ayant trouvé, après l'ablation de cet os, la première phalange trop malade, j'amputai circulairement l'orteil. L'aspect de la plaie opératoire, délimitée par la gaine périostique, me parut bien supérieur à l'aspect des plaies résultant des amputations ordinaires. Je refis ensuite intentionnellement cette opération ; je l'appliquai dès 1864 à la désarticulation tibio-tarsienne, par la conservation du périoste calcanéen dans le lambeau de Syme, et bientôt je l'étendis aux diverses articulations (épaule, coude, etc.), de manière à en faire une méthode générale d'amputation dans la contiguïté ou de désarticulation. (*Des Désarticulations sous-périostées et des amputations à lambeau ou à manchette périostiques.* — In *Revue de chirurgie*, 1882.) »

1. *Erfahrungen und Bemerkungen über die Amputation.* Bamberg, 1818. Je cite cet auteur de seconde main, car je n'ai pas pu consulter l'original. Voy. Velpeau, *Méd. opérat.*, t. II.

2. *Operazione sottoperiostee e sottocassulari*, 1855, p. 15.

CHAPITRE XIX

DES RÉSECTIONS ET AUTRES OPÉRATIONS CONSERVATRICES QU'ON PEUT PRATIQUER SUR LA DIAPHYSE DU FÉMUR. — DE L'EXTIRPATION DU FÉMUR TOUT ENTIER.

Sommaire. — Rareté des résections étendues de la diaphyse fémorale, en dehors des extirpations de sequestres et du retranchement des bouts saillants dans les fractures compliquées. — Multiplication de ces résections dans la guerre de la sécession américaine; leurs mauvais résultats avant l'antisepsie.

Technique opératoire. — Procédé pour l'ablation sous-périostée du fémur tout entier. — Lignes d'incision pour les résections et les diverses opérations économiques.

Indications des résections et des diverses opérations qu'on peut pratiquer sur la diaphyse fémorale. — Rareté des cas qui exigent la résection de toute l'épaisseur de l'os. — De l'extirpation totale du fémur dans la panostéite aiguë avec invasion des deux articulations limitantes. — Résultats qu'on peut attendre de cette opération : arrêt de développement du membre. — Expériences sur les animaux; structure et mode d'articulation du fémur reproduit. — Des débridements périostiques et médullaires envisagés au point de vue de l'arrêt des accidents septiques et de la croissance ultérieure du membre. — Variétés des ostéo-myélites diaphysaires : pandiaphysite; ostéite juxta-épiphysaire supérieure, inférieure. Ostéite bipolaire; ostéo-périostite albumineuse. — Des opérations qui leur sont applicables. — Des résections traumatiques de la diaphyse du fémur. — Des résections orthopédiques de la diaphyse du fémur : pseudarthroses; cals vicieux et autres déformations; ostéotomie et ostéoclasie fémorales. — Des résections dans les cas de lésions néoplasiques.

Des opérations qui se pratiquent sur le grand trochanter; résection et évidement. — — Trochantérite épiphysaire et juxta-épiphysaire; parvi-trochantérite. — Variétés de ces ostéites considérées dans leurs rapports avec l'arthrite coxo-fémorale. — Indications opératoires. — Relèvement du couvercle trochantérien comme opération exploratrice. — Voies d'approche pour aborder le petit trochanter.

§ I. Rareté des résections étendues de la diaphyse fémorale, en dehors des extirpations de sequestres et du retranchement des bouts saillants dans les fractures compliquées. — Multiplication de ces résections dans la guerre de la sécession américaine.

Bien que le fémur fût déjà cité par Antyllus et Paul (d'Egine) comme un des os qu'on pouvait extirper en entier, sauf son extrémité supérieure, on trouve dans la littérature médicale peu d'observations de résections étendues de cet os. Les préceptes des auteurs grecs ne s'appliquaient évidemment qu'à l'ablation des séquestres ; aussi, à part l'extraction de portions plus ou moins volumineuses de la diaphyse complètement nécrosées ou encore en partie vivantes, mais déjà isolées par

une médullisation périphérique, y a-t-il peu de documents se rapportant à de véritables résections. Il s'est trouvé cependant de temps à autre des chirurgiens hardis, qui n'ont pas craint d'aller extraire de longues portions d'os du milieu d'un foyer de fracture en suppuration. Nous rappellerons à ce propos un fait ancien rapporté par Velpeau[1]. On enleva neuf pouces du fémur au vingt-huitième jour de la fracture; la plaie mit sept mois à guérir. Il n'y eut qu'un raccourcissement de deux pouces, et la cuisse devint assez solide pour permettre la marche. L'âge du blessé et le moment où l'on fit l'opération expliquent ce résultat. Sur des sujets de seize ans, en effet, au dix-huitième jour d'une fracture, le périoste sera plus adhérent aux parties molles qu'à l'os, et on le conservera, en grande partie du moins, dans toute résection, qu'on le veuille ou qu'on ne s'en préoccupe pas.

C'est depuis le siècle dernier surtout qu'on a attaqué par une intervention hardie ces suppurations interminables, entretenues par la présence d'un séquestre central. Les opérations de David montrèrent qu'on pouvait sans danger creuser de longues tranchées dans le corps du fémur, pour aller extraire des séquestres incarcérés par des couches épaisses et éburnées, de formation nouvelle. Mais ce n'étaient pas là des opérations de résection à proprement parler : la continuité de l'os n'était pas interrompue et on ne faisait au fond, sur une plus grande échelle, il est vrai, et avec plus de méthode, que ce qu'on avait recommandé de tout temps.

Au commencement du siècle, malgré l'introduction des résections dans la chirurgie militaire, on s'abstint d'intervenir dans les fractures de la diaphyse fémorale; on ne fit que quelques extractions d'esquilles ou de séquestres. On aurait pu être conduit cependant à intervenir plus activement par les doctrines régnantes sur la nécessité de l'amputation dans toutes les fractures du fémur par coup de feu. Mais on ne chercha pas à éluder cette nécessité par la résection, comme Percy l'avait recommandé et souvent pratiqué pour les os de la jambe. On redoutait trop les plaies profondes de la cuisse, et l'on croyait plus sage de sacrifier immédiatement le membre.

1. *Traité de méd. opér.*, t. II, p. 578. — Voici le fait tel que le rapporte Velpeau. « Un officier de seize ans eut les deux fémurs fracturés : à droite, l'os est fracassé dans l'étendue d'environ quatre pouces; le fragment inférieur figurait une fourche; le supérieur, malgré ce qui en était fracassé, et cinq pièces qui en furent ôtées par la plaie, chevauchait si fort, que la réduction en fut impossible. L'amputation aurait été faite, si Lanquine (*Journal de Verdun*, avril 1733, p. 97-240) n'avait pas trouvé en avant du fragment supérieur une fente qui pénétrait dans le canal médullaire et s'étendait jusqu'à cinq ou six travers de doigt de la hanche, un peu au-dessous du grand trochanter. La fièvre, la diarrhée accablaient le malade. La plaie fut dilatée et le fragment supérieur scié jusqu'au-dessus de la fente le vingt-huitième jour. La portion sciée et celles qui furent extraites représentaient neuf pouces du corps du fémur, dont il ne restait que dix à douze travers de doigt environ. Cessation des accidents; extension permanente dès le troisième jour; boîte pour loger le membre. Cure en sept mois, avec un raccourcissement de deux pouces. La marche est solide. »

On ne craignait pas cependant de réséquer les fragments du fémur lorsqu'ils étaient saillants à travers la peau, et cette application de la vieille formule hippocratique permit à quelques chirurgiens, surtout aux chirurgiens de campagne, d'obtenir de beaux résultats. Mais on restait toujours, surtout dans la chirurgie de guerre, plus porté à amputer qu'à courir les chances de la conservation. En 1859, Fabre (de Meyronne)[1], réséqua sur un enfant de six ans, sept centimètres de fragment supérieur saillant à travers les chairs. Son opéré guérit parfaitement et sans raccourcissement appréciable. On n'avait pas cependant pris soin de conserver le périoste, mais il s'agissait d'un enfant; or, nous savons qu'à cet âge le périoste est plus adhérent aux parties molles qu'à l'os et qu'il reste dans la plaie sans qu'on ait à s'en préoccuper.

La première résection étendue de la diaphyse du fémur, sur toute son épaisseur, fut faite en 1861 par Creus y Manso[2], aujourd'hui professeur de clinique chirurgicale à la Faculté de Madrid, alors à la faculté de Grenade. Il s'agissait d'une ostéo-myélite suppurée, ayant amené une augmentation de volume de l'os par la superposition de couches régulières de nouvelle formation. On retrancha 17 centimètres du fémur; quatre jours après l'opéré mourait d'infection purulente. Ce fait n'était pas encourageant, et de longtemps on ne renouvela pas cette tentative. L'antisepsie ayant rendu les chirurgiens plus hardis, on est allé dans ces dernières années jusqu'à l'ablation totale du fémur : Bockenheimer pratiqua cette opération en 1878, et obtint un résultat remarquable.

On n'avait pas cependant attendu l'antisepsie pour retrancher des fragments du fémur par la résection cunéiforme[3] ou aller aviver les fragments dans les cas de pseudarthrose, mais ces opérations étaient graves et toujours redoutées, surtout dans les grands hôpitaux. Le chirurgien qui fit, à cette époque, les opérations les plus hardies fut Meyer (de Wurtzbourg). Il attaqua les incurvations rachitiques par la résection cunéiforme et ne craignit pas de retrancher une certaine longueur de l'os, sur toute son épaisseur, pour équilibrer les deux membres sur une petite paysanne de neuf ans, atteinte de luxation congénitale. Meyer opérait dans une maison de santé, dans des conditions hygiéniques qui étaient probablement excellentes. C'est ce qui explique

1. *Gazette des hôpitaux*, 8 mars 1860.

2. *Ensayo teorico practico sobre las resecciones subperiosticas*, par Juan Creus y Manso. — Granada, 1862, pages 94 et suivantes. — La planche qui est jointe au texte indique bien qu'il s'agissait d'une ostéo-myélite hyperostosante avec cloaques intra-médullaires.

3. C'est sur le fémur que Clémot fit, en 1834, la première résection cunéiforme pour cal vicieux. Le fémur avait été déjà divisé, du reste, avec la scie par Wasserfuhr, par Ricke (Heyfelder, *trad.* Bœckel, p. 82). — Les pseudarthroses avaient été aussi plusieurs fois traitées par la résection. Moreau père, en 1803, réséqua les deux extrémités du fémur dans une fracture datant de 5 mois dont les fragments chevauchaient et ne pouvaient être maintenus. L'os avait percé la peau à la suite de ces déplacements. (Champion, *thèse*, 1815, et Moreau fils, *loc. cit.*)—Sur 17 cas, Heyfelder comptait 10 succès et 5 morts, une amputation consécutive et un demi-succès.

ses succès opératoires que les chirurgiens des hôpitaux ne pouvaient espérer d'obtenir dans le milieu septique où ils opéraient.

La chirurgie militaire, qui s'était abstenue jusqu'en 1848 de pratiquer des résections du fémur[1], n'eut pas à se féliciter des essais faits dans la première campagne du Schleswig (Ross, Langenbeck). En 1859, dans la guerre d'Italie, on fit 7 résections de la diaphyse fémorale ; il y eut 5 morts[2].

Mais ce fut la guerre de la Sécession américaine qui apporta les documents les plus nombreux et les plus probants contre cette résection dans la chirurgie d'armée. Sur 91 résections primitives, il y eut 66 morts, 20 guérisons et six résultats indéterminés. Les résections intermédiaires donnèrent une mortalité plus grande encore : 9 succès et 39 morts, soit une mortalité de 84, 2 pour 100. Les résections consécutives, c'est-à-dire pratiquées après la cessation des accidents inflammatoires, donnèrent seules de bons résultats : 15 succès, 3 morts et un résultat inconnu. De l'examen de ces faits, Otis[3] conclut que, malgré le nombre relativement grand de ces résections, il y a peu de chose à en dire, si ce n'est que l'opération est considérée avec défaveur par les chirurgiens américains, et que la plupart de ceux qui se sont laissés aller à la pratiquer en sont devenus les plus énergiques adversaires.

§ II. Technique opératoire. — Procédé pour l'ablation sous-périostée du fémur tout entier.

Entouré de tous côtés par des muscles plus ou moins épais, le fémur présente cependant, à chacune de ses extrémités, des saillies superficielles qui permettent de l'aborder et de trouver des interstices musculaires par où son extraction peut être effectuée sans compromettre aucun organe important. Les deux condyles en bas, le grand trochanter en haut fournissent des points de repère faciles à sentir sous la peau ; mais le trochanter et le condyle externe seront seuls utilisés pour une résection étendue, la présence du paquet vasculo-nerveux à la face antéro-interne du membre ne permettant pas de l'aborder en dedans. C'est donc la face externe qui sera le lieu d'élection pour les incisions de résection.

Le fémur peut être enlevé complètement par une seule incision. C'est 'opération que nous pratiquions il y a trente ans, dans nos démonstra- ons sur le cadavre, quand nous voulions prouver la réalité des extirpa-

1. Baudens qui avait, au moment de la guerre de Crimée, renouvelé ses recommandations en faveur des résections diaphysaires qu'il préconisait depuis longtemps, faisait une exception pour le fémur.

2. Dont cinq pratiquées à l'hôpital militaire de Verceil, par le docteur Bima, médecin divisionnaire de l'armée sarde. (Delorme, *article* Résection du *Dictionnaire* de Jaccoud.)

3. *Loc. cit.*, page 355.

tions sous-périostées. Des idées fausses sur les rapports du périoste avec l'os, entretenues par des souvenirs d'amphithéâtre, c'est-à-dire par la seule considération de l'os privé de vie et plus ou moins desséché, faisaient alors regarder l'ablation sous-périostée d'un os, comme une impossibilité anatomique ou comme un tour de force opératoire qui ne serait guère réalisable sur le vivant. Il nous fallait donc prouver qu'on pouvait extirper un os tout entier, en laissant dans la plaie la gaine périostique adhérente aux parties molles périphériques, ainsi que les ligaments et la capsule qui se confondent avec elle aux extrémités de l'os; et c'est sur le fémur que nous faisions cette démonstration pour faire accepter le principe des résections sous-périostées.

Le lieu d'élection pour l'incision de résection, c'est l'intervalle qui existe entre le biceps et le vaste externe, et qui se trouve facilement, en traçant une ligne partant en bas du bord antérieur du tendon du biceps, et remontant directement jusqu'au bord postérieur du trochanter. La région externe est du reste la région par laquelle on doit mettre à nu le fémur pour le trépaner, l'évider; c'est celle où les muscles sont le moins épais et où l'on n'a nulle part à redouter la blessure du paquet vasculo-nerveux.

DESCRIPTION DU PROCÉDÉ OPÉRATOIRE POUR L'ABLATION DE LA TOTALITÉ DU FÉMUR OU D'UNE GRANDE PARTIE DE SA DIAPHYSE.

1er TEMPS. — *Incision cutanée et intermusculaire; mise à nu et incision de la gaine périostique.* — Les points de repère sont : en haut, la saillie postérieure du trochanter; en bas, le condyle externe du fémur, au-dessus duquel on trouve une dépression longitudinale comprise entre le tendon du biceps en arrière et la bandelette du fascia lata en avant. Entre ces deux points on tire une ligne droite et on divise la peau et le tissu graisseux jusqu'à l'aponévrose fémorale. On reconnaît alors l'interstice qui existe entre le biceps et le fascia lata, et on incise l'aponévrose dans le sens de l'incision extérieure, en coupant en haut la large et épaisse insertion aponévrotique du grand fessier. On arrêtera l'incision plus bas si l'on ne veut pas enlever la partie supérieure du fémur. L'aponévrose incisée, on distingue facilement l'intervalle qui existe jusqu'au bord inférieur du grand fessier entre la courte portion du biceps et le vaste externe. C'est dans cet intervalle, le long de la cloison intermusculaire externe, qu'on incisera la gaine périostique; puis on remonte jusqu'au sommet du trochanter entre le grand fessier et le vaste externe dont les fibres musculaires sont masquées à ce niveau par la large insertion aponévrotique, brillante et nacrée, qui se fixe au-dessous du sommet du trochanter.

Si l'on veut faire l'extirpation totale, on prolongera l'incision en bas jusqu'au-dessous de l'interligne articulaire tibio-fémoral :

2e TEMPS. — *Dénudation et luxation de l'extrémité inférieure du fémur, ou bien section de l'os par son milieu.* — La gaine périostéo-capsulaire incisée du trochanter jusqu'au niveau du condyle du tibia, on dégage ses lèvres latérales et on fait saisir avec de forts crochets recourbés en arc la masse du vaste externe pour se rendre compte de l'état de l'os et des limites de l'altération; puis, selon que l'état des parties périphériques rendra plus ou moins facile la section préalable de l'os ou la luxation du genou,

on choisira l'une ou l'autre voie. Dans les exercices cadavériques nous commençons préférablement par la luxation du fémur. On dénude le condyle externe à coups de détache-tendon; on détache le ligament latéral externe et la capsule aussi loin que possible. On fait bâiller l'articulation, on coupe les ligaments croisés, et alors on luxe peu à peu le fémur en le dénudant de bas en haut, en arrière, puis en dedans, à mesure qu'il fait saillie dans la plaie. L'extrémité articulaire dégagée, on reprend la dénudation de la diaphyse. Le périoste est normalement très mince en avant et sur les côtés, sous le triceps; il ne devient épais et adhérent que le long de la ligne âpre; mais plus il est épais, plus sa séparation est facile avec le détache-tendon. On saisit le bout inférieur de l'os et, en le relevant au fur et à mesure qu'on replie la jambe en haut et en dedans, on atteint toutes ses faces jusqu'à son quart supérieur. Si l'on veut enlever toute l'extrémité supérieure, il faut procéder comme il suit.

3e TEMPS. — *Dénudation de l'extrémité supérieure. Luxation de la hanche; libération complète de l'os.* — Pour enlever la tête fémorale en continuant à respecter tout l'appareil musculaire de la cuisse, il faut écarter le grand fessier en dedans et découvrir les muscles sous-jacents pour pouvoir tracer l'incision périostique dans leur intervalle. On suit l'insertion du vaste externe et l'on passe en dehors de l'attache du carré crural pour arriver sur le bord postérieur du trochanter. On reconnaît alors les insertions de l'obturateur interne et des jumeaux, et on incise la capsule fémorale au-dessous, entre le carré crural et le jumeau inférieur. Cette voie tracée, on détache la gaine périostique de bas en haut en séparant avec elle toutes les insertions tendineuses ou musculaires. Le col étant dénudé et le trochanter dépouillé des insertions des muscles fessiers, on luxe la tête du fémur et on achève de dénuder le col en dedans. On détache ensuite, si on ne l'a déjà fait, l'insertion parvi-trochantérienne du psoas iliaque et les insertions inférieures du ligament de Bertin. L'os est alors retiré entier et intact, et si on a mis le temps nécessaire, on trouve la gaine périostéo-capsulaire complète et à peine éraillée en quelques points. — On peut faire l'opération en sens inverse, c'est-à-dire commencer par l'extrémité supérieure.

La ligne d'incision que nous venons d'indiquer servira aussi pour les résections partielles de la diaphyse. On fera seulement alors, pour se donner du jour, de petites incisions perpendiculaires sur la lèvre antérieure qui empiéteront sur le droit externe, et couperont même transversalement quelques-unes de ses faisceaux postérieurs, si la plaie longitudinale n'est pas suffisamment longue pour découvrir la partie à réséquer par l'écartement de ses lèvres. Mais, comme il n'y a pas d'inconvénient à faire de grandes incisions longitudinales, il faut supprimer ou réduire autant que possible les incisions transversales de dégagement.

§ III. Indications des résections et des diverses opérations qu'on peut pratiquer sur la diaphyse fémorale. — Rareté des cas qui pourraient exiger l'extirpation totale ou la résection de toute l'épaisseur de l'os.

C'est l'ostéo-myélite aiguë qui, par ses accidents généraux primitifs et les désordres locaux qu'elle produit immédiatement ou secondairement dans l'os lui-même, nécessitera le plus souvent une intervention opératoire. La gravité des symptômes, la violence des douleurs, l'intensité de la fièvre, les phénomènes typhiques concomitants indiquent un danger

pressant et peuvent nécessiter à bref délai les opérations les plus graves. Il faut donc se mettre en mesure immédiatement de conjurer les accidents, et, comme premier moyen, pratiquer de grandes incisions périostiques qu'on fera suivre, séance tenante, de l'application de plusieurs couronnes du trépan. Le succès dépendra de la rapidité de l'intervention. Ces débridements périostiques et médullaires rendront inutiles les opérations plus graves qui, théoriquement, semblent indiquées.

A. — DES LARGES DÉBRIDEMENTS PÉRIOSTIQUES ET MÉDULLAIRES DANS LES OSTÉITES GRAVES INFECTIEUSES DU FÉMUR. — MOYENS D'ÉVITER L'AMPUTATION DU MEMBRE, MÊME DANS LES CAS DE SUPPURATION CONCOMITANTE DE L'ARTICULATION DU GENOU.

Dès 1865, nous avons trépané le fémur avant l'apparition du pus dans un cas d'inflammation aiguë; nous n'avons amené que du sang, mais nous avons fait cesser les douleurs, diminué la fièvre et arrêté l'ostéo-myélite qui se serait terminée par la mort du sujet ou par la nécrose de la plus grande partie du fémur. Depuis lors, dès qu'un malade en proie à ces accidents nous est amené, nous procédons immédiatement par les grandes incisions libératrices, et nous ne craignons pas d'échelonner une série de couronnes du trépan le long de la partie dénudée par le pus. C'est l'extrémité juxta-épiphysaire inférieure qui est le siège le plus habituel de ces ostéo-myélites aiguës, à caractère infectieux, qui restent heureusement le plus souvent bornées à la diaphyse, mais qui envahissent aussi l'articulation du genou, et amènent la suppuration de la synoviale et le décollement de l'épiphyse.

C'est pour ces lésions que l'on préconisait, il y a trente ans, l'amputation de la cuisse, et qu'on considérait le retranchement du membre comme le seul moyen de sauver le malade en supprimant la source de l'infection septique (t. I, chap. IV). Chassaignac avait surtout insisté sur l'utilité de l'amputation, et il avait converti à ses idées à peu près tous ses contemporains. Nous proposâmes alors l'extirpation sous-périostée de l'os malade, comme le moyen qui nous paraissait répondre le mieux à la double indication d'enlever tous les tissus infectés et de conserver le membre. Mais on aura rarement l'occasion de mettre en pratique cette proposition dans les ostéo-myélites du fémur, soit que l'on ait affaire à des sujets trop profondément infectés, soit que l'on puisse réussir par la trépanation. Trois fois dans ces dernières années nous avons trépané dans ces conditions, c'est-à-dire au milieu des symptômes aigus les plus graves (temp. 40 à 41°, prostration, symptômes typhiques), sur des adolescents de douze à quinze ans, et nous avons pu arrêter l'infection. C'est pour ce motif que, malgré la proposition que nous avons faite autrefois, de procéder à l'ablation des os entiers pour tarir la source de l'infection septique, nous n'avons jamais cru devoir pratiquer hâtive-

ment la résection de toute l'épaisseur du fémur et, à plus forte raison, extirper totalement cet os dans les cas d'ostéo-myélite aiguë. Il ne faudrait, selon nous, malgré la gravité des symptômes, recourir à ces opérations qu'après avoir largement trépané le canal médullaire et le tissu spongieux : ces larges et multiples débridements suffiront le plus souvent à arrêter l'infection, en donnant une libre issue au pus et aux matières septiques. L'invasion des articulations même ne serait pas un motif absolument déterminant de faire immédiatement une résection étendue; c'est cependant la principale raison à faire valoir en faveur de la suppression immédiate et rapide de la source d'infection.

Mais ici encore, quand on intervient à temps, avant le décollement de l'épiphyse et la nécrose de son tissu spongieux, on peut faire cesser les accidents par de larges débridements ouvrant tous les recoins du canal médullaire et de la cavité articulaire. Voici un exemple de l'efficacité de ces débridements portant sur tous les tissus à la fois, dans une ostéite infectieuse aiguë de la diaphyse du fémur avec suppuration de la synoviale du genou :

Observation LXXXI. — *Ostéo-myélite aiguë de la moitié inférieure du fémur; symptômes typhiques graves. — Larges débridements périostiques; trépanation du tissu spongieux au-dessus du cartilage de conjugaison. — Invasion de l'articulation du genou; grandes incisions et drainage. — Guérison par ankylose avec 2 centimètres de raccourcissement total. — Fémur plus long d'un centimètre que le fémur sain; tibia plus court de 3 centimètres que le tibia du côté opposé.*

Le 25 juin 1879, on amena à la maison de santé un garçon de onze ans, atteint d'ostéite suppurée du fémur droit, accompagnée des symptômes les plus graves. Dix jours auparavant, ce malade, en jouant avec ses camarades, avait reçu un coup de poing assez violent sur l'extrémité antérieure et inférieure du fémur, le genou étant fléchi et le pied reposant sur le sol. C'était en chemin de fer, au retour d'une partie de campagne dans laquelle on avait dîné sur l'herbe et reçu la pluie sur le dos. — Douleur du genou, accompagnée de fièvre intense. — On pensa d'abord à un rhumatisme, puis à une fièvre typhoïde. Agitation et douleurs nocturnes. — Au moment de l'arrivée du malade à Lyon : temp. rect. 40 degrés. Fluctuation en un point et empâtement général de la moitié inférieure de la cuisse. Hydarthrose modérée du genou. Mouvements très douloureux. Langue sèche : affaissement général.

Le lendemain, grandes incisions au niveau de la région juxta-épiphysaire inférieure, s'étendant en dehors surtout jusqu'à 12 centimètres au-dessus du condyle; incision du périoste décollé; prolongation des débridements périostiques à 3 ou 4 centimètres au-dessus du décollement. Pus épais, visqueux; quelques gouttelettes huileuses; infiltration par le pus et commencement de disjonction du tissu spongieux de la diaphyse en dedans. Avec une gouge à main, on trépane l'os à ce niveau, de manière à pénétrer dans la profondeur du tissu spongieux infiltré de pus. En dehors, lésions moins avancées; on creuse superficiellement le tissu spongieux et on s'arrête parce qu'il ne sort que du sang. Désinfection aussi complète que possible de tous ces foyers qu'on bourre de gaze phéniquée. On ne touche pas à l'articulation.

A la suite de cette opération, les douleurs diminuèrent beaucoup; le malade prit quelques aliments, mais la température ne tombait pas; d'autres localisations osseuses étaient toujours à craindre : douleurs au coude et à la nuque sur les apophyses épineuses.

30 *juin*. — L'hydarthrose du genou ayant augmenté, on ponctionne l'articulation avec un petit trocart et on retire une synovie un peu louche. Disparition immédiate des douleurs après cette ponction. — Le 4 juillet, nouvelles incisions le long du fémur; drainage multiple. Le 7, le genou est de nouveau rempli de liquide, mais tout à fait indolent. Amélioration passagère; température : 38 degrés le matin. Bientôt survinrent de petits frissons, la température remonta à 40 degrés, l'état général redevint mauvais. Tuméfaction plus grande et douleurs au genou qu'on ponctionne; on retire du pus. On fait alors quatre ouvertures autour de l'articulation, deux longues sur la région antéro-latérale, de chaque côté de la rotule; deux moins grandes sur les côtés et en arrière. On fait communiquer toutes ces ouvertures par des drains perforants, deux latéraux : un sous le ligament rotulien, un autre dans le cul-de-sac tricipital, au-dessus de la rotule. Il était d'autant plus important de prévenir toute rétention du pus, que les extrémités supérieures du tibia et du péroné, déjà tuméfiées et douloureuses, commençaient à être envahies. Les cartilages diarthrodiaux du fémur et du tibia étaient déjà érodés par places, toute l'articulation était envahie par le pus, mais comme l'épiphyse n'était pas décollée, qu'elle tenait à la diaphyse et qu'il n'y avait pas, selon toute apparence, de foyers purulents ou nécrotiques dans son tissu propre, M. Ollier ne pensa pas à faire une résection. Il réserva cette opération pour le cas où les accidents ne s'arrêteraient pas après les larges voies d'écoulement qu'il venait d'établir. Du côté du fémur, on prolongea encore une incision en dehors et en arrière; on agrandit un peu l'ouverture creusée en dedans dans le tissu spongieux, pour favoriser l'évacuation du pus qui pouvait être retenu dans ses vacuoles, mais on ne fit pas d'autre trépanation.

Après l'arthrotomie, les douleurs cessèrent complètement; la température revint à 40 degrés le soir pendant trois jours de suite, puis tomba à 39, où elle se maintint le soir pendant quelque temps, sans jamais remonter à 40. Elle ne devint normale que quatre semaines après, quand le malade fut transporté à la campagne. Les plaies furent fermées au bout de trois mois; il ne s'élimina que quelques petites parcelles de tissu spongieux du fémur. Quatre ans après, cependant, à la suite d'un mouvement fébrile survenu subitement, un petit séquestre fut retiré d'un cloaque fémoral. Depuis lors, santé générale parfaite; pas de lésions viscérales, ni rénales, ni autres. Ankylose osseuse en position rectiligne.

Raccourcissement de 2 centimètres pour la totalité du membre. Les os du genou (fémur, tibia et péroné) sont fusionnés ensemble, mais la rotule est restée libre et a été longtemps isolée du fémur par une couche de liquide. Le fémur, du côté malade, *est plus long de 1 centimètre que le fémur sain, mais le tibia du même côté est plus court de 3 centimètres*, ce qui explique les 2 centimètres de raccourcissement total.

Le malade ne porte pas d'appareil, c'est un marcheur infatigable.

La résection du tiers inférieur du fémur aurait fait cesser, croyons-nous, plus rapidement les accidents infectieux, mais combien le résultat définitif eût été inférieur? Nous aurions eu un membre plus court de 15 centimètres au moins, peut-être mal articulé. Tandis que nous avons obtenu un membre solide, de 2 centimètres plus court que le membre sain, juste ce qu'il faut pour un bon fonctionnement d'un membre ankylosé au genou.

Lorsqu'il y a décollement ou nécrose de l'épiphyse, la résection de l'extrémité inférieure du fémur, doit être pratiquée d'emblée, et, quel que soit l'âge du sujet[1], il faut passer outre, malgré les inconvénients qu'aura

1. Nous avions autrefois enlevé 11 centimètres de l'extrémité inférieure du fémur chez un sujet atteint d'ostéo-myélite fémoriale aiguë, dans des conditions exceptionnelles. (*Traité*

dans l'avenir la suppression du cartilage de conjugaison. Il faut tout sacrifier à l'intérêt vital, et c'est dans le cas de propagation de l'inflammation tout le long du fémur, jusqu'à l'extrémité iliaque, que l'ablation totale de l'os pourra supprimer du coup tous les foyers d'infection. C'est entre cette extirpation totale du fémur et l'amputation, ou plutôt la désarticulation avec désossement plus ou moins complet de la cuisse, que la question doit être posée. Ce sera en effet le cas, comme cette affection se rencontre surtout chez les jeunes sujets, de faire non pas la désarticulation ordinaire, mais l'amputation au tiers inférieur de la cuisse avec désossement du moignon, pour avoir un appendice résistant et mobile, assez solide pour l'adaptation d'un membre artificiel, comme l'a fait heureusement J. Shuter dans l'observation que nous avons déjà rapportée.

Il est difficile d'apprécier *a priori* la gravité relative de ces deux opérations, toujours très dangereuses par elles-mêmes et dont la gravité propre sera subordonnée à l'état des forces qui resteront encore au malade pour les supporter. Nul doute cependant que l'ablation totale du fémur n'occasionne moins de choc immédiat que la soustraction de tout le membre, et, d'autre part, que le caractère sous-périosté de l'opération, c'est-à-dire la limitation du traumatisme dans l'intérieur de la gaine périostique, n'en diminue considérablement les dangers.

B. — DE L'EXTIRPATION TOTALE DU FÉMUR DANS LA PANOSTÉITE AIGUË AVEC INVASION DES DEUX ARTICULATIONS LIMITANTES. — RÉSULTATS QU'ON PEUT ATTENDRE DE CETTE OPÉRATION. — RACCOURCISSEMENT DU MEMBRE. — NOUVELLES EXPÉRIENCES SUR LES ANIMAUX.

Nous ne connaissons qu'un seul fait d'extirpation totale du fémur dans l'ostéo-myélite aiguë ; il appartient à Bockenheimer. Le voici tel que l'auteur l'a publié [1].

Observation LXXXII. — *Ablation totale du fémur dans un cas d'ostéomyélite du fémur avec suppuration du genou et infiltration purulente du canal médullaire jusqu'au col du fémur. — Régénération de l'os*, par Bockenheimer, de Francfort-sur-le-Mein. (*Analyse.*)

Le 11 février, dit Bockenheimer, on vint me consulter pour une jeune fille de onze

de la régénération des os, t. II. p. 130.) — Il s'agissait d'un sujet de 32 ans qui présenta une particularité inattendue : le décollement de l'épiphyse inférieure du fémur par l'inflammation développée primitivement dans le tissu spongieux de la région juxta-épiphysaire. Il n'y avait eu ni coup, ni chute. C'était l'effet de la médullisation du tissu osseux et de l'envahissement de l'ancienne ligne juxta-épiphysaire par la suppuration. Malgré la disparition du cartilage, les vaisseaux de la diaphyse et de l'épiphyse conservent longtemps une indépendance relative.

1. *Resection der Röhrenknochen : Total Extirpation des Os Femoris. Vollständige Reproduction des Knochens. Resectionen der Epi-und Diaphysen in grösserem oder geringerem Umfange meist mit günstigem Ausgange, und vollstandiger Knochen-reproduction*, in *Deutsche Medicin. Wochenschrift*, nos 50-51, 1878.

ans. Le début remonte à 1874, époque à laquelle une inflammation se montra dans l'articulation du genou. Depuis, alternative de mieux et de plus mal. L'examen de la malade, au moment où on me la montre, révèle l'état suivant : Constitution frêle; os petits, peu épais; pas de coutures au niveau de la région cervicale. Sommets des poumons normaux; râles disséminés dans toute l'étendue de l'organe. Les viscères de l'abdomen sont sains. Amaigrissement. Disparition du pannicule adipeux. Le genou droit est du double plus gros qu'à l'état normal. La rotule est déjetée vers le condyle externe. Les tissus périphériques sont infiltrés. Fluctuation, amincissement de la peau. Le genou est en flexion. Les mouvements sont extrêmement douloureux. Subluxation du tibia.

Diagnostic. — Arthrite totale du genou. Infiltration des tissus périphériques. Formation d'abcès. Œdème de la partie inférieure du membre et de la jambe jusqu'au genou.

Intervention difficile à décider, vu l'état de la malade; on se demande si l'expectation et la simple ouverture avec drainage ne seront pas suffisants, mais on craint l'affaiblissement de l'enfant par une suppuration prolongée. Le seul parti à prendre était donc la résection.

Les précautions listériennes étant prises, l'opérateur ouvre le genou à l'aide d'une incision en arc et retranche à la scie l'extrémité articulaire du fémur entièrement cariée. Mais le canal médullaire se trouvant rempli de pus, le périoste complètement décollé jusqu'au petit trochanter et les moyens d'union du fémur à l'articulation coxo-fémorale relâchés, on se décide à enlever le fémur tout entier, au moyen d'une incision longitudinale pratiquée au niveau du grand trochanter et mettant l'articulation à jour. Lorsqu'on essaya de luxer la tête hors de la jointure, l'os se brisa net au niveau du col, de telle sorte qu'il ne resta que la tête dans la cavité cotyloïde. La faible résistance des muscles qui s'insèrent au petit trochanter fut, au moment de l'extraction de l'os par la plaie inférieure, aisément vaincue à l'aide de petits mouvements de torsion. On enleva ensuite la tête du fémur et l'extrémité articulaire supérieure cariée du tibia. On n'eut besoin de faire aucune ligature. Suture des plaies du genou et de la hanche avec du fil de soie carbolisée; pansement phéniqué humide; appareil d'extension.

La fièvre tomba le quatrième jour; alimentation copieuse; usage des phosphate et carbonate de chaux. La régénération osseuse devient de jour en jour plus manifeste. Huit jours après l'opération, on sentait déjà au-dessus du genou et remontant vers la hanche, une augmentation de consistance qui semblait due à l'épaississement du périoste.

Au bout de quatre mois et demi, l'enfant put se tenir debout sans soutien, et quatre semaines plus tard, elle fut en état de marcher avec un appareil analogue à celui de Taylor. Le raccourcissement du membre était de 4 centimètres, sur lesquels un demi-centimètre revenait à la portion enlevée du tibia; de petites fistules persistent encore au genou.

Sur l'os enlevé, le canal médullaire était infiltré de pus jusqu'au col du fémur; la substance corticale de l'os entier était réduite à la minceur d'une feuille de papier; la tête du fémur était détruite par carie dans sa partie interne.

Un mois après son départ, c'est-à-dire à la fin d'août, la malade revenait se faire ouvrir un abcès au niveau de la hanche. On peut dire, en somme, que l'ablation totale du fémur n'a pas eu de suites plus mauvaises qu'une simple résection du genou. Le raccourcissement n'est pas plus considérable qu'après cette dernière opération. »

Ce qu'il y a de remarquable dans cette observation, c'est, outre la simplicité de l'opération et la chute de la fièvre au quatrième jour, la richesse et la précocité de la régénération osseuse. Il n'y avait que 4 cen-

timètres de raccourcissement au moment où l'auteur a publié son observation. Malheureusement ce raccourcissement ou plutôt cette inégalité des deux membres inférieurs n'a pu que s'accentuer, et la malade, une fois sa croissance terminée, a dû avoir, selon la taille à laquelle elle est arrivée, le membre opéré plus court de 15 à 20 centimètres environ que le membre sain. Le fémur régénéré n'a pas pu grandir puisqu'il n'avait plus de cartilage de conjugaison. Les segments inférieurs (jambe, pied) ont dû éprouver aussi un ralentissement de leur nutrition, puisque le tibia avait été privé de son épiphyse supérieure et que le membre, plus ou moins atteint dans son activité fonctionnelle, a dû rester atrophié dans sa musculature et dans les diverses pièces de son squelette. Le fémur opéré conservera toujours la longueur de celui d'un enfant de neuf ans. Malgré cela, nous trouvons ce résultat fort beau, et si l'os nouveau est assez solide et assez volumineux, il rendra de bien plus grands services qu'un moignon d'amputation dans l'article, et même qu'un moignon d'amputation sous-périostée de la cuisse, garni d'une diaphyse fémorale nouvelle.

Ce résultat ne vaudra pas certainement au point de vue de la longueur et de la solidité du membre celui que laisse une nécrose spontanée de toute la diaphyse fémorale, abandonnée à elle-même jusqu'au moment où l'os périphérique a eu le temps de se former. Mais nous ne pouvons comparer ces deux catégories de faits au point de vue de l'intervention opératoire. C'est l'invasion des deux articulations limitantes qui nécessitera l'extirpation totale; or, quand l'os est envahi par la moelle dans toute sa longueur, d'une extrémité à l'autre, le danger est plus grand et l'indication d'opérer plus pressante. Bien qu'il ne soit pas impossible de le conserver alors par de larges débridements hâtivement pratiqués, on sera le plus souvent débordé par les accidents septicémiques ou pyoémiques, et le malade succombera, si l'on n'enlève pas la source de l'infection.

Voilà pourquoi, tout en recommandant avec confiance les débridements larges et multiples au début des ostéo-myélites suppurées du fémur, admettons-nous pour quelques cas exceptionnels les résections étendues de toute l'épaisseur de l'os et même son extirpation totale. La réserve qu'il est toujours prudent de montrer, vis-à-vis des opérations de ce genre ne doit pas être systématique et absolue. Elle doit, du reste, reposer sur d'autres fondements que les anciennes idées qui nous faisaient regarder comme très dangereuses les opérations sur les grands os des membres. La résection de quelques centimètres d'os après une fracture était souvent suivie de pyohémie, et il semblait que l'ablation de la totalité de l'os dût y exposer plus encore. C'est là une erreur, même au point de vue des idées anciennes; car, par l'ablation totale, on enlevait la moelle qui était l'organe particulièrement dangereux à ce

point de vue. L'ablation totale de l'os, pratiquée par la méthode sous-périostée, laisse une plaie nette, circonscrite de toutes part par la gaine périostique, limitée par cela même, débarrassée de tous ses produits infectants et apte à se réunir par première intention. C'est le meilleur moyen de tarir la suppuration, qui pourra persister longtemps encore après les trépanations, si le débridement n'a pas porté sur toutes les vacuoles du tissu spongieux.

Si, dans la pratique, nous ne recommandons pas plus formellement cette extirpation, c'est que, chez l'adulte, nous n'aurions pas une régénération suffisante, et que, chez l'enfant, nous n'obtiendrons qu'une colonne osseuse qui ne pourrait plus grandir et laisserait une énorme inégalité entre les deux membres.

Pour faire apprécier ce que donneront, au point de vue de l'accroissement ultérieur du membre, les ablations totales du fémur pratiquées dans l'enfance, nous rappellerons nos anciennes expériences et nous en ajouterons de nouvelles plus directement démonstratives. Depuis longtemps nous avions démontré que les os longs extirpés complètement ne pouvaient pas être régénérés avec leurs organes d'accroissement. L'os nouveau pouvait être, quelques semaines après l'opération, presque aussi long et même à la rigueur aussi long que l'os enlevé, mais il ne pouvait pas suivre l'os sain dans son accroissement, et plus on s'éloignait de l'opération, plus grande était la différence entre les deux membres. Nous avions cependant constaté, indépendamment d'une couche cartilagineuse ou chondroïde périphérique, des masses cartilagineuses intra-osseuses, disposées en couches plus ou moins régulières au niveau des anciens cartilages de conjugaison, mais cet organe d'accroissement n'étant que temporaire, disparaissait bientôt, et la longueur de l'os était à jamais immobile. Cette couche de cartilage, persistant plus ou moins longtemps entre les points de réossification du fémur, leur permettra de s'éloigner un peu les uns des autres, pendant que la couche périphérique, appréciable surtout sur la limite des articulations, leur fournira quelques éléments d'accroissement. Il en résultera un léger allongement qui pourra compenser la perte de longueur due, immédiatement après l'opération, à la rétraction de la gaine périostique, et augmentée graduellement par la rétraction musculaire tant que le nouvel os n'avait pas acquis une résistance suffisante. Des expériences plus récentes n'ont fait que confirmer nos premières conclusions.

Voici les résultats d'une nouvelle expérience faite sur un jeune chat. Nous lui avons enlevé la totalité du fémur et, cent treize jours après, l'os régénéré présentait avec l'os sain, qui avait continué de grandir, et avec l'os enlevé au moment de l'opération, les rapports qu'indiquent les figures 322 à 326.

Expérience VII. — *Ablation totale du fémur chez un jeune chat de un mois et demi. — Conservation de la gaine périostéo-périchondro-capsulaire. — Réunion par première intention. — Résultat de l'expérience vérifié par l'autopsie 115 jours après l'opération.*

Le 22 juillet 1888, on pratique sur un jeune chat l'ablation sous-périostée totale du fémur droit : la diaphyse et les deux épiphyses, encore cartilagineuses, ont été enlevées en conservant en une gaine continue le périoste et le périchondre des épiphyses. En quelques points une mince couche de cartilage est laissée adhérente au périchondre. La longue plaie externe, bien désinfectée, est drainée à sa partie inférieure, puis suturée.

Le fémur enlevé mesure exactement 55 millimètres (fig. 324).

Les suites sont très simples ; l'animal se rétablit vite, et quand on l'a sacrifié, il marchait, courait, sautait, comme s'il n'avait subi aucune opération. Le membre droit était seulement notablement plus court, ce qui entraînait une boiterie très sensible.

15 *novembre* 1888. — L'animal est sacrifié. Le membre est fort atrophié et les muscles de la cuisse surtout sont pâles et décolorés, particulièrement les adducteurs. D'ailleurs, tous les muscles ont sur le fémur nouveau des insertions qui correspondent à celles du côté sain. Les fessiers se fixent bien sur tout le pourtour de la saillie trochantérienne, par des tendons aplatis, brillants. Le psoas iliaque passe au-devant de la capsule, à laquelle il n'adhère que très faiblement, pour gagner le fémur en avant. Les extenseurs de la jambe, par corps isolés, insérés sur l'os iliaque et le fémur, se réunissent en un tendon qui vient embrasser la rotule mobile. De même les jumeaux se fixent, en arrière, par des tendons isolés, aux masses latérales renflées du fémur nouveau.

Le périoste ressemble au périoste normal, ni plus ni moins épais que du côté sain ; il se décolle facilement.

Les articulations sont mobiles ; la hanche un peu plus lâche que celle du côté sain ; quant au genou, il a environ les deux tiers des mouvements normaux dans le sens antéro-postérieur.

La *hanche* est formée par une capsule fibreuse, solidement implantée sur la face interne de l'éminence trochantérienne, non à son sommet, mais sensiblement à la place qu'occuperait le col ; celui-ci, d'ailleurs, est représenté par un très solide et très épais ligament lisse, brillant, qui, compris dans la capsule, mais indépendant d'elle, va se fixer au fond du cotyle. Tout autour de lui règne un espace articulaire aussi évident que dans une articulation saine, plus vaste même ; les surfaces correspondantes sont brillantes, nacrées. Le bourrelet cotyloïdien est épaissi et mousse. Cette grande cavité articulaire est tout au plus cloisonnée, incomplètement, en arrière et en bas. Du côté du fémur, le gros ligament cervical est fixé sur une saillie arrondie, vestige de la tête et du col, d'aspect cartilagineux. C'est la limite de tension du gros ligament qui borne la mobilité.

Le *genou* est aussi très bien organisé pour la mobilité et la solidité. La flexion est complète ; l'extension ne va que jusqu'à un angle de 110 degrés : ce défaut d'extension semble tenir à la brièveté et à la puissance des moyens d'union postérieurs ; en effet, l'angle fémoro-tibial postérieur est comblé par un tissu fibreux épais et très dense. Sur la partie interne on retrouve le ligament latéral avec son aspect normal ; l'externe est plus difficile à isoler. Des bords latéraux de la rotule, partent des ailerons ligamenteux qui vont se fixer tant sur les condyles fémoraux néoformés que sur les tibiaux intacts. L'articulation ouverte en avant, on constate une vaste cavité coupée par un gros ligament analogue aux ligaments croisés, obliquement étendu de la face interne du condyle fémoral externe, au bord antérieur de la cavité glénoïde interne. Lisse, nacré, résistant, il constitue un excellent moyen de solidité, tout en se prêtant très bien aux mouvements. Quelques tractus fibreux de moindre importance jouent le même rôle. La

surface fémorale, rappelant par sa forme générale l'extrémité normale, moins l'épaisseur antéro-postérieure, est recouverte d'une couche cartilagineuse, d'apparence hyaline profondément, mais hérissée superficiellement de petits tractus cellulo-fibreux, dont un certain nombre constituent les brides déjà signalées. Cette surface n'a pas, par cela même, le brillant et le poli du cartilage normal.

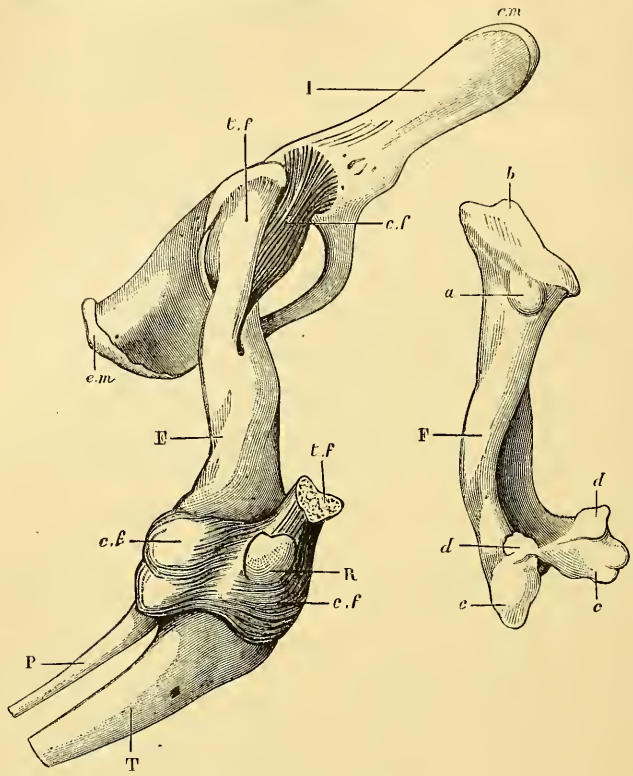

Fig. 322.— Fémur reproduit, articulé avec l bassin et les os de la jambe.

F, fémur; T, tibia; P, péroné; R, rotule; I, os iliaque. — *tf*, extrémité supérieure du fémur articulée avec l'os iliaque, auquel elle est unie par une capsule fibreuse renforcée par des faisceaux très épais *cf* en dedans. La saillie trochantérienne se termine par un rebord cartilagineux; *cm*, *cm*, cartilage marginal de l'os iliaque; *cf*, *cf*, condyles fémoraux de nouvelle formation, recouverts par la capsule articulaire; *tf*, coupe du tendon du triceps fémoral.

Fig. 323. — Fémur reproduit, vu par sa face postérieure et son bord postéro-interne.

F, diaphyse fémorale tordue sur elle-même *a*, petite saillie qui représente la tête fémorale et qui était en rapport avec la cavité cotyloïde; c'est sur elle que s'implantaient les trousseaux fibreux intra-articulaires; *b*, saillie trochantérienne; *cc*, condyles fémoraux, surmontés en arrière par des saillies qui donnent insertion aux muscles jumeaux.

Mensurations. — Tibia sain, 92 millimètres; tibia du côté opéré, 94 millimètres, soit un léger allongement atrophique.

Fémur sain, 88 millimètres; fémur reproduit, 51 millimètres.

Cette mensuration représente la longueur de l'os, du sommet du trochanter à l'extrémité du condyle externe; mais il existe dans l'épaisseur du ligament latéral externe

une masse ostéo-cartilagineuse, espèce d'os sésamoïde qui continue le condyle externe et l'allonge de 2mm,5 — ce qui porte la longueur de l'os reproduit à 53mm,5. — En réalité, il s'est reformé un fémur nouveau ayant sensiblement la longueur du fémur primitif au moment de l'opération (55mm).

Fig. 324, 325, 326. — Fémur reproduit, mis en regard du fémur enlevé et du fémur sain du côté opposé.

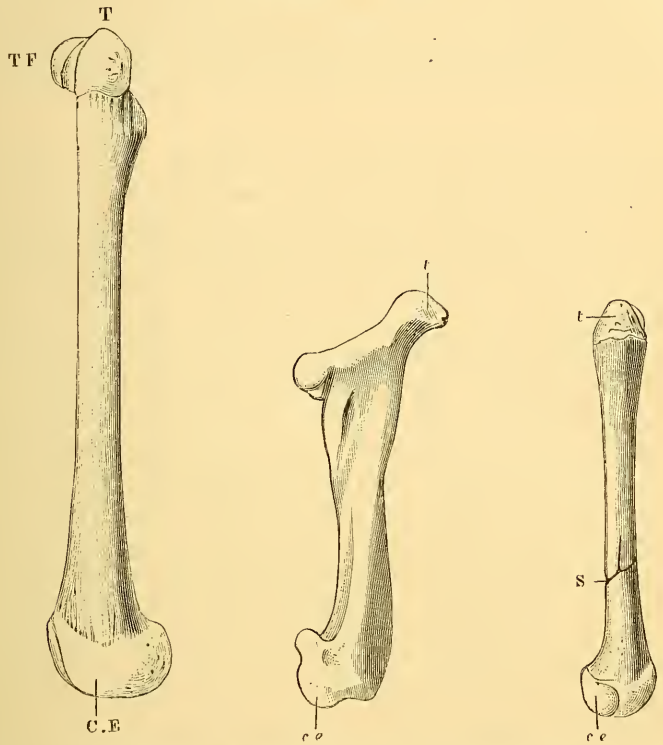

Fig. 324. — Fémur enlevé; il a été sectionné un peu au-dessus de son tiers inférieur pour faciliter son extraction. — Il mesurait 55 millimètres du sommet du trochanter au bord inférieur du condyle externe. — Le chat était âgé de six semaines environ.

Fig. 325. — Fémur reproduit.—État de la reproduction osseuse 113 jours après l'ablation du fémur représenté par la figure 224.— Mesuré entre ses points extrêmes, sommet du trochanter et rebord inférieur du condyle, il n'a que deux millimètres de moins que l'os enlevé, grâce à la riche reproduction du trochanter; mais si on les mesure du tubercule qui représente la tête et sur lequel s'insérait le ligament rond hypertrophié, on trouve qu'il a, comme colonne de sustentation, 12 millimètres de moins.

Fig. 326. — Fémur sain qui a grandi de 33 millimètres depuis l'ablation de l'os du côté opposé.

Quant à l'os lui-même, c'est une colonne torse, longue, aplatie d'avant en arrière, large en son milieu de 11 millimètres, épaisse de 6 millimètres, présentant en bas une largeur transversale de 24 millimètres, tandis que l'épaisseur de l'os normal, au même point, ne dépasse pas 8 millimètres ou 8mm,5 au point maximum. A son extrémité supérieure,

le bord externe de l'os se porte en avant et en haut pour former l'éminence trochantérienne. Cette éminence présente un bord supérieur arrondi : son point culminant est en avant, puis il descend en pente douce pour se confondre en arrière avec l'éminence interne, arrondie, qui donne insertion au gros ligament cervical et représente la nouvelle tête du fémur. Cette saillie était en rapport avec la cavité cotyloïde quand les os étaient articulés. Le bord supérieur du trochanter n'est pas osseux, mais présente une espèce de coiffe cartilagineuse, translucide, qui semble jouer le rôle d'épiphyse.

Par le fait de sa torsion, l'os présente en avant une gouttière qui coupe sa moitié supérieure en écharpe oblique en haut et en dedans. Vu par derrière, il présente aussi une gouttière oblique en haut et en dehors. Sur chacune de ces gouttières existe un trou, plus élevé en arrière, dans lequel s'enfonce un filet fibro-vasculaire ; les deux trous communiquent indirectement à travers l'épaisseur de l'os.

On peut ainsi prévoir ce que sera chez l'homme le résultat définitif de l'extirpation totale du fémur, dans les conditions les plus favorables, c'est-à-dire avec le maximum de reproduction qu'on puisse espérer chez un sujet sain. L'irritation préalable du périoste, par le fait de l'ostéite, aura pu sans doute activer les propriétés ossifiantes de cette membrane; mais la suppuration, la destruction des éléments ostéogènes, et l'altération de la nutrition générale diminueront ces propriétés ostéogéniques plus souvent qu'elles ne l'augmenteront dans les cas infectieux, et à la période où nous avons accepté la nécessité de l'extirpation totale.

Si l'on opérait plus tardivement, alors que la capsule séquestrale, formée par le périoste et, çà et là, par les lames superficielles de l'os, a déjà la consistance d'un fibro-cartilage ou d'un tissu ostéoïde, les conditions seraient encore plus favorables. C'est pour ce motif que dans les ostéo-myélites étendues, mais n'atteignant pas les articulations du genou et de la hanche, il faudra retarder le plus possible l'extirpation de la diaphyse, si l'état général du malade n'est pas altéré par la suppuration. Rappelons encore cependant à ce sujet que, avec les pansements antiseptiques, on n'a plus à craindre comme autrefois les effets destructeurs de l'inflammation réactive à la suite du traumatisme opératoire.

La disposition de la diaphyse fémorale qui pénètre dans l'articulation coxo-fémorale (cartilage de conjugaison intra-synovial) rendra souvent impossible la conservation de l'extrémité supérieure du fémur dès qu'une ostéo-myélite partie de l'extrémité inférieure, aura remonté le long du canal médullaire pour aller s'épanouir dans le tissu spongieux supérieur. Elle peut s'arrêter cependant avant d'atteindre le col, et nous avons pu, par une trépanation au-dessous du trochanter, aller ouvrir un foyer d'ostéo-myélite dû à une ostéite bipolaire dont la première localisation avait été sur l'extrémité inférieure. L'inflammation s'arrêta après cette trépanation, et l'enfant guérit parfaitement après l'extraction d'un petit séquestre provenant de la nécrose du tissu spongieux sus-épiphysaire du condyle externe.

La question du moment où l'on peut enlever les os atteints d'ostéo-

myélite est une des plus importantes à examiner. Quoique nous en ayons déjà parlé dans nos généralités (t. I. ch. VII), il ne sera pas inutile d'y revenir parce que la confusion la plus grande nous paraît toujours régner sur le caractère et la portée des opérations de ce genre qu'on pratique. Il est particulièrement important de bien s'entendre sur ce qu'on doit désigner par *Résection précoce* et en quoi cette opération diffère de l'*Extraction hâtive des diaphyses nécrosées;* mais comme nous aurons longuement à parler de cette question à propos du tibia qui a été le théâtre de beaucoup le plus fréquent de ces opérations, nous y renvoyons le lecteur.

C. — DES OPÉRATIONS APPLICABLES AUX DIFFÉRENTES PÉRIODES DE L'OSTÉO-MYÉLITE DU FÉMUR ET DANS LES DIVERSES FORMES DE CETTE AFFECTION.—VARIÉTÉS DES OSTÉO-MYÉLITES DIAPHYSAIRES DU FÉMUR. — PANDIAPHYSITES. OSTÉITE JUXTA-ÉPIPHYSAIRE INFÉRIEURE, SUPÉRIEURE. OSTÉITE BIPOLAIRE. PÉRIOSTITE ALBUMINEUSE. OSTÉITE NÉVRALGIQUE. — OPÉRATIONS QUI LEUR SONT APPLICABLES.

Quand on a, par les débridements périostiques ou médullaires, arrêté la marche de l'ostéo-myélite aiguë et fait cesser les phénomènes d'infection, la suppuration peut persister pendant de longs mois et même pendant plusieurs années dans le membre, si, après les premières incisions évacuatrices, on abandonne la maladie à sa marche naturelle. Mais on peut la tarir ou en abréger la durée par des opérations qui n'auront pas le danger de celles qui sont faites au milieu des symptômes aigus et qui ne compromettront pas la croissance ultérieure du membre, pourvu qu'on ait soin de conserver les éléments d'accroissement que l'ostéite n'aura pas détruits. C'est lorsqu'on se trouvera en présence de ces ostéo-myélites de l'enfance, à forme nécrotique disséminée dans le canal médullaire et sous le périoste, qu'une résection de toute l'épaisseur de l'os fera immédiatement cesser les accidents et sera suivie de la reproduction d'une colonne osseuse suffisante pour rétablir la continuité du fémur, et donner au membre la solidité nécessaire pour un bon fonctionnement.

1. *Des effets secondaires de l'ostéite aiguë; irritation entretenue par la persistance des reliquats de l'inflammation primitive. — Hypérostose du fémur. — Persistance de l'hypertrophie longitudinale après les ostéites de l'enfance. — Nécessité des larges évidements le long du fémur pour empêcher la prolongation ou la répétition des accidents de l'ostéo-myélite.*

Nous avons déjà eu occasion de faire remarquer le petit volume des portions nécrosées qui étaient souvent le résultat de ces ostéo-périostites ou ostéo-myélites étendues en apparence à la plus grande partie de l'os, et qui avaient débuté avec les symptômes les plus graves. On aurait pu

croire au premier abord que toute la diaphyse allait être nécrosée, et les séquestres se réduisent à quelques portions de tissu spongieux, grosses comme un pois, ou à une lamelle déchiquetée et étroite de la substance compacte !

La présence de ces foyers nécrotiques (lorsqu'ils ne sont pas sur la limite du cartilage de conjugaison et n'en ont pas amené la destruction) est une cause d'irritation qui provoque une hypertrophie souvent considérable de l'os dans tous les sens. On a alors au lieu d'un os plus court, comme après toute résection, un os plus long et plus gros qu'à l'état normal. Cette hypertrophie de l'os en longueur peut même s'observer après les nécroses presque totales de la diaphyse, allant d'un bulbe de l'os à l'autre sans pénétrer toutefois dans les articulations limitantes. L'observation suivante est relative à une nécrose de toute l'épaisseur du cylindre diaphysaire, depuis la partie la plus large de l'extrémité inférieure de la diaphyse jusqu'au commencement de l'élargissement du renflement supérieur. Elle nous montre, chez un enfant de 5 ans, la reconstitution d'un fémur très solide, plus long que le fémur sain, et resté plus long après l'achèvement de la croissance.

Observation LXXXIII. — *Extraction de la diaphyse presque entière du fémur nécrosée, chez un enfant de treize ans. — Séquestre représentant exactement la diaphyse d'un fémur de quatre ans. — Régénération de l'os. — Hypertrophie en longueur et en épaisseur du fémur nouveau persistant après l'achèvement de la croissance.*

Claude Chapiron, âgé de douze ans et demi, entré à l'Hôtel-Dieu le 15 juillet 1864, salle Saint-Sacerdos. — Il y a huit ans et demi, douleur dans la cuisse gauche, gonflement énorme ; fièvre continue ; accidents graves ; abcès se succédant à de courts intervalles au début. Il est sorti seulement quelques parcelles osseuses.

A son entrée à l'Hôtel-Dieu, le malade présente l'état suivant : Fémur droit tuméfié, fistules multiples et traces d'anciens trajets actuellement oblitérés. Par deux des fistules situées sur le côté externe de la cuisse, le stylet pénètre dans le fémur et constate un séquestre mobile.

Le fémur malade a 34 centimètres ; il est plus long d'un centimètre que celui du côté sain et plus gros. Jambe plus grêle, muscles peu développés ; le tibia paraît un peu plus long, mais il est notablement plus mince ; rotule de moitié plus petite que celle du côté sain.

Pour extraire ce séquestre, on fait une incision le long du bord externe de la cuisse ; avec quelques coups de maillet, on agrandit le cloaque inférieur, et l'on retire ensuite avec des pinces un long séquestre représentant exactement toute la partie cylindrique et compacte de la diaphyse du fémur d'un enfant de quatre ans qui se serait séparée en pleine région juxta-épiphysaire ; les extrémités spongieuses sont profondément érodées. Sa surface est lisse comme celle d'un os sain dépouillé de son périoste.

La réparation de la cavité se fit très rapidement ; au bout de trente jours, le malade sortait de l'Hôtel-Dieu : les fistules d'origine intra-osseuse étaient taries.

Nous avons revu ce malade il y a six ans, c'est-à-dire dix-huit ans après l'opération, et nous avons constaté que le fémur, du côté malade, avait gardé la même avance sur le fémur sain. Il était toujours plus long d'un centimètre au moins.

La persistance d'une épine irritative, telle qu'un séquestre ou un foyer d'ostéo-myélite dans la diaphyse du fémur, amène des hypertrophies longitudinales variant généralement de un à trois centimètres, et dépassant rarement ce dernier chiffre. Une seule fois nous avons constaté un excès d'allongement de 7 centimètres, sur un jeune homme porteur depuis l'âge de 10 ans d'un séquestre diaphysaire qu'on avait abandonné à l'élimination naturelle. C'est surtout quand le foyer siège dans la moitié inférieure de la diaphyse du fémur, plus près du cartilage fertile, que l'excès d'allongement se produit. Dans un cas, cependant, nous avons constaté une hypertrophie longitudinale de 3 centimètres chez un malade dont l'ostéite siégeait au-dessous du trochanter.

L'effet inverse, c'est-à-dire l'arrêt d'accroissement de l'os, est plus fréquent que l'hypertrophie longitudinale après les ostéo-myélites fémorales. Mais ici, comme dans toutes les régions, tout dépend du siège précis de l'ostéite et de son action sur les propriétés végétatives des éléments cartilagineux. Les ostéites juxta-épiphysaires inférieures accompagnées de suppuration et de nécrose para-cartilagineuse peuvent amener des arrêts d'accroissement du fémur de 10 centimètres et plus. Dans un cas de panostéite, suivi de l'ankylose de la hanche et du genou, nous avons trouvé une différence de 11 centimètres entre les deux fémurs. Il s'agissait d'un jeune homme de vingt-cinq ans qui, à la suite d'une panostéite survenue à l'âge de onze ans, avait éprouvé un arrêt complet de l'accroissement de l'os en longueur. Il y avait une hyperostose considérable en épaisseur. L'articulation du genou avait été envahie, mais l'ankylose n'était pas complète. La moyenne de plusieurs mensurations nous donna 111 millimètres de raccourcissement pour le fémur et 7 millimètres pour le tibia.

Nous avons aussi observé un raccourcissement aussi considérable à la suite d'une ostéite juxta-épiphysaire inférieure, sans lésion appréciable de l'extrémité supérieure. Le tibia du même côté présentait une atrophie en longueur de près de 3 centimètres. Dans quatre autres cas analogues, nous avons trouvé des différences variant de 6 à 7 centimètres et demi pour le fémur seul. L'arrêt d'accroissement était dû à l'altération et à la stérilisation du cartilage de conjugaison. Il s'était éliminé dans tous ces cas des séquestres plus ou moins volumineux, mais jamais des séquestres comprenant toute l'épaisseur de l'os et ayant pu occasionner le raccourcissement par le déficit laissé dans l'os au moment de leur élimination ou de leur extraction.

Ces faits nous montrent ainsi le danger des lésions spontanées ou traumatiques portant sur le cartilage de conjugaison inférieur. Si ce cartilage est détruit ou stérilisé par une cause quelconque, il peut en résulter des arrêts d'accroissement dont la figure 527 nous donne un exemple très démonstratif (p. 180).

Cette figure démontre le danger des résections de la partie inférieure de la diaphyse et de toutes les opérations qui détruiraient le cartilage

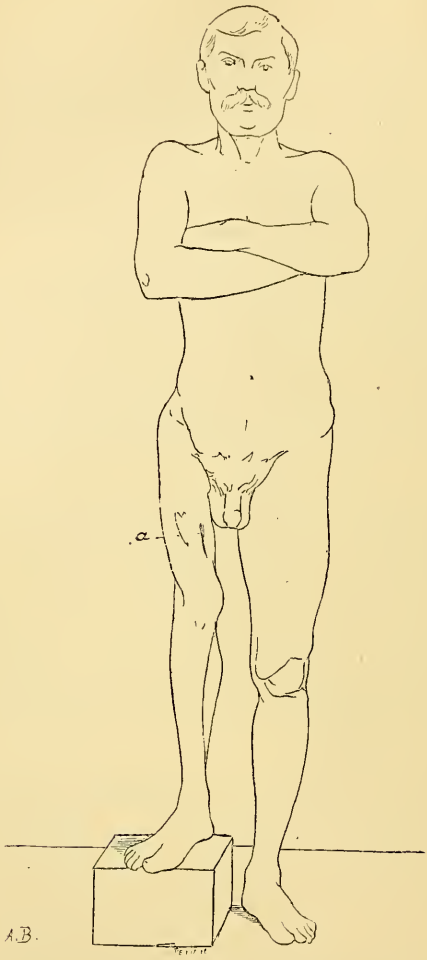

Fig. 327. — *Arrêt d'accroissement du fémur produit par une ostéite juxta-épiphysaire survenue dans l'enfance, à l'âge de 8 ans.*

a, Cicatrices provenant des plaies par où des portions séquestrales ont été expulsées. L'articulation de la hanche est libre; il y a un peu d'adduction due à la rétraction des adducteurs produite par la suppuration qui a persisté longtemps au niveau de leurs insertions inférieures. Il y a eu autrefois arthrite du genou par propagation, mais peu à peu les mouvements se sont en partie rétablis.

de conjugaison correspondant. La destruction unilatérale de ce cartilage donne lieu à des déviations latérales (genoux en dedans ou en dehors)

dont nous avons expérimentalement démontré le mécanisme (t. I, p. 109).

La présence des séquestres incarcérés donne lieu à des suppurations interminables qu'il est cependant possible de faire cesser dans la majorité des cas, à la condition de creuser dans l'os des tranchées assez larges pour explorer dans toute sa longueur le foyer morbide et en fouiller tous les recoins. Ce ne sont pas seulement les séquestres qui entretiennent la suppuration ; ce sont des portions de l'ancien tissu médullaire transformées en tissu spongieux, encore vivantes, mais à vitalité indécise, suppurant en certains points, se médullisant dans d'autres, s'organisant en tissu scléreux ailleurs, mais ne pouvant que lentement aboutir à une organisation définitive. Tant que ces reliquats de l'ostéo-myélite persisteront, la suppuration continuera avec plus ou moins d'abondance et la cicatrisation définitive n'aura pas lieu. Il n'y a qu'un moyen d'en finir, c'est de les enlever par un évidement complet de toute la longueur du fémur qui a été atteinte par l'ostéite. C'est parce qu'on se borne très souvent à des opérations trop économiques, et par cela même incomplètes, que la suppuration persiste indéfiniment ou reparaît de temps en temps[1].

Pour enlever complètement ces reliquats, il faut évider l'os jusqu'à la rencontre des tissus sains en réduisant le fémur à sa couche compacte, qui, heureusement pour la solidité du membre, se trouve alors toujours plus ou moins hypertrophiée. On mettra fin, de cette manière, à ces suppurations rebelles, qui ont pu paraître, aux yeux de quelques chirurgiens, indiquer la résection de la diaphyse sur toute son épaisseur. En dehors des cas d'ostéite nécrotique disséminée, avec décollement étendu du périoste et altération générale de l'os, cette résection ne sera pour nous rationnelle qu'après l'insuccès d'un évidement fait comme nous venons de l'indiquer. Il faut surtout rejeter l'ablation de la diaphyse fémorale dans les cas d'ostéite hypertrophique avec cloaques nombreux donnant lieu aux symptômes de l'ostéite prolongée. Ce sont les lésions auxquelles est spécialement applicable le creusement de l'os, et qui ne doivent pas réclamer d'autre mode de traitement.

2. *Variétés de l'ostéo-myélite fémorale au point de vue de son siège et de sa nature. — Sa fréquence relative dans les diverses régions juxta-épiphysaires. — Ostéite juxta-épiphysaire inférieure; sa propagation à l'articulation du genou. — Périostite albumineuse du fémur; ostéite névralgique.*

La fréquence des inflammations dont le fémur est le siège donne un intérêt particulier à l'étude des ostéites fémorales, et surtout aux ostéites

1. Il ne faut pas appliquer systématiquement le principe des larges évidements et le mettre en pratique dans tous les cas où les limites de l'ostéite ne sont pas très précises. Ces larges évidements laissent une brèche très longue à réparer et qui pourra maintenir par cela même le

juxta-épiphysaires, à cause des rapports des extrémités de la diaphyse dans les articulations limitantes. Toute ostéite aiguë diaphysaire qui atteint le col du fémur, et pénètre jusqu'au-dessous du cartilage de conjugaison, envahit immédiatement l'articulation, puisque le col ou région juxta-épiphysaire de la diaphyse est de toute part entouré par la synoviale. C'est, comme nous l'avons vu, une des origines les plus fréquentes des suppurations aiguës de la hanche. Mais toutes les ostéites qui se forment dans le renflement supérieur du fémur[1], dans le tissu spongieux qui se trouve au niveau et au-dessous des trochanters, n'envahissent pas l'articulation. Il en est qui restent toujours en dehors, celles qui débutent dans l'épiphyse magni-trochantérienne ou dans l'épiphyse parvi-trochantérienne; d'autres se limitent souvent et s'arrêtent au-dessous de la ligne intertrochantérienne, laissant l'articulation indemne ou ne l'envahissant que tardivement.

Ces ostéites de l'extrémité supérieure du fémur, avant sa bifurcation au col et au trochanter, donnent lieu à des abcès et à des trajets fistuleux qui s'ouvrent au niveau du tiers supérieur de l'os et le plus souvent au-dessous du cartilage de conjugaison sous-trochantérien. Il faut les débrider le plus tôt possible pour éviter la marche de l'ostéite vers le col.

Les ostéites de la région juxta-épiphysaire supérieure, comprenant les ostéites cervicales, les ostéites trochantériennes et les ostéites bulbaires qui n'ont pas dépassé en haut la ligne intertrochantérienne, sont moins fréquentes que les ostéites juxta-épiphysaires inférieures.

Mais voyons ici une confirmation de la proposition générale que nous avons depuis longtemps émise sur le rapport qui existe entre l'activité physiologique et le nombre des inflammations spontanées. Plus l'accroissement est actif dans une région de l'os, plus cette région est disposée à être le siège des différents processus morbides. Nous avons vu que l'accroissement du fémur s'opérait pour les deux tiers au moins par l'extrémité inférieure; c'est aussi le même rapport que nous avons pour les ostéites. Sur 105 cas, recueillis au hasard de l'observation, nous avons trouvé que l'extrémité supérieure du fémur avait été envahie 23 fois, tandis que l'extrémité inférieure l'avait été 65 fois. La partie moyenne de la diaphyse était notée 8 fois comme le siège principal et primitif de l'ostéite; 2 fois le fémur était pris dans toute sa longueur, d'une articulation à l'autre; dans 3 cas les deux extrémités juxta-épiphysaires

malade plusieurs mois au lit. Aussi dans les cas légers vaut-il mieux se borner à une simple trépanation et à un évidement partiel, quitte à y revenir plus tard si la suppuration continue. Il n'y a aucun danger à attendre et à procéder en plusieurs temps, une fois que le principal foyer a été suffisamment ouvert. Il faut avoir de la patience quand il n'y a pas péril en la demeure.

1. Les ostéites du fémur forment à peu près le tiers des ostéites des grands os des membres Sur une série de 291 cas, nous avons trouvé 95 ostéites du fémur. (*Encyclop. internat.*). Lannelongue a constaté même une proportion un peu plus forte : 34 cas sur 100.— Sezary avait noté 47 ostéites du fémur sur 119 cas. — Le fémur n'est pas cependant l'os le plus souvent

avaient été prises simultanément. Les ostéites du col qui donnent lieu immédiatement à des phénomènes d'arthrite coxo-fémorale ne sont pas comprises dans ces 103 cas.

La région juxta-épiphysaire inférieure du fémur est, d'après cette statistique, le siège le plus fréquent de l'ostéo-myélite, qui s'y présente avec une variété de formes et de degrés d'intensité qu'il ne faut jamais oublier quand on veut formuler des règles générales. Les formes graves, infectieuses, malignes, y sont très fréquentes et elles partent de l'extrémité juxta-épiphysaire pour envahir le canal médullaire en haut, et l'articulation du genou en bas, si on ne les arrête pas dans leur marche par des débridements hâtifs. Les formes moins graves, qui s'arrêtent après l'ouverture d'un ou deux abcès sus-condyliens, se terminent généralement par la production de petits séquestres de tissu spongieux, qui peuvent rester longtemps incarcérés et donner lieu à des poussées fréquentes d'ostéite, jusqu'à ce qu'on soit allé les extraire par une trépanation de la couche périphérique. Si l'ostéo-myélite s'est étendue plus haut, elle donne lieu alors à des séquestres de la couche compacte plus ou moins longs, plus ou moins larges, suivant l'étendue de la partie privée de vaisseaux par l'inflammation destructive de la moelle et du périoste.

Rien de régulier, du reste, dans le siège et l'étendue de ces séquestres du tissu compact. On en trouve souvent plusieurs à la suite des uns des autres, déchiquetés sur leurs bords, et remontant plus ou moins haut le long du canal médullaire : d'où la nécessité de faire de longues fenêtres et des trépanations multiples jusqu'à la limite supérieure de la tuméfaction osseuse et même au delà du cloaque le plus élevé.

Un des lieux d'élection de ces séquestres, c'est l'espace triangulaire délimité à la face postérieure du fémur par la bifurcation de la ligne âpre. On trouve souvent des séquestres compacts ayant la forme d'un Λ à extrémité supérieure. La base du Λ répond à la ligne de conjugaison. C'est par là que l'articulation du genou est souvent envahie. La partie antérieure de la ligne conjugale qui répond au cul-de-sac sous-tricipital est aussi une voie par où s'opère l'invasion de la synoviale.

Il faut enlever les séquestres postérieurs en les attaquant, non pas directement en arrière, mais sur les côtés, et surtout en dehors. On se sert des trajets fistuleux existants; mais, pour peu que l'incision suffisante des trajets fistuleux soit empêchée par le voisinage du paquet vasculo-nerveux, il faut faire une nouvelle incision sur le bord externe du membre, entre le biceps et le bord postérieur du vaste externe, sur la ligne d'incision pour la résection de la diaphyse fémorale.

atteint, c'est le tibia qui l'emporte. Nous avions trouvé dans notre premier travail 121 ostéites du tibia pour 95 du fémur; Sezary a compté 47 ostéites du fémur pour 56 du tibia. Dans la série de Lannelongue, le tibia ne vient qu'en deuxième ligne, 23 fois contre 34 pour le fémur.

On temporise trop, généralement, et nous avons eu souvent à enlever des séquestres qui depuis de longues années occasionnaient une suppuration qu'on aurait pu tarir en quelques jours.

Le séjour des séquestres de la lame compacte de l'os n'est pas sans dangers dans cette région. Quelquefois leurs pointes ont piqué les vaisseaux et ont occasionné la mort par hémorrhagie [1]. La blessure de l'artère ou de la veine poplitée est surtout à redouter dans les efforts qu'on fait pour extraire ces séquestres à la suite d'une ouverture insuffisante. Nous avons vu à Londres, en 1860, un malade qui avait été amputé à la suite d'un accident semblable. Si l'os mort est séparé des vaisseaux par un périoste épais et ossifié, cet accident n'est pas à redouter; mais l'ossification périostique manque quelquefois en arrière, et c'est alors que les pointes et les aspérités des séquestres peuvent s'enfoncer dans les vaisseaux et les déchirer.

L'inflammation de la portion juxta-épiphysaire inférieure retentit toujours plus ou moins sur l'articulation du genou [2], mais n'en amène que rarement la suppuration. Les formes bénignes d'arthrite par propagation sont de beaucoup les plus fréquentes. Il se fait un épanchement séreux dans le genou, qui se résorbe au bout de quelque temps et laisse ensuite une raideur plus ou moins grande. D'autres fois, la forme plastique existe dès le début et les malades conservent indéfiniment de la raideur.

C'est à l'extrémité inférieure du fémur que nous avons pour la première fois observé la variété d'ostéite que nous avons désignée sous le nom de *Périostite albumineuse*, et qui est caractérisée par la présence d'un liquide synoviforme, clair et filant comme du blanc d'œuf, dans le foyer liquide qu'on croirait être un abcès. On peut prévenir la suppuration et la nécrose de l'os par des ponctions hâtives, mais le plus souvent le foyer finit par suppurer et l'affection marche ensuite comme la forme commune de l'ostéite suppurée. Le liquide albumineux a de la tendance à se reproduire dans les poussées qui peuvent survenir sous l'influence d'une irritation accidentelle, tant que le point osseux malade n'est pas éliminé [3].

1. Hunt. *American journal of medical sciences*, 1865.

2. Au niveau des saillies latérales des condyles, le cartilage de conjugaison est sous-périostique; et comme l'inflammation ne se développe pas toujours contre le cartilage et peut s'en éloigner plus ou moins, elle ne se propage que lentement dans les cas chroniques ou subaigus et n'atteint que tardivement l'articulation, où elle arrive très atténuée.

3. La périostite albumineuse a attiré l'attention d'un certain nombre d'observateurs (Nicaise, Terrier, Riedinger, Schlange, etc.) depuis le mémoire dans lequel M. Poncet fit connaître pour la première fois notre manière de voir sur cette maladie dont nous avions déjà observé quatre cas en 1872. On s'est quelquefois mépris sur la portée du qualificatif *albumineux* que nous avons donné à ce genre d'ostéite; il signifie seulement que le liquide contenu sous le périoste et tout autour ressemble à l'albumine du blanc d'œuf, mais n'indique aucune altération générale des liquides de l'économie, ni des liquides circulants, ni des liquides sécrétés. — C'est pour nous une forme spéciale de périostite qui finit le plus souvent par suppurer, mais qui peut se

Observation LXXXIV. — *Périostite albumineuse de l'extrémité inférieure du fémur. — Suppuration consécutive du foyer. — Séquestre juxta-épiphysaire.*

F. Narbonnet, quatorze ans, entre dans le courant de novembre 1868, salle des opérés, dans le service de M. Ollier. On ne note pas d'antécédents héréditaires intéressants, et lui-même s'est toujours bien porté jusqu'au mois de septembre dernier. A ce moment, sans cause appréciable, sans traumatisme, il a commencé à ressentir brusquement des douleurs vives un peu au-dessus du genou gauche. Au bout de quatre ou cinq jours il dut s'aliter, la jambe se fléchit, les douleurs devinrent excessivement violentes, la tuméfaction apparut profondément. Le traitement consista en une application de vingt-cinq ventouses scarifiées. Enfin, deux mois après, il entre à l'Hôtel-Dieu.

A ce moment, on constate la présence d'une collection liquide, indépendante du genou, située sur la face interne de l'extrémité fémorale : il n'y a pas d'hydarthrose appréciable, la rotule est mobile, la palpation de l'articulation ne provoque pas de douleurs, pas plus que les petits mouvements imprimés à l'articulation.

On ponctionne la collection liquide ; il sort un liquide filant, transparent comme du blanc d'œuf, d'apparence synoviale, si bien qu'on crut que l'articulation avait été ouverte. On recueillit près d'un tiers de litre parfaitement homogène de ce liquide filant, puis on pressa sur la partie supérieure de la tumeur et on fit sortir des gouttelettes huileuses que leur densité avait fait monter au point culminant de la poche.

Les dernières gouttes présentèrent un aspect un peu louche, légèrement coloré par le sang, mais on ne fit pas sortir de pus. Traité par la chaleur et l'acide nitrique, ce liquide se coagula en une masse blanche homogène.

L'ouverture fut fermée, mais le liquide se reforma, et, trois semaines après, la collection s'ouvrit spontanément; il sortit encore un quart de litre de liquide environ, moins filant et un peu plus louche que la première fois. L'écoulement s'étant établi, on fit une contre-ouverture à la partie externe de l'abcès, et on plaça un drain par où s'écoula facilement le liquide, qui devint progressivement moins filant. On explora l'os, et le stylet put facilement rencontrer une surface dénudée sur une étendue de 1 à 2 centimètres carrés.

En mars 1869, le membre ayant été redressé, on plaça un premier bandage silicaté, remplacé par un second en juin de la même année : enfin, en juillet, le malade quitte l'hôpital; il peut marcher en s'aidant d'une béquille; l'intégrité de l'article est complète.

Le 5 décembre 1869, le malade rentre dans le service : le genou s'est encore fléchi; il est roide et un peu tuméfié; on étend à nouveau le membre et on le renferme dans un bandage silicaté dont l'application amène la cessation complète des douleurs.

Le 28 février 1870, un abcès s'ouvre spontanément en haut du creux poplité : on sent à nouveau la dénudation osseuse[1] et, le 3 mars, le malade endormi, on peut retirer un petit séquestre, gros comme un grain de blé, à bords déchiquetés.

terminer par résorption et disparaître sans laisser de traces, tant que le liquide est clair et contient peu de leucocytes. Dans un cas traumatique (collection formée dans le foyer de la fracture), nous avons retiré environ deux cuillerées d'un liquide albumineux aussi clair que l'eau de roche, malgré quelques gouttes huileuses qui surnageaient à sa surface. Après la ponction, le liquide ne se reproduisit plus. Ce liquide contenait une proportion exceptionnelle de phosphate de chaux. On aurait dit un cal liquide. — M. Poncet a observé récemment (*Gaz. Hebd.*, 1888) un autre cas traumatique à la suite d'une fracture de la partie moyenne du fémur. L'os fracturé avait été atteint autrefois d'ostéite suppurée.

1. Il est probable que la guérison eût été plus rapide si nous eussions, après l'ablation du premier séquestre enlevé avec le ciseau les parties dénudées. Mais la maturité des séquestres ne s'opère pas au même moment, et il faut souvent des années pour qu'un os présentant dans son tissu les différentes formes de l'ostéo-myélite, achève son évolution, soit dans le sens de la transformation stable, soit dans le sens de la nécrose.

On revoit le malade en décembre 1872. A ce moment, un abcès nouveau s'est formé au-dessus du bord supérieur de la rotule; il s'en écoule un liquide albumineux; il reste dans le service jusqu'en mars 1873, et quand il s'en va, il est entièrement guéri. En décembre 1879, on revoit le malade et on constate qu'il existe un arrêt d'accroissement de tout le membre inférieur : le fémur est raccourci de 45 millimètres et le tibia de 10 millimètres. Il y a, en outre, une atrophie très considérable des masses musculaires. La guérison de l'ostéite s'était maintenue depuis 1873.

La présence de liquide filant, synoviforme, suffit à caractériser cette variété de périostite; mais nous avons observé plusieurs fois des collections de cette nature dans des poussées secondaires d'ostéite qui avaient présenté le caractère purulent dans leurs premières manifestations. C'est donc une modalité des exsudats inflammatoires d'origine osseuse ou périostique, qui tient à la nature de ces tissus et qui précède la formation du pus, sans l'amener nécessairement.

Les formes aiguës ou même subaiguës de l'ostéite juxta-épiphysaire sont suivies quelquefois de décollements diaphysaires qui amènent une luxation ou plutôt un déplacement de l'épiphyse. Le cartilage de conjugaison accompagne l'épiphyse, et si le fémur a encore à s'accroître, il se forme une saillie angulaire qui s'éloigne de plus en plus du genou, l'épiphyse s'abaissant à mesure que le cartilage de conjugaison produit de nouvelles couches d'ossification. Le genou présente alors une forme particulière : on dirait qu'il y a deux rotules superposées ou un double genou[1].

Ces déviations peuvent être prévenues dès leur début quand on s'aperçoit de la mobilité de l'épiphyse. Plus tard, lorsqu'elles sont consolidées, il vaut mieux les abandonner à elles-mêmes, de crainte de réveiller de vieux foyers d'ostéo-myélite, à moins qu'elles n'occasionnent des difformités trop gênantes. Dans un cas accompagné d'arthrite chronique fémoro-tibiale, nous avons réséqué le genou et redressé le membre[2].

Si ces décollements lents ou brusques de la diaphyse peuvent s'opérer sans secousse violente, lorsque l'inflammation a raréfié et médullisé la couche spongoïde ou la couche osseuse la plus rapprochée du cartilage de conjugaison, on constate de véritables fractures, à la suite d'un choc ou d'un mouvement forcé, lorsque la diminution de la consistance

1. Nous avons fait connaître les variétés que présentent ces luxations des épiphyses sur les diaphyses dans notre article sur les *Maladies des os*, inséré dans l'*Encyclopédie internationale de chirurgie* (d'Ashhurst), publiée en anglais et en français.

2. Il ne peut y avoir de règle fixe à cet égard. L'ostéotomie, la résection cunéiforme ou l'ostéoclasie sus-condylienne seront indiquées dans les cas ou le genou est vicieusement ankylosé. S'il reste des trajets fistuleux, on devra préférer l'instrument tranchant qui permettra d'abord de se rendre compte de l'étendue et de la profondeur des lésions avant de procéder à la section de l'os. L'ostéoclasie aura son indication dans les cas où la suppuration sera depuis longtemps tarie, et où rien n'indiquera la présence des reliquats de l'ostéite ancienne.

de l'os s'étend jusqu'à une certaine distance du cartilage de conjugaison. On peut les observer à la partie moyenne de la diaphyse, mais généralement c'est au commencement de la région juxta-épiphysaire, là où cesse le canal médullaire central. Nous en avons observé plusieurs cas au tiers inférieur du fémur. Elles sont plus rares à la région juxta-épi-

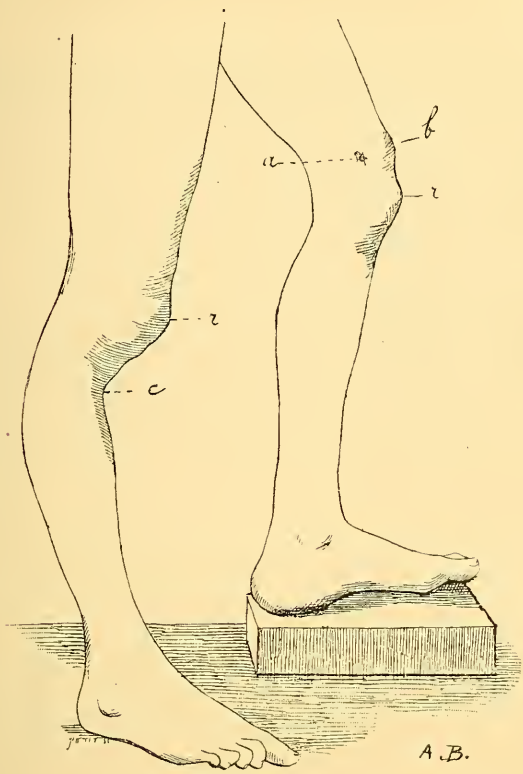

Fig. 328. — Disjonction pathologique diaphyso-épiphysaire, produite chez le même sujet, sur le fémur à gauche, sur le tibia à droite, à la suite d'ostéites infectieuses aiguës survenues à l'âge de seize ans ; l'humérus fut envahi plus tard. (*Photographie prise en* 1868, *deux ans après le début de l'ostéo-myélite; même état en janvier* 1889.)

A gauche, on voit la difformité du *double genou*. La saillie supérieure *a* tient à la flexion de l'épiphyse sur la diaphyse à la suite de la médullisation de la couche spongoïde entre la diaphyse et le cartilage de conjugaison ; on dirait une fracture de la rotule avec écartement des fragments. — La saillie inférieure *r* est formée par la rotule. — Cette déformation, survenue dans le cours d'une ostéite aiguë, a été produite par la prédominence d'action des muscles fléchisseurs de la jambe. — *a*, Cicatrice de la fistule interne sus-condylienne.

A droite, la flexion de la diaphyse sur l'épiphyse supérieure s'est faite en sens inverse; angle saillants en arrière. Au lieu d'une saillie antérieure, il y a un angle rentrant, en coup de hache, au niveau de la ligne de conjugaison *c ; r*, rotule. Il n'y a d'ankylose d'aucun côté ; mais les mouvements sont plus limités cependant qu'à l'état normal.

physaire supérieure, au-dessous du trochanter. Nous en avons cependant noté deux exemples. La fracture avait eu lieu au-dessous du col et n'intéressait pas l'articulation. Nous en avons publié un dans l'*Encyclopédie internationale* (d'Ashhurst) qui était intéressant en ce qu'il y

Fig. 337 et 338. — Fracture spontanée du fémur dans la région sous-trochantérienne, à quatre centimètres au-dessous du sommet du grand trochanter.

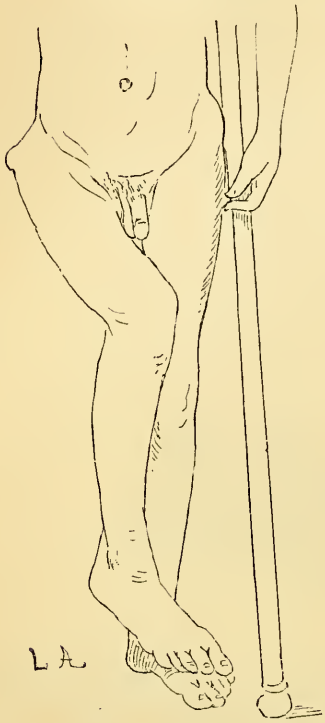

Fig. 329. — Malade vu par devant.

Fig. 330. — Malade vu par derrière.

avait deux fractures sur le même membre, l'une sous-trochantérienne, l'autre sur le tibia, à 10 centimètres au-dessus de la pointe de la malléole. Nous en reproduisons ici un second exemple. La fracture s'était produite dans un mouvement que le malade fit dans son lit. Le membre se plaça dans une adduction exagérée qui empêcha plus tard le malade d'appuyer le pied par terre. Il suppurait encore quand nous l'avions dans notre service, il y a vingt ans de cela. Nous rectifiâmes un peu la direction du membre par l'extension continue qui fit céder la rétraction des adducteurs et redressa le cal qui n'était pas encore tout à fait solide. Il finit par marcher passablement en s'appuyant sur la pointe du pied.

C'est une difformité qui serait aujourd'hui justiciable de l'ostéotomie sous-cervicale avec résection cunéiforme.

Les fractures spontanées, suite d'ostéite, s'observent surtout au fémur. C'est sur cet os que le poids du corps, les chocs extérieurs, les chutes et les contractions musculaires agissent de la manière la plus efficace pour interrompre la continuité de la diaphyse lorsque l'inflammation raréfiante a altéré sa consistance. Si ces fractures se produisent après la cicatrisation des abcès, lorsqu'il n'y a plus de foyers de suppuration, elles peuvent se cicatriser comme des fractures simples. Mais elles risquent toujours de ramener la suppuration en réveillant des foyers mal éteints et encore habités par des colonies de microcoques pyogènes. C'est pour cela que toute tentative opératoire pour redresser ces difformités, soit par ostéotomie, soit par ostéoclasie (surtout par ce dernier moyen), doit être différée jusqu'au rétablissement complet de la santé générale du sujet. Quand ces fractures se produisent sur des os qui suppurent encore, elles sont beaucoup plus graves. Nous avons perdu autrefois de pyohémie deux sujets qui s'étaient cassé le fémur au niveau d'un ancien foyer de suppuration[1].

3. *De quelques particularités relatives aux opérations pratiquées sur la diaphyse du fémur. — Danger des sections transversales d'une partie du triceps. — Cas de luxation de la rotule due à cette cause.*

Nous avons déjà indiqué, chemin faisant, combien il est important de choisir la région externe pour pratiquer les évidements et les trépanations du fémur. Mais l'existence des fistules et des cloaques sur les faces interne, antérieure et postérieure de l'os, peut paraître imposer d'autres voies. Nous redirons à cet égard que, malgré la présence des fistules et des cicatrices, il faut user le moins possible de la voie postérieure directe et de la voie interne. Il vaut mieux négliger les fistules pour pénétrer directement dans le canal médullaire par des trépanations faites sur la face externe, bien qu'elle soit saine. On arrive plus facilement par là sur les foyers, et on a toute facilité pour prolonger les ouvertures aussi haut qu'il peut être nécessaire, jusqu'au niveau du trochanter.

Indépendamment de la lésion des vaisseaux et des nerfs, il faut se méfier des incisions transversales coupant une partie des fibres du vaste interne. Pour éviter les vaisseaux, on est porté à joindre à l'incision longitudinale des incisions perpendiculaires; mais ces incisions peuvent avoir de grands inconvénients au point de vue des fonctions du triceps. Nous avons vu une luxation en dehors de la rotule produite par cette cause.

1. *Traité de régénération des os*, t. II, p. 432.

Le vaste interne ayant été coupé en travers jusqu'à l'os, dans presque toute sa largeur, la rotule avait été tirée peu à peu en dehors par les contractions du vaste externe que rien ne contrebalançait, et elle était venue se placer en dehors du condyle externe. La rainure intercondylienne était sous-cutanée. Voici en quelques mots cette curieuse observation[1].

Observation LXXXV. — *Luxation de la rotule consécutive à une section transversale du vaste externe dans une ancienne opération de séquestrotomie.*

Le 17 décembre 1887, entra dans mon service un jeune homme âgé de vingt-quatre ans, atteint d'une ostéite juxta-épiphysaire du fémur gauche, accompagnée de douleurs sourdes dans la région, avec exacerbations régulières toutes les nuits. L'ostéite datait de 1876; elle avait débuté par des symptômes aigus : fièvre, douleurs violentes. Un abcès s'ouvrit et les douleurs disparurent. Deux ans et demi après, il fut traité à Genève, puis à Lausanne. Il subit diverses opérations de séquestrotomie qui firent cesser les douleurs et arrêtèrent momentanément la suppuration. Les traces de ces opérations sont indiquées par des cicatrices dont la plus longue, très adhérente à l'os, siégeait sur la face interne du membre. Elle était le résultat des incisions faites pour extraire les séquestres. Mais ce qui attira notre attention fut une cicatrice de 10 centimètres partant de cette cicatrice longitudinale et se dirigeant obliquement en haut et en avant. Cette cicatrice ne pouvait être que le résultat d'une incision faite pour élargir le champ opératoire et découvrir la face antérieure du fémur. Malheureusement elle ne pouvait aller jusqu'à l'os qu'en coupant toute l'épaisseur du vaste interne et même en empiétant un peu sur le droit antérieur. Cette section du triceps en travers avait eu pour résultat la paralysie des fibres musculaires situées au-dessous d'elle, puisqu'elle avait coupé les filets nerveux qui les animent. Aussi en était-il résulté une luxation de la rotule en dehors. L'action du triceps, étant réduite aux contractions du vaste externe et d'une partie du droit antérieur, devait attirer la rotule en dehors et amener peu à peu un déplacement de cet os. C'est ce qui s'était produit; la rotule était fixée sur la face antérieure et externe du condyle et laissait à découvert la rainure intercondylienne qu'on sentait distinctement sous la peau. Il était impossible de ramener la rotule à sa place normale. Indépendamment des contractions du vaste externe, elle était retenue par la rétraction de l'aileron externe de la rotule et des parties fibreuses de l'articulation en dehors. Le vaste interne avait perdu toute action sur elle et ne pouvait, ni dans l'extension, ni dans la flexion, la ramener dans sa direction normale. La rotule était plus épaisse sur son bord interne et un peu moins large transversalement. Ce bord n'étant plus tiré en dedans, la substance osseuse s'est ramassée sur elle-même au lieu de s'étaler en un bord aplati. C'est un nouvel exemple du changement de formes des saillies osseuses lorsqu'elles sont soustraites aux pressions ou aux tractions physiologiques. — Cette subluxation de la rotule gênait la marche et occasionnait une claudication due au défaut de fixité du genou.

Nous pratiquâmes un évidement du fémur, en l'attaquant à la fois en dedans et en dehors, pour passer un drain de part en part. Les douleurs disparurent, mais l'état de la rotule resta toujours le même.

Nous ne pouvons interpréter cette luxation par un autre mécanisme, et nous signalons ce fait exceptionnel à l'appui des règles que nous

1. Elle a été publiée avec plus de détails dans le *Lyon médical* (30 septembre 1888), par mon interne M. Condamin, aide d'anatomie de la Faculté, qui l'a fait suivre d'intéressantes considérations sur ce nouveau genre de luxation de la rotule.

avons données pour attaquer le fémur en dehors, même dans les cas où les fistules existent en dedans. En faisant une grande incision longitudinale en dehors, entre le triceps et le vaste externe, on a tout l'espace nécessaire pour se dispenser de couper en travers les faisceaux musculaires.

La réapparition des douleurs après une trépanation ou un évidement qui a débarrassé l'os de tous ses tissus morbides apparents, indique que l'ostéo-myélite s'est prolongée au delà par une nouvelle poussée ou qu'on n'a pas suffisamment débridé la moelle malade. Ces douleurs se présentent alors avec le caractère intermittent, à type nocturne, et résistent généralement jusqu'à ce qu'une nouvelle trépanation chirurgicale ou l'ouverture spontanée du foyer morbide dans la tranchée du précédent évidement aient fait cesser la cause de l'étranglement.

Ces douleurs se déclarent souvent sans phénomènes fébriles généraux et même sans les phénomènes locaux de l'ostéite. Il se produit cependant à la longue une tuméfaction de l'os et une élévation de la chaleur locale. Il ne faut pas alors hésiter à trépaner; l'existence d'une ostéomyélite antérieure ne permet guère de se tromper dans son diagnostic. Mais il faut être plus prudent pour des douleurs spontanées qui se développeraient sans cause appréciable, sans traumatisme et en dehors des affections générales qui peuvent par elles-mêmes produire des ostéites. On pourrait alors tomber sur une lésion organique au début; mais l'erreur aurait sa compensation dans une amputation plus hâtive qui serait alors dans l'intérêt du malade.

L'ostéo-périostite rhumatismale peut donner lieu à des douleurs intenses et rebelles. Nous avons vu un jeune homme de dix-sept ans, rhumatisant, qui était arrivé au dernier degré du marasme à la suite d'une ostéalgie du fémur accompagnée d'une tuméfaction en fuseau de toute la diaphyse. L'iodure de potassium, les vésicatoires, la quinine avaient été impuissants, et nous avions déjà parlé de la trépanation quand, nous souvenant des antécédents rhumatismaux du malade, nous essayâmes les bains de vapeur et les sudations prolongées qui amenèrent bientôt la cessation des douleurs et finalement le retour à son état normal. Une trépanation n'eût fait probablement qu'accélérer la guérison en faisant cesser l'étranglement de la moelle, mais les bains de vapeur en eurent raison, et la guérison s'est maintenue depuis dix ans.

§ IV. Des résections traumatiques de la diaphyse du fémur.

Nous n'avons jamais fait de résection étendue du fémur fracturé; car nous ne comptons pas les sections d'une pointe osseuse saillante à travers les chairs[1]. Nous avons toujours amputé ou traité nos malades

1. Nous avons fait plusieurs résections secondaires post-fébriles, et entre autres deux résec-

par la conservation. Le courant est de plus en plus vers cette dernière méthode de traitement, et les pansements antiseptiques étendront nécessairement son champ d'application dans la médecine civile et dans la chirurgie d'armée. Avec une antisepsie minutieuse, on devra réussir à éviter l'amputation et la résection dans les fractures de cuisse compliquées de plaie, quand les lésions des parties molles ne réclameront pas par elles-mêmes le sacrifice du membre. Mais nous croyons que ce serait aller trop loin que de repousser absolument la résection de la diaphyse fémorale. Elle a jusqu'ici donné des résultats fâcheux en général dans la chirurgie d'armée, mais on n'avait pas les pansements antiseptiques. Il ne faut pas juger cette question uniquement avec les anciennes doctrines et sur les tristes impressions qu'ont laissées les guerres passées. Il faut l'envisager avec cette idée que, s'il suffira dans la plupart des cas de prévenir l'infection de la plaie, on n'atteindra ce but dans les fractures avec grand délabrement, que par une exploration antiseptique du trajet de la balle destinée à le débarrasser des esquilles et des corps étrangers qu'il peut contenir. Si l'on se trouve en présence d'une plaie déjà infectée et donnant lieu à des accidents graves, une esquillotomie avec résection plus ou moins étendue des bouts de l'os pourra être nécessaire. Tout en étant partisan de l'expectation, en règle générale, nous admettons donc des cas où la résection pourra être indiquée d'après les idées exposées dans nos généralités et que nous ne reproduisons pas ici, parce que nous n'avons pas de faits nouveaux à invoquer.

Les décollements diaphysaires avec issue de l'extrémité de la diaphyse à travers la peau donneraient lieu aux mêmes considérations que celles auxquelles nous nous sommes livré à propos des décollements de la diaphyse humérale. La réduction ou la résection seront déterminées d'après les mêmes principes. Comme cet accident ne peut arriver que chez des sujets dans l'âge de croissance et que la gaine périostique reste alors adhérente aux parties molles, on se trouvera dans les meilleures conditions pour la reproduction de l'os après le retranchement de la partie saillante à travers la plaie.

Bien que l'antisepsie doive notablement changer à l'avenir les conditions des blessés sur les champs de bataille (comme on a pu déjà le vérifier dans les guerres dont l'Orient a été le théâtre depuis douze ans, en Europe et en Asie), il n'est pas sans intérêt de connaître les chiffres des statistiques de la guerre d'Amérique.

tions du fragment supérieur saillant à travers les chairs (6 centimètres dans un cas et 7 dans l'autre. Quoique desséchés en leur périphérie, ces fragments étaient encore vivants par leur moelle qui continuait à entretenir la vie des couches internes du cylindre osseux Les fragments étaient déjà consolidés par un sautoir périostique ossifié, qui empêchait de tenter la réduction. Dans un cas, nous bornâmes l'opération au retranchement de la partie saillante. Dans l'autre, après l'excision du fragment saillant, nous sectionnâmes l'os au niveau de l'angle rentrant pour redresser le membre.

Otis a rassemblé 175 cas de résection de la diaphyse du fémur. Sur ce nombre il y eut 51 guérisons, 116 morts et 8 résultats inconnus : soit une mortalité de 69,4 pour 100. La mortalité a été à peu près égale pour les résections du tiers supérieur et du tiers inférieur [1]. L'amputation de la cuisse au tiers supérieur n'ayant donné qu'une mortalité de 53,8 pour 100 [2], en comprenant toutes les opérations primitives ou secondaires (antéfébriles, intrafébriles, postfébriles), nous devons en conclure nécessairement que l'amputation a été moins grave que la résection, et qu'on eût conservé plus de vies si l'on avait systématiquement amputé tous les blessés. Cette conclusion est d'autant plus forcée que l'on avait dû réserver pour la résection les cas les moins graves.

§ V. Des résections orthopédiques de la diaphyse fémorale. — Pseudarthroses; cals vicieux et autres déformations.

A. — PSEUDARTHROSES; FRÉQUENCE DE L'INTERPOSITION MUSCULAIRE. — RÉUNION DES FRAGMENTS A TRAVERS UNE LARGE FENÊTRE PRATIQUÉE DANS LES MUSCULES INTERPOSÉS.

La résection de la diaphyse fémorale dans les pseudarthroses était tellement redoutée autrefois qu'on lui a souvent préféré l'amputation de la cuisse pour les malades auxquels la prothèse ne pouvait pas suffire. Aujourd'hui les conditions sont bien différentes et l'on ne doit pas craindre d'aller aviver et suturer les bouts de l'os. Cette opération présentera souvent des particularités dont il faut être prévenu pour ne point s'étonner des difficultés qu'on pourra rencontrer. Nous avons insisté sur la fréquence de l'interposition musculaire dans les segments des membres à un seul os et sur l'obstacle insurmontable qu'elle apporte à la consolidation. Dans les deux opérations que nous avons faites sur le fémur, nous avons dû sectionner une épaisse couche de muscle interposée, et, dans le dernier cas, ce fut à travers une large fenêtre pratiquée dans le vaste externe que nous pûmes rapprocher et suturer les fragments.

La résection des bouts de l'os dans la pseudarthrose du fémur doit

1. « En résumant les 175 cas de résection dans la diaphyse du fémur, on verra que l'opération fut accomplie 76 fois dans le tiers supérieur, y compris neuf cas chez lesquels l'opération s'étendit dans le tiers moyen du fémur. Sur ces 76 cas, 25 guérirent, 49 eurent une issue fatale, 2 eurent un résultat incertain, et la mortalité fut ainsi de 66,2 pour 100. Sur les 59 résections du tiers moyen du fémur, le résultat reste inconnu pour un cas; 18 furent suivies de guérison et 40 de mort, soit une proportion de mortalité de 68,9 pour 100. Les 17 opérations du tiers inférieur comprennent 5 guérisons, 11 morts, un résultat indéterminé, soit une mortalité de 68,7 pour 100. Les 23 opérations où le siège de la fracture n'est pas défini comprennent 16 morts, 3 guérisons, 4 cas inconnus; soit une mortalité de 84,2 pour 100. Dans 6 des 175 cas de résection diaphysaire du fémur, on dut avoir recours à l'amputation consécutive de la cuisse, et dans un cas à la désarticulation de la hanche. » (Otis, *History of war of the rebellion*. part. III, vol. II. *Second issue*, p. 213.)

2. La mortalité de l'amputation au tiers supérieur a été exactement la même que la mortalité pour toutes les amputations de cuisse réunies, quel qu'en fut le niveau. 3310 morts sur 6229 amputations, soit 53,8 pour 100 contre 53,6 au tiers inférieur.

être faite suivant la technique la plus propre à assurer la formation d'un cal assez solide pour que le membre puisse supporter le poids du corps. Il faut alors, après avoir enlevé ou du moins écarté tous les muscles qui peuvent faire obstacle à la coaptation des fragments, conserver autour d'eux tous les tissus ossifiables, réunir les extrémités osseuses par la plus large surface possible, et, par-dessus tout, maintenir par la suture ou le vissage la permanence de leur contact. Il faut se méfier de la tendance qu'ont les muscles divisés à s'interposer de nouveau, et ne pas craindre de fenêtrer largement le muscle déjà perforé par le fragment superficiel. L'atrophie des bouts de l'os est portée quelquefois très loin dans les pseudarthroses anciennes : la substance compacte est réduite à une couche papyracée, remplie d'une moelle molle, sans tendance à l'ossification et entourée d'un périoste aminci. Cette atrophie apparaît très rapidement chez les enfants et les adolescents; non seulement l'accroissement de l'os est arrêté, mais le tissu osseux ancien se médullise et sa résorption s'opère dans les extrémités flottantes. La substance compacte s'amincit et l'os revient sur lui-même. Chez l'adulte, ce travail de résorption progressive est, toutes choses égales d'ailleurs, plus lent à s'accomplir, mais aussi à se réparer. Si les bouts de l'os se sont amincis et se terminent en fuseau, il faut les exciser de manière à obtenir une surface d'adaptation aussi étendue que possible, soit perpendiculaire à la direction de l'os, soit oblique, pour avoir une surface latérale plus large sans trop diminuer la longueur de l'os. Quand on peut faire saillir les fragments, on doit les emboîter l'un dans l'autre, en les taillant l'un en V saillant, l'autre en V rentrant, et les maintenant ensuite par la suture. On ne saurait jamais prendre trop de précautions pour favoriser leur soudure, surtout lorsqu'ils sont atrophiés.

Heureusement que cette atrophie, résultat de l'inactivité fonctionnelle, tend à disparaître d'elle-même dès que les fragments ont été mis en rapport et se trouvent par cela même dans des conditions plus favorables à leur nutrition. La circulation se rétablit entre les deux fragments et une hyperplasie féconde remplace l'atrophie progressive qui les avait envahis depuis leur séparation. Mais cette hyperplasie réparatrice sera encore plus active si l'on laisse séjourner au milieu de l'os des corps étrangers aseptiques, tels que des fils métalliques ou des vis inoxydables. L'irritation produite par leur contact stimule les propriétés végétatives et ossifiantes des éléments médullaires, et l'os se reconstitue.

Le cal est très long à se constituer dans les pseudarthroses anciennes avec atrophie papyracée de la substance compacte des fragments; mais il se complète à la longue et peut même devenir exubérant. C'est pour entretenir une irritation productive qu'il faut préférer aux sutures absorbables les sutures métalliques, et les laisser indéfiniment comme sutures perdues.

L'observation suivante est un exemple très démonstratif des obstacles qu'on peut rencontrer et de la manière de les surmonter.

Observation LXXXVI. — *Pseudarthrose du fémur datant de huit mois. — Interposition musculaire. Atrophie papyracée des extrémités flottantes. Résection des deux fragments taillés obliquement en sens inverse et disposés de manière que la rétraction des muscles tende à les rapprocher. — Suture perdue en fil de platine. — Résultat constaté sept ans et dix mois après l'opération.*

A. Lambert, du Pont-de-Claix (Isère), âgé de quatorze ans, fut pris, le 13 juillet 1881, par une roue de transmission et jeté violemment contre un cylindre à vapeur. Il en résulta une fracture du fémur avec plaies multiples sur le membre, à la face interne de la cuisse, au-devant du genou et dans le creux poplité; il y eut tout à la fois déchirure des tissus et brûlure. Au pli de l'aine, plaie profonde et déchirure des adducteurs. Il fut difficile de contenir la fracture à cause des plaies des téguments; la fracture ne se consolida pas et le malade fut amené à la Clinique le 7 novembre suivant.

On constate alors une fracture du fémur à la réunion du tiers supérieur avec le tiers moyen. Les deux fragments sont flottants et paraissent séparés par une épaisse couche de tissus mous interposés; le fragment supérieur est saillant en dedans et recouvert par les muscles; l'inférieur fait saillie en dehors et en arrière, et son extrémité, qui a perforé le vaste externe, se sent superficiellement sous la peau. Quand le malade fait contracter ses muscles pour essayer de soulever la jambe, les fragments du fémur chevauchent davantage et l'externe fait une saillie plus accusée. Hydarthrose du genou. Œdème de la totalité du membre. Plaies superficielles disséminées sur le membre; la plus large existe au niveau de la région interne du genou. Raccourcissement de 8 à 9 centimètres.

Pendant trois mois, on soumet le membre à des tractions continues; on établit une compression pour faire disparaître l'œdème et l'on panse les plaies superficielles pour amener leur cicatrisation.

Opération le 17 *mars* 1882. — Incision longitudinale de 13 centimètres sur la face externe du membre et un peu en arrière, au niveau de la saillie du fragment inférieur. Du milieu de cette incision on fit partir une seconde incision perpendiculaire dirigée en avant. Le bout du fragment inférieur fut ainsi à découvert; on vit alors ce qu'on avait diagnostiqué, c'est-à-dire la perforation du vaste externe par ce fragment. On incisa transversalement le muscle en dehors et en dedans du fragment, ainsi que les tissus plus profonds qui reliaient les deux fragments, mais cette incision ne suffit pas à dégager le fragment inférieur; on fut obligé de fenêtrer le vaste externe et d'enlever sa partie antérieure qui était interposée entre les deux fragments. On put alors les rapprocher, mais pour les adapter il fallut libérer le fragment supérieur dont le bout était adhérent au vaste interne et aux adducteurs déchirés. Une fois ce résultat obtenu, ce fragment fut ramené en dehors et l'on put porter en dedans de lui le fragment inférieur. Ils se trouvaient ainsi retenus l'un par l'autre. M. Ollier relève alors le périoste de chaque fragment et les taille obliquement, le supérieur en bas et en dehors, l'inférieur en bas et en dedans, de sorte que, une fois le fragment inférieur ramené en dedans du supérieur, ils se correspondissent par la surface avivée. La résection des fragments fut faite avec la scie à main pour le fragment inférieur, avec le couteau ostéotome et la cisaille pour le fragment supérieur, qu'il était difficile de faire saillir à cause de la rétraction des muscles qui s'inséraient sur lui. Cette coupe oblique diminua la hauteur de chaque fragment de 7 à 8 millimètres. On les fixa l'un contre l'autre par deux anses de fil de platine et l'on releva les collerettes périostiques en les étalant l'une contre l'autre. Tube à drainage dans la plaie.

Le membre fut immobilisé dans un grand appareil silicaté, qu'on fenêtra quelques

jours après pour renouveler le pansement. Un érysipèle se déclara le 8 mai suivant sur une petite plaie du pied qui se trouvait sur la limite du bandage. Il ne remonta pas jusqu'à la plaie opératoire, mais fut suivi d'un abcès sur le dos du pied qu'on ouvrit le 20 mai. On remplaça le bandage silicaté par une attelle plâtrée postérieure, mais on replaça un bandage silicaté quelques jours après. La plaie opératoire était cicatrisée, mais les plaies superficielles, disséminées sur le membre, ne l'étaient pas encore.

La consolidation ne fut complète que le 20 janvier 1885, c'est-à-dire dix mois après l'opération. A partir de ce moment, le malade se leva et marcha avec des béquilles.

Le malade quitta l'Hôtel-Dieu le 8 août, marchant encore avec un tuteur.

Trois mois après, il avait quitté son appareil. Il fit quelques jours après une chute sur le trottoir qui occasionna une fracture itérative de la cuisse, au niveau même de l'ancienne. Il n'y eut heureusement ni plaie, ni suppuration profonde, malgré la présence des fils métalliques qu'on n'avait pas enlevés. Cette fracture mit, paraît-il, six mois à se consolider complètement.

Le malade est revenu à la Clinique le 15 janvier 1889, c'est-à-dire près de huit ans (sept ans et dix mois) après l'opération.

On constate une consolidation parfaite, le fémur présente un léger renflement au niveau du cal; on sent au milieu des chairs les bouts d'un des fils métalliques sur lesquels les tissus profonds glissent sans occasionner de douleurs. Le genou, longtemps roide, a recouvré toute sa mobilité. Le membre est raccourci de 10 centimètres. On trouve entre l'épine iliaque et le sommet de la malléole externe : 85 centimètres pour le membre sain, 75 centimètres pour le membre malade. Le tibia est plus court de 15 millimètres du côté malade. Ce sont les mêmes dimensions qu'on avait trouvées au moment où le malade avait quitté l'Hôtel-Dieu. Il avait quinze ans et demi alors, et il n'a pas grandi depuis. Les muscles du côté opéré ont éprouvé une atrophie marquée qui n'est que faiblement compensée par un peu d'adipose sous-cutanée.

Le malade marche facilement avec un talon de 4 centimètres de plus que du côté sain ; l'abaissement du bassin contribue pour beaucoup à rétablir l'équilibre.

Le malade ne porte plus de tuteur depuis cinq ans. Il peut faire 12 à 15 kilomètres sur une route. Il court difficilement.

L'adaptation et la suture des fragments peuvent présenter de grandes difficultés lorsque les os sont flottants au milieu des chairs, séparés par une couche épaisse de parties molles, et surtout lorsqu'ils ont contracté des adhérences avec les muscles périphériques déchirés et irrégulièrement cicatrisés. La mobilité du membre au niveau de la fracture, qui permet de retourner la jambe en haut et de l'incliner dans tous les sens, facilite beaucoup cependant la saillie des fragments et permet de les diviser avec des instruments variés. Mais nous devons faire remarquer à cet égard qu'on ne fait pas ce qu'on veut, et que celui qui voudrait arrêter d'avance son procédé se ménagerait plus d'une désillusion.

Indépendamment de la résistance et de l'étendue des adhérences, la forme des fragments, leur degré d'atrophie, leur terminaison en pointe ou en massue, obligeront souvent à modifier le procédé d'avivement qu'on avait arrêté d'avance et la direction de la coupe qu'on pensait pouvoir exécuter.

L'avivement oblique latéral avec encoche d'arrêt nous paraît le procédé le plus souvent applicable. C'est celui qui fait le moins perdre de

la longueur de l'os, et si le tissu osseux a assez de résistance, on peut facilement fixer par le vissage ou le clouage les fragments obliquement taillés, mais se répondant par une large surface. Quand les fragments chevauchent et qu'on n'a pu faire descendre le fragment inférieur, c'est le procédé d'élection. Une petite encoche, toujours facile à ménager sur un des fragments, arrêtera l'ascension du bout inférieur [1].

Si l'on voulait en pareil cas découper un V médian, procédé qui serait le plus propre à emboiter solidement les fragments, on devrait sacrifier une plus grande hauteur d'os et couper dans la partie où les fragments ont toute leur épaisseur. Ce procédé du V médian est surtout applicable aux pseudarthroses à bouts renflés ; le procédé à sections obliques, avec ou sans encoche, aux fractures obliques terminées par des bouts effilés. La consistance de l'os fera adopter soit la scie, soit la cisaille ou tout autre moyen d'excision parcellaire. On peut avec la cisaille ou le davier gouge aviver, suivant la forme voulue, les fragments les plus profondément situés, quelle que soit leur consistance.

Quand les bouts de l'os sont médullisés au point d'être constitués par une masse molle de moelle centrale, entourée d'une mince lame compacte, les moyens de fixation (vissage, clouage ou suture) risquent de ne pas avoir la fixité désirable [2]. Il faut traverser les deux fragments avec les clous de part en part ou appliquer deux points de suture aux deux extrémités du plus grand diamètre de l'os. On comptera du reste alors sur l'immobilisation périphérique, qu'on rendra aussi exacte que possible par le bandage silicaté ou l'attelle plâtrée. De plus, on cherchera à prévenir le retour des fragments à leur position première.

La suture osseuse a eu longtemps des adversaires, et on le comprend en présence de la gravité des accidents qui suivaient souvent l'ouverture du foyer et qui étaient nécessairement augmentés par les tiraillements, et les déchirures des tissus qu'il fallait laborieusement écarter pour procéder à la résection ou au simple avivement des fragments. Aujourd'hui, avec l'antisepsie, la question est changée ; la pyohémie, si redoutée autrefois, n'est plus à craindre, et bien qu'il s'agisse toujours d'une intervention grave, la résection doit être l'opération de choix, en particulier dans les pseudarthroses par interposition musculaire qui ne peuvent guérir, ni par la consolidation spontanée, ni par l'irritation méthodique des

1. Dans une première opération, pratiquée en 1862, et qui était, du reste, assez semblable à la seconde par la disposition des fragments et l'interposition du vaste externe, nous fîmes un avivement oblique en sens inverse, avec encoche (V à branches inégales), pour empêcher le glissement des fragments. Nous fixâmes les fragments par un clou d'argent pénétrant à frottement. — Mort de pyhoémie. Du pus s'était formé autour du clou, dans le canal médullaire et dans l'articulation du genou par la propagation de l'inflammation le long du fragment inférieur du fémur. (*Traité exp. et clin. de la Régénération des os*, t. II.)

2. Nous renvoyons à l'article consacré aux pseudarthroses des os de la jambe, l'appréciation de la valeur des greffes osseuses et des chevilles d'os frais (Chap. XXI).

tissus ossifiables[1]. C'est là qu'est l'indication la plus nette de la résection, car dès que le malade n'arrive pas à marcher avec un appareil de contention, il n'y a en dehors de la résection que l'amputation à lui proposer.

P. Berger a publié récemment[2] deux observations personnelles de pseudarthroses traitées par la résection et la suture, et suivies de succès. Il préconise la résection cunéiforme avec enclavement des fragments et suture métallique perdue.

1. Nous rappellerons à ce propos les distinctions que nous avons faites (t. I, p. 531) entre les retards de consolidation et les pseudarthroses, et les différences que nous avons établies entre ces dernières au point de vue de l'indication opératoire. La résection n'est pas applicable aux fractures non consolidées qu'on peut guérir avec le temps et l'emploi des moyens propres à ranimer les propriétés ossifiantes des tissus circumfragmentaires. Il y a, à cet égard, toute une série de moyens locaux et généraux qu'un chirurgien tant soit peu physiologiste ne doit jamais oublier. Avec de la patience, on finit toujours par arriver à faire souder les os. Ce n'est pas dans la pratique de ces chirurgiens que les pseudarthroses s'observent, et celles qu'ils sont obligés d'opérer ne se sont pas, en général, établies sous leurs yeux.

Parmi les moyens destinés à remédier aux retards prolongés de consolidation ou à des pseudarthroses fibro-synoviales en train de s'établir, nous avons recommandé autrefois la fixation des fragments l'un contre l'autre par une pointe métallique enfoncée à travers la peau sur le fragment le plus superficiel, c'est-à-dire sur celui qu'il est le plus facile d'aborder et de fixer. Dans un cas communiqué en 1867 (séance du 26 décembre), nous laissâmes la pointe un mois en place. Elle n'avait pas amené d'inflammation appréciable. (*Bulletin de la Société de chirurgie*, 1867, page 473.) Aujourd'hui, avec l'iodoforme répandu tout autour, on maintiendra encore mieux l'asepsie du trajet. Nous avons depuis lors eu recours plusieurs fois à l'immobilisation directe par la pointe ou la *fourche* (double pointe) pour mieux fixer les fragments. En 1872, nous avons fait consolider chez un homme de 69 ans une fracture du fémur qui n'était pas réunie au bout de 7 mois. La pointe resta appliquée 5 mois, du 11 décembre au 5 mai, et la consolidation fut alors complète. Dans un autre cas, chez un homme de 60 ans, la pointe fut impuissante à amener la consolidation au bout de 45 jours. Le malade qui était depuis deux ans dans son lit réclama l'amputation; ce qui nous permit de vérifier l'interposition du vaste externe entre les fragments. Les fibres musculaires étaient atrophiées au niveau du point pressé entre les deux os; d'autre part il y avait des ossifications périostiques en voie d'évolution, de sorte que la consolidation spontanée eût été encore possible si le malade avait eu la patience nécessaire.

2. *Revue de chirurgie*, 1887, p. 833. — *Résection des fragments et suture osseuse dans le traitement des pseudarthroses du fémur.* « M. Bérenger-Féraud a réuni 294 faits de pseudarthrose du fémur, dont 197 seulement renferment des indications sur le traitement suivi : sur ce chiffre, la résection fut pratiquée 52 fois; il y eut 32 guérisons, 11 morts et 9 insuccès.

La statistique de Franck Muhlenberg (de Philadelphie) citée par Hayes Agnew (*Principles and Practice of Surgery*, vol. I, p. 806), est tout aussi défavorable ; sur 155 cas de fractures non consolidées du fémur, rassemblés par cet auteur, la résection fut pratiquée 32 fois, il y eut 19 guérisons et 8 morts.

Enfin tout récemment, P. Bruns (*Die Lehre von den Knochenbrucken*, in *Deutsche Chirurgie*, heft 27, 2e partie, 1886, p. 623) a relevé 98 cas de résection pratiquées pour des fractures non consolidées du fémur, et donnant : 50 guérisons, 2 améliorations, 25 insuccès, 19 morts et 2 cas dont l'issue n'est pas connue.

Il résulterait de ces documents que la résection des fragments, jointe à la suture osseuse pour la cure des pseudarthroses du fémur, est une opération grave, entraînant une mortalité de 19,38 pour 100, et assez incertaine dans ses résultats, puisqu'elle n'a donné que 51,02 pour 100 de succès, c'est-à-dire un peu plus de la moitié des cas. Aussi ne peut-on s'étonner du jugement sévère que certains auteurs ont prononcé contre elle. Quelques-uns d'entre eux, parmi lesquels il faut citer Hamilton (*Traité pratique des fractures et des luxations*, 6e édition, traduite par G. Poinsot, 1884, p. 586), la proscrivent même dans des termes formels.

B. — DES OPÉRATIONS APPLICABLES AUX DIFFORMITÉS DU FÉMUR ; CALS VICIEUX ; COURBURES RACHITIQUES ; GENU VALGUM. — ENGLOBEMENT DES NERFS DANS LE CAL.

Malgré les succès obtenus autrefois par Meyer (de Wurtzbourg), et qu'il serait plus facile de renouveler aujourd'hui, nous recommanderons l'ostéoclasie de préférence à l'ostéotomie pour remédier aux difformités rachitiques et aux cals vicieux de la diaphyse fémorale. Lorsque la déformation siège dans les deux tiers inférieurs, les ostéoclastes de Robin, Collin et autres sont faciles à appliquer, et ce n'est que dans les cas où l'état des parties molles contre-indiquerait leur application qu'il faudrait recourir à l'ostéotomie à ciel ouvert[1], ou bien à l'ostéotomoclasie au moyen d'un ciseau introduit par une plaie étroite pour diminuer la résistance de l'os et achever la fracture avec les mains, soit immédiatement, soit secondairement. La résection cunéiforme sera nécessaire dans certains cals angulaires, pour obtenir un bon résultat au point de vue orthopédique. Les cas où l'on n'aura qu'à changer la direction de l'os seront en général assez simples, mais de grandes difficultés se rencontreront lorsqu'on voudra récupérer la longueur du membre diminuée par le chevauchement des fragments. On aura recours alors, si l'on ne veut pas se contenter de la prothèse, aux opérations multiples et successives dont nous avons parlé dans nos généralités (t. I, p. 548).

L'extrémité inférieure de la diaphyse du fémur est le lieu d'élection pour la division de l'os, et la cure du genu valgum ordinaire est si simple et si facile par la fracture sus-condylienne ou la section du fémur au ciseau dans la même région, que nous recommandons uniquement ces moyens sans discuter même la valeur des divers procédés[2] de résection ou d'ostéotomie intra-articulaires qui doivent être complètement abandonnés.

Chez les enfants, l'ostéoclasie manuelle nous a toujours suffi. Nous ne nous sommes jamais servi de l'ostéoclaste chez les sujets au-dessous de dix ans, et, jusqu'à quinze ans, on peut par la méthode de Delore

1. L'ostéotomie et la résection cunéiforme du fémur dans le cas de cals vicieux ou difformes était autrefois une opération très grave. Gangolphe (*De l'ostéotomie dans le traitement des cals vicieux*. Thèse de Lyon, 1882) a cité onze observations qui avaient été recueillies dans l'intervalle de 1821 à 1858, c'est-à-dire avant l'antisepsie, et il a trouvé 6 morts. Il en sera heureusement tout autrement aujourd'hui.

2. Il y a quelques années, on préconisa de tous côtés des opérations d'ostéotomie ou de résection qui furent adoptées avec une grande faveur, à l'étranger surtout, mais que nous avons toujours repoussées comme l'expression de cette chirurgie par trop géométrique et insuffisamment physiologique dont l'antisepsie avait favorisé la conception dans quelques esprits. Nous n'avons jamais compris, par exemple, ni la résection du genou, ni la séparation des condyles par une section longitudinale pour faire remonter le condyle interne (opération d'Ogston). Quelques succès qu'on ait invoqués alors, nous n'en avons pas été séduit, et nous avons attendu les enseignements d'une expérience plus complète, qui ne se sont pas fait attendre.

obtenir le redressement du membre. Mais, pour éviter l'entorse articulaire, il vaut mieux se servir de l'ostéoclaste de Robin chez les sujets qui ont dépassé dix ans, surtout lorsqu'ils sont bien charpentés. Il ne s'agit plus, bien entendu, de fracturer le fémur dans les condyles; c'est au-dessus de ces renflements, dans la partie inférieure de la diaphyse, que la fracture doit être pratiquée (ostéoclasie sus-condylienne). Malgré la simplicité et l'innocuité habituelle de l'ostéotomie pratiquée antiseptiquement, nous préférons l'ostéoclasie comme méthode générale pour la cure du genou valgum, cette dernière opération étant assez précise dans cette région pour donner des résultats orthopédiques aussi parfaits que la section de l'os au ciseau.

La section du fémur au-dessus des condyles (procédé de Macewen) sera le procédé d'élection quand, pour un motif ou pour un autre, on ne voudra pas recourir à l'ostéoclasie. Macewen recommande d'aborder le fémur par une incision longue de 2 centimètres environ, faite à 1 centimètre en avant du tendon du grand adducteur et à un travers de doigt au-dessus de la saillie du condyle interne. Il faut toujours diviser l'os dans le tissu spongieux de la diaphyse et s'éloigner du cartilage de conjugaison et de la cavité articulaire. Les genu valgum consécutifs a des lésions osseuses du fémur, à des ostéites juxta-épiphysaires unilatérales avec lésions articulaires et ankylose du genou, diffèrent complètement du genu valgum des adolescents et devront être traités généralement par la résection cunéiforme (*Voy.* Ankylose du genou, ch. XX).

Nous n'avons observé qu'un cas de paralysie produite par l'englobement du sciatique dans le cal d'une fracture du fémur. La fracture datait de dix-huit mois et avait donné lieu à un cal très volumineux qu'on sentait surtout en arrière à 10 ou 12 centimètres de l'interligne du genou. Nous nous disposions à aller à la recherche du nerf dans le cal, comme nous l'avions déjà fait pour l'humérus, mais le malade quitta le service sur ces entrefaites, et nous ne l'avons plus revu.

§ VI. Des résections de la diaphyse fémorale dans les cas de lésions néoplasiques.

D'après ce que nous avons déjà dit au sujet des divers os du membre supérieur, nous sommes peu partisan des résections pour les affections néoplasiques. On comprend cependant qu'une résection hardie, pratiquée au début d'un néoplasme, puisse l'arrêter définitivement ou du moins pour longtemps dans son évolution, comme nous en avons rapporté un exemple pour l'humérus. Mais comme il sera nécessaire de faire une résection parostale, et de dépasser largement les limites apparentes

de la tumeur, on aura un résultat orthopédique tellement mauvais, qu'il vaudra mieux, dans la plupart de ces lésions, faire de suite l'amputation du membre.

Il est une lésion néoplasique bénigne pour laquelle on intervient souvent, c'est l'exostose de croissance qui se développe habituellement au-dessus du condyle interne, et qui, quoique bénigne, peut amener une gêne très grande dans les fonctions du membre. Mais l'ablation de ces exostoses ne constitue pas une vraie résection : on coupe leur pédicule et tout est fini. Ces tumeurs présentent au point de vue opératoire quelques particularités intéressantes. Quoique nées sur les limites de l'articulation, immédiatement au-dessus du bord du cartilage de conjugaison, elles n'affectent pas de rapports avec la synoviale, à moins que celle-ci ne présente un développement anormal. A mesure que le sujet grandit, la tumeur remonte au-dessus de la synoviale, et au bout de trois à quatre ans, suivant la croissance du sujet, peut en être éloignée de 5 à 6 centimètres, mais elle est alors quelquefois en rapport avec le condyle par une traînée osseuse (*coulée d'accroissement*) qu'il faut respecter, car la synoviale peut en recouvrir la base. Cette coulée osseuse est le résultat de la croissance graduelle de la diaphyse qui a entraîné l'exostose avec elle, pendant que son pédicule, incessamment accru par l'opposition de nouvelles couches d'ossification, a continué d'être en rapport avec le cartilage de conjugaison.

Ces exostoses sont très fréquemment entourées d'une membrane séreuse (*exostosis bursata*) qu'on pourrait prendre pour un diverticulum de la synoviale, mais qui n'est que le résultat du frottement des muscles et de l'aponévrose sur la saillie de l'exostose. Cette bourse séreuse peut s'étendre très loin dans le creux poplité ou sous le triceps, et donner lieu à des accidents, si l'antisepsie n'est pas complète. Il faut l'enlever quand elle est isolable.

§ VII. Des opérations qui se pratiquent sur le grand trochanter. — Résections et évidement. — Trochantérite épiphysaire et juxta-épiphysaire. — Parvi-trochantérite.

Le grand trochanter forme une apophyse saillante et assez éloignée de l'articulation de la hanche pour qu'on ait depuis longtemps songé à le réséquer isolément. Déjà en 1798, Tenon enleva, avec la gouge et le trépan, le trochanter carié; il cautérisa ensuite la plaie au fer rouge et son malade guérit. Velpeau fit deux fois cette opération en 1835 et 1836; il fut suivi par Textor, Heyfelder, etc.

Nous trouvons dans nos notes treize résections ou évidements de cette apophyse et du tissu spongieux qui la supporte. Ces opérations présentent

des différences très grandes quant à leur gravité, selon que la lésion est bornée à la saillie du trochanter ou s'étend au-delà. Nous les avons toujours entreprises avec crainte, quand le stylet faisait constater l'extension de la carie à la base du col. Dans un cas surtout, nous avons eu à extraire un gros séquestre vasculaire qui s'étendait jusque dans le col, et nous redoutions, non seulement d'avoir trop affaibli l'organe de sustentation, mais de voir l'inflammation gagner la capsule et la synoviale. Grâce à un large drainage et à l'immobilisation absolue longtemps prolongée dans un bandage silicaté, l'inflammation se limita, l'articulation fut préservée et les mouvements finirent même par se rétablir au bout de quelques années. Mais la barrière qui sépare l'articulation du foyer d'ostéite est si mince qu'elle peut être franchie, si la plaie devient le siège de la moindre complication. C'est pour cela que, si l'on peut hardiment réséquer toute la saillie trochantérienne et évider le fémur directement au-dessous d'elle, il faut aller avec une prudence extrême dès qu'on a atteint la base du col.

Variétés des inflammations magni-trochantériennes. — Utilité du procédé à tabatière pour le diagnostic et l'évidement des foyers centraux, juxta-épiphysaires. — Les ostéites magni-trochantériennes présentent deux variétés : ou elles se développent dans l'épiphyse, c'est-à-dire dans la partie saillante et qui peut être enlevée sans danger; ou elles ont débuté au-dessous du cartilage dans la portion spongieuse de la diaphyse, et alors elles peuvent s'étendre dans les régions dangereuses.

Les abcès de la bourse séreuse qui recouvre le trochanter nous paraissent symptomatiques d'une lésion osseuse préexistante, beaucoup plus souvent qu'elles ne l'occasionnent. Nous avons déjà fait la même remarque pour les suppurations de la bourse séreuse rétro-olécrânienne. Aussi, dans les opérations destinées à tarir les fistules qui en proviennent, faut-il chercher dans l'os la cause première de la lésion synoviale, et, en la cherchant bien, on la trouvera le plus souvent.

Dans les opérations qu'on pratique sur le trochanter, il faut ménager avec soin la continuité de revêtement fibreux et aponévrotique qui l'entoure ou prend insertion sur lui. C'est un élément de solidité très important, si l'on est obligé de diminuer la résistance du col et de la région intertrochantérienne. On l'incisera librement et sans crainte dans le sens de la longueur de l'os, mais on s'abstiendra d'incisions transversales trop étendues.

La résection du grand trochanter se fait très facilement quand on n'a qu'à retrancher la partie saillante de cette apophyse. Un trait de scie à guichet ou de cisaille, selon la proéminence de la partie découverte, suffit à ce temps de l'opération. Mais il est rare que l'excision doive se borner là. En dehors des ostéites épiphysaires, c'est sous le trochanter

que doit se passer la partie délicate et importante de l'opération, parce qu'il faut minutieusement conserver tout ce qui peut servir à consolider l'angle cervico-fémoral.

La nécessité de conserver à cette partie du fémur tous ses moyens de résistance doit faire préférer les instruments à excision parcellaire, tels que les daviers-gouges, les cisailles, le couteau-gouge, etc. On peut ainsi mieux ménager à la périphérie de l'os la substance compacte qui double le revêtement périostéo-aponévrotique et assure la solidité de l'os. Quoique beaucoup plus fréquente chez les jeunes sujets, la trochantérite s'observe à tous les âges; elle est souvent bornée à un point osseux qui donne lieu à une fistule permanente et n'a pas de tendance à s'étendre. Ces trajets peuvent s'ouvrir tout autour du trochanter et quelquefois sur un point éloigné, à la partie postérieure et interne de la cuisse quand le point malade se trouve en arrière dans l'espace intertrochantérien. Lorsqu'ils n'occasionnent pas d'autre accident qu'un suintement insignifiant, il faut les abandonner à eux-mêmes. La sinuosité de leurs trajets donnera lieu alors à une opération laborieuse, difficile, qui nécessitera de grandes incisions. Il vaut mieux attendre la guérison naturelle qui se produit souvent après l'expulsion d'un petit séquestre, ou bien profiter des indications plus précises que fournira sur le siège exact de l'ostéite l'apparition d'un nouvel abcès.

Parmi les faits intéressants de notre pratique, en voici un que nous avons observé chez un adulte, opéré il y a douze ans, et qui nous montre une guérison solide, permettant les exercices corporels les plus fatigants, malgré un évidement profond de la base du trochanter.

Observation LXXXVII. — *Ostéite suppurée du trochanter : séquestres vasculaires de l'épiphyse magni-trochantérienne et de la base du col. — Deux opérations successives. — Faiblesse du membre persistant pendant deux ans. — Guérison complète. — Etat de l'opéré douze ans après l'opération.*

En 1876, je donnai mes soins à M. R***, âgé de trente-deux ans, qui, à la suite de fatigues et d'expositions répétées au froid humide, avait vu se produire une tuméfaction douloureuse au niveau de la région pelvi-trochantérienne droite. Quand je le vis pour la première fois, il était alité et dans l'impossibilité absolue de marcher. La région trochantérienne était douloureuse et tuméfiée, plusieurs abcès s'étaient ouverts à ce niveau, mais il y avait autour du trochanter des collections qui se vidaient difficilement, surtout en arrière, et qui entretenaient une fièvre presque constante. Un des trajets fistuleux conduisait sur un point dénudé du trochanter.

J'abordai le trochanter par une incision cruciale qui mit à nu la portion que le stylet pouvait aborder. Je trouvai un petit foyer dont le centre était à 25 millimètres du sommet. J'en retirai un petit séquestre, je l'abrasai avec une curette et j'incisai en arrière du trochanter les abcès qui ne se vidaient pas. La couche d'os, limitant le foyer que j'avais évidé, ne me paraissant pas tout à fait saine (elle était raréfiée, sans processus plastiques limitants), je la touchai au fer rouge et bourrai la plaie de coton imbibé d'huile phéniquée.

La suppuration diminua bientôt, et la plaie était en voie de guérison quand les dou-

leurs reparurent dans l'os, et un nouvel abcès se forma en dedans des premières incisions.

Cinq mois après, en décembre 1876, je remis le trochanter à nu en rouvrant les premières incisions et je constatai l'état suivant : La saillie trochantérienne, qui avait été très affaiblie à sa base par le premier évidement, était un peu mobile sur le fémur. Je l'enlevai en deux fragments; l'un, gros comme une noisette, était un séquestre vasculaire que je détachai en le soulevant avec la gouge; l'autre, constitué par la portion postérieure de l'apophyse, fut détaché de son périoste. La partie saillante du trochanter enlevée, j'explorai la région sous-jacente qui correspondait au fond de la cavité du premier évidement, et la trouvai recouverte de fongosités que je râclai avec un détache-tendon. Je vis alors que la portion d'os située au-dessous était vaguement mobile, quoique vasculaire; je l'ébranlai avec précaution et je retirai ainsi une masse, grande comme une grosse noisette, qui tenait de toutes parts aux parties voisines par sa moelle, mais qui n'était nullement nécrosée. C'était un séquestre d'ostéite qui commençait à s'isoler par une médullisation périphérique. Il n'y avait pas de pus autour d'elle, du moins dans les parties profondes, vers le col, dans la base duquel son extrémité interne pénétrait.

En enlevant cette portion d'os qui répondait à la région juxta-épiphysaire sous-trochantérienne, et qui arrivait en dedans jusqu'aux limites des insertions capsulaires, je procédai avec la plus grande prudence pour ne pas pénétrer dans l'articulation que l'épaississement du périoste à la partie supérieure du col contribua à préserver.

Je plaçai le malade dans un bandage silicaté pour éviter tout mouvement brusque qui aurait pu amener la fracture du col, dont la solidité se trouvait très notablement diminuée.

La plaie fut longue à se fermer; toute douleur avait depuis longtemps disparu et la santé générale était rétablie que la suppuration durait encore. Un moment je craignis des accidents tuberculeux du côté des poumons, mais bientôt tout rentra dans l'ordre.

Pendant longtemps le malade marcha avec des béquilles; son membre était sans force, il ne pouvait et n'osait, du reste, s'appuyer sur lui. Il lui semblait qu'il allait se fléchir et se casser.

Peu à peu il le sentit se consolider. Au bout de deux ans, il marchait sans appui, et aujourd'hui, douze ans après l'opération, nous avons appris qu'il pouvait faire de longues courses et qu'il marchait comme avant sa maladie.

Ce sont les séquestres tuberculeux qu'on a surtout à redouter dans la base du col. Ils ne provoquent pas autour d'eux de réaction ossifiante et ils peuvent être suivis de la formation de nouveaux foyers plus profonds et sans limites précises. Les séquestres, suite d'ostéite aiguë de la période de croissance, provoquent au contraire des processus plastiques périphériques, qui les limitent et assurent la solidité de l'os. On peut les opérer avec plus de sécurité. L'ostéo-myélite peut quelquefois se prolonger très profondément dans le tissu spongieux, mais l'altérer très inégalement, de sorte qu'on trouve réunies toutes les formes de l'inflammation osseuse et médullaire : de petits séquestres vasculaires au milieu d'une moelle fongueuse ou scléreuse, ou des séquestres de nécrose au milieu de petits foyers purulents. C'est ce qui rend difficile le nettoyage de la cavité dans une région qu'on ne veut pas trop affaiblir. De là des opérations incomplètes et des récidives fréquentes. Un de nos malades que nous avons opéré depuis treize ans par la trépanation

et l'évidement d'un foyer d'ostéo-myélite juxta-épiphysaire, en enlevant avec soin tous les séquestres de nécrose et d'ostéite que nous avions reconnus, a encore de temps en temps des abcès qui s'ouvrent en expulsant un petit séquestre de tissu spongieux. Il en est ainsi, du reste, dans l'évidement de toutes les régions spongieuses, mais plus particulièment dans celles où la crainte de dépasser le but fait prudemment rester en deçà.

Le relèvement du trochanter après section de sa base, par le *procédé à tabatière*, décrit à propos de la résection de la hanche, sera très utilement applicable à la recherche des foyers de la base du col et de la région intertrochantérienne. C'est le moyen d'aborder directement des foyers que leur profondeur et la sinuosité de leurs trajets mettent hors d'atteinte du stylet.

Dans un cas de péri-arthrite suppurée de la hanche nous avions pensé à une inflammation de la cavité digitale et nous détachâmes le couvercle trochantérien au moyen d'un couteau ostéotome introduit au dedans de lui pour le sectionner de dedans en dehors et de haut en bas. Nous ouvrîmes aussi un foyer bien circonscrit et coupâmes en deux un gros tubercule qu'il avait été impossible de diagnostiquer.

Parvi-trochantérite; voie pour aborder le petit trochanter. Le petit trochanter est quelquefois l'origine de ces péri-arthrites rebelles qui donnent lieu à des suppurations interminables. L'épiphyse parvi-trochantérienne et le tissu spongieux sur lequel elle repose peuvent être atteints d'ostéite chez les jeunes sujets, et donner lieu à ces pseudo-coxalgies qui peuvent faire craindre une lésion articulaire à cause de l'attitude vicieuse et permanente du fémur due à la contracture du psoas, du pectiné, etc. Les abcès, symptômes de cette ostéite, font souvent saillie en avant en remontant le long du tendon du psoas-iliaque ; mais, s'ils proviennent de la partie juxta-épiphysaire correspondante, ils peuvent venir faire saillie en dedans et en arrière.

Si la suppuration était entretenue par la présence d'un séquestre de l'épiphyse parvi-trochantérienne ou bien de la région juxta-épiphysaire correspondante, c'est en arrière qu'il faudrait aborder le trochanter. On fait une incision le long du bord postérieur du fémur ; on incise la large aponévrose d'insertion du grand fessier et l'on arrive sur la face postérieure du grand trochanter où l'on trouve l'insertion du carré crural. C'est au-dessous du bord inférieur de l'attache trochantérienne de ce muscle qu'on incise le périoste du fémur pour aller à la recherche du foyer.

CHAPITRE XX

DE LA RÉSECTION DU GENOU ET DES AUTRES OPÉRATIONS CONSERVATRICES APPLICABLES A CETTE ARTICULATION.

Sommaire. — Coup d'œil historique sur la résection du genou. — Filkin et Park. — Rareté de cette résection jusqu'en 1850. — Gravité de l'opération avec les anciennes méthodes de pansement. — Des différentes causes qui ont retardé sa généralisation dans les diverses écoles chirurgicales. — Objections adressées à la méthode sous-périostée et points de vue nouveaux apportés par l'expérimentation.

Technique et procédés opératoires.— Quelques considérations anatomiques sur l'articulation du genou au point de vue des résections ; structure des extrémités osseuses aux divers âges; hauteur des épiphyses et direction des cartilages de conjugaison. — Des procédés opératoires applicables à la résection du genou et de l'idée générale qui doit en déterminer le choix. — Équivalence de la plupart des incisions anciennes. — Procédés destinés à ménager tous les tissus ossifiables et tous les éléments de fixation de la synostose fémoro-tibiale. — Zone d'incision. — Incisions transversales ; incisions longitudinales. — De la résection du genou par la méthode ancienne. Extirpation complète de la capsule et des ligaments; ses avantages et ses inconvénients. — Du premier pansement et de la contention du membre ; consolidation sous un seul pansement. — Procédés opératoires pour l'arthrotomie, la synovectomie, l'abrasion et la résection superficielle des épiphyses. — Modifications qu'on peut apporter au manuel opératoire. — De la conservation de la rotule. Drainage postérieur. Coupe accidentée des os pour les emboîter l'un dans l'autre. Différents procédés de fixer les os; suture tubulée.

Du traitement post-opératoire de la résection du genou et du temps nécessaire à la constitution de la synostose. — Consolidation provisoire ; consolidation définitive.

Autopsies démontrant la constitution de la synostose. — Utilité de la gaine périostéo-capsulaire pour favoriser la soudure des os ; fréquence de la pseudarthrose après les opérations par la méthode ancienne. — Du fonctionnement du membre dans les cas de mobilité inter-fémoro-tibiale et des conditions dans lesquelles la marche sera possible malgré le défaut de soudure osseuse.

De la croissance du membre après les résections du genou pratiquées dans l'enfance; des déformations secondaires et tardives. — Différence essentielle entre les résections intra-épiphysaires et les ultra-épiphysaires. — De l'allongement du membre après une résection superficielle ou un simple avivement des surfaces articulaires. — De la flexion progressive du genou après la résection; ses causes, moyens d'y remédier.

Indications de la résection du genou et des autres opérations conservatrices applicables à cette articulation dans les diverses ostéo-arthrites aiguës ou chroniques. — Arthrotomie; synovectomie; arthrotomie ignée. — Différences des indications suivant l'âge des sujets; indication des opérations économiques dans l'enfance; supériorité de la résection typique dès que la croissance est achevée. — Changement dans les indications relatives de l'amputation de la cuisse et de la résection du genou depuis l'antisepsie. — Indications des résections traumatiques du genou ; valeur de cette résection dans la chirurgie d'armée. — Des résections orthopédiques du genou. — Ostéotomie et ostéoclasie sus-condyliennes. Résection cunéiforme ou trapézoïdale au niveau de l'ancienne articulation. — Indications relatives de ces diverses opérations suivant l'angle de l'ankylose. — Soudure du genou par l'avivement des surfaces articulaires dans les cas de laxité paralytique.

Résultats orthopédiques et fonctionnels de la résection du genou.

Statistiques avant et depuis l'antisepsie.

§ I. Coup d'œil historique sur la résection du genou. — Filkin et Park. — Rareté de cette résection jusqu'en 1850. — Opérations de Fergusson. — Gravité de cette résection avec les anciennes méthodes de pansement et causes de la résistance que lui opposèrent la plupart des chirurgiens avant la généralisation de la méthode antiseptique.

La première résection du genou a été pratiquée par Filkin (de Northwich), en 1762; le malade guérit. Mais cette opération était restée tout à fait inconnue quand, vingt ans plus tard, Park (de Liverpool) fit connaître le résultat d'une opération semblable qu'il avait pratiquée avec le plus grand succès, en 1781, sur un matelot âgé de trente-trois ans, atteint de tumeur blanche du genou. Il enleva deux pouces du fémur et un pouce du tibia, et, onze mois après, le membre était solide. Le malade guérit parfaitement et put reprendre son service de matelot. Il fit, dit-on, deux naufrages, et se noya au second.

La publication de cette observation, qui eut un grand retentissement, engagea Filkin à faire connaître la sienne et à réclamer la priorité. Il l'exécuta en effet avant Park[1], mais le mérite du chirurgien de Liverpool n'en est pas diminué. Non seulement il n'avait pu être guidé par le précédent de Filkin, que tout le monde ignorait, mais il avait créé une méthode qu'il proposait pour les autres articulations, et s'était livré à des recherches cadavériques pour déterminer les procédés opératoires applicables au coude et au genou.

Dix ans plus tard, en 1792, Moreau le père pratiquait à Bar-le-Duc la quatrième résection du genou[2]. Son malade allait aussi bien que possible et avait un membre qui se consolidait chaque jour, quand il succomba trois mois et demi après l'opération à une maladie accidentelle, à une dysenterie épidémique. « Ce malheur, dit Moreau, m'enleva la satisfaction de jouir du fruit de mes peines; mais je reste convaincu de l'utilité de l'opération et de la nécessité de la répéter dans des cas semblables. Je pouvais regarder le sujet comme guéri, car il n'y avait plus d'accidents à redouter[3]. »

1. Filkin opéra un sujet qui portait depuis plusieurs années une tumeur blanche du genou, et qui, dans une chute de cheval, se fractura la rotule. Il en résulta une suppuration de l'article pour laquelle on proposa l'amputation de la cuisse. Malgré la santé délabrée du sujet, Filkin proposa la résection des parties cariées. Après s'être exercé sur le cadavre, il pratiqua la résection le 23 août 1762. — Il trouva les ligaments très affectés, les cartilages très compromis et les extrémités articulaires gravement altérées, particulièrement celles du tibia. Il enleva la rotule et les extrémités du fémur et du tibia. Trois mois après le membre était très solide, et l'opéré était assez bien pour n'avoir plus besoin de soins. Il vivait encore en 1782. « La personne vit encore, disait Filkin fils dans sa lettre à Binns (de Liverpool), et va quelquefois à Liverpool, où, si vous le permettez, je la prierai d'aller vous voir. »

2. Park opéra une seconde fois en 1789, mais perdit son malade.

3. Heyfelder attribue une seconde résection du genou à Moreau père. Nous n'en avons trouvé trace nulle part, ni dans l'ouvrage de Moreau fils (*Essai sur l'emploi de la résection des os*, 1816), ni dans Velpeau et les auteurs contemporains que nous avons consultés.

Jusqu'en 1811, il n'y eut pas de nouvelle tentative, en France du moins, car en 1809 Mulder (de Groningue) réséqua le genou d'une femme enceinte qui, ayant échappé aux accidents de l'opération, mourut quatre mois après du tétanos, à la suite d'un accouchement gémellaire. Moreau fils répéta l'opération le 5 avril 1811, et eut le bonheur de guérir son malade; mais le résultat fonctionnel ne fut pas des plus heureux. Les os ne se soudèrent pas. En 1816, le malade ne pouvait marcher sans bâton ou sans béquilles hors de chez lui. Roux fit une nouvelle résection du genou en 1816, et perdit son malade.

La résection du genou fut alors à peu près oubliée pendant de longues années. Une résection semi-articulaire comprenant les condyles du fémur fut pratiquée à Lyon, par Janson, en 1820[1]. La résection totale fut renouvelée six fois, de 1822 à 1832, quatre fois dans le Royaume-Uni par Crampton et Syme, et deux fois en Allemagne par C. Textor. D'où vient cet oubli? Les premiers résultats, en somme, avaient été encourageants, puisque sur sept résections un seul malade (celui de Roux) avait succombé aux suites immédiates de l'opération[2], et que sur les cinq autres trois étaient complètement guéris, et deux avaient succombé accidentellement sans que l'opération pût être incriminée. Il est à croire que quelques faits malheureux, qu'on a négligé de publier, auront détourné les chirurgiens des grands hôpitaux de cette opération longue, difficile, et par cela même très douloureuse. Les Moreau avaient réussi à la campagne; Roux avait échoué à Paris, et d'autres peut-être après lui. Aussi, en dehors de la résection pratiquée par Janson, ne connaissons-nous pas de tentative nouvelle avant celle de Maisonneuve, en 1849, qui fut heureusement couronnée de succès.

Pendant qu'elle était oubliée en France et en Angleterre, l'opération était cultivée en Allemagne par Jœger, Textor, Frike, Heuser, qui obtinrent plusieurs succès entre 1830 et 1850.

Ce fut à cette époque que l'on vit renaître en Angleterre la résection du genou, après les succès de Fergusson et de Jones (de Jersey). Grâce aux conditions hygiéniques de leurs hôpitaux, nos confrères d'outre-Manche réussissaient là où nous étions condamnés à échouer presque toujours. Fergusson eut son premier succès en 1850, et Jones, qui opérait dans un milieu particulièrement salubre, dans l'île de Jersey, fit 5 opérations en deux ans et obtint 4 guérisons avec un usage du membre réputé parfait. A partir de ce moment, la plupart des chirurgiens

1. *Mélanges de chirurgie*, Lyon, 1844. — C'est dans le compte rendu de son exercice comme chirurgien-major à l'Hôtel-Dieu, lu le 22 janvier 1822, que Janson a fait connaître cette opération qui fut suivie de mort du 25e au 30e jour. — Suppuration très abondante; grande difficulté de maintenir le fémur. — Janson fut si peu satisfait de cette opération qu'il termine sa relation en disant : « Je ne crois pas qu'elle trouve beaucoup d'imitateurs et je serais le premier à dissuader ceux qui oseraient encore entreprendre cette opération », p. 242.

2. Le second malade de Park était mort 4 mois après; celui de Roux au bout de 19 jours.

anglais[1] acceptèrent cette opération, et, dix ans plus tard, on pouvait en réunir plus de deux cents exemples[2]. On la pratiquait dans la plupart des grands hôpitaux de Londres. Nous les visitâmes à cette époque, en nous intéressant tout particulièrement à cette question. Nous fûmes frappé de la facilité avec laquelle certains chirurgiens se décidaient à pratiquer cette opération, surtout chez les enfants, et dans des conditions où la cure naturelle nous paraissait pouvoir être obtenue par les moyens usuels. On ne se préoccupait pas encore beaucoup, malgré quelques exemples déjà connus, de la croissance du membre après la résection du genou; on se contentait seulement d'enregistrer le nombre des guérisons, et comme elles étaient plus fréquentes dans la seconde enfance qu'à toute autre époque de la vie, les statistiques examinées en bloc étaient favorables à l'opération et contribuaient à la répandre peu à peu dans les autres pays. C'est en Amérique[3] et en Allemagne que la résection du genou fut accueillie avec le plus de faveur. En France, malgré l'important mémoire que Le Fort présenta en 1859 à la Société de chirurgie, et dans lequel il fit connaître les heureux résultats dont il avait été témoin en Angleterre, et malgré quelques succès obtenus bientôt après à Paris et à Lyon, par Le Fort, Verneuil, Richet, Gayet[4], etc., on se décidait difficilement à accepter cette opération. Nous l'avions pratiquée cinq fois avant 1870, et nous n'avions eu qu'un résultat favorable, et encore n'était-ce qu'un succès opératoire[5]; aussi étions-nous profondément découragé, et avions-nous renoncé à cette opération dans notre pratique hospitalière.

L'antisepsie est venue heureusement changer les résultats de cette résection qui, comme nous le verrons plus loin, réussit aujourd'hui à peu près toujours, là où elle échouait presque fatalement autrefois. Aussi obtient-on, dans tous les pays, des succès opératoires équivalents au point de vue de la mortalité, et ne peut-on plus arguer de la grande gravité de la résection du genou pour en restreindre le plus possible les indications et la classer au nombre des opérations exceptionnellement acceptables.

Jusqu'à ces dernières années, on n'avait pas apporté de grandes modifications aux procédés imaginés par Park et par Moreau. On avait sans doute varié de bien des manières l'incision extérieure; mais ces diffé-

1. Humphry (de Cambridge), Butcher (de Dublin), Price, P.-H. Watson, H. Smith, etc.

2. Heyfelder, en 1862, en comptait seulement 183 cas; mais Le Fort en avait rassemblé 217 dès 1863 (*De la Résection du genou*, in *Mém. de la Société de chir.*, t. IV), et la statistique de Penières (Thèse de Paris, 1869) commence l'année 1861 par le numéro 276.

3. Hodges en recueillait 29 observations en 1861, et, quatre ans plus tard, en 1865, Lyon apporta 65 observations nouvelles.

4. Penières compte, de l'opération de Moreau à 1869, 32 opérations pratiquées en France, 14 guérisons, 18 morts. Cette statistique n'est certainement pas complète; pour notre part, nous avions déjà pratiqué 5 fois l'opération.

5. Le malade mourut de tuberculose intestinale 9 mois après l'opération.

rences étaient peu importantes, et ne pouvaient pas avoir une grande influence au point de vue du résultat définitif. L'incision de Moreau, avec quelques variantes, était restée l'incision la plus usuelle. Ce qu'on avait perfectionné, c'était l'excision des fongosités qu'on poursuivait dans tous les culs-de-sac, parce qu'on les considérait, et avec raison, comme un des grands obstacles à la guérison et la cause principale des récidives. On avait eu fréquemment des défauts de consolidation, et l'on considérait la réunion osseuse comme difficile à obtenir. L'absence de fixité des os réséqués et la fréquence de leur désunion tardive avaient fait chercher, dans la taille angulaire et en sens inverse des extrémités réséquées, le moyen de les emboiter étroitement et de les maintenir plus exactement par la suture. On avait aussi perfectionné les moyens de contention, et l'arsenal chirurgical s'était enrichi des appareils les plus ingénieux et les plus variés.

Comme on ne cherchait que l'ankylose et que, pour l'obtenir, on coaptait le plus rigoureusement possible les surfaces de section, on jugeait inutile de conserver le périoste et l'on disait assez volontiers qu'une résection sous-périostée n'avait pas la moindre raison d'être, puisqu'on ne voulait pas de régénération osseuse.

Nous avions bien démontré qu'on peut chez les jeunes animaux faire reconstituer, après une résection sous-périostée, des condyles fémoraux distincts, pouvant s'articuler avec un plateau tibial de nouvelle formation, et jouer sur lui dans des mouvements de flexion et d'extension plus ou moins étendus. Mais nous ne proposâmes pas de poursuivre le même résultat chez l'homme, la condition du fonctionnement du genou étant tout autre pour un bipède que pour un animal qui marche normalement sur ses quatre pattes, et qui peut continuer à marcher et à courir, bien qu'un de ses quatre membres soit condamné à l'inaction. Nous avons donc cru toujours devoir rechercher l'ankylose; mais c'est justement à la méthode sous-périostée que nous nous sommes adressé pour obtenir sûrement ce résultat qui avait fait si souvent défaut autrefois. Au lieu de couper les ligaments latéraux, nous les avons soigneusement conservés, et nous avons ménagé également *tout ce qui était sain* de la gaine périostéo-capsulaire pour accumuler autour de la ligne de réunion des os le plus possible de tissus ossifiables. Nous augmentions considérablement de cette manière les chances de réunion osseuse, et, dans le cas où la mobilité persisterait, nous aurions conservé à la néarthrose sa ceinture tendino-musculaire, c'est-à-dire ses moyens de résistance et ses organes de mouvement. Nous aurions, par cela même, toutes choses égales d'ailleurs, de meilleures conditions fonctionnelles que dans une pseudarthrose lâche qui serait seulement soutenue par des brides cicatricielles, et n'aurait pas de muscles pour régler ses mouvements.

Tel est le double point de vue auquel nous nous sommes placé en

pratiquant les résections sous-périostées du genou. Nous poursuivions un tout autre but que dans la reconstitution des articulations du membre supérieur, mais nous tirions parti des mêmes tissus en faisant servir leurs propriétés ostéogéniques à accélérer et à rendre permanente la soudure des os.

Les premières résections du genou avaient été faites sur des adultes. Syme, le premier (1830), opéra un enfant de huit ans et, quelques années après, il constatait plusieurs pouces de raccourcissement. C'était probablement une des raisons pour lesquelles l'éminent chirurgien d'Édimbourg s'était toujours montré depuis lors hostile aux résections du genou. Plusieurs des opérés de Jones avaient moins de dix ans. On s'empressait alors de publier les observations et l'on ne se doutait guère de ce qui pourrait arriver plus tard. Bientôt cependant[1] Pemberton publia l'histoire et le dessin d'un sujet qu'il avait réséqué six ans auparavant et qui présentait un raccourcissement de neuf pouces. On commença alors à s'émouvoir un peu, mais on ne se rendait pas compte des conditions qui amenaient un pareil raccourcissement.

C'est à ce moment que nous commencions nos expériences sur l'accroissement normal et pathologique des os, et bientôt après nous annoncions que le fait de Pemberton se renouvellerait toutes les fois qu'on aurait pratiqué la résection ultra-épiphysaire du genou chez les enfants. Nos expériences venaient de nous démontrer[1] que les extrémités gonales du fémur et du tibia étaient les principaux organes de l'accroissement longitudinal du membre inférieur, et nous avions vu que, par la destruction de leur cartilage de conjugaison, on enrayait cet accroissement dans des proportions qui chez l'homme amèneraient des perturbations irrémédiables. Presque en même temps, Humphry (de Cambridge) arrivait de son côté aux mêmes conclusions et corroborait nos inductions physiologiques par les résultats cliniques observés après ses propres résections du genou, qu'il avait déjà pratiquées en grand nombre. Nous n'avons jamais cessé de prémunir les chirurgiens contre les dangers de la résection du genou dans le jeune âge. On ne nous a pas toujours écouté, et quelques opérateurs, égarés par la théorie de l'accroissement interstitiel, ont continué de pratiquer la résection du genou dans l'enfance; mais les exemples d'arrêt de développement à la suite de cette opération se sont assez multipliés dans ces dernières années pour que la démonstration n'ait plus besoin d'être renouvelée.

On a eu recours, mais sans beaucoup de succès, à la résection du genou dans la chirurgie de guerre. Les premières tentatives ne furent pas heureuses. On n'obtint que quelques rares succès dans la guerre

1. *British medical journal*, 26 novembre 1859.

2. *Comptes rendus de l'Académie des sciences*, 28 janvier 1861, et *Journal de la physiologie de l'homme et des animaux*, de Brown-Séquard, avril 1861.

d'Amérique, et la guerre de 1870-71 ne fut guère plus favorable. A part un petit nombre de chirurgiens, parmi lesquels Nussbaum (de Munich), qui sauva quelques-uns de ses opérés, on s'était prononcé en Allemagne contre cette opération, et en France on ne lui fit pas meilleur accueil. Avec les pansements antiseptiques les conditions seront tout autres, sans doute, mais le principal résultat de l'antisepsie immédiatement appliquée sera surtout, comme nous le verrons plus loin, de favoriser le succès de la conservation pure ou de l'esquillotomie en limitant les indications de la résection typique. Les résultats de la guerre turco-russe et les succès des simples pansements antiseptiques pour les cas de fracture ouverte du genou, dans la pratique civile, nous montrent que les conditions seront toutes différentes que par le passé dans les armées pourvues d'un service médical bien organisé.

Les ostéotomies et résections orthopédiques du genou ont été entreprises à une époque déjà éloignée, et c'est encore à Rhéa-Barton que revient cet honneur, bien qu'il n'ait pas fait une véritable résection du genou, mais une simple ostéotomie du fémur. En 1835[2], faisant pour le genou ce qu'il avait tenté neuf ans auparavant sur la hanche, il obtint un magnifique succès sur un de ses confrères. Onze ans plus tard (1844), un autre chirurgien américain, Gurdon-Buck, enleva un coin osseux portant sur les renflements condyliens du fémur et du tibia, et enleva en même temps la rotule. Ce fut la première résection véritable du genou ankylosé. L'opération a été souvent répétée depuis lors et avec le plus grand succès. C'est ce genre d'opérations qui a toujours fourni le moins de mortalité. Inutile de dire qu'on n'a pas cherché le rétablissement des mouvements après la résection pour ankylose avec fusion des os; on s'est contenté de changer la position du membre et de placer ses deux segments en direction rectiligne. Aussi avons-nous proposé l'ostéoclasie sus-condylienne, méthodiquement pratiquée, comme devant être préférée à la résection du genou dans le cas où l'ouverture de l'angle de soudure permet un résultat orthopédique à peu près équivalent, c'est-à-dire dans les ankyloses à angle obtus.

Il n'y a pas de question qui ait été plus souvent agitée dans ces trente dernières années que la gravité comparative de la résection du genou et de l'amputation de la cuisse. On s'est efforcé soit en Angleterre, soit sur le continent, de prouver par la statistique que la résection du genou est moins grave que l'amputation de la cuisse; et grâce à un vice de raisonnement qui consistait à opposer aux résections du genou pratiquées en Angleterre les amputations de cuisse faites dans les hôpitaux de Paris, la résection sortait toujours triomphante. Aux chiffres de Malgaigne et Trélat on opposait la série d'opérations faites par Fergusson, Jones, etc., et

1. *American Journal of Med. Sciences*, 1838, et *Archives gén. de médecine*, 3e série, t. II.

l'on trouvait une mortalité double pour l'amputation de la cuisse. Les statistiques de Bryant et Mac-Cormac ne tardèrent pas cependant à rectifier cette erreur en comparant les résections faites à Londres aux amputations pratiquées dans le même pays. Nous n'insisterons pas ici sur cet abus de la statistique; la question est tellement changée depuis l'antisepsie que le taux de la mortalité est à peu près nivelé dans les divers pays pour l'ensemble des cas réputés favorables; mais chaque opération n'en a pas moins ses indications spéciales que nous déterminerons en les comparant avec l'expectation et les opérations économiques, ne pouvant demander aux statistiques anciennes des données assez précises pour résoudre les problèmes actuels.

§ II. Technique de la résection du genou; procédés opératoires.

Très large en avant, recouverte seulement par la peau et par des tissus fibreux qu'il est facile de diviser d'un seul trait, l'articulation du genou est très favorablement disposée pour une résection par la méthode ancienne. Aussi, avant son acceptation dans la pratique chirurgicale, était-elle depuis longtemps une opération d'amphithéâtre pour laquelle on avait à l'envi varié les incisions d'approche. Tous les tissus à ménager, vaisseaux, nerfs, principales attaches musculaires, se trouvant en arrière, on ne pouvait rien blesser en avant qui valût la peine d'être conservé.

Aujourd'hui les exigences des opérations modernes nous font attacher de l'intérêt à certains détails de structure qu'il importe d'avoir bien présents à l'esprit quand on entreprend une résection, ou seulement une simple arthrotomie.

A. — QUELQUES CONSIDÉRATIONS ANATOMIQUES SUR L'ARTICULATION DU GENOU AU POINT DE VUE DES RÉSECTIONS. — STRUCTURE DES EXTRÉMITÉS OSSEUSES AUX DIVERS AGES. — HAUTEUR DE L'ÉPIPHYSE ET DIRECTION DU CARTILAGE DE CONJUGAISON.

La nécessité d'enlever complètement la synoviale articulaire dans les cas de dégénérescence fongueuse demande particulièrement quelques notions sur ses rapports avec les os et les lames fibreuses qui les recouvrent. Libre en avant, et surtout en avant et en haut où elle peut acquérir des dimensions excessives, elle est intimement unie en arrière à la capsule articulaire. Il n'y a pas partout une capsule fibreuse proprement dite, doublant la synoviale; cette capsule n'existe distinctement que dans la partie de l'articulation qui est en arrière des ligaments latéraux. En avant, elle est remplacée par l'aponévrose fémorale, les expansions latérales du triceps ou ligaments latéraux de la rotule et quelques faisceaux minces, rubanés, qui partent des ligaments latéraux.

Cette pseudo-capsule, tendue par les muscles, est très résistante sans doute; mais, et c'est là le point important pour la résection, elle n'adhère que faiblement à la synoviale qu'on peut disséquer comme un sac continu, avec la rotule dépouillée de son revêtement fibreux antérieur qui est la continuation du tendon du triceps. On peut aussi, dans certaines formes de synovite fongueuse, détacher le sac synovial en arrière, mais la dissection est plus minutieuse et la curette est nécessaire pour le séparer des reliefs ligamenteux et l'extraire des culs-de-sac qu'ils délimitent. En avant, le sac synovial remonte plus ou moins haut entre le triceps et le fémur sans adhérer à l'os. A l'état normal, le prolongement sous-tricipital est très variable et a été trouvé même quelquefois indépendant de la synoviale articulaire; à l'état pathologique, il peut s'étendre jusqu'à 12 à 15 centimètres et plus au dessus de la rotule.

La véritable capsule existe au niveau de la face postéro-latérale des condyles. Elle est constituée par un tissu fibreux, homogène, de consistance cartilagineuse en quelques points, là où les tendons ou les cartilages semi-lunaires viennent la renforcer. La partie postérieure de la capsule qui répond aux condyles présente des ouvertures qu'il faut toujours explorer dans une résection, parce qu'elles conduisent souvent dans des culs-de-sac envahis par les fongosités. Au niveau du condyle interne, c'est le diverticulum du jumeau interne. En dehors, c'est le prolongement qui accompagne le tendon du poplité et communique assez souvent, dans son trajet, avec la synoviale péronéo-tibiale.

Il y a en outre de petits diverticulums qui s'insinuent dans le creux poplité à travers les fibres du ligament postérieur médian. S'ils sont rares à l'état normal, ils se rencontrent souvent à l'état pathologique et sont l'origine des abcès ou fusées purulentes dans le creux poplité. Il faut les rechercher avec soin. Plusieurs fois, au moment où l'opération nous paraissait presque terminée, nous avons trouvé à ce niveau de petits nids de fongosités qui ont exigé une abrasion minutieuse.

La grande étendue des surfaces fémorales, recouvertes par le cartilage diarthrodial ou par la synoviale, fait qu'il n'est pas possible de conserver un tube périostique de la longueur du fémur. En avant, au niveau de la gorge de la poulie, il n'y a pas de périoste; on ne le retrouve que sur les côtés, au niveau des insertions des ligaments latéraux. A ce niveau, on peut le trouver sain, sous la synoviale qui le recouvre; mais dans les suppurations anciennes, il faut toujours le sacrifier sur une certaine hauteur.

Les artères qu'on divise dans la résection du genou ne sont que des artères de troisième ordre, qu'on lie quand on les rencontre. En dedans, la grande anastomotique peut être divisée dans son tronc ou ses branches suivant l'étendue des incisions. On ne peut pas léser la poplitée dans une résection sous-périostée quand on suit les règles de la méthode;

mais on peut avoir à lier quelques branches pénétrantes, et, entre autres, l'articulaire moyenne qui traverse le ligament postérieur.

Les nerfs sont des ramifications de diverses branches du crural. — La section de quelques filets antérieurs entraîne une anesthésie plus ou moins marquée de la peau au-dessous de l'incision transversale. Nous n'avons à noter que le trajet du saphène interne, qui pourrait être blessé dans l'incision interne de décharge, lorsqu'il passe entre le couturier et le droit interne de la cuisse, au niveau de l'articulation du genou.

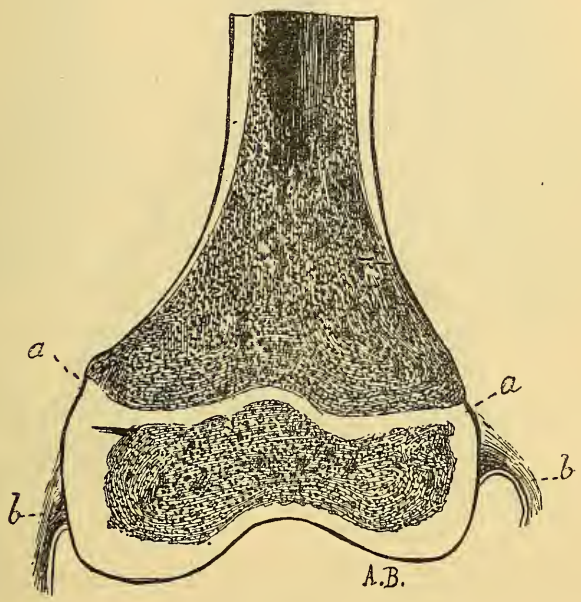

Fig. 331. — Coupe transversale et bilatérale de l'extrémité inférieure du fémur sur un sujet de 5 ans et demi. (*Grandeur naturelle.*)

aa, cartilage de conjugaison décrivant une sinuosité presque parallèle à la coupe des condyles; *bb*, insertion des ligaments latéraux doublés de la synoviale. — C'est la moitié antérieure de l'os que représente le dessin; le condyle interne est à gauche.

La structure des os aux diverses périodes de la croissance est, pour le genou, très importante à connaître, à cause du raccourcissement qui suivra nécessairement toute résection faite au delà du cartilage de conjugaison.

Le noyau d'ossification de l'extrémité inférieure du fémur se montre vers la fin du dernier mois de la grossesse. Il se développe rapidement et envahit bientôt toute la masse cartilagineuse, qui reste séparée de la diaphyse jusqu'à l'âge de vingt ans, et quelquefois plus tard. Ce cartilage est sinueux dans son trajet, il ne forme pas un plan régulier. Sur une

coupe verticale et bilatérale, il suit approximativement les sinuosités des surfaces articulaires. Vers l'âge de quatre ou cinq ans, il est assez exactement parallèle à la dépression intercondylienne (fig. 331); mais à l'âge de seize ans (fig. 332) il est un peu moins bombé à ce niveau. Cette

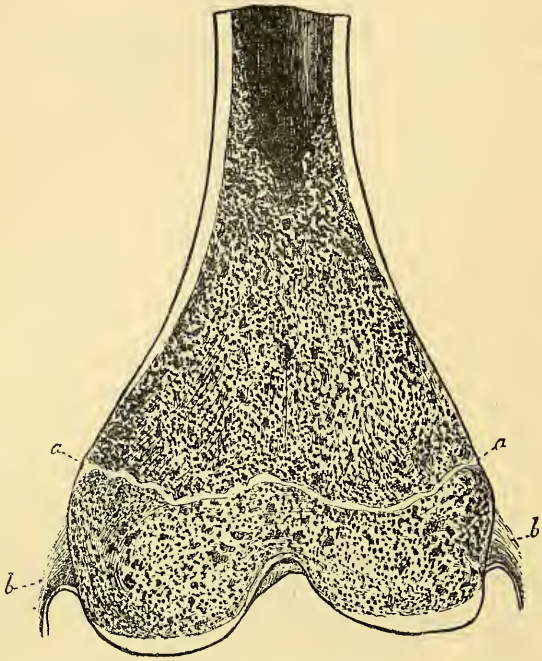

Fig. 332. — Même coupe sur un sujet de 17 ans; mêmes lettres explicatives. (*Figure réduite d'un tiers.*)

coupe bilatérale ferait croire que le cartilage de conjugaison est complètement sous-périostique; les ligaments latéraux et la synoviale qui les double, surtout le ligament interne, sont uniquement en rapport avec l'épiphyse. Mais, par une coupe antéro-postérieure, on voit que les rapports sont tout autres en avant et en arrière, et que si les ostéites juxta-épiphysaires ne peuvent pas facilement se propager à l'articulation par les parties latérales, elles doivent l'atteindre rapidement lorsqu'elles siègent sur la partie médiane, en avant ou en arrière. En avant, on voit (fig. 333 et 334) que le cartilage affleure l'insertion de la synoviale, et qu'une ostéite suppurée de la portion juxta-épiphysaire n'a que ce frêle obstacle à surmonter pour envahir l'articulation. En arrière, l'envahissement de la cavité articulaire est au moins aussi facile, surtout sur un sujet de seize ans, le cartilage de conjugaison se trouvant plus

bas dans l'articulation. La cavité articulaire s'est agrandie en remontant vers la diaphyse et le cartilage de conjugaison paraît par cela même plus rapproché du bord inférieur du condyle.

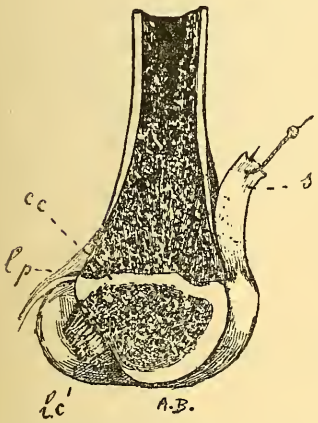

Fig. 333. — Coupe antéro-postérieure et médiane du fémur sur un sujet de 4 ans environ (sujet chétif).

cc, cartilage de conjugaison qui présente à sa partie moyenne une légère convexité supérieure; *lp*, ligament postérieur; la limite ossifiée de la diaphyse affleure l'insertion de ce ligament; *lc*, ligament croisé postérieur; *s*, synoviale du cul-de-sac tricipital relevée par une érigne.

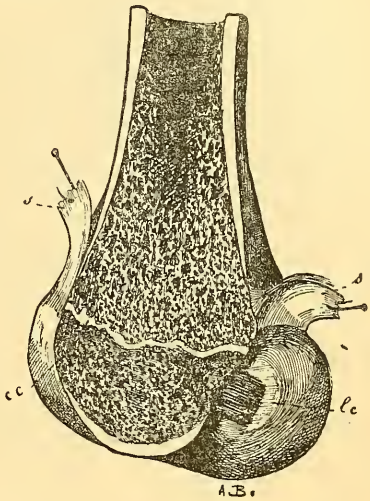

Fig. 334. — Coupe antéro postérieure et médiane de l'autre fémur du même sujet qui a fourni la pièce de la figure 333.

Mêmes lettres explicatives que dans la figure 332. La ligne dia-épiphysaire est convexe au bas : la coupe n'a pas été faite exactement au même niveau dans les deux figures; la direction varie, du reste, avec l'âge. — Le cartilage de conjugaison pénètre dans l'articulation en arrière. (*Réduction d'un tiers.*)

De l'examen de ces figures il résulte que, à quatre ans, on ne peut pas scier plus de 15 millimètres de fémur *à partir du point le plus inférieur des condyles*, c'est-à-dire au-dessus du plan bi-condylien, sans atteindre ou entamer en dehors le cartilage de conjugaison; et comme les épiphyses croissent peu en hauteur par elles-mêmes, on ne pourra jamais enlever par une coupe transversale plus de 3 centimètres ou de 35 millimètres, quelle que soit la taille du sujet.

La hauteur de l'épiphyse est moindre au tibia qu'au fémur; elle ne dépasse pas un centimètre et demi chez un sujet sur le point d'arriver au terme de sa croissance.

Pour déterminer l'épaisseur de l'épiphyse qu'on peut retrancher sans toucher au cartilage de conjugaison, il ne faut pas, comme on le fait habituellement, prendre la hauteur du cartilage à sa périphérie, mais la hauteur de la partie qui se rapproche le plus du plan articulaire. Si le

cartilage de conjugaison formait un plan régulier, ces anciennes mensurations seraient bonnes; mais le cartilage du fémur, suivant approximativement la courbe inférieure des condyles, présente deux concavités qui sont, à l'âge de 16 ans, à 7 ou 8 millimètres au-dessous du rebord périphérique, et, à l'âge de 5 ans, à 5 ou 6 millimètres. Celui du tibia, quoique plus régulier, est cependant un peu bombé en haut à son centre, aussi, pour ne pas l'entamer, faut-il scier à 3 ou 4 millimètres au-dessus de ses limites apparentes à l'extérieur. Il y a, du reste, des différences notables d'un sujet à l'autre, selon la taille, selon le développement plus ou moins précoce; mais le meilleur moyen de ne pas dépasser le cartilage de conjugaison chez les enfants, c'est de se servir du couteau et de découper l'épiphyse par tranches successives. Les différences portent plutôt, pour le fémur, sur la hauteur de la sinuosité interne[1].

Indépendamment de l'épiphyse principale, articulaire, il y en a une

1. Voici le niveau des sinuosités du cartilage de conjugaison, sur une coupe verticale et bilatérale des condyles internes et externes, sur sept sujets pris au hasard :

FÉMUR

	Point le plus inférieur de la sinuosité du condyle interne.	Point le plus inférieur de la sinuosité du condyle externe.
16 ans	0,027	0,021
12 ans	0,024	0,019
11 ans. Même distance à peu de chose près que pour le sujet de 12 ans.		
8 ans	0,022	0,018
7 ans	0,021	0,018
5 ans 4 mois	0,019	0,016
4 ans	0,013	0,010

TIBIA

	Point le plus élevé de la convexité du cartilage de conjugaison.
16 ans	0,13
7 ans	0,10
5 ans 4 mois	0,09

Nous avons mesuré la hauteur de l'épiphyse du tibia, non pas du point le plus élevé de l'épine, mais du point le plus inférieur des dépressions condyliennes.

Ces mensurations diffèrent de celles qu'ont données divers auteurs, mais ces différences tiennent à ce qu'on a généralement mesuré la distance du plan articulaire au bord sous-périostique, c'est-à-dire au point le plus élevé du cartilage juxta-épiphysaire.

Un de mes anciens internes, M. Delclos (de Barcelone), a donné dans sa thèse : *De la Résection totale du genou*, soutenue à Montpellier en 1864, les mensurations suivantes, prises par M. Tripier. — Hauteur de l'épiphyse du tibia à seize ans : côté externe, 17 millimètres; côté interne, 18 millimètres; au milieu, au point le plus saillant de l'épine du tibia, 22 millimètres et demi. Au même âge, la hauteur de l'épiphyse fémorale était de 41 millimètres en dedans, 33 en dehors, 27 à la partie moyenne.

Quelque temps après, dans un mémoire sur la résection du genou, paru en 1867, dans les

autre qui correspond à la tubérosité antérieure du tibia, mais qui ne

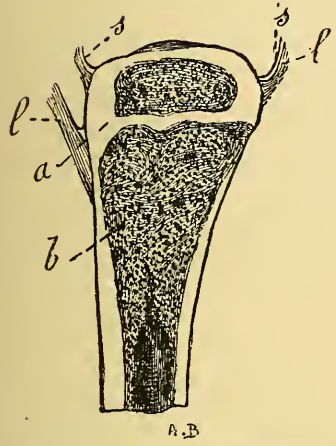

Fig. 335. — Coupe antéro-postérieure de l'extrémité supérieure du tibia d'un enfant de 4 ans environ (sujet chétif).

a, cartilage de conjugaison, très épais en avant, là où se développera plus tard l'épiphyse de la tubérosité du tibia ; *b*, tissu spongieux diaphysaire; *ss*, synoviale articulaire; en arrière, elle double le ligament postérieur; en avant, elle double la couche fibreuse qui fixe le cartilage semi-lunaire; au-dessous, *l*, se voit l'insertion du tendon rotulien qui recouvre la bourse séreuse prétibiale.

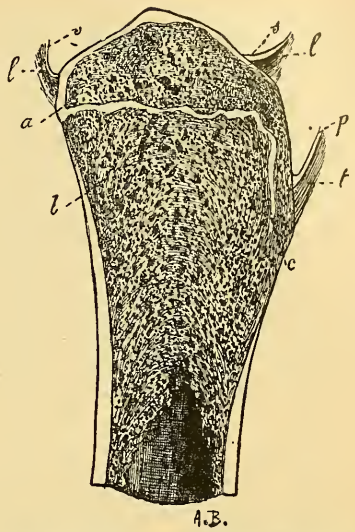

Fig. 336. — Coupe antéro-postérieure de l'extrémité supérieure du tibia d'un sujet de 17 ans. (*Réduction d'un tiers.*)

a, cartilage de conjugaison se prolongeant en bas et en avant, et délimitant ainsi l'épiphyse de la tubérosité antérieure du tibia qui est déjà soudée, par ses extrémités, à l'épiphyse articulaire en haut, à la diaphyse en bas *c*; *ss*, synoviale articulaire doublant en arrière le ligament postérieur et en avant le faisceau d'attache des ménisques articulaires *ll*; *t*, tendon rotulien doublé en *p* de la bourse séreuse prétibiale.

paraît qu'à l'âge de treize ans. C'est l'époque où l'on observe souvent

Archiv für klinische Chirurgie, neunter Band, p. 190, Kœnig donne des mensurations plus nombreuses; nous les reproduisons dans le tableau suivant :

HAUTEUR DES ÉPIPHYSES.		18 ANS.	16 ANS.	11 ANS.	NOUVEAU-NÉ.
	FÉMUR				
Périphérie.	Fossette intercondylienne antérieure.	0,024	0,020	0,016	0,008
	Hauteur latérale du condyle interne.	0,035	0,032	0,024	0,016
	Hauteur latérale du condyle externe.	0,032	0,030	0,021	0,013
	Fosse intercondylienne postérieure.	0,019	0,018	0,014	0,006
Coupe.	Au niveau de la fossette intercondylienne.	0,021	0,020	0,019	0,009
	Niveau du condyle interne.	0,032	0,030	0,024	0,015
	Niveau du condyle externe.	0,030	0,025	0,021	0,012
	TIBIA				
Périphérie.	Hauteur en avant.	0,044	0,042	0,038	»
	Hauteur en arrière.	0,022	0,018	0.015	»
	Hauteur latérale interne.	0,021	0,019	0,015	0,010
	Hauteur latérale externe.	0,020	0,019	0,014	0,010
Coupe.	Milieu.	0,020	0,017	0,015	0,008
	Hauteur latérale interne.	0,015	0,013	0,012	0,008
	Hauteur latérale externe.	0,016	0,013	0,012	0,008

des douleurs et du gonflement à ce niveau; ce sont des signes d'une ostéite de croissance qui ne suppure que très exceptionnellement. Six ou huit mois après son apparition, ce noyau osseux se soude par son bord supérieur à l'épiphyse articulaire et ressemble, selon l'expression de Sappey, à un médaillon suspendu à cette épiphyse.

L'extrémité supérieure du péroné doit être souvent retranchée, même sans qu'elle soit malade, mais uniquement pour égaliser la surface de section et faciliter la soudure tibio-fémorale. Le synoviale communique, d'après Lenoir, une fois sur onze avec le synoviale tibio-fémorale.

La rotule est cartilagineuse jusqu'à l'âge de trois ans; à ce moment, un noyau d'ossification s'y forme, et, vers l'âge de douze ans, il n'y a plus de masse cartilagineuse appréciable à la périphérie; l'os continue cependant à grandir par ses bords. Une couche cartilagineuse épaisse la double longtemps à sa face profonde. (Voy. *plus loin.*)

B. — DES PROCÉDÉS OPÉRATOIRES APPLICABLES A LA RÉSECTION DU GENOU ET DE L'IDÉE GÉNÉRALE QUI DOIT EN DÉTERMINER LE CHOIX. — ÉQUIVALENCE DE LA PLUPART DES INCISIONS ANCIENNES. — PROCÉDÉS DESTINÉS A MÉNAGER TOUS LES TISSUS OSSIFIABLES ET TOUS LES ÉLÉMENTS DE FIXATION DE LA SYNOSTOSE FÉMORO-TIBIALE.

1. *Des différentes variétés de la résection du genou selon le niveau de la section osseuse et l'étendue des parties enlevées. — Abrasion articulaire et synovectomie.*

La résection du genou comprend plusieurs variétés qu'il est particulièrement important de distinguer au point de vue de la détermination des indications et de l'appréciation des résultats obtenus.

Il y a d'abord la *Résection totale*, comprenant l'ablation des renflements articulaires du fémur et du tibia avec ablation simultanée de la rotule; C'est la vraie résection totale qui est et doit être de beaucoup la plus fréquente dans les ostéo-arthrites tuberculeuses de l'adulte. La rotule cependant peut être enlevée ou respectée sans changer beaucoup le caractère de l'opération. Nous aurons ensuite les *Résections semi-articulaires*, *soit fémorales*, *soit tibiales*, et les *Résections partielles*.

Ces diverses opérations, résection totale et résection semi-articulaire, fémorale ou tibiale, doivent être divisées en *Résections intra-épiphysaires* ou en deçà du cartilage de conjugaison, et *Résections ultra-épiphysaires* ou au delà du cartilage de conjugaison. En raison de la largeur des extrémités fémorales et tibiales et de l'importance d'avoir de larges surfaces d'adaptation pour la consolidation de la synostose, on distinguera les sections qui seront faites dans la portion renflée de l'os, *résections intra-bulbaires*, de celles qui seront faites au delà dans la portion étroite de l'os, *résections cylindro-diaphysaires*. Mais c'est surtout la distinction entre les résections intra et ultra-épiphysaires qui aura une impor-

tance capitale, car les unes respectent le principal élément d'accroissement longitudinal de l'os, et les autres le sacrifient.

Les *résections partielles du genou* comprendront, d'après la division générale que nous avons donnée des résections, les opérations dans lesquelles on retranchera ou un condyle de fémur ou un condyle du tibia, ou bien encore une partie seulement des deux extrémités opposées en maintenant le contact des deux os par une certaine étendue de leurs surfaces articulaires normales. Dans cette classification l'*ablation totale de la rotule* constituera une résection partielle du genou.

Les opérations économiques, l'avivement, l'abrasion, l'évidement d'une des saillies osseuses, les cautérisations intra-articulaires, sont des opérations qui ont une grande importance dans la chirurgie de l'enfance et qui doivent remplacer le plus possible à cet âge la résection typique. Volkmann a, dans ces derniers temps, décrit sous le nom d'*Arthrectomie* l'ablation complète de la synoviale sans toucher aux extrémités osseuses. C'est l'opération que nous décrivons sous le nom de *Synovectomie*, cette expression nous paraissant plus logique et plus compréhensible ; car, dans un langage régulier, le mot *arthrectomie* doi signifier ablation de l'articulation ou en d'autres termes résection, puisque l'articulation se compose à la fois des extrémités osseuses et des parties molles qui les unissent.

2. *Incisions antérieures, simples ou composées ouvrant transversalement l'articulation du genou. — Incisions longitudinales, médiane ou latérales. — Equivalence de la plupart des incisions transversales proposées pour la résection du genou; zone d'incision.*

Comme pour toutes les résections, on a accepté et décrit à part de nombreux procédés qui sont absolument semblables quant à leurs résultats immédiats et surtout définitifs, et qui ne diffèrent entre eux que par une variante insignifiante de l'incision extérieure, qu'il est même impossible de reconnaître une fois la plaie extérieure cicatrisée.

L'incision de Moreau, qui permet de détâcher un lambeau à base supérieure par une incision sous-rotulienne et deux incisions verticales ⊔, (avec ou sans prolongements inférieurs médiants ou latéraux), est l'incision type dont toutes les incisions antérieures ne sont que des modifications d'intérêt secondaire. Prolongez en bas les deux incisions latérales, et vous aurez l'H que Moreau avait déjà appliquée au coude et à l'épaule. Arrondissez les angles du lambeau à base supérieure, et vous aurez l'U, dont on a fait honneur à Mackensie. Faites l'incision transversale au-dessus ou au niveau de la rotule, et vous aurez les incisions de Humphry ou de Volkmann. Adoptez celle de ces incisions que vous voudrez, vous aurez, au point de vue opératoire, des avantages et des inconvénients à peu près équivalents et un résultat final identique. Il ne vaut

donc pas la peine de donner de description de ces diverses incisions, et nous nous dispenserons de suivre les errements des auteurs de médecine opératoire, qui les présentent comme des procédés distincts[1].

La zone d'incision est pour cette articulation plus étendue que pour les régions que nous avons eu à examiner précédemment ; elle est représentée par un espace quadrilatéral occupant toute la partie antérieure de l'articulation, compris latéralement entre les saillies des condyles et s'étendant en haut jusqu'au-dessus de la rotule et en bas jusqu'à l'attache du ligament rotulien. Toutes les incisions qui s'inscriront dans ce quadrilatère qu'elles soient en H, en U, en X, ou même à la rigueur en Z, pourront être acceptées et donneront, au point de vue de la gravité de la résection et de ses conséquences définitives, des résultats absolument semblables. Quelle que soit la forme de la porte, pourvu qu'elle soit largement ouverte, on aura à peu près la même facilité pour les temps ultérieurs de l'opération.

Si nous sommes presque indifférent sur la manière dont on pratique l'incision extérieure, dès qu'on ouvre transversalement l'articulation, nous attachons une bien plus grande importance aux temps consécutifs, et nous tenons à conserver la continuité des ligaments latéraux que tous les chirurgiens avant nous s'étaient empressés de couper, pour ouvrir largement l'articulation. Voilà pourquoi la zone d'incision que nous adoptons n'est pas exactement celle qu'auraient pu admettre les chirurgiens qui nous ont précédé : elle s'arrête aux ligaments latéraux qu'elle ne doit pas dépasser, puisque notre but est de les conserver dans leurs rapports de continuité avec le reste de la gaine périostéo-capsulaire.

L'espace qui existe entre ces ligaments est assez large pour luxer commodément le fémur, une fois qu'on a coupé les ligaments croisés. L'incision que nous employons habituellement, c'est l'incision en H de Moreau, à courts jambages inférieurs, réduite aux dimensions de la zone d'incision, et répondant à l'extrémité inférieure de la rotule par sa branche transversale. Mais la réduction des dimensions de l'H peut avoir par elle-même un grand inconvénient ; elle laisse sur les côtés des culs-de-sac profonds qui ne peuvent pas se vider, comme dans l'incision primitive de Moreau, par les branches latérales qu'on pouvait porter en arrière de manière à entamer la demi-circonférence postérieure du membre. C'est pour cela que nous pratiquons des incisions de décharge

1. Rappelons que Sanson et Bégin avaient, dès 1828, recommandé une simple incision transversale sous-rotulienne, avec des incisions latérales facultatives, pour déterminer de petits lambeaux. Jæger la mit en pratique en 1830 et Textor l'adopta, en l'arquant un peu, de manière à en faire une incision légèrement courbée, à convexité inférieure. Erichsen l'adopta également. La simple incision transversale, bonne pour l'opération sur le cadavre, ne donne pas assez de jour lorsqu'on veut voir clair et nettoyer les recoins de l'articulation, et surtout lorsque les lésions s'étendent au loin le long du fémur et du tibia. Il faut donc en venir toujours à l'H de Moreau ou à une incision analogue, qui sera bonne dès qu'elle donnera un jour suffisant.

répondant à la saillie postérieure des condyles et permettant le drainage régulier de la plaie de résection. Ces incisions postéro-latérales remplacent le drainage postérieur direct, à travers le creux poplité, auquel nous recourrons cependant lorsqu'il y a des diverticules postérieurs ou des fusées déjà formées en arrière du ligament postérieur.

Le résultat de cette opération, c'est d'abord la diminution de la plaie transversale sans préjudice de l'éclairage du foyer de la résection pendant l'acte opératoire; c'est surtout la conservation de puissants organes de soutien ou de consolidation pour favoriser la synostose, et *au cas où la réunion osseuse échouerait, pour régler la mobilité de la néarthrose.*

Avec les ligaments latéraux nous ménageons, pour atteindre plus sûrement notre but, toute la capsule postérieure, et nous n'avons de cette manière aucune crainte de léser le paquet vasculo-nerveux. Nous conservons en outre sous forme d'une double collerette ce qui est sain de périoste du fémur et du tibia. En étalant ensuite ces collerettes l'une contre l'autre, après la suture osseuse, nous accumulons autour de la ligne de réunion le plus possible de tissus ossifiables, et nous nous mettons par cela même à l'abri de ce défaut de soudure qui est toujours menaçant quand on réunit bout à bout des surfaces osseuses qui n'ont que la moelle de leur tissu spongieux, *et la coupe du périoste qui les revêt* pour leur fournir des éléments de consolidation. Ce défaut de soudure est le grand danger de la méthode ancienne.

C'est cette idée directrice qui nous fait procéder tout autrement qu'on ne l'a fait jusqu'ici pour atteindre le but qu'on a toujours cherché : une synostose solide et rapidement effectuée.

Ce que nous venons de dire s'applique uniquement aux incisions transversales antérieures qui ont pour résultat immédiat et nécessaire d'interrompre la continuité du ligament ou du tendon rotulien, en d'autres termes, de sectionner en un point quelconque de sa hauteur l'attache tibiale du triceps fémoral.

Divers chirurgiens ont cherché à pratiquer la résection du genou par une incision latérale[1] :

Dès 1844, Chassaignac[2] avait proposé une longue incision externe, permettant de scier les extrémités osseuses avant de les désarticuler. Langenbeck[3] préféra une incision interne destinée à ménager, au besoin, la rotule et son tendon, mais il n'était pas encore question de résection

1. Une simple incision sur la côte interne avait été essayée par Park.

2. *Traité des opérations chirurgicales*, t. I, p. 708, et *Mémoire de la Société de Chirurgie*, t. I, p. 459.

3. Dès 1852 Langenbeck avait proposé une incision unique; mais, d'après la description d'Heyfelder, ce n'était pas dans le but de ménager la continuité du triceps. « Il fait une incision sur la ligne médiane, dit Heyfelder (*traduction de E. Bœckel*, p. 89), qui commence à 5 centimètres au-dessus de la rotule et se termine un peu au-dessous de la tubérosité du tibia. Puis il excise la rotule, le ligament rotulien et la partie antérieure de la capsule; enfin il flé-

sous périostée. Larghi le premier proposa la conservation du périoste. Il enlevait, dans ses exercices cadavériques, l'extrémité inférieure du fémur par une incision externe, interbicipito-tricipitale. Après avoir ouvert la gaine périostique au niveau du condyle, et dépouillé ce qu'il pouvait atteindre, il sciait le fémur au-dessus des condyles; puis, saisissant le fragment inférieur, il le retournait, l'inclinait pour pouvoir atteindre le condyle interne, et finissait par dépérioster l'extrémité fémorale sans inciser la capsule articulaire[1]. Nous avons décrit, dans le *Traité de la Régénération des os*, un procédé à incision brisée externe qui différait de tout ce qui avait été publié jusqu'alors par la conservation de l'appareil ligamenteux périphérique et de toutes les insertions musculaires, en d'autres termes, de la gaine périostéo-capsulaire largement ouverte dès le début de l'opération.

L'incision externe para-rotulienne et l'incision interne nous paraissent à peu près équivalentes, pourvu que l'on conserve la gaine périostéo-capsulaire. Mais ce ne peuvent être que des incisions exceptionnelles; elles sont inférieures aux incisions transversales antérieures qui découvrent l'articulation sur toute sa largeur. Elles sont du reste plus difficiles, plus laborieuses; aussi leur avons-nous substitué, pour les cas où l'on croirait devoir se borner à une ouverture longitudinale, soit une incision droite, médiane, transrotulienne, que nous décrirons plus loin, soit deux longues incisions paratendino-rotuliennes.

Dans les ostéo-arthrites fongueuses, il est important de pouvoir explorer tous les recoins de l'articulation, en arrière surtout, où peuvent se trouver de petits foyers tuberculeux en voie d'évolution qu'on n'avait pas soupçonnés tout d'abord. C'est pour cela que nous avons adopté et que nous recommandons le procédé suivant, qui réunit, à une large ouverture sur la face antérieure de l'articulation, tous les avantages de la méthode sous-périostée.

DESCRIPTION DU PROCÉDÉ OPÉRATOIRE.

1er TEMPS. — *Incision de la peau en ⊔ ou en H sur la partie antérieure du genou; incisions de décharge latéro-postérieures, répondant au niveau du bord postérieur des condyles.* — On commence par pratiquer une incision transversale au-dessous de la rotule, le genou étant fléchi à angle droit, quand il est mobile. On peut pénétrer du premier coup jusqu'à l'articulation, en coupant le ligament rotulien. L'important est de ne pas donner à cette incision trop d'étendue; elle doit ne pas dépasser les ligaments latéraux, tout en étant cependant assez large pour luxer les condyles du fémur.

chit le membre et coupe les ligaments latéraux et croisés, ainsi que la partie postérieure de la capsule. » Ce n'est qu'en 1862 (dans le mémoire publié par Lücke dans les *Archiv f. kl. Chirurgie*, p. 366) qu'il proposa une incision curviligne interne, destinée à ménager les connexions de la rotule avec son tendon, et à luxer cet os en dehors. Mais il n'est encore nullement question du périoste. Le mot périoste n'est pas prononcé dans la description de Lücke.

1. *Loc. cit.*, p. 28.

On lui donne en moyenne de 8 à 9 centimètres, suivant la taille du sujet et la tuméfaction du genou. Des extrémités de cette incision, on fait partir deux incisions verticales supérieures de 7 centimètres en moyenne, selon les limites de la lésion, et l'on a alors un lambeau quadrilatéral à base supérieure. On y ajoute ensuite généralement deux petites incisions verticales inférieures qui donnent à l'ensemble des incisions la forme d'un **H**. C'est l'**H** de Moreau, plus petit, limité par les ligaments latéraux. Comme il n'y a rien à ménager sur le trajet de ces incisions, on doit les faire hardiment jusqu'à l'os, dans le but unique de gagner un peu de temps, ce qui n'est pas à dédaigner ici, car l'opération est toujours très longue.

Cette incision faite, on tourne le malade sur le côté et on pratique les incisions de décharge, en le tournant successivement sur chaque côté. Nous recommandons toujours de faire ces incisions de décharge dès le début de l'opération, quand les os sont encore en place, car on les dirige mieux et on tombe plus facilement au point voulu. On fait de chaque côté une incision à la peau, de 4 centimètres, et l'on pénètre en dehors, en avant du tendon du biceps, immédiatement au-dessus de son insertion péronéale, et en dedans entre les muscles de la patte d'oie, en se guidant sur la saillie postérieure du condyle; on passe généralement entre le demi-tendineux et le demi-membraneux, d'une part, et le droit interne et le couturier de l'autre, c'est-à-dire entre le droit interne et le demi-membraneux. On incise la capsule sur une étendue de 2 centimètres aussi en arrière que possible.

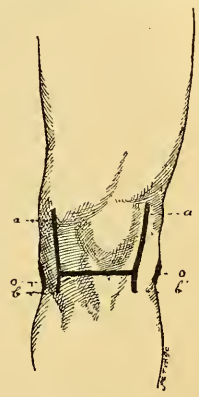

Fig. 337. — *Incision pour la résection du genou permettant la conservation des ligaments latéraux.*

A. Incision de résection en forme de **H** dont les branches verticales sont en avant des ligaments latéraux. — BB. Incisions de décharge qui sont en réalité plus postérieures que ne peut l'indiquer la figure.

2e TEMPS. — *Dissection du sac synovial antérieur jusqu'à son prolongement tricipital et ablation de la rotule en conservant son revêtement périostique antérieur qui continue le tendon du triceps.* — L'incision antérieure ayant permis d'explorer l'articulation et de juger approximativement de l'étendue qu'on donnera à la résection, on doit, dans les cas de fongosités tuberculeuses avec altération de la rotule, enlever cet os avec le sac synovial qui remonte toujours plus ou moins haut sous le triceps. On enlève le tout ensemble comme une tumeur, en dénudant d'abord la rotule de son revêtement périostique antérieur. On la dépouille avec le détache-tendon de bas en haut; puis, avec le bistouri, on dissèque le sac synovial avec son prolongement rotulien en arrêtant sa dissection au niveau des ligaments latéraux. On conserve de cette manière le tendon du triceps et ses expansions latérales qui servent de capsule antérieure à l'articulation. La face antérieure des condyles du fémur est alors complètement à découvert et l'on se rend compte de mieux en mieux de la profondeur des lésions.

3e TEMPS. — *Section des ligaments croisés. — Détachement des attaches supérieures des ligaments latéraux et de la portion du périoste des condyles qui peut être conservée; luxation du fémur; section de l'os.* — On fait bâiller l'articulation par la flexion de la cuisse et l'on coupe avec un bistouri les insertions fémorales des ligaments croisés. On écarte alors les surfaces articulaires et l'on tend les ligaments latéraux dont on détache les insertions supérieures. Pour le périoste, on en délimite avec le bistouri la portion saine, à la partie antérieure des condyles, et on détache en bloc la gaine périostique avec les attaches ligamenteuses qui se continuent avec elle au-dessus des condyles. On achève de dépérioster les condyles en arrière, et alors rien de si facile que de faire saillir le fémur pour le scier, avec une scie à lame large, de préférence. Il faut donner le trait de scie perpendiculairement à l'axe du fémur ou plutôt du

membre maintenu dans un plan vertical parallèle à l'axe du tronc. Pendant que la scie divise l'os, il faut faire écarter la collerette périostique par des aides qui l'éloignent avec des érignes du trajet de la scie, mais sans tirer violemment sur elle.

4e TEMPS. — *Dénudation du tibia; section de l'os.* — Le fémur réséqué, on peut plus commodément explorer le tibia et se rendre compte de ses altérations. On le dépouille alors dans la hauteur nécessaire pour pouvoir scier au-dessous des lésions, en ayant bien soin de le dénuder partout au même niveau. On le fait saillir en le saisissant avec un davier-érigne et on scie un plateau plus ou moins épais avec les précautions, de la part des aides, déjà indiquées pour le fémur. Si les lésions s'étendent à une profondeur de 15 à 20 millimètres, ce qui arrive souvent en raison de la fréquence des lésions tuberculeuses dans cet os, on est obligé de sectionner en même temps la tête du péroné. On l'aura préalablement dénudée de son périoste en rabattant en arrière l'insertion du biceps.

Chez les enfants, on se servira de couteau ostéotome pour découper par tranches le tissu spongieux des épiphyses toutes les fois que sa diminution de consistance permettra de le diviser avec cet instrument. Ce découpage au couteau est le meilleur moyen de ménager le cartilage de conjugaison quand l'altération de l'os arrivera jusqu'à son voisinage immédiat.

5e TEMPS. — *Toilette du foyer de la résection; incisions complémentaires; suture osseuse. Drainage.* — Une fois les extrémités des deux os réséquées, le foyer de la résection est largement ouvert; on commence alors par enlever la synoviale de la partie postérieure de l'articulation; on l'excise avec des ciseaux, ou on l'enlève avec la curette. Quelquefois elle se laisse séparer par larges lambeaux de la capsule qui la double. On agrandit au besoin les incisions de décharge faites dans le premier temps de l'opération; on en établit d'autres en arrière si l'on trouve des diverticulums pleins de pus ou de fongosités; on cautérise au thermo-cautère les points restés suspects et l'on procède à la suture osseuse que nous décrirons plus loin. On draine ensuite les plaies et l'on suture la plaie antérieure en réunissant exactement la branche transversale de l'**H**, de manière à reconstituer le tendon et les expansions latérales du triceps.

Indépendamment de ces drains que nous plaçons dans tous les cas d'ostéite tuberculeuse supurée, on en placera d'autres dans les diverticules et les trajets purulents intermusculaires qui pouvaient exister avant l'opération.

Telle est la manière dont nous pratiquons la résection du genou dans les arthrites et ostéo-arthrites aiguës ou chroniques. Il y a des modifications de détail à apporter selon le siège et l'étendue des lésions, mais il est impossible de les indiquer dans une description générale.

Les procédés à incision longitudinale, unique ou bilatérale, ne sont guère applicables dans les ostéo-arthrites à lésions complexes et étendues. Dès qu'on veut pratiquer la résection totale, ils n'ont aucun avantage et sont pleins d'inconvénients. Ce sont des incisions d'exploration et d'abrasion plutôt que des incisions de résection. Elles sont surtout applicables dans les cas traumatiques, lorsque l'opération doit se borner à l'extraction des esquilles et des corps étrangers venus du dehors et à la régularisation d'une des extrémités osseuses. On peut y avoir recours également pour des lésions qu'on suppose relativement légères ou limitées et dans les cas où l'on ne voudrait pratiquer qu'une résection partielle ou semi-articulaire. Mais comme l'exploration des recoins

de l'articulation et la recherche des lésions peuvent être rendues difficiles par l'étroitesse de l'ouverture, nous ne voyons pas d'avantages sérieux à y recourir pour les lésions chroniques dans lesquelles l'altération des tissus ne permet pas d'espérer le retour d'une articulation mobile. Ce n'est que chez les enfants, et pour les lésions qui paraissent ne pas devoir nécessiter une résection totale, qu'elles pourront être préférables. Ces incisions antérieures ou antéro-latérales seront certainement les plus favorables au point de vue du rétablissement des mouvements et de l'action musculaire. Bien que la division du tendon du triceps soit toujours réparable par la suture, le tissu de soudure peut rester longtemps sans acquérir la solidité et la souplesse nécessaires.

Jeffray et Sédillot avaient autrefois proposé deux incisions latérales sans incision transversale, et récemment Trèves (de Londres) et Kocher (*voy.* p. 235) ont préconisé, l'un, une incision en arc sur chaque condyle, et l'autre, une double incision en ⅃L dont la branche verticale côtoie la rotule et suit la direction du tendon du triceps, tandis que la branche transversale se dirige en dehors de chaque côté.

Voici notre ancien procédé à incision externe sinueuse, para-rotulienne et intermusculaire. Une incision interne serait également applicable. Le principal motif qui nous a fait choisir la voie externe, c'est que si l'on était obligé de remonter plus haut sur le fémur, on n'aurait pas à s'inquiéter du paquet vasculo-nerveux; d'ailleurs l'incision est plus en arrière et plus favorable à l'écoulement du pus. Dans le cas où le condyle interne est très saillant, il faut faire plus en avant la partie supérieure de l'incision (fig. 338). On facilite par là le déjettement de la rotule en dedans. La présence de la tête du péroné n'est pas un obstacle à l'excision externe.

DESCRIPTION DU PROCÉDÉ OPÉRATOIRE PAR L'INCISION LONGITUDINALE EXTERNE

1er TEMPS. *Incision de la peau sur le côté externe de l'articulation, à direction sinueuse. Incision de décharge latéro-postérieure.* — La jambe étant un peu fléchie sur la cuisse, on fait sur la face externe de cette dernière, à trois travers de doigt au-dessus de la rotule, une incision commençant au niveau de la bandelette tendineuse du fascia lata, et se dirigeant dans le sens des fibres de la portion externe du triceps, vers l'angle supérieur de la rotule. Elle côtoie ensuite le bord externe de l'os, et vient rejoindre le ligament rotulien, dont elle longe le bord externe. Il est important qu'elle dépasse en bas l'implantation de ce ligament pour faciliter la luxation de la rotule en dedans. On fait ensuite de chaque côté une incision de décharge au niveau du bord postérieur des condyles du fémur.

En faisant partir l'incision d'un point plus antérieur, on facilitera l'opération dans son second temps ; mais en commençant plus en arrière, on aura l'avantage de donner plus de déclivité à l'ouverture et de favoriser l'écoulement du pus. Quelle que soit la variété de l'incision adoptée, on peut pénétrer du même coup dans la capsule.

2e TEMPS. *Dénudation de l'os; luxation de la rotule en dedans.* — Avec la rugine

on dénude d'abord le condyle externe du fémur, en détachant l'insertion du ligament latéral externe, puis l'insertion du jumeau externe. On reprend ensuite la lèvre antérieure de la plaie capsulo-périostique et l'on dénude la partie antérieure du fémur. Puis, on fait bâiller l'articulation ; on sectionne les ligaments croisés, et on luxe la rotule en dedans avec de forts crochets mousses. Sur certains sujets, la saillie du con-

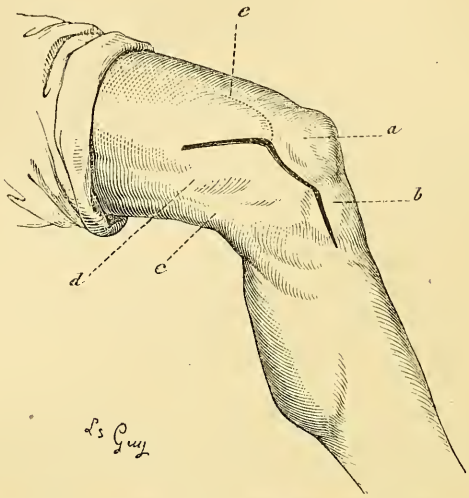

Fig. 358. — *Direction de l'incision latérale externe pour la résection sous-périostée du genou.*

a, rotule ; *b*, ligament rotulien ; *c*, relief du tendon du biceps ; *d*, relief de la bandelette du fascia lata ; *c*, ligne ponctuée indiquant la direction de la partie supérieure de l'incision, dans les cas où le condyle interne est très-saillant. Cette ligne correspond au bord externe du tendon rotulien. — En prolongeant l'incision en haut et en bas, on rend l'opération plus facile.

dyle interne rend cette luxation difficile ; aussi, quand le condyle interne est volumineux et trop saillant en avant, faisons-nous l'incision intermusculaire, non pas en dehors, mais en avant, à 15 millimètres de la ligne médiane, entre la partie externe du triceps et le tendon de la portion moyenne ; nous y joignons alors une petite incision perpendiculaire de dégagement en dehors. Le fémur luxé et la jambe repliée en arrière et en dedans, on dégage les insertions ligamenteuses et capsulaires en repoussant en haut la gaine capsulo-périostique.

3e TEMPS. *Section du fémur ; dénudation du tibia, section du tibia.* — On se conduit ici d'après les règles générales : rien de spécial.

Cette incision sera toujours rationnelle dans quelques cas, mais nous avons aujourd'hui des procédés qui nous paraissent plus généralement applicables à cause de leur facilité et de leur simplicité tout en présentant les mêmes avantages au point de vue de la reconstitution ultérieure de l'articulation, si l'ankylose ne se produisait pas.

Ces procédés sont au nombre de deux. L'un consiste en deux longues incisions, une de chaque côté de la rotule, permettant de soulever cet os avec le tendon du droit antérieur et le ligament rotulien, comme un

pont souple et mobile, et de le déjeter en dehors ou en dedans, selon les besoins de l'acte opératoire. L'autre est réduit à une longue incision médiane, longitudinale, traversant la rotule et permettant de rejeter de chaque côté la moitié de cet os. Ces deux procédés ouvrent largement le cul-de-sac tricipital, quelque élevé que soit son prolongement supérieur, et conservent les attaches rotuliennes et tibiales du tendon du triceps. Le premier les conserve intégralement, le second les sépare longitudinalement dans le sens de leurs fibres, pour les réunir ensuite.

PROCÉDÉ DE LA RÉSECTION DU GENOU PAR UNE DOUBLE INCISION LONGITUDINALE PARATENDINO-ROTULIENNE OU PROCÉDÉ DU PONT ROTULIEN

On fait de chaque côté de la rotule une incision, longitudinale dans sa direction générale, mais sinueuse au niveau des saillies latérales de la rotule. Elles commencent à 6 ou 7 centimètres au-dessus de l'angle supérieur de la rotule, séparées l'une de l'autre par un intervalle de 4 à 6 centimètres selon l'âge du sujet, descendent verticalement en bas jusqu'à la rencontre de la rotule, divergent ensuite pour prendre les contours de cet os en le dépassant de 7 à 8 millimètres, puis se rapprochent pour suivre les bords du ligament rotulien qu'elles longent jusqu'à 3 centimètres au-dessous du rebord supérieur du tibia.

On arrive rapidement dans l'articulation, surtout dans les parties rotuliennes et paraligamenteuses de l'incision, et l'on a un lambeau flottant, en forme de pont, contenant la rotule à son centre, qu'on peut déplacer en dehors ou en dedans, sur l'un ou l'autre condyle. En haut on suit, tout en se tenant un peu au delà, les bords du tendon du droit antérieur. On n'a qu'à prolonger les incisions en haut pour augmenter la mobilité de ce lambeau médian, poursuivre le prolongement du cul-de-sac tricipital et faciliter la luxation du fémur par l'une ou l'autre incision. — Deux incisions perpendiculaires, au niveau de l'interligne, se dirigeant en dehors, (par rapport à l'axe du membre), permettront au besoin de mieux découvrir les condyles. Pour assurer la vitalité de lambeau, il faut faire diverger les incisions en haut, quand on est obligé de remonter au delà des limites habituelles.

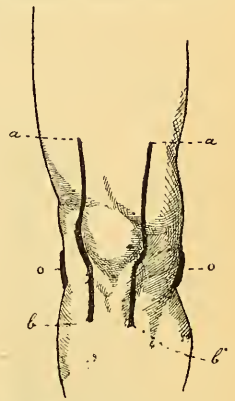

Fig. 339. — *Procédé du pont rotulien, au moyen de deux longues incisions longitudinales paratendino-rotuliennes pour l'arthrotomie et la résection du genou.* — Le lambeau médian contenant la rotule peut être déplacé latéralement sur l'un ou l'autre condyle et découvre ainsi largement l'articulation fémoro-tibiale.

Ce procédé est surtout applicable pour l'arthrotomie ou l'abrasion de l'articulation. Il coupe les ligaments latéraux de la rotule; mais ces ligaments, ne pouvant beaucoup s'écarter, se réuniront solidement à l'os quand les parties ont été remises en place. De sorte que rien ne s'opposera au bon fonctionnement du genou, s'il peut reprendre ses mouvements.

Notre dernier procédé consiste en une incision unique, droite, médiane, coupant la rotule longitudinalement, divisant également en deux

le tendon rotulien et le tendon de triceps. Cette incision faite et la rotule divisée avec la scie, on déjette en dehors les deux lèvres de la plaie, et l'on a sous les yeux toute l'articulation ; on peut facilement l'explorer jusque dans ses recoins les plus cachés lorsqu'il s'agit d'une fracture comminutive.

PROCÉDÉ DE LA RÉSECTION DU GENOU PAR UNE SIMPLE INCISION LONGITUDINALE, MÉDIANE, DIVISANT LA ROTULE EN DEUX

1er TEMPS. *Incision de la peau et des tissus fibreux; section longitudinale de la rotule. Incision latérale de décharge.* — D'un point situé à 6 ou 7 centimètres du bord supérieur de la rotule, on fait partir une incision qu'on dirige verticalement en bas, de manière à passer par le milieu de la rotule et à arriver en bas sur la pointe de cet os, où l'on rencontre l'insertion du ligament rotulien, que l'incision doit également diviser en deux parties égales.

Cette incision peut être conduite rapidement jusqu'à l'os et dans l'articulation au-dessus et au-dessous de la rotule ; il n'y a aucun organe à ménager; il faut seulement avoir soin de séparer en deux parties égales le tendon du triceps et le ligament rotulien. Cette incision au niveau de la rotule ne divise que le périoste et indique la voie de la scie. Pour scier l'os, on fléchit le genou; on rend ainsi la rotule saillante et on la divise sur la ligne médiane avec la plus grande facilité.

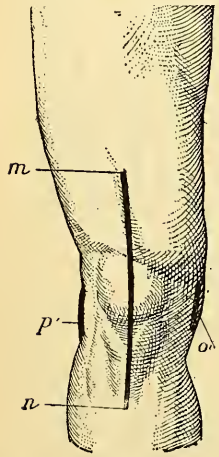

Fig. 340. — *Incision médiane coupant la rotule en deux.*

Avant de découvrir l'articulation et de passer au second temps, on fait en arrière de chaque condyle, c'est-à-dire au point le plus déclive de l'articulation, une incision de décharge. Ces incisions latérales, qui sont d'absolue nécessité pour peu que la plaie ait été infectée, sont destinées à recevoir deux tubes pour l'écoulement des liquides.

2e TEMPS. *Exploration de l'articulation mise à découvert par l'écartement des lèvres de la plaie. Extraction des esquilles. Résection des os.* — L'incision longitudinale médiane qu'on peut agrandir au besoin en haut et en bas, donne un très grand jour pour l'exploration de l'articulation. On écarte les lèvres de la plaie comme deux valves mobiles, et l'on découvre les condyles du fémur. Rien de si facile alors que de les faire saillir par la flexion du genou et de les luxer. On coupe les ligaments interosseux, et l'on dénude ensuite de leur périoste et de leurs insertions ligamenteuses les parties qu'on veut retrancher; on enlève les esquilles mobiles ; on égalise les surfaces osseuses; on fait en un mot, avec facilité, tout ce que réclame l'état des parties.

3e TEMPS. *Suture de la plaie; drainage.* — Les bords de la plaie longitudinale se rapprochent comme les lèvres d'une boutonnière, lorsque le membre est ramené dans l'extension. La rotule, qui a conservé toutes ses attaches capsulaires et musculaires, reprend sa forme et sa situation; ses deux moitiés, tendues par le triceps, reviennent en contact; il faut cependant suturer au moins les parties tendineuses au-dessus et au-dessus de la rotule pour maintenir les moitiés de cet os en rapport exact et continu. Les larges ouvertures de décharge que l'on a faites en arrière de l'articulation suffiront

à assurer un libre écoulement des liquides. Il sera bon cependant de placer un petit tube au-dessus de la rotule pénétrant dans le cul-de-sac tricipital.

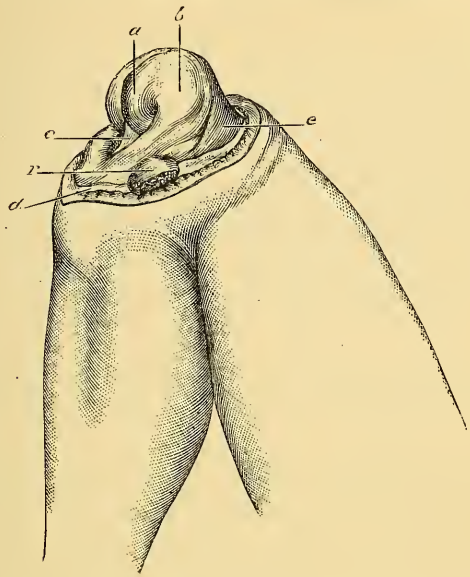

Fig. 341. — *Saillie du fémur et aspect de l'articulation quand on renverse sur les côtés du membre les lèvres de la plaie cutanéo-tendino-rotulienne.*

a, Condyle interne; *b*, attache du ligament latéral interne; *c*, ligament croisé antérieur *d*, moitié interne du tendon rotulien; *r*, moitié interne de la rotule; *e*, cul-de-sac synovial supérieur interne.

Tel est notre procédé transrotulien[1], que nous recommandons lorsqu'on soupçonne une lésion primitive et central de la rotule et pour les traumatismes intéressant cèt os et les condyles du fémur, tels que les plaies par arme à feu. Il est simple, facile, rapide, découvre mieux l'articulation que les incisions para-rotuliennes. Il permet de faire sur les extrémités osseuses tout ce que peuvent exiger les désordres variés pro-

1. Nous avons imaginé ce procédé en 1879; nous en avons depuis lors souvent parlé à notre clinique, avant d'avoir eu l'occasion de l'appliquer sur le vivant, à cause des indications limitées que nous lui reconnaissons. En 1880, nous l'avons démontré à M. Farabeuf lorsqu'il nous fit l'honneur de la visite qu'il a bien voulu rappeler dans son *Manuel des résections* (1re édit.), mais nous ne l'avons publié qu'en 1883 dans la *Revue de chirurgie*. Nous venons de voir, en nous mettant au courant des travaux de la chirurgie italienne sur la résection du genou, qu'un procédé semblable a été proposé en 1881, par Annibale de Giacomo (de Naples). Nous nous empressons de signaler ce fait, que nous avons trouvé consigné dans Ruggi (de Bologne), *Malattie infiammatorie del Ginocchio*. Napoli, 1882, p. 1171, et dans Ceccherelli (de Parme), *La Resezione del Ginocchio*, in *Collezione Italiana di letture sulla medicina*. Milano, 1883, p. 20, et qui prouve une fois de plus que la même idée peut germer spontanément dans plusieurs milieux à la fois. — Récemment encore Allingham (de Londres) a réinventé notre procédé, sans se douter qu'il eut été proposé avant lui, malgré la publicité que lui avait déjà donnée, dès 1885, le *Manuel des Résections* de Farabeuf.

duits par les projectiles : une simple esquillotomie ou une résection véritable.

Ces deux derniers procédés nous paraissent les plus propres à permettre le rétablissement des mouvements de l'articulation dans les cas où le peu de désordres produits autorisait à rechercher cette terminaison. On laisse en effet l'articulation avec une ceinture ligamento-musculaire à peu près intacte, c'est-à-dire pourvue de tous les moyens de résistance et de mobilité active. Notre premier procédé à incision sinueuse externe ménage bien sans doute la ceinture tendino-ligamenteuse de l'articulation, mais il divise les expansions latérales du triceps en dehors et peut nuire par cela même à la régularité de l'action musculaire; il est en outre moins facile et moins rapide que les deux autres.

C. — DE LA RÉSECTION DU GENOU PAR LA MÉTHODE ANCIENNE. — EXTIRPATION COMPLÈTE DE LA CAPSULE ET DES LIGAMENTS. — INCONVÉNIENTS ET AVANTAGES DE CETTE MÉTHODE. — MANIÈRE DE LA PRATIQUER.

La méthode sous-périostée n'a pas, pour le genou, la même importance capitale que pour les autres articulations, mais elle est loin d'être inutile, parce que, tout en poursuivant le même but que la méthode ancienne, elle nous donne le moyen de l'atteindre plus sûrement.

La plupart des chirurgiens qui pratiquent la résection du genou s'en tiennent encore cependant à la méthode ancienne, persuadés, d'une part, que la méthode sous-périostée n'est pas applicable à une résection après laquelle on ne recherche que l'ankylose et, de l'autre, que la conservation de la gaine périostéo-capsulaire ne peut pas être avantageuse dans les ostéo-arthrites tuberculeuses qui constituent la grande majorité des cas auxquels l'opération est applicable. Nous avons déjà commencé à répondre à ces objections, et nous espérons que la suite de ce chapitre démontrera de plus en plus qu'elles ne sont pas fondées.

La méthode ancienne, en coupant les ligaments latéraux et enlevant la totalité des éléments de l'articulation, rend sans doute l'opération plus simple et plus rapide; elle laisse, en outre, une plaie qu'il est plus facile de limiter par des parties absolument saines, et qui se trouve ainsi dans les meilleures conditions pour se réunir primitivement et sans suppuration aucune. Nous aurions été arrêté par cet argument et nous aurions abandonné la méthode sous-périostée, s'il nous eût fallu renoncer à la réunion par première intention, et si seulement nous l'avions compromise, en conservant les tissus dont le rôle est de favoriser la soudure osseuse; mais nous allons voir qu'il n'en est pas ainsi.

Ce qui a le plus préoccupé les chirurgiens qui ont fait un grand nombre de résections du genou, c'est la difficulté d'obtenir une synostose fémoro-tibiale. Le défaut de solidité des os mis en contact est l'accident

le plus souvent signalé dans les observations, ainsi que les déviations secondaires qui en sont la conséquence (*voy.* plus loin); et cependant les faits publiés ne nous donnent pas une idée exacte de la réalité. D'après tout ce que nous avons pu retenir de nos conversations avec les chirurgiens qui ont une expérience spéciale sur ce sujet, nous croyons que les réunions lâches sont encore beaucoup plus fréquentes que ne le disent les statistiques connues jusqu'à ce jour.

D'autre part, la dissection de la capsule en arrière présente des dangers pour un opérateur non exercé, et elle est toujours difficile dans les cas d'inflammation diffuse para-capsulaire ou de brides cicatricielles occupant le creux poplité[1]. Ce danger avait depuis longtemps frappé les opérateurs, et déjà, avant la publication de notre méthode, on avait recommandé de laisser le ligament postérieur.

On a eu certainement des milliers de succès par l'ancienne méthode, et elle en fournira toujours; mais, tout en reconnaissant les services qu'elle a rendus, nous ne devons pas fermer les yeux sur ses imperfections. C'est pour éviter son principal inconvénient que avons apporté un nouveau manuel opératoire, auquel nous nous empresserions de renoncer s'il exposait réellement à la continuation des poussées tuberculeuses et à la suppuration du foyer. Mais, par le soin que nous prenons d'enlever tous les tissus fongueux et de fenêtrer au besoin la capsule par une large excision des parties suspectes, nous mettons la plaie dans des conditions où la réunion immédiate s'effectue parfaitement. Nous maintenons en même temps autour de la ligne de réunion des os des tissus propres à hâter et à assurer leur consolidation. Les faits que nous rapporterons plus loin montreront que ce but est atteint par la conservation de la gaine périostéo-capsulaire, qui constitue d'abord une sorte de cal provisoire, pour contribuer efficacement plus tard à la constitution de la synostose définitive.

Nous ne sommes pas exclusif cependant; et, dans les cas de dégénérescence fongueuse du périoste et de la capsule, nous extirpons tous ces tissus. Nous sacrifions l'intérêt orthopédique à l'intérêt vital, et nous faisons, soit une résection extra-périostée, soit l'amputation du membre si les fongosités ont dépassé les limites de la capsule, envahi les tissus périphériques et pénétré au loin dans les interstices musculaires.

En dehors de la conservation des parties saines de la gaine périostéo-capsulaire, les incisions d'approche, les incisions de décharge, le mode de réunion des os et la fixation du membre donneront lieu aux mêmes considérations dans les deux méthodes.

D'après ce que nous venons d'exposer, on voit que, pour le genou, où

1. Fergusson lui-même blessa une fois l'artère poplitée et fut obligé de pratiquer immédiatement l'amputation de la cuisse. (Thèse de Picard, sur la *Résection du genou*, Paris, 1875.

nous tenons à obtenir avant tout une cicatrisation rapide et complète, nous nous laissons diriger par une idée différente de celle qui nous a guidé pour les résections du membre supérieur. Pour celles-ci, nous recommandons de respecter tout ce qui peut servir à la constitution de la néarthrose, et, en enlevant toujours les tissus malades ou suspects, nous conservons, même au prix d'un peu de pus et d'un léger retard dans le processus réparateur, les portions de la capsule et des ligaments qui, sans être fongueuses, sont infiltrées ou modifiées par le voisinage des foyers tuberculeux. Nous les cautérisons au fer rouge, sans les enlever, parce qu'elles doivent nous être très utiles dans l'avenir.

Dans les résections du genou, notre but est différent[1], et notre manière de faire doit l'être nécessairement aussi. Comme nous ne voulons pas d'articulation nouvelle, *nous enlevons sans hésiter tout ce qui n'est pas susceptible de se réunir immédiatement; nous retranchons absolument tous les tissus qui pourraient, par eux-mêmes, donner lieu à une goutte de pus.* Il ne faut laisser que des éléments de consolidation autour des os qu'on veut faire souder; or, dès qu'un peu de pus se forme dans la plaie interosseuse, la réunion est compromise. Elle est tout au moins retardée et peut être définitivement empêchée si la nécrose envahit seulement une partie d'une des surfaces de section.

Quoique nous acceptions la méthode ancienne pour cette catégorie de cas, nous n'en décrirons pas spécialement les procédés. Il suffit d'ouvrir l'articulation par une plaie transversale, simple ou composée, assez large pour que ses extrémités latérales arrivent au point le plus déclive de la synoviale et puissent recevoir les tubes à drainage. On doit alors couper franchement les ligaments latéraux.

D. — PROCÉDÉS OPÉRATOIRES ET INCISIONS D'ÉLECTION POUR L'ARTHROTOMIE, LA SYNOVECTOMIE, L'ABRASION ARTICULAIRE ET LES AVIVEMENTS OU RÉSECTIONS SUPERFICIELLES DES ÉPIPHYSES.

Les incisions que nous avons recommandées pour la résection totale serviront pour toutes les opérations économiques. On devra recourir à

1. Nous insistons ici tout particulièrement sur cette différence (qui ressort, du reste, de tout ce que nous avons dit dans nos généralités), parce que plusieurs chirurgiens (Spillman, J. Bœckel, Ceccherelli, Lucas-Championnière, Baraban, etc.) qui ont cité nos conclusions, soit pour les approuver, soit pour les critiquer, ont rappelé, à propos de la résection du genou, ce que nous avions dit au sujet des résections en général et qui s'appliquait à peu près à toutes les résections articulaires, sauf justement à celle du genou que nous avions alors à peu près abandonnée. En 1880, dans notre mémoire intitulé *Résections articulaires et Pansements antiseptiques,* publié dans la *Revue de Chirurgie*, alors que nous nous élevions contre l'abus du raclage et des excisions ligamenteuses et capsulaires, nous basions nos raisonnements sur une série de 20 résections que nous avions pratiquées dans le dernier semestre, et il n'y avait pas une seule résection du genou! Ce ne fut que quelques mois après que nous reprîmes cette opération avec les idées qui nous dirigent aujourd'hui.

ces incisions toutes les fois qu'on pourra craindre d'être obligé de pousser plus loin l'acte opératoire et d'être amené à le terminer par une résection typique, ce qui arrive dans un grand nombre de cas. On commencera par les deux incisions longitudinales en avant des ligaments latéraux. Elles serviront à explorer le fond de l'articulation avec le stylet ou le doigt introduit sous la rotule et l'on verra s'il faut aller plus loin. On fera alors l'incision transversale sous-rotulienne, afin de pouvoir relever la rotule en haut et procéder à un examen plus direct de la cavité articulaire. Les incisions de décharge postéro-latérales seront faites immédiatement après, et par elles on pourra explorer la saillie postérieure des condyles et compléter le diagnostic.

La synovectomie totale ou l'ablation de tout le sac synovial et de ses prolongements, sans toucher aux os, sera pratiquée par les mêmes incisions. Après avoir coupé les ligaments croisés qui doivent être toujours sacrifiés pour un examen complet de la cavité articulaire, on fera saillir le fémur et l'on pourra pénétrer dans la capsule postérieure. Si l'on trouve les os suffisamment sains et qu'on veuille se borner à abraser ou à nettoyer les culs-de-sac profonds, on pourra augmenter l'intervalle fémoro-tibial, en coupant en haut, contre l'os et de dedans en dehors, les ligaments latéraux. Comme les os doivent être remboîtés, ces ligaments sont moins utiles ici qu'après une résection proprement dite. Ils ne serviront même plus dans la généralité des cas, l'ankylose devant être la terminaison de ces synovectomies totales.

Dans les cas où l'on ne voudra pratiquer qu'une arthrotomie, une simple abrasion ou une synovectomie partielle, on se servira des incisions para-rotuliennes bilatérales, en y ajoutant, en bas et en dehors, une incision transversale de manière à circonscrire deux lambeaux triangulaires qu'on relèvera en dehors sur les condyles. En prolongeant en haut les incisions verticales, on aura le pont antérieur, tendino-rotulien, qui permettra au besoin la résection ou la synovectomie totale. L'incision verticale médiane, transrotulienne, sera indiquée dans les cas où l'on supposerait une lésion propre de la rotule.

Kocher[1] a récemment recommandé une incision antérieure n'intéressant que la peau et le fascia superficiel, de manière à déterminer un grand lambeau cutané à base supérieure, qu'on relève au-dessus du genou. On découvre ainsi le revêtement fibreux de l'articulation qu'on incise de chaque côté de la rotule. Sur chacune de ces incisions verticales on fait tomber une incision transversale. Il en résulte deux lambeaux triangulaires qu'on relève en haut et en arrière.

L'important c'est de découvrir largement l'articulation en conservant

1. *Mittheilungen aus der chirurgischen Klinik in Bern*, in *Archiv f. kl. Chirurgie*, Bd. XXXVII, Heft 4, 1887.

les attaches tibiales du triceps pour le cas où l'on veut essayer de recouvrer une articulation mobile.

L'intérêt de ces opérations économiques réside surtout dans la détermination de leurs indications, que nous exposerons plus loin avec tous les détails nécessaires.

Les incisions postéro-latérales doivent être assez larges pour vider l'articulation dans les cas où le sac synovial est distendu par le pus. On peut, entre ces incisions et les incisions antérieures, passer des drains au niveau de l'interligne par lesquels les liquides pourront s'écouler librement, grâce aux dépressions latérales sus et sous-condyliennes. Après la section et l'excision des ligaments croisés, on pourra drainer la partie postérieure et médiane de l'articulation par un drain antéro-postérieur qui sera logé dans la gorge de la poulie fémorale et ressortira par le creux poplité.

E. — DU PREMIER PANSEMENT ET DE LA CONTENTION DU MEMBRE. — CONSOLIDATION SOUS UN SEUL PANSEMENT.

Le pansement après la résection du genou a une importance capitale, et la nécessité de le renouveler souvent n'a pas été étrangère, croyons-nous, à la préférence que certains chirurgiens continuent à accorder à l'amputation de la cuisse dans le cas de tumeur blanche suppurée du genou. S'il faut changer le pansement le lendemain de l'opération et le renouveler quelquefois encore le troisième ou le quatrième jour, comme le pensent les partisans absolus de l'idée de Lister, d'après laquelle tout pansement, imprégné sur ses bords des sécrétions de la plaie, doit être immédiatement renouvelé[1], on conçoit qu'on hésite à pratiquer une opération dont le succès paraît subordonné à un traitement consécutif, pénible et minutieux. Mais c'est surtout parce que le fémur et le tibia peuvent se déplacer, s'infléchir et se luxer l'un sur l'autre, à la suite des mouvements qu'on leur imprime, que la fréquence des pansements est pleine d'inconvénients. Aussi, depuis longtemps avons-nous préconisé les pansements rares. Nous n'avions pas réussi autrefois par l'occlusion inamovible sous le coton phéniqué; mais bientôt, grâce à l'iodoforme, nous pûmes reculer le premier pansement au quinzième jour et faire consolider le genou sous deux pansements. Nous n'étions pas encore satisfait de ce résultat, et nous sommes arrivé aujourd'hui à obtenir la consolidation sous un pansement unique que nous laissons en place pendant quarante, cinquante jours et plus, *jusqu'au moment où nous jugeons la soudure fémoro-tibiale suffisamment avancée pour ne plus craindre les déplacements des os.*

1. Avec le pansement que nous employons on ne voit pas de suintement.

1. *Manière de faire le premier pansement; avantages des drains résorbables; cas où l'on peut se passer du drainage; simplification du pansement à mesure que l'on devient plus sûr de son antisepsie; contention du membre par une simple gouttière plâtrée. — Fixation et direction du membre dans l'appareil de contention.*

C'est dans le pansement à l'iodoforme que nous avons trouvé le moyen de résoudre le problème que nous nous étions depuis longtemps posé. Nous ne doutons pas qu'on ne puisse y arriver avec d'autres substances et d'autres pansements, mais c'est l'iodoforme seul qui, jusqu'ici, nous a permis d'atteindre notre but dans les ostéo-arthrites suppurées.

Il se fait, à l'heure qu'il est, tant de changements dans les pansements, grâce à la découverte de nouvelles substances plus commodes à manier et plus sûres dans leurs propriétés antiseptiques, qu'on peut trouver du jour au lendemain un *modus faciendi* plus simple et plus commode que celui qui nous a servi jusqu'ici. La permanence des drains est un de ses inconvénients, aussi a-t-on cherché à les supprimer (J. Bœckel), ou à les remplacer par des drains en os décalcifié (Thiriar)[1], qui ont l'avantage d'être résorbés et d'être remplacés au fur et à mesure par les bourgeons charnus qui permettent à la cicatrisation de s'opérer sur leur trajet dès qu'il n'y a plus de liquide septique à faire écouler.

L'idée de supprimer les drains est très séduisante, sans doute, et déjà elle est parfaitement applicable à certaines résections traumatiques ou orthopédiques qui seront pratiquées sur des tissus sains; elle indique le but qu'on doit viser et que les progrès de l'antisepsie permettront d'atteindre de plus en plus. On peut aussi s'abstenir de drains dans les résections pratiquées pour des ostéo-arthrites non infectées, quand on enlève largement tous les tissus malades et qu'on a pris le parti de sacrifier tous les éléments capsulaires et ligamenteux de l'ancienne articulation, comme le pratique J. Bœckel. Nous ne l'avons jamais fait cependant, parce que nous croyons qu'il est plus sûr de procéder autrement. Dans les cas surtout où, pour ne pas sacrifier de trop grandes longueurs du squelette, nous avons dû scier l'os à un niveau où, sans être malade, il est accompagné par des lésions de voisinage (fusées intermusculaires, fongosités parostales), nous ne nous déciderons jamais, croyons-nous, à nous passer de drains. Avec l'iodoforme, ils ont si peu d'inconvénient que nous croyons devoir toujours les conseiller. Ce n'est pas parce qu'on trouve, au bout de quarante à cinquante jours, quelques gouttes de pus à leur ouverture ou dans leur trajet qu'ils peuvent avoir de

1. Ces drains ont été depuis longtemps déjà introduits dans la pratique par Neuber (de Kiel). Ils ne nous paraissent pas avoir été adoptés avec la faveur qu'ils méritent, probablement à cause de la difficulté de les préparer d'une manière irréprochable. Rendus bien aseptiques, ils nous paraissent appelés à rendre de grands services pour les opérations où la rareté des pansements est un élément de succès. Nous les avons remplacés quelquefois par des faisceaux de catgut.

grands inconvénients. L'important est que la plaie interosseuse ne soit pas infectée, or la permanence des drains autour des fragments est le meilleur moyen de la préserver quand les tissus qui l'entourent ne sont pas absolument sains.

Mais si nous sommes toujours partisan du drainage pour la généralité des cas et si nous le jugeons absolument indispensable dans les ostéo-arthrites suppurées avec fusées péri-articulaires, nous employons de plus en plus les drains résorbables (soit en os décalcifié, soit en faisceau de catgut). Bien que nous ayons pu avoir quelques réunions sans pus avec les drains de caoutchouc, ce résultat est beaucoup plus facile à obtenir avec des drains résorbables; c'est alors qu'on trouve des plaies complètement réunies et définitivement guéries au premier pansement. Depuis trois ans, nos résultats se sont graduellement améliorés, et c'est en substituant, à l'exemple de Thiriar, les drains résorbables aux drains de caoutchouc, que nous avons pu obtenir la réunion *sans une seule goutte de pus*. Nous devons donc les recommander dans les cas où l'on a pu bien nettoyer la plaie et les parties circonvoisines de tout tissu suspect. Pour les lésions anciennes cependant, nous croyons toujours préférable de conserver les drains de caoutchouc, mais ces drains permanents deviendront de moins en moins nécessaires à mesure que l'opérateur sera plus sûr de son antisepsie. Voici, du reste, la manière dont nous procédons dans la généralité des cas :

La plaie ayant été suturée et drainée par les quatre tubes ou faisceaux de crin qui nous paraissent nécessaires dans toute résection[1] pour ostéo-arthrite suppurée, afin d'éviter la formation et la rétention du pus dans les anfractuosités de la plaie, et toutes les précautions ayant été prises pour éloigner des tissus cruentés les causes d'infection, nous saupoudrons avec de l'iodoforme grossièrement pulvérisé la partie suturée de la plaie et nous la recouvrons de *protective*. Si nous avons affaire à des tissus depuis longtemps malades, nous plaçons au niveau des ouvertures de décharge un petit sachet d'iodoforme ou tampon de gaze iodoformée[2] pour laisser une plus large ouverture béante. Puis nous entourons la plaie de couches épaisses de gaze phéniquée, entre lesquelles nous répandons en abondance de l'iodoforme, afin d'empêcher

1. Les quatre drains que nous plaçons sont disposés de la manière suivante : 1° deux drains latéraux, un de chaque côté, de la branche verticale de l'incision en **H** à l'ouverture de décharge correspondante; 2° un petit drain transversal en arrière, d'une ouverture de décharge l'autre; 3° un drain en haut et en avant au niveau du cul-de-sac tricipital. Qu'on se serve de tubes en caoutchouc ou de drains résorbables (os décalcifiés ou faisceau de catgut), il faut drainer les mêmes points, sans compter les trajets divers des fusées purulentes qu'il est toujours prudent de drainer avec le caoutchouc.

2. La gaze iodoformée a l'inconvénient d'adhérer aux tissus et de ne pouvoir être retirée sans faire souffrir le malade et faire saigner la plaie. On peut la remplacer par un morceau de drain résorbable, un bourdonnet de catgut, placé à côté du drain principal, ou un simple crayon d'iodoforme. Dans le même but nous nous sommes servi pour les sachets d'iodoforme de baudruche désinfectée et résorbable.

l'infection ascendante de la plaie, c'est-à-dire celle qui proviendrait de l'extérieur, par la décomposition des liquides écoulés de la plaie pendant les premiers jours. Nous répandons ainsi, surtout à la face inférieure du membre et sous le creux poplité, 60 à 70 grammes d'iodoforme. On applique ensuite une feuille de *gutta laminée* par dessus, et l'on fixe le tout par quelques tours de bande autour du bassin. Le bandage phénico-iodoformé doit arriver jusqu'à l'aine, où il est complété par une bande d'ouate salicylée et descendre jusqu'au-dessous du cou-de-pied. Cela fait, on enveloppe tout le membre d'une grande feuille de papier mince et souple (papier mou ou papier de journal), et on applique l'attelle plâtrée postérieure, qui doit s'étendre en arrière du membre, du pli fessier à la pointe des orteils, en passant sous le talon qu'elle embrasse exactement (c'est le moyen d'éviter les pressions douloureuses). Cette attelle ne doit jamais entourer en aucun point plus de la demi-circonférence du membre; il suffit qu'elle en entoure les deux cinquièmes et tout au plus les trois septièmes; sans cela elle est difficile à retirer. Au pied, elle forme seulement une semelle sur laquelle se moulent les sinuosités de la plante du pied. En l'appliquant, deux aides, placés l'un de chaque côté du membre, doivent la tendre et en retrousser les bords pour lui donner la largeur voulue. Le membre doit être maintenu, jusqu'à la dessiccation de l'attelle, dans la position où l'on veut qu'il se soude, c'est-à-dire dans la rectitude.

Si tous les temps de l'opération ont été régulièrement exécutés, si les sections de l'os ont été faites de manière que la mise du membre en position rectiligne n'ait pu occasionner de pression douloureuse, ce bandage est parfaitement supporté et on n'a pas besoin de le renouveler avant le quarante-cinquième ou le cinquantième jour.

Il arrive quelquefois qu'il y a des douleurs le soir ou le lendemain de l'opération; on soulève alors le membre, on le suspend ou on le place sur un plan incliné, et l'on soulage ainsi le malade.

Plusieurs de nos opérés ont gardé le même bandage plus de cinquante jours. Chez l'un, nous l'avons laissé soixante-dix jours; chez un autre, qui n'avait pas souffert un seul instant, n'avait pas eu la moindre fièvre, nous ne l'avons enlevé que le soixante-cinquième jour. Mais c'est une exagération que de le laisser aussi longtemps. Aujourd'hui nous l'enlevons en général, chez les adultes, du quarante au quarante-cinquième jour et, chez les enfants, au trentième. La consolidation est alors assez avancée pour qu'on n'ait plus à craindre de déplacement consécutif. Or, dès que les os sont assez soudés pour rendre le pansement facile et sans danger, il y a tout avantage à mettre le malade au propre[1]. Plu-

1. Sous ces bandages, quand on enlève la feuille de gutta, on aperçoit la gaze phéniquée roussie par l'infiltration du sang ou d'un liquide séro-sanguinolent qui s'est écoulé de la plaie. Autour des drains et sous le creux poplité on trouve un liquide visqueux comme du savon

sieurs de nos malades ont pu, lors du premier pansement, soulever le membre verticalement. Dans un cas, ce résultat fut obtenu au bout de vingt-deux jours. Plus généralement cependant, l'atrophie des muscles ne leur permet pas de faire cet exercice; ils peuvent à peine détacher le talon du lit. Dans tous les cas, nous avons pu soulever le membre tout d'une pièce en le saisissant par le pied.

Ce pansement apporte une grande simplification dans le traitement post-opératoire de la résection du genou. Il rend ce traitement aussi facile que celui d'une simple fracture de cuisse. Si l'opération est longue, délicate, laborieuse, la simplicité de ses suites indemnise le chirurgien de la peine qu'il a prise et lui donne toute sécurité au point de vue de la guérison de son malade. Quand on se sert de drains résorbables, le résultat est particulièrement remarquable, puisqu'on peut trouver *toutes les plaies cicatrisées et les pièces de pansement sèches tout autour*. Avec une antisepsie bien faite, ce résultat devra être la règle, quand on opérera sur des tissus non infectés. Il sera encore plus fréquent quand on pourra se passer du drainage; mais, malgré la belle série[1] qu'a obtenue J. Bœckel en supprimant les drains et les sutures, nous croyons plus prudent d'y recourir dans la généralité des cas. *Le drain est une soupape de sûreté dont il est dangereux de se passer tant qu'on n'est pas absolument sûr de l'asepsie complète de la plaie et des tissus qui la limitent.*

Au second pansement, on pourra quelquefois supprimer les drains et leur substituer des crayons d'iodoforme, mais nous jugeons plus prudent de les remettre, en les remplaçant par des tubes plus petits ou des faisceaux de crin. On laisse ce second pansement cinq ou six

noir, mais pas de pus en quantité appréciable. Il y a cependant dans ce liquide des globules de pus, qu'on constate au microscope, mais qui sont trop peu abondants pour constituer du pus chirurgical. Dans quelques cas cependant nous avons trouvé une quantité de pus qu'on pouvait évaluer à une cuillerée, mais qui n'occasionnait aucun inconvénient, puisque le malade était apyrétique depuis les premiers jours qui avaient suivi l'opération.

Au début de nos essais dans ce sens, nous nous préoccupions à l'excès de la température des opérés et, quand ils atteignaient 39°, nous étions disposé à enlever le bandage et nous le renouvelions si la température se maintenait à ce niveau. Aujourd'hui que l'expérience nous a rendu plus confiant dans l'innocuité de ce pansement, nous nous inquiétons beaucoup moins de la température lorsqu'il n'y a pas de douleurs et que le malade n'éprouve pas de malaise général. S'il a de l'appétit, que la langue reste souple et humide, nous nous abstenons de toucher au pansement et nous voyons au bout de deux ou trois jours tout rentrer dans l'ordre. Plusieurs de nos malades sont montés à 39 et 39,5 (T. rect.) le second ou le troisième jour, puis sont retombés à 37,5 pour ne plus en sortir pendant tout le temps qu'a duré l'immobilisation dans le premier bandage. Il faut donc suivre toujours attentivement son opéré, mais ne pas s'effrayer d'une élévation de température qui ne s'accompagne pas d'autres signes inquiétants.

Nous avons fait connaître ce pansement dans la *Revue de Chirurgie*, numéro d'août 1887, et M. Duzéa, notre chef de clinique, en a publié de nouvelles observations dans le numéro d'avril 1888. Nos résultats se sont graduellement améliorés depuis lors. Nous avons appliqué déjà ce pansement sur 33 réséqués.

1. Communication particulière. Voyez plus loin, *Statistique de la résection du genou.*

jours en place, et puis on applique un appareil silicaté qu'on maintient jusqu'à la consolidation complète. Si l'on trouve un peu de pus provenant d'anciennes fusées purulentes ou de quelque point profond, insuffisamment asepsié, il faut reculer l'application du bandage inamovible et remettre les drains, surtout quand la résection a été pratiquée sur des tissus préalablement infectés. La prolongation du drainage est le plus sûr moyen d'éviter les suppurations secondaires.

2. *Des autres appareils qu'on peut employer pour maintenir l'immobilité des os pendant le temps nécessaire à leur consolidation. — Variétés des appareils proposés et usités dans ce but. — Danger du déplacement des os sous les anciens pansements.*

Depuis longtemps on s'est préoccupé de simplifier les pansements et, dès les opérations de Fergusson, on a inventé une foule d'appareils pour fixer le membre et permettre de découvrir la plaie, sans déranger les fragments. Ces appareils consistaient en gouttières postérieures, en métal ou en bois, avec pièce podale pour fixer le pied, ou bien en bandages fenêtrés au niveau de la plaie. Le pansement proprement dit (c'est-à-dire les pièces de gaze, de lint, la charpie, l'ouate, etc.), destiné à être en rapport immédiat avec la plaie pour la protéger et la recouvrir, était indépendant de l'appareil de soutien du membre. Celui-ci restait indéfiniment ; l'autre était renouvelé aussi souvent que l'exigeait l'intérêt de la plaie.

On faisait de l'immobilisation permanente, mais des pansements fréquents. C'était un grand progrès sur les premiers appareils dont on s'était servi. Mais comme la mise à nu de la plaie a des inconvénients multiples, qu'elle expose à l'infection dans les milieux septiques, qu'elle est une occasion de douleur pour le malade, de peine pour le chirurgien, etc., nous avons cherché un pansement qui assurât l'immobilité absolue des fragments et n'exigeât pas la visite de la plaie. C'est en cela que notre manière de faire diffère de celle des autres chirurgiens qui n'ont poursuivi qu'un seul des deux buts que nous avons voulu atteindre.

Nous préférons l'attelle plâtrée parce que, facile à faire et à bien faire, elle s'accommode mieux que tous les appareils faits d'avance aux saillies et aux dépressions du membre, et qu'elle est, par cela même, le meilleur moyen d'avoir une immobilité absolue, sans pression, et sans risque de gêner la circulation. Après le premier pansement, si le membre est assez solide pour ne plus pouvoir se dévier, on peut se servir soit d'une gouttière, soit d'une attelle postérieure en bois ou en métal, mais pour peu que la consolidation nous paraisse insuffisante, nous appliquons une seconde attelle plâtrée pour remplacer la première qui ne peut plus s'adapter assez exactement.

Mais ce sont là des préférences qui tiennent à l'habitude qu'on a de

manier tel ou tel appareil. Malgré les avantages spéciaux de l'attelle plâtrée, la même indication pourra être remplie avec des gouttières ou des attelles étroites et creuses qu'on fixe avec des bandes souples. On peut se servir de gouttières en bois, en zinc, en fer-blanc, en fil de fer grillagé, d'attelles à coulisse, de bandages en pont, etc., etc. L'important est, nous le répétons, d'avoir un appareil qui puisse rester en place quarante, cinquante jours et plus sans avoir besoin d'être changé, et surtout qui contienne un pansement d'une antisepsie permanente, pour préserver la plaie de tout accident possible pendant le même temps.

Ces deux conditions réunies, on résoudra le problème que nous nous sommes posé : obtenir sous un seul pansement une consolidation suffisante pour que les os ne puissent plus se déplacer. Dès que les os sont réunis, les pansements ultérieurs peuvent se faire rapidement et sans peine, comme s'il s'agissait d'une plaie superficielle.

L'unicité du pansement jusqu'au moment où la consolidation fibreuse est effectuée, met à l'abri de ces déplacements si fréquents autrefois et qui exigeaient des soins minutieux et souvent renouvelés. On avait été quelquefois obligé de les combattre par l'application de la pointe de Malgaigne (Roser, Billroth) ou par la section des tendons du creux poplité. La section du triceps et de toutes les résistances antérieures donnait, en effet, une action prépondérante aux muscles fléchisseurs de la jambe qui, par leur rétraction insensible et par les mouvements spasmodiques que la douleur pouvait provoquer, tiraient le tibia en arrière et chassaient le fémur en avant. Ce sont les accidents de ce genre qui avaient fait adopter l'immobilisation directe par la plupart des chirurgiens, et qui avaient fait inventer tous les appareils à demeure fenêtrés pour les pansements et destinés à rester plusieurs semaines en place. Aujourd'hui, avec notre pansement à la fois fixateur et occlusif, pareil accident n'est plus à craindre.

3. *De la nécessité de prolonger l'anesthésie jusqu'à la fin du pansement et jusqu'à la solidification de l'attelle plâtrée. — Précautions à prendre pendant l'anesthésie; danger du choc opératoire après ces longues opérations, sous la double influence des anesthésiques et des antiseptiques toxiques.*

Il est important de maintenir l'immobilité absolue du membre jusqu'à la fin du pansement, c'est-à-dire jusqu'à la solidification de l'attelle plâtrée. Si l'on cesse trop tôt l'anesthésie, le malade peut se livrer à des mouvements désordonnés qui, malgré les sutures, amèneront des déplacements des os mis en contact et compromettront pour l'avenir la rectitude du membre. On peut rectifier sans doute la position au second pansement, en à ajoutant une traction continue sur le pied une légère pression sur le genou; mais il vaut mieux rendre impossible dès le

début tout changement dans les rapports des os. Il faut donc ne laisser réveiller le malade que lorsque le membre est invariablement fixé dans toute sa longueur par la gouttière plâtrée, et prendre alors certaines précautions.

Une opération de résection du genou, faite avec toutes les précautions minutieuses que nous avons indiquées, demande deux heures en moyenne. Il faut ce temps-là depuis le moment où l'on commence l'anesthésie jusqu'au moment où l'on remporte le malade dans son lit, après la consolidation de l'attelle plâtrée; et s'il survient quelque incident imprévu, tel que la découverte de quelques nids de fongosités ou d'un commencement de fusée purulente en arrière, dans le creux poplité, la longueur de l'anesthésie peut encore être sensiblement augmentée. Or, il n'est pas sans danger de laisser des malades, souvent affaiblis, pendant deux heures et plus sous l'influence combinée de l'anesthésie et de l'absorption par la voie pulmonaire ou par la plaie des antiseptiques toxiques, tels que l'acide phénique ou le sublimé. C'est toujours une de nos préoccupations dans toutes les opérations longues et minutieuses, surtout quand l'anesthésie est confiée à un aide insuffisamment expérimenté. Nous sommes toujours resté fidèle à l'anesthésie à l'éther, pour les adultes surtout, et bien que nous considérions l'action de cet agent comme moins déprimante que celle du chloroforme, nous recommandons tout particulièrement dans la résection du genou de supprimer les inhalations dès que l'insensibilité est obtenue, et de les reprendre seulement lorsque le sujet s'agite. En un mot, il faut donner tout ce qu'il faut, mais rien que ce qu'il faut, et surveiller constamment le pouls, la respiration et le faciès du malade. Il faut aussi s'abstenir de laver la plaie avec des solutions fortes d'acide phénique ou de sublimé, et ne pas laisser ces liquides séjourner dans les culs-de-sac anfractueux de la plaie; il est bon aussi de s'abstenir du *spray*. C'est à cette double influence de l'anesthésie et de l'absorption des antiseptiques toxiques que nous attribuons ces phénomènes de choc ou de dépression qui se traduisent par un refroidissement général, un pouls insensible, des vomissements, des angoisses pénibles, une température centrale tantôt élevée, tantôt basse ou à peu près normale. Ces accidents peuvent se terminer par la mort. Toutes les opérations longues et minutieuses exposent plus ou moins à ce genre d'accident, mais c'est surtout dans la résection du genou que nous l'avons observé[1]. Il est bon d'en être prévenu pour prendre les précautions nécessaires.

Nous sommes d'autant plus porté à faire jouer un rôle au *spray* que

1. La fréquence du choc opératoire après la résection du genou a été depuis longtemps signalée (Holmes). Même avant qu'on pût incriminer l'absorption des substances toxiques, on considérait cette opération comme plus dangereuse à ce point de vue que les autres résections articulaires.

nous n'avons plus observé cet accident depuis que nous avons abandonné les pulvérisations phéniquées.

F. — Des modifications qu'on peut apporter au manuel opératoire dans le but de rendre la guérison plus rapide et la consolidation des os plus certaine.

Les procédés que nous avons décrits doivent être souvent modifiés dans la pratique, et il est de nombreux détails techniques que nous n'avons pu qu'indiquer, malgré leur importance pour le succès définitif de l'opération. La question de savoir s'il faut enlever la rotule, et dans quelles limites on peut la conserver, est une de celles qui ont été le plus souvent débattues et qui sont encore indécises. La manière de scier les os a souvent varié ainsi que la manière de les fixer. La suture acceptée aujourd'hui par la plupart des chirurgiens est complètement délaissée par d'autres. Il y a donc dans tous les temps de l'opération un certain nombre de questions à reprendre et à examiner sous le jour nouveau que nous apporte l'antisepsie.

1. *De l'ablation totale et de l'avivement de la rotule; cas dans lesquels on peut la conserver intégralement. — Avantages et inconvénients de cette pratique — Fixation du fémur et du tibia par le clouage de la rotule.*

On a beaucoup discuté sur le parti à prendre à l'égard de la rotule; la plupart des chirurgiens ont été jusqu'ici d'avis de l'enlever sous prétexte qu'elle était un embarras immédiat pour la cicatrisation de la plaie et qu'elle entretiendrait dans l'avenir une cause de récidive. D'autre part, les chirurgiens qui tenaient à sa conservation prétendaient que c'était un moyen d'augmenter la solidité de la synostose, si la soudure avait lieu, ou de favoriser le fonctionnement de la néarthrose, si la réunion osseuse n'était pas obtenue.

Il faut avant tout, dans cette question, se placer au point de vue de l'ablation des tissus malades ou suspects. Or, la nécessité de cette ablation s'impose dans toute résection et plus particulièrement encore

1. Les premiers chirurgiens qui pratiquèrent la résection du genou, Park, Moreau, etc., enlevèrent la rotule, et Syme considérait cette ablation comme tellement nécessaire qu'il y procédait d'emblée en la circonscrivant entre deux incisions elliptiques comprenant la peau et l'os sous-jacent. Textor, d'après Lossen, fut le premier qui recommanda de la respecter quand elle était saine. En Angleterre, la plupart des chirurgiens habitués à cette opération, Fergusson, Butcher, Price, etc., étaient d'avis de la sacrifier, malgré les faits de Smith, Jones, Erichsen. — Penières (thèse citée) avait cherché à prouver par la statistique qu'il fallait toujours enlever cet os. Il avait trouvé que les cas dans lesquels on avait enlevé la rotule n'avaient donné qu'une mortalité de 23 pour 100, tandis que la mortalité générale était de 30 pour 100 quand on avait laissé cet os. D'où il concluait que *l'excision de la rotule diminuait de près d'un tiers les chances de mortalité* (p. 19).

lorsqu'il s'agit de conserver un organe dont l'utilité est contestable et dont on peut parfaitement se passer. Il faut donc enlever sans hésiter la rotule, non seulement lorsqu'elle est franchement malade, mais lorsqu'elle présente des altérations à pronostic douteux.

Nous devons cependant, à ce propos, faire remarquer que la rotule n'est le plus souvent malade que secondairement. Baignée dans les liquides morbides de l'articulation, ou en contact avec les surfaces cariées des condyles du fémur, elle n'est altérée que superficiellement.

Une fois débarrassée de ses parties malades et éloignée des tissus qui l'infectaient par voisinage, elle pourra reprendre sa structure normale et servir à constituer les matériaux de consolidation de la synostose fémoro-tibiale. Un avivement de sa face profonde, par un trait de scie vertical pour en séparer une couche plus ou moins épaisse, laissera une plaque osseuse, solide, résistante, qui pourra être adaptée au-devant de la ligne de réunion fémoro-tibiale et formera un couvercle unissant, capable de contribuer efficacement à la soudure osseuse par la surface avivée. Nous avons fait plusieurs fois cet avivement longitudinal et nous n'avons pas eu à nous en repentir; et cependant nous croyons qu'il vaut mieux, en règle générale, enlever totalement la rotule lorsqu'on résèque un genou atteint d'ostéo-arthrite tuberculeuse : on obtient une guérison plus prompte, et l'on se met mieux à l'abri de la récidive de la carie. D'autre part, en opérant comme nous le faisons, c'est-à-dire en conservant le revêtement périostique de la rotule, on se met dans d'aussi bonnes conditions au point de vue de la consolidation de la synostose, car une surface périostique fournit chez les jeunes sujets un cal plus rapide et au moins aussi solide qu'une coupe de tissu spongieux.

Nous sommes d'autant plus autorisé à parler ainsi que chez plusieurs de nos malades, auxquels nous avions enlevé complètement la rotule par le procédé décrit plus haut, c'est-à-dire en conservant son revêtement périostique en continuité avec le tendon et le ligament rotuliens, nous avons vu des plaques osseuses de nouvelle formation se reconstituer comme un couvercle saillant, au-devant du fémur. Dans un cas surtout, il s'était formé une rotule nouvelle, de la forme et de la dimension de la rotule ancienne. Cette rotule néoformée resta même pendant plusieurs mois mobile sur les os sous-jacents.

En exposant le manuel opératoire, nous avons rappelé la section transversale de la rotule, que Volkmann avait fortement préconisée il y a quelques années. Comme incision d'approche, elle ne vaut ni plus ni moins que les incisions sous ou sus-rotuliennes. Nous l'avions essayée il y a longtemps déjà dans ce but, mais nous n'étions pas allé au delà des essais sur le cadavre, parce qu'elle ne nous paraissait avoir aucun avantage au point de vue de la technique opératoire et que nous étions

alors partisan de l'ablation complète de la rotule dans tous les cas. Cette section préalable peut cependant avoir une utilité dans les cas où l'on soupçonne une altération centrale de la rotule. Une coupe de l'os nous édifiera immédiatement sur ce point et nous permettra d'arrêter définitivement notre ligne de conduite.

La conservation de la collerette périostique et de tout l'appareil ligamenteux et capsulaire nous paraît réunir toutes les conditions nécessaires pour la formation d'une synostose; mais, dans les cas où l'altération de ces parties aurait exigé leur sacrifice, on trouvera dans la conservation du couvercle rotulien avivé par une section longitudinale, un moyen d'augmenter les chances de soudure osseuse. Il faudra le mettre en rapport avec les surfaces antérieures du fémur et du tibia préalablement avivées. On peut fixer la rotule sur chaque os, au moyen d'un point de suture ou d'un clou métallique comme l'ont fait Rydigier et Durante[1]. La fixation par les clous (procédé de Durante) est préférable à la suture à cause de la facilité de son application. En se servant de clous ou de vis de platine on peut les laisser indéfiniment au milieu des tissus. Il vaut mieux cependant les enlever, une fois la synostose établie, si l'on sent la tête du clou faire saillie sous la peau. Un couvercle analogue à la plaque rotulienne pourrait être emprunté sur la tubérosité antérieure du tibia, et fixé de la même manière sur les deux os contigus.

Dans les abrasions du genou pratiquées chez les enfants, dans les synovectomies, la rotule doit être complètement respectée tant qu'elle est saine. Il doit en être ainsi du reste dans tous les cas où la mobilité articulaire a chance de se rétablir plus tard. Il en est de même dans les esquillotomies et dans les ostéotomies exploratrices à la suite des plaies par armes à feu. Si cependant les désordres étaient tels qu'on dût chercher la synostose, on devrait enlever la couche cartilagineuse pour faciliter la soudure de l'os aux parties contiguës. La présence d'une couche cartilagineuse retarderait la réunion et pourrait même l'empêcher définitivement.

1. En 1878, Rydigier (*Congrès des chirurgiens allemands* tenu à Berlin en 1878), ayant conservé la rotule dans une résection du genou, aviva la surface correspondante du fémur et du tibia, et fixa la rotule au tibia par deux points de suture.

Durante (de Rome) a depuis lors repris cette idée et l'a régulièrement appliquée à la résection du genou, dans le but de fixer solidement, quoique indirectement, les extrémités du fémur et du tibia. Après avoir avivé la surface cartilagineuse de la rotule, il enlève sur la tubérosité antérieure du tibia ce qui est nécessaire pour en faire une surface plane sur laquelle s'adaptera la surface avivée de la rotule. Il abaisse alors la rotule et la fixe contre le tibia au moyen d'un clou d'acier introduit à travers une petite incision cutanée faite préventivement dans ce but (*Resezioni e artroectomie delle affezioni fongose del ginocchio*, par Angelo Mugnai, assistant de la Clinique chirurgicale de Rome).

Durante voit dans ce clouage rotulo-tibial le moyen d'empêcher tout déplacement du fémur en avant. Il rend inutile par là, dit-il, la section des tendons du jarret qui peut être un jour ou l'autre nécessaire avec les anciens procédés

2. *Des modifications à apporter au drainage du foyer de la résection. — Drainage du creux poplité, médian et bilatéral; changement dans les incisions de décharge tracées dès le début de l'opération.*

Le drainage latéro-postérieur que nous avons décrit est suffisant dans la plupart des cas; mais lorsqu'il y a des abcès ou seulement de l'empâtement dans le creux poplité, il faut, dès le commencement de l'opération, tracer les incisions de décharge plus en arrière, de manière à ouvrir la partie la plus postérieure des capsules condyliennes.

Voici comment on les pratique :

Drainage du creux poplité; incision postéro-externe. — Au lieu de faire, comme dans notre procédé général, l'incision de décharge en avant du tendon du biceps, il faut reporter l'incision en arrière de ce tendon. La saillie du tendon, toujours assez sensible, est un point de repère facile à trouver. Il faut seulement procéder lentement et avec précaution pour écarter le nerf sciatique poplité externe qui se trouve en dedans de lui.

Nous avons toujours recommandé de faire ces incisions lentement, couche par couche, d'aller, en un mot, *à la recherche d'un cul-de-sac articulaire comme on va à la recherche d'une artère.* De cette manière, on ne peut pas blesser le nerf; on l'écarte en dedans et on arrive sur la partie saillante du condyle, qu'on sent distinctement avec le doigt et qu'on incise dans une étendue de 18 à 20 millimètres. On intéresse par cette incision l'attache du jumeau externe et l'attache supérieure du plantaire grêle, suivant le point précis où on la pratique. En incisant sur la partie la plus saillante du condyle, on se tient entre l'artère articulaire supérieure externe et l'inférieure, et l'on évite la lésion de ces vaisseaux. Il en sera de même pour l'incision postéro-interne.

Incision postéro-interne. — Pour le côté interne, au lieu de faire l'incision en avant du demi-membraneux, on la fait au besoin en dedans et en arrière du demi-tendineux et l'on tombe sur l'attache du jumeau interne, qu'on traverse pour pénétrer dans la capsule condylienne. Il suffira le plus souvent de la faire en dehors du demi-tendineux. On sera ainsi plus loin de l'artère poplitée.

Ces deux incisions drainent en même temps les prolongements synoviaux du poplité, du demi-membraneux et la bourse du jumeau interne; elles répondent donc à une indication bien précise toutes les fois qu'on constate de l'empâtement dans le creux poplité et surtout sur les côtés de cette région.

Pour pratiquer ces incisions qu'il vaut mieux, nous le répétons, faire au début de l'opération et avant l'interruption de la circulation, il faut faire coucher le malade sur le ventre.

Dans le cas où l'on trouve pendant l'opération des diverticulums

postérieurs et médians dans le creux poplité, il faut les drainer directement en procédant avec toutes les précautions nécessaires pour éviter le paquet vasculo-nerveux. En se guidant sur un stylet enfoncé de dedans en dehors, on incisera couche par couche, de la peau aux parties profondes; et pour ne pas léser l'artère qui peut être déplacée, on ne fera ce drainage qu'après avoir rétabli la circulation par l'enlèvement de la bande de caoutchouc.

Les deux incisions postéro-latérales permettent de passer, d'une ouverture à l'autre, un petit drain qui servira de collecteur pour toutes les sécrétions de la partie postérieure de la plaie.

3. *De la manière de scier les os pour assurer l'exactitude et la permanence de leur contact; sections angulaires; section en escalier, section courbe. — Rareté des cas dans lesquels ces sections accidentées peuvent être utiles dès qu'on adopte le pansement unique,*

Quelques chirurgiens, frappés par la tendance qu'ont les os à s'abandonner quand ils ont été divisés par des sections planes, ont cherché à donner aux deux extrémités opposées une forme inverse, soit angulaire, soit sphérique, afin que l'une fût reçue dans l'autre, et que les saillies de la première correspondissent exactement aux dépressions de la seconde.

Billroth avait proposé de scier obliquement en sens inverse le fémur et le tibia, mais c'était le moyen de favoriser le glissement des deux os, quand on ne les fixait pas l'un contre l'autre par le clouage ou la suture. Sédillot avait taillé le fémur en V saillant et le tibia en V rentrant, de manière à ce que l'angle saillant du fémur fût reçu et se maintînt naturellement dans l'angle rentrant du tibia. D'autres ont fait une section courbe sur les deux os, convexe sur le fémur et concave sur le tibia, ou réciproquement, de manière que la convexité de l'un fût reçue dans la concavité de l'autre. Albert a pratiqué dans le même but la section en escalier.

Nous n'avons qu'exceptionnellement pratiqué ces sections accidentées et nous n'en comprenons plus la nécessité si l'on adopte le pansement que nous avons décrit et si l'on a recours à la suture. Nous ferons, en outre, remarquer que ces sections accidentées sont généralement difficiles quand on veut bien ménager les parties molles périphériques. Elles constituent une complication opératoire, et, à part quelques cas où les lésions sont inversement disposées sur les deux os, elles obligent à sacrifier une plus grande hauteur de la colonne osseuse que pour les sections planes. Aussi, malgré l'avantage qu'elles peuvent présenter au point de vue d'une plus large surface d'adhésion et d'une fixité plus grande pour les fragments emboîtés, sera-t-il rarement utile d'y recou-

rir. Avec le pansement unique surtout, ces sections accidentées perdent l'importance qu'on a pu leur attribuer autrefois. Elles n'auraient de raison d'être que dans les résections étendues, ultracondyliennes, pour fixer latéralement par des clous les surfaces du fémur et du tibia que la distribution des lésions aurait pu permettre de tailler obliquement en sens inverse.

Quand les os seront tendres et pourront être découpés avec le couteau, il sera plus facile de les tailler et de leur donner une forme qui permette de les emboîter exactement; mais il vaut mieux recourir à d'autres moyens pour les fixer et les faire souder dans une position régulière.

Une question plus importante que la section inversement accidentée des os, c'est celle du plan suivant lequel il faut scier le fémur et le tibia. On s'est beaucoup occupé de cette question, et les auteurs qui l'ont traitée ont recommandé, les uns de scier le fémur parallèlement au plan articulaire, les autres perpendiculairement à l'axe du fémur, d'autres enfin perpendiculairement à l'axe général du membre.

Tous ces conseils peuvent être utiles, et le dernier nous paraît le meilleur et le plus rationnel quand le membre n'a subi aucune déviation par le fait de la maladie primitive. On met la cuisse dans la direction parallèle[1] à l'axe du tronc, puis on la fléchit suffisamment pour faire saillir les condyles du fémur, et on repousse la jambe en arrière. On donne ensuite le trait de scie perpendiculairement à l'axe de la cuisse. Cette coupe n'est pas absolument la même que celle qu'on obtient quand on scie perpendiculairement à l'axe du fémur lui-même, parce que le fémur a toujours, même chez les hommes les plus droits, son extrémité inférieure un peu portée en dedans. Chez les femmes, cette inclinaison est plus marquée encore, à cause de l'éloignement des points d'appui pelviens dû à la largeur plus grande du bassin. La section parallèle au plan articulaire ou bi-condylien risquerait de donner lieu à un *genu valgum*, surtout chez les gens qui présentent déjà le premier degré de cette difformité et dont le condyle interne descend sensiblement plus bas que l'externe.

Il faut pratiquer cette section *au jugé*, en ayant soin de faire soutenir la cuisse d'une manière fixe par les mains d'un aide. On aide soi-même à la fixation du fémur en saisissant l'extrémité inférieure par un davier-érigne qui sert à tendre l'os dans la direction voulue. Il faut se servir d'une scie large pour dévier le moins possible de la direction déterminée par le premier trait. Nous scions toujours d'avant en arrière, contrairement à ce que nous faisons pour le tibia, que nous divisons fréquemment d'arrière en avant, avec la même scie, mais munie d'une lame étroite. Ce qu'il y a encore d'important dans cette section, c'est de faire relever, par des aides munis d'érignes, la gaine périostéo-capsu-

1. Inclinée très légèrement en dedans pour qu'elle soit dans la direction normale.

laire, afin de la soustraire aux dents de la scie. Dans ce but, il faut avoir eu soin préalablement de la détacher régulièrement tout autour de l'os jusqu'au niveau où doit passer le trait de scie.

Si, par accident ou pour toute autre cause, le trait de scie n'a pas été exactement donné dans la direction indiquée, on en donnera un second pour rectifier la coupe, à moins qu'il n'y ait inconvénient à diminuer encore la longueur du fémur. Dans ce cas, on rétablira l'équilibre par une coupe inverse du tibia.

Nous attachons toujours une grande importance à la précision des coupes et à la rigoureuse correspondance des surfaces de section. Cependant, depuis que nous pouvons laisser le membre immobile pendant cinquante jours sous le même pansement, nous avons plus de confiance dans la formation de la virole périostique et dans les végétations médullaires pour combler le léger vide qui peut exister entre les os *sur une partie de la circonférence*, et régulariser la formation du cal. Mais, malgré la ressource que nous fournissent les expansions périostiques et médullaires, il faut toujours rechercher une coaptation exacte; la réunion se fera plus rapidement et sera plus solide.

Quand l'altération des tissus poplités exige un drain postérieur, allant d'une ouverture de décharge à l'autre, nous abattons avec une scie fine ou une cisaille l'arête postérieure du fémur ou du tibia, afin de laisser un petit canal triangulaire pour loger le drain et éviter qu'il ne soit comprimé. La vive arête qui résulte de la première coupe peut être d'ailleurs une cause d'irritation et de douleur après l'opération.

4. Des différentes manières de fixer les os après la résection du genou; suture; clouage; vissage. — Avantages de la suture métallique. — Suture perdue, nouveau mode de de suture pour éviter la torsion des fils ou suture tubulée.

Nous avons toujours ou presque toujours pratiqué la suture osseuse, et cependant aujourd'hui, avec notre pansement unique, nous avons moins que jamais besoin de fixer les os, puisque nous n'imprimons de mouvements au membre que lorsque le fémur et le tibia sont assez fixés pour ne plus pouvoir s'abandonner. Il semble donc logique de se passer de la suture toutes les fois qu'on se trouvera dans les conditions qui permettront de laisser le pansement en place pendant une quarantaine de jours [1].

Nous continuons cependant à employer la suture ou un autre moyen d'immobilisation directe, et pour plusieurs motifs. D'abord parce qu'il

1. J. Bœckel n'employait pas la suture au moment où il a publié ses *Fragments de chirurgie antiseptique*, 1882, et cependant il faisait encore à cette époque des pansements fréquents. Aujourd'hui qu'il a adopté le pansement unique, il s'abstient encore plus complètement de tout moyen d'immobilisation directe.

est des cas où la tendance au déplacement persiste toujours plus ou moins dans les os coaptés, et puis parce que la présence permanente d'un corps étranger aseptique provoque et entretient une irritation plastique qui active l'ossification des tissus qu'il traverse : périoste et moelle. C'est pour ce motif que nous ne nous servons pas habituellement de catgut ou de clous organiques, qui auraient l'avantage d'être résorbés pendant le temps que le membre est laissé sous le premier pansement. On n'aurait pas, de cette manière, les difficultés que peuvent nous réserver les fils métalliques fixés par la torsion. Si l'on ne se rappelle pas exactement le nombre de tours qu'on a imprimés au fil, on peut être très embarrassé, se tromper dans ses calculs et, une fois égaré, ne plus pouvoir enlever le fil. On est alors obligé d'anesthésier le malade et d'aller, par une incision, à la recherche de l'anse englobée dans le cal. Pour éviter cet inconvénient, nous avions systématiquement adopté un nombre de tours pour fixer le fil (quatre tours) et nous n'avions eu que rarement des difficultés. Nous avons cependant cherché à éviter cet inconvénient, et on peut y arriver par plusieurs moyens. Le plus simple consiste à tordre le fil sur un autre fil placé contre l'os, de manière que le premier nœud de torsion le fixe dans cette position. On achève la série des nœuds de torsion et on ramène les bouts du premier fil dans la direction du fil tordu. Quand on veut enlever la suture, on détord le fil, et on reconnaît qu'il est complètement détordu quand le fil sous-jacent est libéré et peut être enlevé. Tant que ce dernier est fixé, la détorsion n'est pas complète.

Mais nous employons depuis quelque temps[1] un mode de suture qui dispense de tordre le fil. Nous passons les deux chefs dans un tube de plomb de 4 centimètres de long. Pour serrer le nœud, nous refoulons le tube avec force contre l'os, puis nous passons les fils dans un grain de plomb indépendant qu'on écrase avec un davier sans toucher au tube. Quand nous voulons enlever la suture, nous donnons un coup de ciseau entre le grain de plomb et le tube. Nous retirons alors le tube, et pour enlever la suture nous n'avons qu'à tirer sur un des chefs quel qu'il soit. Cette suture tubulée nous paraît le moyen le plus simple de faciliter l'extraction du fil (p. 252, fig. 342).

On peut remplacer le tube de plomb par un tube métallique quelconque surmonté d'un grain de plomb perforé qu'on écrase sur le fil; mais le tube de plomb a l'avantage d'avoir une certaine souplesse et de

1. Ce procédé de fixation des fils a été employé plusieurs années avant nous par M. Pozzi, pour la cure des pseudarthroses. En 1881, Fouilloux (Thèse de Paris, *Contribution à l'étude des pseudarthroses et en particulier à leur traitement par la suture osseuse*) rapporta une observation de pseudarthrose des os de l'avant-bras dans laquelle M. Pozzi fixa les fils, sans les tordre, en les introduisant d'abord dans un tube de plomb pour serrer l'anse autant que possible contre l'os, et puis dans un second tube qui fut écrasé au-dessus du premier, pour fixer les fils d'une manière invariable.

pouvoir être incliné dans un sens ou dans l'autre suivant la direction de la plaie. On peut encore remplacer le tube par une série de grains de plomb disposés en chapelet.

La fixation des os peut être obtenue par l'introduction d'un clou métallique ou organique ou bien d'une vis en platine, en argent, en acier nickelé[1]. Nous nous servons surtout de ces clous ou vis dans la cure des pseudarthroses pour fixer des fragments obliques ; mais, après la résection du genou, les bouts de l'os se juxtaposant par des faces planes et perpendiculaires à la direction de l'os, l'introduction du clou ne peut se faire que très obliquement et nécessite un long trajet dans le tissu spongieux pour faire obstacle au déplacement. On rencontre souvent, du reste, des os friables, médullisés, qui, offrant peu de résistance au passage du clou, ne lui fournissent pas par cela même des conditions suffisantes de fixité. C'est surtout quand on a conservé le couvercle rotulien que le clouage trouve son application, puisque le clou est enfoncé perpendiculairement à la direction des os.

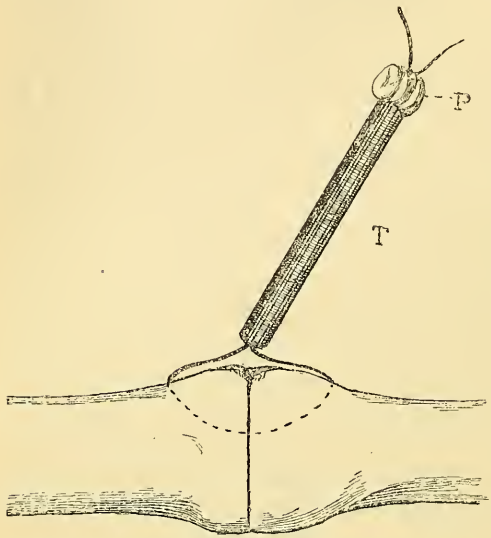

Fig. 342. — *Suture tubulée.* On peut fixer les fils par écrasement de la partie terminale du tube de plomb, mais il vaut mieux obtenir cette fixation par l'écrasement d'un grain de plomb indépendant. — Pour enlever les fils, on donne un coup de ciseau au-dessous du grain de plomb, on enlève le tube, et on tire sur un des chefs du fil. — T, tube de plomb; P, grain de plomb écrasé sur les fils qui le traversent.

Pour passer le fil nous nous servons tantôt d'un poinçon, tantôt du foret des dentistes. Ce dernier instrument est le plus rapide et celui qui expose le moins à faire éclater l'os. Le perforateur à main est dangereux sous ce rapport. A défaut de foret des dentistes, nous préférons un simple poinçon bien piquant. On évite de fissurer l'os et de le faire éclater en allant doucement et avec mesure, et surtout en enfonçant le poinçon à vingt millimètres du bord et sur un point recouvert du périoste et, si c'est possible, doublé des tissus parostaux. Le tissu osseux ainsi soutenu par ses membranes d'enveloppe est beaucoup moins exposé à se fendre

1. En traitant des pseudarthroses de la jambe (Chap. XXI) nous entrerons dans de plus longs détails sur la technique et la valeur relative des divers moyens d'immobilisation directe.

et à éclater sous l'action du poinçon. Il faut employer des fils en argent, en platine ou en fer étamé, assez résistants pour ne pas se casser quand on tire sur eux pour rapprocher les os; il doivent avoir environ 0,5 à 0,6 de millimètre de diamètre.

Les poinçons ou les forets dont nous nous servons sont percés d'un chas dans lequel on passe le fil dès que la pointe de l'instrument a dépassé la surface de la plaie osseuse. On retire ensuite le poinçon et du même coup le fil se trouve en place. L'autre chef du fil est introduit de la même manière dans l'os opposé. Grâce à cette perforation du poinçon. ce temps de l'opération est rendu facile et rapide.

Les sutures en catgut peuvent fixer tout aussi bien les os et elles ont le grand avantage d'être résorbées sur place. Il semble donc que nous devrions les adopter, comme moyen de simplifier notre pansement unique. Nous avons cependant eu recours jusqu'ici, dans la grande majorité de nos résections, à la suture métallique. Nous avons déjà indiqué la principale raison de cette préférence, c'est l'irritation plastique que provoque la permanence du corps métallique. Mais on ne doit pas être absolu à cet égard et, à mesure qu'on devient sûr de son antisepsie et qu'on se rend maître des causes qui pourraient exiger un renouvellement hâtif du pansement, on se sent de plus en plus porté à préférer les sutures au catgut pour les sujets dont les os paraissent jouir d'une plasticité suffisante. Il y aura donc beaucoup de cas où l'on pourra choisir indifféremment l'une ou l'autre espèce de fils.

Mais la question la plus importante est celle de savoir s'il faut suturer ou clouer, c'est-à-dire fixer les os d'une manière quelconque, ne serait-ce que par la suture des lèvres de la collerette périostique. On peut se passer sans doute de tout moyen d'immobilisation directe, et on s'en passera d'autant mieux que le pansement unique se répandra et qu'on perfectionnera les moyens de maintenir l'asepsie de la plaie; mais, malgré tout, nous croyons plus prudent de prévenir tout déplacement des os en les fixant l'un à l'autre dans une position invariable, tant que les tissus unissants ne sont pas suffisamment organisés.

5. *De la longueur excessive des parties molles du membre après les résections étendues du genou. — Retranchement d'une partie du lambeau antérieur, pour raccourcir le triceps dans les cas de flexion permanente du genou avant la résection.*

Quand on a enlevé seulement une hauteur de 6 à 7 centimètres de la colonne osseuse, les parties molles du genou se trouvent trop longues et forment une saillie très disgracieuse au moment où l'on suture la plaie transversale. Mais cet excès de parties molles n'a aucun inconvénient : elles se rétractent rapidement et complètement, et, lorsqu'on enlève le premier pansement au bout de quelques semaines, les chairs sont à peu

près de niveau et rien ne rappelle l'aspect difforme que présentait le genou au moment de l'opération. Quelquefois cependant, surtout lorsque les tissus sont indurés ou infiltrés, nous retranchons deux ou trois centimètres du lambeau antérieur pour mieux adapter les lèvres de la plaie; mais nous avons toujours soin de suturer le revêtement périostique de la rotule au ligament rotulien; afin de rétablir lacontinuité du triceps. Il ne reste alors que deux godets latéraux qu'on abandonne à la rétraction naturelle.

Le raccourcissement du triceps par l'excision du lambeau antérieur a une utilité spéciale lorsqu'on opère pour des ostéo-arthrites accompagnées depuis longtemps d'un certain degré de flexion permanente du membre.

Après la résection tous les muscles qui entourent le genou tendent fatalement à se raccourcir. Les muscles de la région postérieure sont les plus nombreux, les moins atrophiés et les plus puissants; ils tendent à fléchir le genou et, comme leur rétraction insensible se continue longtemps, ils contribuent activement aux déplacements qui peuvent se produire tant que le tibia et le fémur ne sont pas invariablement fixés. Il n'y a qu'un moyen de contre-balancer leur action (en dehors des appareils de contention exacte), c'est de raccourcir proportionnellement le triceps. En diminuant la longueur de ce muscle par l'excision d'une partie du ligament rotulien et du revêtement périostique de la rotule, et en rétablissant par une suture exacte son insertion au tibia, on lui donne immédiatement la tension et la résistance suffisantes pour s'opposer au déplacement du tibia en arrière. Lorsque le membre est dans la rectitude avant l'opération, nous jugeons ce raccourcissement inutile, toute la ceinture tendino-musculaire du genou devant éprouver le même degré de rétraction après la coaptation des os.

La cicatrisation des plaies obtenue, le traitement consécutif de la résection du genou se réduit à une seule indication : maintenir l'immobilité de la région pendant un temps suffisant pour que la synostose fémoro-tibiale puisse s'établir. Il n'y a donc qu'à appliquer un bandage silicaté en fourreau qu'on laissera pendant tout le temps nécessaire. Dès que ce bandage est placé, le malade peut se lever, marcher avec des béquilles et, par cela même, stimuler sa nutrition générale. On renouvelle le bandage au bout de deux mois, et on le renouvellera ainsi jusqu'à la consolidation complète. Comme ces bandages inamovibles ont l'inconvénient de ralentir la nutrition locale en privant la peau d'air et de lumière, on peut les remplacer par un fourreau en cuir bouilli, découpé en deux valves (ce qui permet de stimuler la peau par des frictions et des bains excitants), ou bien encore par un tuteur à tiges latérales rigides, embrassant tout le membre et en laissant une partie à

découvert. Mais ces derniers moyens ne doivent être qu'exceptionnellement usités dans ce but spécial; le bandage silicaté porté pendant un temps suffisant est l'appareil le plus commmode et le plus efficace.

§ III. Des processus réparateurs après la résection du genou. — Constitution de la synostose. — Défaut de soudure osseuse et organisation d'une néarthrose.

La soudure osseuse doit être le résultat final de la résection totale du genou, et tout ce que nous avons conseillé jusqu'ici a pour but de la faire obtenir. Il nous faut maintenant examiner de plus près les processus réparateurs ; nous y trouverons la justification des procédés opératoires que nous avons recommandés, et nous nous demanderons ensuite si on ne peut pas, dans quelques cas exceptionnels, chercher une articulation mobile.

A. — De la constitution de la synostose fémoro-tibiale. Consolidation provisoire; consolidation définitive. — Importance de la collerette périostique et des tissus fibreux articulaires pour la fixation des os. — Variabilité du temps nécessaire a la constitution de la synostose. — Hyperplasie ossifiante déterminée par les points de suture laissés dans la plaie. — Causes de la lenteur et de l'imperfection du travail de consolidation chez certains opérés.

Quand nous disons que nous obtenons la consolidation sous un seul pansement, nous ne parlons pas de la consolidation définitive et de l'achèvement du travail plastique qui doit aboutir à la synostose. Il faut beaucoup plus de temps pour une réunion osseuse, et souvent, malgré tous les artifices opératoires et le traitement post-opératoire le mieux combiné, elle ne sera complète qu'au bout de longs mois.

Il en est du reste ainsi dans les fractures simples, et les formules traditionnelles que l'expérience est censée avoir consacrées, relativement au temps nécessaire à la formation du cal, souffrent de très nombreuses exceptions. Il faut tenir compte de l'âge, de la constitution individuelle, de l'état de la nutrition générale du sujet, et ne pas vouloir imposer des limites trop étroites à un processus variable chez les sujets sains en apparence, et beaucoup plus variable encore chez des individus qui souffrent depuis longtemps et qui peuvent être sous l'influence d'états pathologiques divers.

Chez tous les sujets que nous avons opérés depuis trois ans, le membre a pu dès le premier pansement être soulevé tout d'une pièce par les orteils, sans faire fléchir le genou et surtout sans apparence de mobilité latérale au niveau de l'interligne fémoro-tibial. Quelques-uns ont pu dès ce premier pansement soulever activement le membre au-dessus du plan du lit. Plusieurs même ont pu le relever vigoureusement jusqu'à

la verticale. Mais malgré cette solidité apparente, l'union osseuse serait bien fragile si l'on abandonnait le membre à lui-même et si l'on n'appliquait pas immédiatement un appareil silicaté. Il n'y a encore que des adhérences fibreuses qui forment une sorte de cal provisoire destiné à être peu à peu remplacé par un cal définitif.

Si la consolidation provisoire doit suffire pour faire marcher le malade avec un tuteur, il faut attendre la consolidation définitive, ou au moins la fixité absolue des os, pour le laisser marcher sans appareil. Et encore faut-il surveiller longtemps la rectitude du membre, car nous ne pouvons savoir au juste quand l'ossification du cal est accomplie.

A en juger par ce qui se passe dans les fractures ordinaires, ce travail d'organisation du cal doit se continuer pendant plusieurs années. Il est probable que le cal intermédiaire disparaît à la longue et qu'il s'établit, comme terme final du processus, une continuité parfaite entre le tissu spongieux du fémur et celui du tibia. D'autre part, la virole périostique diminue de volume par la disparition de l'infiltration paro-stale, se condense et se consolide. Heureusement que le travail de consolidation utile au point de vue de la résistance du membre peut être censé terminé dès qu'il y a à la périphérie de l'os des couches périostiques complètement ossifiées, soit qu'elles forment des plaques plus ou moins larges ou des jetées irrégulières allant d'un os à l'autre, et les fixant invariablement, soit qu'il se soit formé dans l'intervalle des os une couche osseuse intermédiaire due à l'ossification de la moelle.

Indépendamment des causes communes (défaut de coaptation, suppuration du foyer interosseux, nécrosep artielle, mouvements des fragments), on a attribué la lenteur et l'imperfection du cal à plusieurs causes qu'il est important d'examiner pour rectifier certaines propositions qui nous paraissent des erreurs. La fréquence des pseudarthroses observées chez les jeunes enfants a pu faire croire que la jeunesse était par elle-même un obstacle à l'organisation d'un cal osseux. Cette proposition est en désaccord avec ce que nous savons sur la formation du cal, qui est d'autant plus rapide et plus abondante dans les fractures diaphysaires, qu'on a affaire à des sujets plus jeunes. Elle est cependant parfaitement exacte quand elle s'applique aux sections épiphysaires des jeunes enfants qui, déjà épuisés par la maladie elle-même au moment où on les opère, ne peuvent pas recouvrer une force plastique suffisante après l'opération. Nous avons vu d'ailleurs que chez les très jeunes animaux les propriétés ossifiantes n'étaient pas aussi développées dans les premiers jours de la vie qu'elles le sont au bout de quelques semaines. Cette insuffisance des propriétés ostéogéniques dans le périoste et la moelle des épiphyses chez les enfants chétifs, atteints de suppuration du genou, est un argument de plus pour ne pratiquer que très exceptionnellement de véritables résections du genou à cet âge.

On a voulu voir une autre cause du retard de la soudure osseuse dans les pansements antiseptiques. Nous avons déjà eu à combattre cette erreur, et si nous croyons devoir nous y arrêter encore ici, c'est pour rechercher la véritable cause de ces défauts de réunion qu'on paraît avoir observés en assez grand nombre dans ces dernières années. Pour nous, ce n'est pas à l'action antiplastique des substances antiseptiques qu'il faut les attribuer, mais à l'insuffisance des éléments ossifiables quand on a trop largement enlevé les tissus fibreux qui entourent et renforcent normalement les extrémités osseuses. Les os mis en contact ne se correspondent que par le tissu spongieux et par *la coupe du périoste*; or, un cal périphérique, une virole de soutien, ne peut que difficilement se former dans ces conditions.

Nous avons insisté sur l'utilité de la collerette périostique et des tissus fibreux articulaires pour accélérer et consolider la réunion osseuse. Nous devons, avant d'aller plus loin, apporter une démonstration directe de cette proposition, et nous la trouvons dans une autopsie que nous avons pratiquée récemment.

Quand le malade sur lequel nous avons recueilli cette pièce a succombé à une granulie aiguë, la consolidation paraissait effectuée depuis longtemps; on pouvait même la croire osseuse, tant les os semblaient intimement soudés. Il n'en était rien cependant; il n'y avait encore qu'une consolidation provisoire et incomplète par un cal fibreux périphérique. On trouvait seulement en arrière quelques écailles osseuses jetées d'un os à l'autre, mais pas de couche osseuse continue; le manchon fibreux était très dur, très résistant, mais pas encore ossifié. Entre les deux surfaces de section la consolidation était en train de se faire par l'organisation d'un tissu fibreux, d'apparence cartilagineuse en quelques points. Sur les points où l'union était la plus intime l'ossification commençait à se faire, mais directement par le tissu fibreux. Voici du reste les détails de cette intéressante observation :

Observation LXXXVIII. — *Résection totale du genou pour arthrite tuberculeuse de forme très douloureuse. — Renouvellement du pansement soixante-dix jours après l'opération. — Invasion de l'articulation tibio-tarsienne six mois après la résection du genou. — Mort de granulie.*

Autopsie. — *Description de la pièce anatomique. — Manchon fibreux très épais autour de la ligne de soudure. — Réunion fibreuse intermédiaire en voie d'ossification sans trace de tissu tuberculeux dans le foyer de la résection.*

T..., ingénieur, trente ans, a eu une pleurésie à dix-huit ans et une hydarthrose du genou à vingt ans. Plus tard, intoxication paludéenne en Algérie. En mars 1887, chute sur le genou; arthrite très douloureuse à la suite, momentanément calmée par l'immobilisation. Les accidents douloureux continuant et du pus s'étant formé dans l'articulation, M. Ollier résèque le genou le 1er septembre 1887.

Résection totale : supra-condylienne pour le fémur (6 centimètres), intra-condylienne pour le tibia (2 centimètres). Ablation totale de la rotule. Choc opératoire dont le

malade se releva avec peine; pendant quarante-huit heures, abattement, pouls misérable.

Au bout de quatre ou cinq jours, tout rentre dans l'ordre, le malade ne souffrait pas de son genou et il se trouvait *si bien* dans son appareil qu'on ne fit le premier pansement que soixante-dix jours après, le 9 novembre. Le 12 décembre, le malade quitte l'Hôtel-Dieu avec un bandage silicaté. Il rentre le 2 mars, avec le même bandage; rien d'anormal ne s'était passé sous le genou, qui était cicatrisé et solide, mais l'articulation tibio-tarsienne du même côté était devenue douloureuse. Le malade toussait, il avait maigri; treize jours après, le 15 mars, il mourait de granulie.

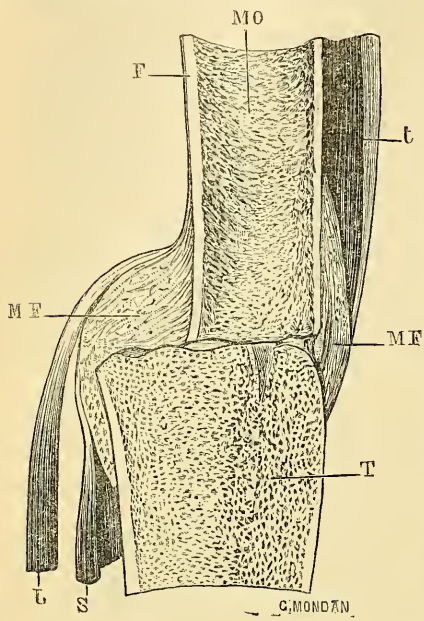

Fig. 343. — Consolidation fémoro-fibrale sept mois après l'opération. — *Les extrémités osseuses sont englobées dans un épais manchon fibreux, constitué par le périoste et les tissus fibreux de l'articulation primitive.* — Le fémur, sectionné très haut, présentait une surface de section beaucoup plus étroite que celle du tibia, qui a été scié à 2 centimètres à peine au-dessous de la surface articulaire.

F, fémur rempli de moelle ossifiée MO; T, tibia; MF, MF, manchon fibreux englobant les deux extrémités osseuses et les entourant de toutes parts; en arrière il présente une épaisseur remarquable et comble l'angle formé par la partie postérieure de la coupe du tibia avec le bord postérieur du fémur. En avant, le triceps *t* s'implante sur le manchon fibreux; en arrière, le jumeau et le soléaire prennent insertion sur lui.

Autopsie. — Adhérences pleurales récentes; poumons parsemés d'une foule de granulations tuberculeuses. Foie gras, volumineux. Articulation tibio-tarsienne remplie de pus. Cartilages décollés. Infiltration tuberculeuse de l'extrémité inférieure des os de la jambe; granulations grises disséminées dans la moelle du tissu spongieux et remontant dans le canal médullaire.

Du côté du genou opéré, la plaie est cicatrisée, sauf sur le trajet des fils de la suture osseuse. L'union osseuse paraît très solide; on soulève le membre et on le remue en tous sens sans apercevoir la plus légère mobilité au genou.

La peau enlevée, on voit que les extrémités des trois os, fémur, tibia et péroné, sont enveloppées dans un manchon musculo-fibreux sur lequel s'insèrent en avant les trois portions du triceps, en arrière et sur les côtés tous les autres muscles de la région. En palpant les os à travers cette gangue, on sent que le tibia, beaucoup plus épais, déborde le fémur en arrière. En sectionnant ce tissu en arrière, on voit qu'il est formé d'une masse dure, fibreuse, très dense, entremêlée de graisse en quelques points. Tous les muscles qui s'insèrent sur le manchon fibreux sont décolorés et atrophiés à peu près également. Le tendon rotulien s'insère sur le tibia, on ne distingue pas trace de sa section et des sutures qui l'ont reconstitué. Au niveau de la rotule, il y a une masse fibreuse qui s'est formée sous le périoste rotulien, mais ne s'est pas ossifiée.

Une coupe verticale des deux os les montre réunis par un tissu fibreux très dense, d'aspect cartilagineux en quelques points; sur d'autres, on dirait qu'il y a déjà des

trabécules osseuses, mais à l'œil nu il est difficile de dire si c'est de l'os véritable. Dans tous les cas, l'union des deux surfaces de section est intime, et le cal médullaire paraît plus avancé que le cal périostique qui, à part quelques écailles osseuses allant d'un os à l'autre, est fibreux dans sa presque totalité. La figure 343 montre bien le tissu de réunion intermédiaire; on dirait presque un cartilage de conjugaison séparant deux masses de tissu spongieux. Au niveau des portions représentées par la figure, il n'y a pas de canal médullaire; la moelle est remplacée par un tissu spongieux de contexture assez régulière.

Le cal médullaire présente donc ici une organisation plus avancée que le cal périostique; mais ce dernier, par son épaisseur et par la masse qu'il forme, augmente puissamment la solidité de la synostose et constitue provisoirement encore le principal élément de la solidité.

Analyse histologique de l'adhérence interosseuse, par M. Chandelux, agrégé de la Faculté.

Sur les coupes colorées au picro-carmin et montées dans la glycérine, on peut vérifier plusieurs points très intéressants :

1° Ni sur les extrémités osseuses, ni sur la ligne de soudure, on ne trouve de follicules tuberculeux.

2° La ligne de soudure, d'une épaisseur de 1 millimètre et demi environ, est constituée par du *tissu fibreux serré*, sans trace de cartilage. Les fibres forment un feutrage au milieu duquel on distingue de nombreux vaisseaux. Autour de ceux-ci et par places, on voit les premières phases du travail qui aboutit à la transformation du tissu fibreux en tissu osseux; quelques fibres notamment ont perdu leur aspect normal et se sont incrustées de granulations calcaires. En un ou deux points, on aperçoit même de petits îlots osseux avec lamelles et ostéoplastes, entourés sur leurs bords d'une rangée d'ostéoplastes indiquant nettement la tendance de ce tissu à former de l'os véritable.

La figure 343 nous montre dans quelles conditions défavorables s'était faite la coaptation du fémur et du tibia, mais il avait été impossible de faire autrement, puisque le fémur avait dû être scié dans la partie étroite (résection cylindro-diaphysaire) et que le tibia avait été réséqué dans les condyles et scié dans la partie la plus large de son extrémité supérieure. Le tibia devait donc nécessairement déborder le fémur, et l'application de la suture forçait à le faire déborder en arrière. Aussi y avait-il à ce niveau un sinus profond qui exposait à la formation d'un foyer purulent; et cependant, grâce à la gaine périostéo-capsulaire qui enveloppait les deux extrémités osseuses, cette saillie, à rebord coupant[1], n'avait occasionné ni douleur, ni gêne de la circulation, ni contracture des muscles correspondants, ni formation de foyers purulents. Le vide avait été comblé par les expansions périostéo-capsulaires qui forment là un manchon épais de deux centimètres.

Nous ferons encore remarquer que, malgré la généralisation de la tuberculose et l'invasion de l'articulation tibio-tarsienne, il n'y a pas eu

1. L'adaptation des deux os par des surfaces de section très inégales, qu'on fît saillir le tibia en avant ou qu'on le mît dans l'axe du fémur, devait toujours présenter à peu près les mêmes inconvénients. Ce fut l'épaississement du ligament postérieur de l'articulation et de la gaine périostique des condyles fémoraux qui nous fit préférer la saillie en arrière. Nous avions eu la précaution d'émousser avec une cisaille le rebord tranchant du tibia.

récidive des fongosités ni reproduction de tissu suspect autour des os réséqués. Cette intégrité des tissus contenus dans la gaine périostéo-capsulaire prouve que la toilette de cette gaine avait été complète et qu'on n'avait pas laissé de germes tuberculeux dans les tissus conservés. Une résection par la méthode ancienne n'aurait donc pas mis plus à l'abri de la généralisation tuberculeuse que celle que nous avons pratiquée. Ce fait prouve encore que, malgré la résistance de l'union fémoro-tibiale, il ne faut pas se hâter de conclure à la soudure osseuse. L'effort des mains ne pouvait pas faire fléchir le genou; il ne provoquait aucune sensation douloureuse, et cependant il n'y avait encore qu'une union fibreuse serrée.

Il est de toute impossibilité d'assigner des limites à ce processus; il variera avec la force plastique du sujet, avec son âge, et l'état anatomique des os avant l'opération. Aussi faut-il maintenir longtemps le membre dans un appareil rigide pour éviter les inflexions tardives qui auront d'autant plus de chances de se produire qu'on aura laissé le tibia se souder au fémur avec un léger degré de flexion, quelque insignifiant qu'il paraisse.

Chez quelques-uns de nos opérés, la soudure osseuse paraît s'être faite rapidement. Un sujet de seize ans, réséqué pour ankylose, et que nous trouvâmes au cinquantième jour de l'opération avec une légère flexion produite dans le bandage, résista à toutes les tentatives que nous fîmes pour faire disparaître la saillie du genou. Ni l'effort des mains, ni les tractions continues, ni les pressions directes ne purent ramener le membre dans la rectitude absolue, mais ce n'est pas la règle. Habituellement, on peut corriger ces déplacements pendant les trois premiers mois; il y a assez de flexibilité dans le cal pour qu'on puisse rectifier la direction des membres qui, pour une cause ou pour une autre, ont éprouvé une légère inflexion.

Tous les tissus parostaux, aponévroses, tendons, gaines tendineuses, s'unissent à la gaine périostéo-capsulaire pour augmenter ce cal provisoire, et lui donner la force nécessaire jusqu'à ce que la virole osseuse périphérique ou l'ossification interosseuse se soient produites. C'est pour ce motif que nous ne pouvons mettre en doute l'utilité de notre méthode opératoire toutes les fois que l'état des tissus permet de l'appliquer.

Voici, du reste, un autre exemple de son utilité. Grâce à la soudure du tendon du triceps, à la conservation des ligaments latéraux et de tous les tissus fibreux péri-articulaires, un déplacement des os, produit par une marche trop hâtive, a été limité et n'a pas eu de conséquences graves, malgré la persistance d'une légère subluxation du tibia en arrière.

Un jeune homme de vingt-quatre ans, opéré de la résection du genou pour une ankylose à angle aigu (75 degrés) d'origine traumatique, quitta son appareil silicaté quatre mois après l'opération, le genou lui parais-

sant solide. Les deux os se disjoignirent, et malgré cela le malade ne voulut pas se priver de marcher. Il vint nous revoir alors, et nous constatâmes un léger déplacement du tibia en arrière et une mobilité interosseuse assez marquée. Elle était limitée heureusement par des masses ligamenteuses en avant et sur les côtés ; le tendon du triceps était toujours réuni au tibia. Nous réappliquâmes un bandage silicaté, et deux mois après nous constatâmes une consolidation complète : l'intervalle interosseux paraissait comblé par l'ossification des tissus fibreux qui, au moment de l'accident, avaient fait obstacle à un plus grand déplacement des os. Nous appliquâmes un nouveau bandage pendant trois mois encore, et nous constatâmes alors des ossifications périphériques plus nettes allant d'un os à l'autre. Toute tuméfaction péri-articulaire avait disparu et la consolidation paraissait absolument complète. Nous avons revu récemment ce sujet, opéré depuis sept ans. Malgré une flexion du genou à 155 degrés que nous n'avions pu faire disparaître, et un raccourcissement de 12 centimètres compensé en grande partie par l'abaissement du bassin, ce sujet est un des plus intrépides marcheurs qu'on puisse rencontrer; il fait volontiers 40 kilomètres et, depuis six ans, ne porte d'autre appareil qu'un soulier à talon élevé.

L'accident qui s'est produit chez ce malade aurait eu, sans nul doute, de plus graves conséquences sans la virole périphérique qui a maintenu les os en contact après la disjonction des surfaces de section.

La conservation de la collerette périostique et des tissus fibreux articulaires donne lieu chez certains sujets à des traînées osseuses distinctes, à des plaques, à des ostéophytes mamelonnés qui augmentent sensiblement l'épaisseur du cal et font croire à la présence des saillies condyliennes bien qu'elles aient été enlevées par la résection. Il y a, en un mot, un cal volumineux qui contraste avec l'aspect cylindrique de la synostose fémoro-tibiale dans les cas où l'on a dû sacrifier les tissus fibreux péri-articulaires. Ce renflement au niveau de la synostose n'est pas constant cependant; car tous les tissus fibreux qu'on conserve ne s'ossifient pas. Chez certains sujets âgés, le périoste lui-même peut produire à peine quelques éléments osseux, mais les tissus qui restent fibreux forment toujours un surtout ligamenteux qui fortifie les os et les maintient en cas de disjonction ou de fracture accidentelle. Plus il y en aura autour de la ligne de réunion fémoro-tibiale, plus grande sera la solidité du membre, et meilleur sera son fonctionnement.

Le fémur et le tibia, mis en rapport par leur simple surface de section, sans collerette périostique et sans gangue fibreuse, finissent habituellement par se consolider sans doute, mais ils ne se consolident que plus sûrement et plus fortement avec le supplément de tissus adhésifs que nous conservons autour d'eux.

Nous avons déjà parlé des propriétés stimulantes des fils métalliques

ou des clous de même nature laissés dans le tissu osseux. Leur contact provoque l'ossification de la moelle périphérique et lui imprime au moins un stimulus plastique qui tôt ou tard aboutit à l'ossification. C'est pour ce motif que nous les avons préférés en général aux substances résorbables, malgré les avantages que présentent ces dernières au point de vue de la cicatrisation rapide de la plaie.

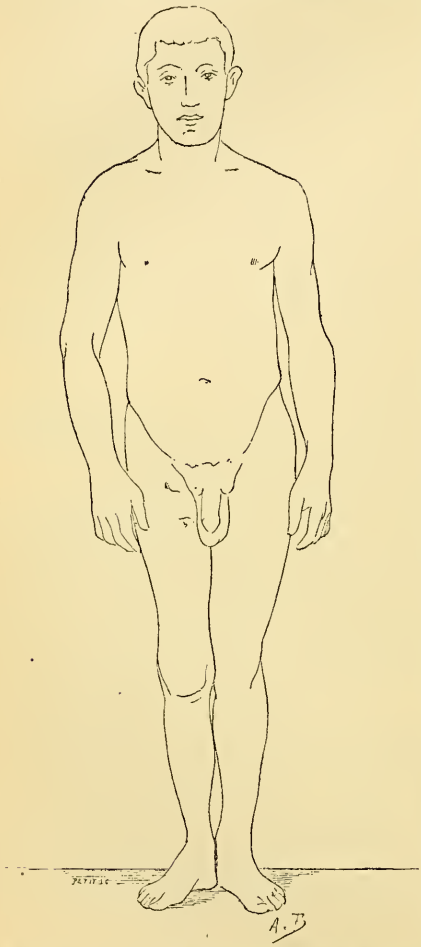

Fig. 344. — Hyperostose condylienne au delà de la soudure fémoro-tibiale, due à l'irritation des points de suture qui persistent depuis sept ans. — Renflement du genou opéré (droit) plus considérable que celui du côté sain (gauche).

Un jeune homme opéré en 1882, à l'âge de dix-sept ans, de la résection totale du genou (section du fémur à 4 centimètres au-dessus du plan articulaire dans la région juxta-épiphysaire, section du tibia à 1 centimètre au-dessous des surfaces articulaires) a gardé les fils de la suture osseuse. Une tentative d'extraction ayant provoqué quelques douleurs, il n'a plus voulu s'en faire débarrasser, et en a été quitte pour un suintement peu incommode et quelques petits abcès survenant de loin en loin. Mais ce qu'il y a eu de remarquable dans ce cas, c'est une hyperostose au niveau de la soudure osseuse. La présence des fils, entretenant une irritation persistante, il s'est formé des dépôts sous-périostiques de plus en plus épais et les extrémités soudées du fémur et du tibia ont pris un développement supérieur à celui de la même région du membre sain. La soudure osseuse est tellement solide que le sujet peut déployer dans les mouvements du membre une force exceptionnelle. Il frappe plus fort de ce côté qu'avec le membre sain. Malgré la présence des fils, il n'en a jamais souffert, excepté au moment de l'apparition des petits abcès. Il s'est contenté de couper les fils au ras de la peau et ne veut absolument

pas s'en faire débarrasser. Il travaille la terre et fait sans peine des courses de 45 kilomètres en un jour.

Ce fait nous donne une démonstration clinique de l'hyperplasie des éléments ossifiables qui peut être le résultat de la présence des corps étrangers dans l'os. C'est un nouvel exemple de l'activité formatrice que réveillent les irritants mécaniques. Malheureusement dans les cas pathologiques s'accompagnant d'un état général mauvais, cette irritation n'est pas toujours féconde; elle peut rester inefficace et tout à fait stérile, et même provoquer la résorption des lamelles osseuses contiguës. C'est un processus qu'il n'est pas toujours possible de diriger et de régler : une petite couche de tissu médullaire peut persister longtemps autour du corps étranger sans présenter de tendance à l'ossification; mais les cas exceptionnels d'irritation stérile ne doivent pas nous faire perdre de vue le fait général, c'est-à-dire l'irritation ossifiante ou productive.

Ceci est en faveur des sutures perdues ou du moins du maintien prolongé des anses de fil tant qu'elles n'occasionnent ni douleur ni suppuration. Nous sommes cependant partisan de leur extraction dès que la consolidation est effectuée ou paraît sur le point de l'être. Non seulement les fils dont l'extrémité est restée à fleur de peau peuvent s'infecter et donner lieu à des abcès, mais les fils profonds peuvent occasionner des irritations tardives. Au lieu d'une ostéite productive, ils peuvent, à un moment donné, provoquer une action médullisante, et déterminer la formation d'une cavité autour d'eux par la résorption progressive du tissu osseux contigu.

Cet accident est beaucoup plus rare aujourd'hui, et les pansements antiseptiques permettent de compter sur la tolérance indéfinie de l'os à l'égard de ces corps étrangers. Suivant que l'irritation prendra le caractère plastique ou raréfiant, le fil sera englobé par les produits de l'ostéite condensante ou restera flottant au milieu des granulations médullaires.

On a longtemps nié la soudure osseuse après les résections du genou. Moreau[1] fils n'y croyait guère et les chirurgiens qui vinrent après lui partagèrent en général son opinion. On ne tarda pas cependant à constater par l'autopsie la nature osseuse du tissu unissant, et ce fut sur un sujet, opéré par Crampton en 1833, que cette vérification fut faite[2]. De nou-

1. Malgré l'exemple de Park, dont l'opéré avait guéri avec un membre solide, Moreau fils jugeait une réunion osseuse à peu près impossible après la résection du genou. « Je crois, dit-il (*loc. cit.*, p. 78), que la réunion des parties dures ne peut être le résultat de la résection du genou, quoiqu'il soit démontré que cette terminaison n'est pas étrangère à l'art. »

2. La pièce déposée au musée du collège des chirurgiens de Londres présente, d'après Holmes, les particularités suivantes : « Le fémur paraît avoir été scié juste au-dessus des condyles et est ankylosé à angle droit sur le tibia, auquel on a réséqué seulement une petite tranche. Le tibia paraît aussi avoir été déplacé un peu en arrière et est légèrement tourné sur son axe. Une grande masse de substance osseuse raréfiée (*porous bone*) est déposée autour de la tête du tibia. La substance unissante entre les deux os est un tissu solide, compact, de la dureté de l'ivoire, ressemblant exactement au tissu compact de la diaphyse dans son voisi-

velles observations de Jones (de Jersey), de Butcher, de Wagstaffe, etc., vinrent confirmer la réalité de la soudure osseuse qui n'est plus en question aujourd'hui, bien que les pièces anatomiques n'aient pas été encore recueillies en nombre suffisant pour démontrer toutes les phases du processus que l'analogie fait soupçonner. Nous n'avons pas eu l'occasion de faire l'autopsie d'aucun de nos anciens réséqués, mais la solidité des membres résistant aux efforts les plus énergiques et aux chocs les plus violents ne permet pas de mettre en doute la fusion des os.

Il ne faut pas se faire d'illusion cependant, ce n'est que par les autopsies qu'on peut bien se rendre compte du degré de l'union osseuse et des processus par lesquels elle s'effectue. Une ankylose cartilagineuse ou fibreuse serrée peut être assez résistante, surtout si elle est entourée d'une couche épaisse de trousseaux fibreux accumulés autour de la ligne de soudure. Mais ce n'est guère que dans les résections intra-condyliennes, *quand les os se répondent par de larges surfaces*, que l'union fibreuse peut être solide. Elle est insuffisante lorsque la résection a été pour les deux os ultra-condylienne, cylindro-diaphysaire, c'est-à-dire faite dans la partie étroite et compacte de la diaphyse. Dans tous les cas, si l'ossification intermédiaire ou périphérique ne s'effectue pas, les tissus fibreux finissent à la longue par céder, et l'on voit alors des inflexions secondaires se produire et venir compromettre le résultat orthopédique et fonctionnel de la résection.

Le fait que nous avons rapporté dans l'observation LXXXVIII nous a montré une union solide, mais non osseuse, entre les surfaces de section, au bout de sept mois et demi. Il est probable que le mauvais état général du sujet, dans les derniers temps de sa vie, avait ralenti le processus de consolidation : mais, en dehors de toute hypothèse, nous en tirerons cette conclusion que la fixité apparente des os n'implique pas la nature osseuse du cal, et ne peut pas nous mettre à l'abri des déplacements ultérieurs si quelque trouble nutritif survient dans ce cal en évolution. Malgré l'aspect de la substance intermédiaire qui nous avait fait croire à du tissu cartilagineux, le microscope ne nous a fait constater, sur les points examinés, qu'un tissu chondroïde, formé par des

nage. » (*On repair after resection of Bones*, traduction de A. Wagner. — *Appendix to chapter I*, par Holmes, p. 236.) Nous trouvons dans le même auteur une autre indication d'ankylose osseuse constatée à l'autopsie d'un opéré de Jones (de Jersey). Il s'agissait d'un jeune garçon mort, deux ans après la résection, d'une maladie de foie. Une ankylose solide, dit Holmes, s'est produite entre le fémur et le tibia, qui se trouvent dans une position presque rectiligne. La rotule, qui n'avait pas été enlevée, était unie à la partie antérieure du fémur, de sorte que de toutes parts une masse compacte vraiment solide de tissu osseux remplaçait l'articulation du genou. Bientôt de nouvelles observations furent rapportées par Butcher (de Dublin), Wagstaffe, etc. Un cas de Butcher, cité dans son livre sur la chirurgie opératoire (*Operative Surgery*), est accompagné d'une planche représentant la coaptation parfaite du fémur au tibia. Malheureusement la pièce n'a pas été fendue et on ne peut apprécier l'état réel de la soudure.

éléments fibreux commençant à éprouver le processus de l'ossification directe.

Dans d'autres autopsies, on a constaté la présence du véritable cartilage entre le fémur et le tibia, et entre autres dans celle qui a été publiée par Paschen, élève de Kœnig. Il s'agissait d'une enfant de neuf ans, opérée de la résection du genou le 7 août 1873, et amputée de la cuisse cinq mois et demi après. Malgré la continuation des processus tuberculeux autour des os, la réunion s'était parfaitement effectuée. Une coupe longitudinale permit d'étudier la ligne de soudure et de reconnaître la présence d'un tissu intermédiaire, constitué en grande partie par du cartilage hyalin ne différant du cartilage diarthrodial que par une plus grande abondance de cellules[1].

B. — DU DÉFAUT DE RÉUNION OSSEUSE APRÈS LA RÉSECTION DU GENOU ET DES DIVERSES VARIÉTÉS DE PSEUDARTHROSES QUI PEUVENT EN ÊTRE LA CONSÉQUENCE.

Dans certains cas, le travail de consolidation fait défaut ou reste incomplet, et il en résulte des pseudarthroses de diverses variétés qui rendent les suites de l'opération défectueuses ou mauvaises. Ce défaut de consolidation était très fréquent autrefois[2], et paraît s'observer encore fréquemment aujourd'hui, puisqu'un des arguments qu'on fait valoir en faveur des opérations plus économiques, c'est la certitude d'obtenir à la suite de ces dernières l'ankylose qui manque souvent après une résection totale.

Les causes, comme pour toutes les pseudarthroses, en sont locales et générales. Parmi les causes locales, le défaut de coaptation des os, l'absence de fixité ensuite, en sont certainement les plus importantes, et c'est pour les éviter qu'on a recours à l'immobilisation directe des fragments. Si les fragments s'abandonnent complètement, et se perdent au milieu des muscles sans être rattachés l'un à l'autre par la gaine périostéo-capsulaire, la pseudarthrose est inévitable, et elle se présentera

1. *Eine knorpelige Synostose nacht Kniegelenkresection nebst Bemerkungen über die Endreresultate kindlicher Kniegelenkresect.*, in *Deutsche Zeitschrift für Chirurgie* : « L'angle de flexion que forment les deux os est d'environ 175 degrés. Une coupe sagittale montre la ligne de soudure entre le tibia et le fémur, large de 3 millimètres en avant et de 4 millimètres en arrière. La substance intermédiaire consiste, en arrière, en tissu conjonctif serré qui est traversé par des fibres élastiques, et en avant est formé par du cartilage.... L'examen microscopique révèle que le cartilage qui, à l'exception d'un mince anneau osseux, établit l'union du tibia et du fémur, est un cartilage hyalin qui ne se distingue du cartilage articulaire que par une plus grande abondance de cellules. On trouve dans cette portion du cartilage quelques vaisseaux sanguins. A partir de l'anneau osseux jusqu'à la substance intermédiaire fibreuse, le cartilage se trouve mélangé avec une substance fibrillaire. »

2. Dans la statistique de Culbertson (p. 104), on trouve que, sur 430 résections pathologiques suivies de guérison, il y a eu 14,58 pour 100 de membres réputés parfaits; 42,45 pour 100 de membres qualifiés d'utiles ; 4,64 pour 100 de membres complètement inutiles et 17,86 pour 100

avec le caractère le plus fâcheux : elle sera flottante, les os n'étant réunis entre eux que par des tractus fibreux lâches et trop peu résistants pour les maintenir en rapport. A plus forte raison, ces faisceaux seront-ils trop faibles pour assurer la fixité du membre dans la marche et la station. On aura le membre *ballant ou de polichinelle*. Mais ce degré extrême de laxité est rare heureusement et ne peut guère se produire quand on a maintenu les os en présence. On observe alors des pseudarthroses plus avancées en organisation, soit une union fibreuse plus ou moins serrée, soit une union fibro-synoviale avec bourse séreuse intermédiaire et capsule fibreuse tout autour. Ce dernier type de pseudarthrose peut être encore plus perfectionné et présenter quelque mobilité avec une solidité suffisante, grâce à des dépôts osseux sous-périostiques et à des ostéophytes périphériques, qui élargissent les surfaces d'adaptation et rendent leur contact plus intime.

Il y a ainsi quatre types principaux, qui ont un grand intérêt au point de vue de la résection du genou, parce qu'ils entraînent de grandes différences fonctionnelles : pseudarthrose flottante, pseudarthrose fibreuse, pseudarthrose fibro-synoviale, pseudarthrose serrée avec élargissement des extrémités osseuses[1]; mais entre ces quatre types de très nombreuses variétés peuvent trouver place. Car c'est dans ce genre de lésions qu'on doit s'attendre à de grandes différences d'un cas à l'autre, tant sont multiples les facteurs qui contribuent au processus.

Le pronostic de ces pseudarthroses est très différent d'une espèce à l'autre : les unes seront compatibles avec un bon fonctionnement du membre dès qu'on l'aura immobilisé par un tuteur rigide; les autres, même avec cet appui, n'auront jamais une fixité suffisante. Il faudra réexciser ou amputer.

Nous avons peu d'expérience personnelle sur ce point. Nous avons observé, sans doute, des lenteurs plus ou moins grandes dans le travail de consolidation, mais nous n'avons jamais eu d'articulation lâche, à plus forte raison d'articulation flottante; nous ne comptons qu'un cas de réunion fibreuse devant persister probablement d'une manière définitive. Il s'agit d'une femme adulte, opérée dans de bonnes conditions locales et générales, en apparence du moins, et qui au bout de deux ans et demi présentait une légère mobilité antéro-postérieure, avec une solidité latérale complète. L'opération avait été faite régulièrement par notre procédé et nous ne pouvons attribuer l'absence de réunion osseuse qu'aux mouvements incessants que fit notre opérée. Prise après son opération,

de membres qui durent être amputés, la plupart pour défaut de consolidation. Nous avons déjà rappelé la statistique d'Heyfelder qui, sur 125 résections, avait noté 17 amputations consécutives, dont 15 pour pseudarthroses.

1. Ces variétés de pseudarthrose après la résection répondent à celles que Bérenger-Féraud (*Traité des pseudarthroses*) a décrites après les fractures accidentelles.

d'une sorte de manie, elle se tenait assise sur le lit, et se livrait tout le jour à un balancement continuel du tronc en avant et en arrière. Nous essayâmes de l'immobiliser en faisant remonter l'appareil silicaté jusqu'au-dessus de l'ombilic; mais elle ne voulut pas supporter cette gêne. La synostose ne fut pas complète et bien que la malade pût marcher sans soutien, nous avons enveloppé le membre d'un appareil en cuir bouilli, à deux valves, pour empêcher une déviation secondaire, espérant d'ailleurs que peu à peu la consolidation pourrait s'effectuer. La malade, habitant la campagne, a vécu depuis deux ans de la vie de tout le monde, faisant son travail de ménagère et marchant sans économiser ses pas. Mais un peu de flexibilité antéro-postérieure persiste encore[1].

D'après la structure de la pseudarthrose, on se comportera différemment pour faire souder les os. La pseudarthrose flottante nécessite l'avivement des os et l'ablation du tissu intermédiaire. On taillera les os de manière à les emboîter réciproquement et, dans tous les cas, on les fera correspondre par la plus large surface possible, en conservant tous les tissus conjonctifs périphériques qui pourront aider à la formation du cal. Les pseudarthroses fibreuses, fibro-cartilagineuses, ne de-

1. Nous avons récemment observé un retard de consolidation produit dans des circonstances analogues. Le fait est assez rare et assez instructif pour que nous le rapportions ici.

L'opéré, qui éprouvait de violentes douleurs avant la résection, ne souffrit pas un seul instant après, et se trouvait si bien dans son appareil qu'il ne fut pansé qu'au 65e jour. L'union des os, quoique encore fibreuse, était assez solide pour qu'on pût soulever le membre tout d'une pièce en le saisissant par les orteils. Pendant qu'on le soutenait au-dessus du plan du lit pour se rendre compte de la résistance du genou, on pouvait lui imprimer des mouvements dans tous les sens, et on constatait que la solidité latérale était parfaite. Nous ordonnons alors au malade d'essayer de soulever lui-même son membre par l'action de la volonté. Il fut pris aussitôt d'un tremblement convulsif, épileptoïde, limité au membre opéré, qui fit fléchir le genou de 15 degrés environ. On s'empressa de fixer le membre; mais, dès qu'on cessait de le tenir vigoureusement, le tremblement convulsif recommençait; la réapplication du pansement fut très difficile.

Quinze jours après, au second pansement, le même tremblement recommença spontanément, sans essai de mouvement de la part du malade; suppression des drains, attelle plâtrée postérieure. Au bout d'un mois, troisième pansement. La consolidation a sensiblement gagné; mais, dès qu'on abandonne le membre à lui-même, le tremblement recommence. On applique alors un bandage silicaté avec lequel le malade commence à marcher et marche bientôt très solidement. Il part alors pour son pays et reprend bientôt son travail pénible de cultivateur,

Il est venu nous revoir après avoir fait ses foins, un an juste après la résection. Il a fauché sans fatigue, dit-il, pendant une quinzaine de jours, et est capable de faire les travaux les plus pénibles. Nous lui enlevons alors son bandage silicaté et, malgré les progrès de la consolidation, nous trouvons encore un peu de flexibilité antéro-postérieure. La solidité latérale est complète. Nous lui appliquons un nouveau bandage qu'il devra garder six mois environ pour donner à la synostose le temps de se terminer. Les mouvements convulsifs ont disparu; les muscles sont cependant encore agités d'un léger tremblement quand le malade détache le membre du lit et veut le maintenir fixe à une certaine hauteur.

Ce sujet n'a jamais présenté de signe d'altération des centres nerveux. Il nous a dit seulement que, avant son opération, il ressentait à certains moments des douleurs très violentes dans le genou, et que plusieurs fois, à la suite de ces crises douloureuses, il avait éprouvé dans le membre des mouvements convulsifs analogues à ceux dont nous avions été témoin.

Jamais, dans son premier appareil ni dans les bandages silicatés, le malade n'a éprouvé de douleurs, ni de tremblement, ni de soubresaut.

manderont que la fixation par un corps capable d'exciter en même temps les propriétés ostéogéniques des tissus ossifiables (vissage, clouage). La présence d'une cavité synoviale distincte nécessiterait l'avivement des surfaces et l'ablation de tout ce qui ressemble à une séreuse. S'il n'y a cependant que quelques lacunes, mal délimitées et incomplètement formées, occupant seulement une partie du tissu intermédiaire, le clouage pourra suffire.

L'ankylose osseuse devant être le but à atteindre par la résection, on considérera comme un insuccès toute opération après laquelle la synostose ne sera pas complète. Tout concourt, en effet, à nous démontrer qu'une néarthrose mobile constitue une infériorité très grande. On ne peut la considérer que comme un pis aller dont on devra se contenter quand le malade sera capable de se soutenir sur ses jambes et de marcher, mais qu'on cherchera toujours à éviter.

On a cité cependant quelques cas de néarthroses mobiles, douées de mouvements réguliers et actionnées par des muscles puissants, qui rendaient plus de services qu'un genou ankylosé. Nous sommes très pessimiste à cet égard, et nous croyons que la plupart des faits qu'on a mis en avant pour prouver l'utilité de la néarthrose doivent être interprétés autrement. On cite partout le fait de Fergusson[1], relatif à une jeune fille qui avait recouvré tous ses mouvements après la résection du genou et qui marchait solidement. Mais la rotule avait été conservée; elle avait été seulement rognée à sa face profonde et, grâce à la suture, la continuité de tendon s'était rétablie, et puis la résection fémoro-tibiale avait été superficielle et n'avait même probablement porté d'une manière notable que sur le tibia. Malgré ce brillant résultat, Fergusson avait renoncé à la néarthrose mobile et cherchait toujours l'ankylose. On cite encore souvent un autre fait appartenant à Annandale[2]; mais ici encore

1. *Med. Times and Gaz.*, 1861, t. I, p. 601. Dans les relations plus ou moins exactes qui nous ont été laissées de cette opération, on ne peut trouver des données précises sur la hauteur des parties enlevées. « The patella was not removed, as it was only superficially affected; it was scraped and then replaced. The disease was found to be very extensive, especially of the tibia; and after removing two slices of that bone, M. Fergusson removed also a quantity of dead bone by the scoop. » Il n'est pas question du fémur, mais le résultat est remarquable. La malade était arrivée à un résultat fonctionnel excellent : elle pouvait se tenir aisément sur sa jambe, monter les étages et sauter (*jump off a chair*) d'une chaise comme si elle n'avait eu ni maladie, ni opération. Malheureusement, ces détails ne sont pas donnés par Fergusson lui-même, et les comptes rendus des journaux ne brillent pas toujours par la précision qui doit servir à déterminer un fait scientifique.

2. *British Med. Journal*, 1877, p. 478. Le cas d'Annandale est accompagné d'une gravure sur bois qui montre la flexion du tibia à angle droit. On avait enlevé la rotule, les surfaces articulaires du fémur et une mince tranche du tibia. Les cartilages de conjugaison avaient été respectés. Le membre était d'un pouce et demi plus court que l'autre. Le genou était activement mobile et pouvait être fléchi presque jusqu'à l'angle droit. Il n'y avait qu'un peu de mobilité latérale. Le malade pouvait à volonté fléchir et étendre le genou, mais non l'étendre entièrement. Le membre était dans son ensemble bien développé et pouvait supporter un bon oids. Le malade marchait activement, mais avec un peu de claudication.

il s'agissait d'une résection superficielle des condyles et les renflements articulaires n'avaient pas été retranchés. Langenbeck s'était un moment engoué de la néarthrose mobile; il l'avait constatée chez un de ses opérés qu'il proclamait son plus beau résultat. Nous croyons que l'éminent chirurgien de Berlin n'a pas longtemps conservé cette illusion; car il a eu très peu d'imitateurs, et Lossen, qui paraît s'être inspiré toujours des idées de Langenbeck, n'hésite pas à conclure en faveur de l'ankylose[1].

Ces faits, auxquels on pourrait en joindre un certain nombre d'autres, prouvent bien qu'une néarthrose mobile après la résection du genou peut être compatible avec un fonctionnement utile du membre, mais ils ne sont qu'une très minime exception en présence des cas nombreux où l'absence de soudure osseuse a entraîné une impotence absolue. Il suffit toutefois qu'on ait observé un seul cas heureux de néarthrose mobile après la résection du genou, pour que nous nous demandions s'il ne serait pas avantageux de la rechercher quelquefois, et dans quelles conditions on pourrait l'obtenir. Nous devons d'autant plus nous poser cette question que nous pouvons, chez les animaux, faire reconstituer l'articulation du genou sur son type primitif. Les résultats que nous avons obtenus, il y a longtemps déjà, par l'application de notre méthode opératoire, diffèrent du tout au tout de ceux qu'avaient signalés les anciens expérimentateurs (Chaussier en particulier), et dont on s'était longtemps servi comme d'un argument contre les résections des ginglymes.

C. — DE LA RECONSTITUTION D'UNE NÉARTHROSE MOBILE APRÈS LA RÉSECTION DU GENOU. — RÉSULTATS DE LA RÉSECTION SOUS-CAPSULO-PÉRIOSTÉE CHEZ LES ANIMAUX. — CAS DANS LESQUELS ON POURRA RECHERCHER LA MOBILITÉ CHEZ L'HOMME; RÉSECTIONS SEMI-ARTICULAIRES; AVIVEMENT SUPERFICIEL.

Après des résections totales, ultra-épiphysaires, c'est-à-dire après l'ablation de la totalité des renflements osseux du fémur et du tibia, nous avons obtenu chez les jeunes animaux des articulations de même type que le genou normal. Les condyles enlevés étaient remplacés par des masses renflées, analogues quant à leur forme et disposées de la même manière. Entre ces nouveaux condyles, une sorte de cavité séreuse s'établissait et l'articulation nouvelle jouissait de mouvements antéro-postérieurs, moins étendus qu'à l'état normal, sans doute, mais assez libres pour qu'on pût espérer un assouplissement progressif par l'exercice du membre. Malheureusement les animaux (chien, chat) pouvant marcher sur trois pattes, retirent le membre opéré contre le

1. Lossen, *Allg. über Resectionen*, in *Allg. v* *Spec. Chir.* de Pitha et Billroth.

tronc, et ne s'en servent qu'incomplètement dans leurs mouvements usuels.

La cavité est limitée du côté du fémur et du côté du tibia par une couche de cartilage hyalin qui n'a pas le poli du cartilage normal, et

Fig. 345 et 346. — *Reconstitution d'une néarthrose fémoro-tibiale après l'ablation des renflements diaphyso-épiphysaires des deux os par une résection sous-capsulo-périostée.*

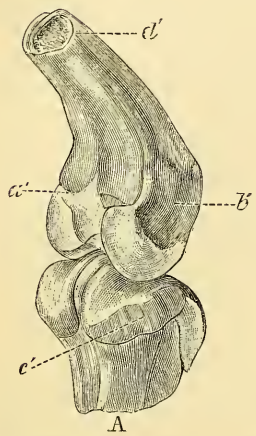

Fig. 345. — Portions enlevées.

a', *b'*, condyles du fémur; *d'*, niveau de la section de l'os qui a été faite dans le corps de l'os, bien au-dessus du cartilage de conjugaison; *c'*, extrémité supérieure du tibia comprenant toute l'épiphyse et la partie renflée de la diaphyse. La pièce est vue par le côté interne. Le péroné se trouve par cela même caché; il a été coupé au même niveau que le tibia.

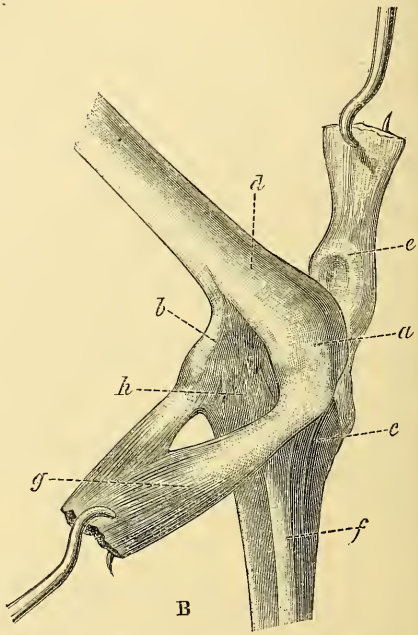

Fig. 346. — Articulation reproduite.

a, Condyle externe renflé et très distinct; *b*, condyle interne très distinct également, mais horizontalement étalé. Ces deux condyles donnent insertion aux tendons du muscle jumeau *g* : ces tendons, avant de s'insérer sur les condyles du fémur, présentent chacun un renflement dans lequel se trouve un os sésamoïde distinct; *d*, limite de la portion osseuse nouvelle; *e*, rotule soulevée par le tendon rotulien au moyen d'un crochet; *c*, extrémité supérieure du tibia amincie transversalement; *f*, péroné dont l'extrémité supérieure se perd au milieu des trousseaux fibreux très forts, incomplètement indiqués dans le dessin en *h*, et qui se trouvent à la partie postérieure de l'articulation.

qui est recouverte de tractus lâches, celluleux, allant d'une surface à la l'autre. Il n'y a pas de ligaments interosseux réguliers à moins qu'on n'ait laissé les anciens avec les cartilages semi-lunaires; on y trouve cependant, comme dans toutes les néarthroses en voie de formation, des

tractus fibreux ou même des sortes de ménisques qui peuvent servir à limiter les mouvements des os et à égaliser leurs surfaces d'adaptation. Mais il n'y a rien de régulier. Les figures 345 et 346 montrent ce qu'on obtient chez les jeunes chiens.

Quand on voit ces renflements de nouvelle formation sur lesquels s'insèrent les différents muscles dans leurs rapports normaux (les jumeaux en arrière, le triceps en avant), on doit se demander s'il ne serait pas possible d'obtenir de pareils résultats sur l'homme. Nous n'en doutons pas. On obtiendrait certainement, chez l'enfant, des condyles relativement aussi larges, aussi saillants, mais comme on enlèverait en même temps les cartilages de conjugaison, on aurait dans l'avenir un membre très imparfait, puisqu'il ne grandirait plus par ses cartilages féconds. Chez l'adulte, on n'aurait pas à craindre l'arrêt de développement du membre, mais les propriétés ossifiantes du périoste ne se réveilleraient jamais assez pour fournir des masses condyliennes aussi solides et aussi larges que les parties enlevées.

Si nous ajoutons à cela la différence fonctionnelle qui existe entre le membre inférieur de l'homme et le membre postérieur des animaux, nous comprendrons qu'il ne faut pas se laisser aller à trop d'illusions.

En 1866, après nos expériences sur la résection sous-périostée du genou chez les animaux, nous nous étions prononcé contre la recherche d'une articulation mobile sur l'homme et nous faisions valoir les mêmes arguments qu'aujourd'hui. Nous recommandions cependant la conservation de la gaine périostéo-capsulaire ; mais c'était toujours dans le but de favoriser l'ankylose, ou de régler la mobilité et de prévenir les déplacements des os pour les cas où l'ankylose ne pourrait pas être obtenue. Depuis lors, notre expérience n'a fait que nous confirmer dans ces idées et, *en nous plaçant au point de vue de l'intérêt réel de nos malades*, nous cherchons avec plus de conviction que jamais la soudure osseuse après toute résection totale, et surtout après la résection totale et ultra-épiphysaire du genou.

Mais est-ce là le dernier mot de l'art chirurgical et devons-nous à tout jamais renoncer à rechercher pour le genou ce que nous obtenons si régulièrement pour d'autres articulations, pour le coude, pour le poignet?

Dans les lésions traumatiques ou pathologiques limitées à un seul os et qui ne nécessiteront pas la résection d'une trop grande hauteur, on pourra essayer de conserver les mouvements. Dans ces résections semi-articulaires, la surface cartilagineuse persistante servira de moule et de point d'appui aux néoformations qui s'avanceront de l'extrémité opposée, dans la gaine périostique qu'on aura dû soigneusement détacher. Cette gaine périostique s'étalera sur l'extrémité saine, et il se

produira, par néoformation latérale principalement et à peu près exclusivement, des masses condyliennes qui augmenteront la largeur du point d'appui. La conservation de la rotule et de toute la ceinture tendino-musculaire assurera la solidité et la régularité de la nouvelle articulation, et on pourra avoir alors un résultat fonctionnel dont le malade se déclarera satisfait.

A plus forte raison trouvera-t-on ces conditions favorables dans les résections superficielles des épiphyses, dans les résections qui se réduiront à l'ablation du cartilage diarthrodial et d'une partie du tissu spongieux épiphysaire. On aura alors de larges surfaces propres à s'adapter et à jouer l'une sur l'autre si l'ankylose ne se reproduit pas. Pour faire développer la bourse séreuse intertibio-fémorale, on pratiquera l'écartement des surfaces par l'extension continue et une mobilisation opportune. Chez les enfants surtout, en prévenant la suppuration, on aura des cicatrices intra-articulaires plus souples et moins rebelles qu'autrefois, et on pourra compter sur le retour des mouvements physiologiques. C'est ce que nous avons déjà vu après des arthrotomies dans lesquelles nous avions pelé les condyles sans les entamer profondément. Le retour des mouvements sera d'autant plus probable que l'une des surfaces cartilagineuses aura été trouvée plus intacte.

C'est dans la résection semi-articulaire et *dans les excisions superficielles des condyles* que nous voyons des conditions favorables pour arriver, par une bonne technique opératoire, à obtenir à la fois la mobilité et la solidité de la néarthrose. Mais, comme il importe d'éviter toute confusion à cet égard, nous ferons remarquer que les opérations combinées en vue du retour de la mobilité ne seront applicables que dans les cas légers, récents, lorsque l'intervention hâtive aura permis de découvrir par l'arthrotomie des lésions osseuses superficielles et limitées. *C'est là une distinction qu'il ne faut jamais oublier.*

§ V. — De l'arrêt d'accroissement du membre et de ses déformations secondaires après les résections du genou pratiquées dans l'enfance.

Un adulte, auquel on a pratiqué la résection du genou, peut être déclaré guéri dès que la synostose est formée. Il n'a plus rien à redouter, si ce n'est toutefois la récidive de la carie lorsque la résection aura été trop parcimonieuse. Mais il en est autrement chez les enfants et les adolescents, tant que la croissance n'est pas achevée. La résection peut amener des arrêts de développement énormes chez les jeunes enfants et être suivie de déformations secondaires qui rendront très défectueux un résultat jugé tout d'abord excellent.

A. — De l'arrêt du développement longitudinal du membre. — différence essentielle entre les résections intra-épiphysaires et les ultra-épiphysaires. — causes diverses qui peuvent augmenter ou diminuer le raccourcissement. — allongement du membre après une résection superficielle ou un simple avivement des surfaces articulaires. — hyperplasie compensatrice des cartilages de conjugaison laissés intacts.

Les exemples de membres arrêtés dans leur développement en longueur, après la résection du genou, se sont tellement multipliés depuis trente ans, qu'il n'est plus nécessaire aujourd'hui de revenir sur nos anciennes démonstrations expérimentales. Le rôle du cartilage de conjugaison, que la théorie de l'accroissement interstitiel avait fait un peu trop oublier, n'est plus nié par personne aujourd'hui. Tous les chirurgiens qui avaient continué à pratiquer la résection ultra-épiphysaire du genou chez les enfants, malgré les déductions que nous avions tirées de la loi d'accroissement des os des membres, ont fini par en reconnaître les dangers à mesure qu'ils ont vu grandir leurs opérés.

Avant nos expériences, on avait eu déjà quelques occasions de constater des raccourcissements énormes (fait de Pemberton)[1], mais comme on citait parallèlement des cas dans lesquels le raccourcissement était très peu marqué (faits de Jones, de Butcher, de Mackensie), les chirurgiens continuaient toujours, en Angleterre particulièrement, à pratiquer des résections étendues chez les enfants[2].

Nous ne tirerons pas de notre pratique personnelle de fait propre à démontrer la gravité de l'arrêt d'accroissement qui suit la résection du genou dans l'enfance, parce que nous avons pu nous abstenir à cet âge de toute résection ultra-épiphysaire. Mais nous figurons ici (p. 276) les membres inférieurs d'une jeune fille qui avait subi une résection fémoro-tibiale (ultra-épiphysaire) à l'âge de neuf ans, et qui, deux ans et demi après, présentait l'aspect qu'indique la figure 347[3].

La différence entre les deux membres était, au bout de deux ans et

1. Nous avons déjà reproduit le dessin de l'opéré de Pemberton, T. I, p. 604.

2. Syme avait déjà constaté un raccourcissement de plusieurs pouces sur un enfant qu'il avait opéré en 1829. Keith trouva, sept ans après l'opération, une différence de 7 pouces entre les deux membres d'un enfant qu'il avait réséqué à l'âge de neuf ans, en 1853. Plus récemment, Billroth, Kœnig, Petersen, Henri Lee, etc. ont publié des faits analogues, nous y reviendrons plus loin dans le chapitre spécialement consacré à l'accroissement du membre inférieur après les diverses résections.

3. Je dois cette observation à M. Vincent, chirurgien en chef de la Charité, qui a reçu à plusieurs reprises la malade dans son service, et qui lui a récemment pratiqué l'ostéoclasie sus-condylienne pour redresser le genou fléchi. L'enfant avait été opérée par M. Levrat, agrégé de la Faculté, qui fut obligé de pratiquer la résection totale et ultra-épiphysaire du genou à cause de l'étendue et de la gravité des lésions osseuses et articulaires. Malheureusement les pièces n'ayant pas été conservées, il m'a été impossible de retrouver l'indication de la hauteur exacte des parties enlevées et d'établir exactement, par cela même, la part relative des diverses causes qui ont amené le raccourcissement.

demi, de 11 centimètres; quinze mois plus tard, elle était de 13 centimètres. Le membre opéré paraît de plus en plus court à mesure que le sujet grandit, mais la différence entre les deux membres ne représente pas exactement la hauteur de la colonne osseuse produite par les deux cartilages de conjugaison du genou sain. C'est ici qu'intervient l'hyperplasie compensatrice des cartilages de conjugaison conservés : cartilage supérieur du fémur, inférieur du tibia. Cette hyperplasie compensatrice peut faire gagner quelques centimètres au membre réséqué ; mais, comme il est difficile d'en préciser le degré dans un cas clinique où peuvent se combiner les diverses causes d'atrophie, nous renvoyons aux faits expérimentaux que nous exposerons plus loin dans le chapitre consacré à l'accroissement du squelette après les résections du membre inférieur. Dès à présent, cependant, nous devons présenter les éléments essentiels de la question.

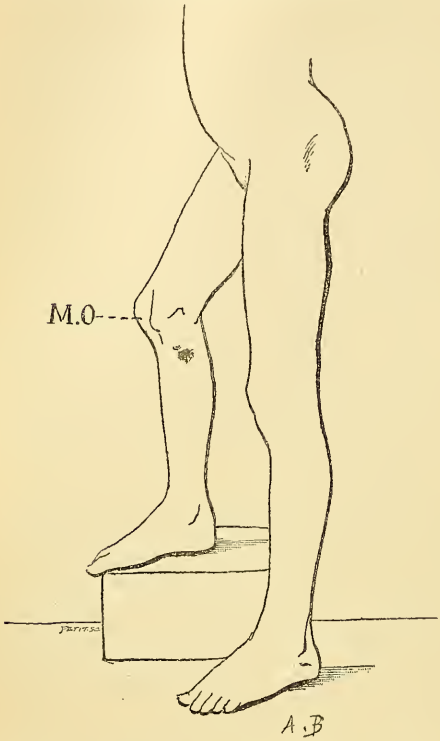

Fig. 347. — Arrêt de développement du membre inférieur deux ans et demi après la résection totale et ultra-épiphysaire du genou. — Ankylose osseuse en flexion. — MO, membre opéré.

La soustraction du cartilage de conjugaison ne peut pas être la seule cause de raccourcissement. Elle est la principale, sans doute, mais elle s'accompagne toujours, dans les lésions osseuses chroniques, d'autres causes qui peuvent jouer un rôle très important dans le raccourcissement du squelette. Il faut tenir grand compte de l'atrophie générale du membre antérieure à l'opération, et du ralentissement de l'activité nutritive dans les cas où l'insuccès de la résection n'a pas permis au membre de reprendre ses fonctions.

L'atrophie antérieure à l'opération peut être déjà de 2, 3 et 4 centimètres pour les tumeurs blanches anciennes, et de 8 et 10 centimètres après les lésions juxta-épiphysaires aiguës qui ont détruit ou stérilisé les cartilages de conjugaison. Il faut donc l'évaluer tout d'abord

quand on veut faire la part des diverses causes d'arrêt de développement ou des différents éléments de la diminution de longueur. Quant au raccourcissement consécutif à l'opération, il est en rapport, indépendamment de la hauteur de la colonne osseuse retranchée, avec l'arrêt d'accroissement dû à la soustraction des cartilages de conjugaison qui en est l'élément prédominant et presque exclusif dans certains cas, et en outre avec la perturbation de la nutrition qui persiste malgré la résection, tant que le membre n'a pas repris ses fonctions, et qui peut se continuer jusqu'à la fin de la croissance, si l'inactivité fonctionnelle est le résultat définitif de l'opération. Il est impossible de déterminer la part exacte qui revient à ces deux éléments de l'atrophie post-opératoire, mais l'observation des cas dans lesquels la dernière cause ne peut pas être invoquée, montre que la première la dépasse beaucoup en importance[1].

L'arrêt d'accroissement dû aux causes que nous venons d'examiner peut être diminué dans certaines conditions. Depuis longtemps nous avions signalé l'action des causes permanentes d'irritation dans l'os (telles que la persistance d'un foyer d'ostéite ou d'un séquestre dans la diaphyse) qui pouvaient influencer les cartilages de conjugaison restants du fémur et du tibia, mais nous avions jugé cette action trop peu accusée pour neutraliser sensiblement les autres causes d'atrophie. Nos récentes expériences sur l'accroissement compensateur nous ont montré qu'il fallait attacher plus de valeur à cet élément, mais sans en exagérer l'importance; car, du côté du fémur, nous enlevons le cartilage prépondérant, celui qui, à partir de la cinquième année, est trois fois plus fécond que l'autre, et qui paraît plus particulièrement susceptible d'éprouver l'hyperplasie compensatrice.

C'est là un élément nouveau qui améliore le pronostic des résections ultra-épiphysaires pratiquées dans le jeune âge, mais qu'il est difficile de calculer *à priori*, car il varie d'un sujet à un autre, comme tous les phénomènes de réaction. Il se produira surtout lorsqu'une épine irritative persistera dans la portion restante de l'os. Voilà pourquoi si, au moment d'une résection du genou pratiquée chez un jeune sujet, on

1. Dans les cas de Pemberton, de Kœnig, etc., les malades avaient un membre solide et avaient continué de marcher.

Paschen a publié un fait de résection pratiquée par Kœnig, dans lequel le raccourcissement était de 15 centimètres et demi six ans après l'opération. L'enfant avait sept ans quand elle fut opérée. On retrancha 1 centimètre du fémur et 4 millimètres du tibia; évidement d'un point limité du fémur; section longitudinale du tibia. En décembre 1865, deux mois après l'opération, la malade allait et venait; son genou était légèrement fléchi; appareil de soutien. Six ans après, on constata une ankylose solide sous un angle de 140 degrés; les deux membres présentaient une différence de 15 centimètres et demi ou de 24 centimètres, selon qu'on les mesurait en suivant l'angle du genou ou qu'on prenait la distance en ligne droite du trochanter à la malléole. Le fémur était raccourci de 7 centimètres et demi, le tibia de 8 centimètres et demi.

trouvait sur d'autres points du squelette du membre, sur le tibia ou le fémur, de petits foyers indolents d'ostéite nécrotique, ne gênant nullement le sujet et ne l'exposant à aucun danger, il faudrait ne pas y toucher. On les conserverait comme des épines irritatives pour stimuler l'accroissement compensateur[1].

Nous avons depuis longtemps[2] démontré que l'ankylose due à la lésion propre de l'articulation (suppurations articulaires, lésions superficielles des surfaces épiphysaires) ne nuisait pas par elle-même à l'accroissement ultérieur du membre. Elle n'est accompagnée d'arrêt d'accroissement considérable que lorsque les cartilages dia-épiphysaires correspondants sont lésés, et lorsque des troubles trophiques graves ont précédé ou accompagné la lésion déterminante de l'ankylose. Il ne faut donc pas accuser la soudure osseuse quand on trouve une atrophie considérable du membre ankylosé. C'est un phénomène parallèle, mais non dépendant de l'ankylose. Nous dirons plus : loin de produire l'arrêt de développement du membre après la résection du genou, l'ankylose rectiligne est, au contraire, le meilleur moyen de le prévenir ou au moins de le limiter, parce qu'elle met le membre à même de fonctionner et d'éviter l'atrophie générale qui est la conséquence de l'inactivité musculaire. La soudure inter-épiphysaire ne nuit pas à l'évolution des cartilages de conjugaison situés au-dessus et au-dessous, pourvu que ces cartilages n'aient pas été préalablement influencés par le voisinage immédiat d'un foyer inflammatoire.

Ce qu'il faut donc éviter chez l'enfant, c'est la résection ultra-épiphysaire. L'importance des deux cartilages de conjugaison au genou est telle qu'on doit, dans le jeune âge, en conserver tout ce qui est sain; et lorsque l'étendue de la lésion force à les dépasser, il ne faut pas les enlever sur toute leur épaisseur et sur toute leur largeur. Les abrasions et les évidements unilatéraux auront sans doute pour résultat des déviations consécutives, des genoux en dehors ou en dedans, si l'on abandonne le membre à lui-même, mais on pourra prévenir ces déviations au moyen d'un tuteur permanent porté pendant tout le temps de la croissance. On peut les racler, les abraser, les perforer même; mais, quand c'est possible, il faut laisser leur pourtour, même sous forme d'anneau incomplet. Certainement ces destructions partielles troubleront considérablement leur évolution et diminueront l'activité de la portion restante (puisque de simples irritations directes, assez intenses ou plusieurs fois répétées, produisent des effets analogues dans les expériences

1. C'est dans les cas d'arrêt de développement considérable du membre qu'on pourra activer l'accroissement des os par l'implantation de clous métalliques de distance en distance. Quelques clous dans le tibia augmenteront particulièrement l'hyperplasie compensatrice du cartilage de conjugaison inférieur.

2. *Traité expl. et clin. de la Régénération des os*, t. I, p. 397.

sur les animaux); mais cette diminution de leurs propriétés végétatives sera toujours moins grave que l'arrêt absolu de l'accroissement qui suivra leur soustraction totale. La simple résection intra-épiphysaire même, surtout si la coupe est sur la limite du cartilage, pourra diminuer la croissance du membre, mais dans une faible mesure.

On a pu citer des cas d'allongement où le membre opéré s'est accru plus que le membre sain après la résection du genou. Petersen en a signalé un où l'excès d'allongement était de 3 centimètres[1]. Ces faits, quelque exceptionnels qu'ils soient, n'ont rien de surprenant pour celui qui a observé des allongements du fémur dans les tumeurs blanches du genou. On trouve souvent un allongement de 1, 2 ou 3 centimètres de cet os chez les adolescents atteints d'une tumeur blanche qui ne les a pas condamnés au repos (nous avons exceptionnellement observé un allongement de 4 centimètres), et nous avons expliqué cet allongement par l'irritation indirecte du cartilage de conjugaison à travers un foyer d'ostéite épiphysaire (T. I, chap. x, p. 594). Or, qu'on abrase ou qu'on résèque superficiellement un genou de manière à diminuer seulement la hauteur du fémur de quelques millimètres, et, après la guérison de la plaie opératoire, on pourra trouver plus long le membre du côté opéré. Cet allongement plus grand du membre réséqué ne peut être que temporaire, du reste. Les troubles trophiques, toujours inévitables dans une certaine mesure, même après la résection la mieux réussie, ne tarderont pas à rétablir l'équilibre entre les deux membres et à produire finalement un raccourcissement du côté opéré[2]. Il faut, à cet égard, prendre toutes les précautions pour éviter les erreurs qui peuvent résulter d'une mensuration rapide et superficielle, et ne tenir compte que des observations dans lesquelles *les membres ont été mesurés comparativement avant l'opération.* Il faut surtout ne pas oublier de préciser le degré de la résection et ne pas confondre un avivement des condyles, *une simple décortication diarthrodiale*, avec une résection proprement dite.

Nous ne saurions trop conseiller de mesurer tous les membres avant la résection. On trouvera alors plus facilement la raison de certains faits exceptionnels, qui paraissent en désaccord avec les lois générales, mais

1. *Congrès des chirurgiens allemands de* 1886.

2. Nous avons constaté plusieurs fois cette succession de phénomènes dans les ostéoarthrites du genou : longueur plus grande du fémur malade, égalité des deux membres, raccourcissement définitif du membre malade. M. J. Bœckel nous a communiqué un fait très intéressant à ce point de vue. Sur une petite fille de quatre ans, à laquelle il avait pratiqué la résection du genou sur une hauteur totale de 18 millimètres, il avait constaté, au bout de trois mois et demi, un allongement de 25 millimètres. Huit mois après, l'allongement n'était plus que de 15 millimètres en plus de celui du membre sain. Dans un autre cas observé sur un enfant de neuf ans, il constata peu de temps après la résection un léger allongement du membre qui, au bout de dix-sept mois, avait été remplacé par un raccourcissement de 5 millimètres. On avait retranché 2 centimètres du fémur et un demi du tibia.

qui deviennent facilement explicables quand on a pris les précautions que nous indiquons. On pourra donc, après des avivements ou des abrasions des condyles, ou après des résections intra-épiphysaires du genou, trouver les membres égaux et même noter momentanément un peu d'allongement du membre réséqué ; mais il ne faut pas en déduire que la résection du genou puisse par elle-même donner lieu à l'allongement du membre. Ce serait une grande erreur.

Nous avons dit plus haut combien il était difficile de faire la part exacte des divers éléments de raccourcissement observés quelques années après une résection pratiquée chez un enfant. Il est surtout difficile de déterminer ce qui revient au ralentissement général de l'accroissement du squelette et d'apprécier dans quelle mesure les causes générales de raccourcissement ont pu être atténuées par l'accroissement compensateur. Si le ralentissement général de la nutrition portait également sur les diverses pièces du squelette, nous aurions dans la comparaison de ses divers segments un moyen de résoudre assez exactement la première question. Mais l'atrophie, sans qu'on puisse l'expliquer, porte inégalement sur les diverses parties, et la diminution de volume du pied, en particulier, est très variable chez les réséqués qui paraissent cependant avoir été placés dans des conditions analogues.

Les os étant rapprochés et soudés directement, il est plus facile de calculer les éléments du déficit osseux que dans les résections où l'on a cherché la régénération indépendante des extrémités articulaires et tenu les os écartés dans ce but. *L'arrêt de développement post-opératoire est représenté par la différence de longueur des deux membres, diminuée de la hauteur de la portion retranchée et de l'atrophie antérieure à l'opération.* Une diminution de longueur de 20 centimètres constatée à la fin de la croissance peut n'être due qu'à moitié à l'arrêt d'accroissement. C'est un calcul très simple, mais dont a oublié de consigner les éléments dans la plupart des observations qui ont été publiées. (*Voy.* Obs. LXL, p. 319).

B. — DES DÉFORMATIONS SECONDAIRES CONSÉCUTIVES AUX RÉSECTIONS DU GENOU PRATIQUÉES DANS L'ENFANCE. — FLEXION PROGRESSIVE ; SES CAUSES ; MOYENS D'Y REMÉDIER. — RÉSECTION ITÉRATIVE OU OSTÉOCLASIE.

Quand on a revu au bout de quelques années les enfants qu'on avait réséqués vers l'âge de sept ou huit ans et même plus tard, on a souvent constaté une flexion du genou qui s'était opérée progressivement et sans douleurs. On avait laissé les enfants avec un membre rectiligne, et on les retrouvait avec un genou fléchi à angle obtus, et quelquefois à angle droit.

Cette flexion n'a rien qui doive surprendre, après ce que nous avons dit plus haut sur la lenteur du travail d'ossification. C'est une illusion dangereuse, nous ne saurions trop le répéter, que de croire à la consolidation du membre quand on peut le soulever tout d'une pièce par le talon et le mouvoir en tous sens sans le faire fléchir au niveau du genou. Le cal interosseux et le cal périphérique peuvent au bout de 15 à 20 jours chez les enfants, et de 40 à 45 jours chez les adultes, offrir une certaine résistance aux pressions et aux chocs modérés; mais, de plusieurs mois encore, ils n'auront pu acquérir la structure osseuse qui seule leur donnera une fixité définitive. Il faut donc les soutenir longtemps par un bandage silicaté ou un tuteur. Si l'on abandonne ces soutiens avant que la soudure soit complète, le genou se fléchira, comme on l'observe tous les jours après les arthrites traitées par l'immobilisation, lorsqu'on enlève trop tôt le bandage silicaté et qu'on laisse le membre libre le jour ou la nuit. Le genou, maintenu dans la journée par le tuteur, tend à se fléchir la nuit par la seule rétraction des muscles fléchisseurs qui ont naturellement une prédominance sur les extenseurs, et qui en ont une plus grande encore quand le triceps est très atrophié. Le jour, si le malade est laissé en liberté, la déviation est augmentée par le poids du corps qui exagère de plus en plus l'angle de flexion.

Cette tendance à la flexion progressive est inévitable lorsque les deux os n'ont pas été soudés en position rectiligne. C'est pour ce motif que, malgré l'avantage que peut présenter une légère flexion du genou pour la marche, il faut toujours préférer la rectitude du membre après une résection totale, surtout quand on a retranché une hauteur d'os de plus de 4 centimètres.

Avant d'aller plus loin, nous devons nous demander ce qu'on doit entendre par direction rectiligne. Quand on mesure des membres qui, à la vue, paraissent complètement droits et qu'on a soin de suivre aussi exactement que possible les axes du fémur et du tibia, on voit que ces axes se croisent le plus souvent au niveau du genou sous un angle de 8 à 10 degrés environ. Cet angle paraît augmenté, s'il s'est reproduit une plaque osseuse antérieure sous le périoste rotulien et si l'on a laissé une exubérance des parties molles en avant. Comme il est très difficile, chez certains sujets surtout, de déterminer à travers la peau les axes réels du fémur et du tibia, nous regarderons comme *soudé en position rectiligne* tout membre opéré sur lequel le sommet du trochanter, la tête du péroné et la malléole externe seront sensiblement sur une même ligne droite, la tête du péroné se trouvant cependant un peu en arrière[1]. Dans tous les cas, un angle de 8 à 10 degrés

1. Cette dernière disposition s'observe toujours à l'état normal.

entre l'axe du fémur et celui du tibia ne change pas d'une manière sensible la rectitude générale du membre et le rapproche même plus de la direction normale.

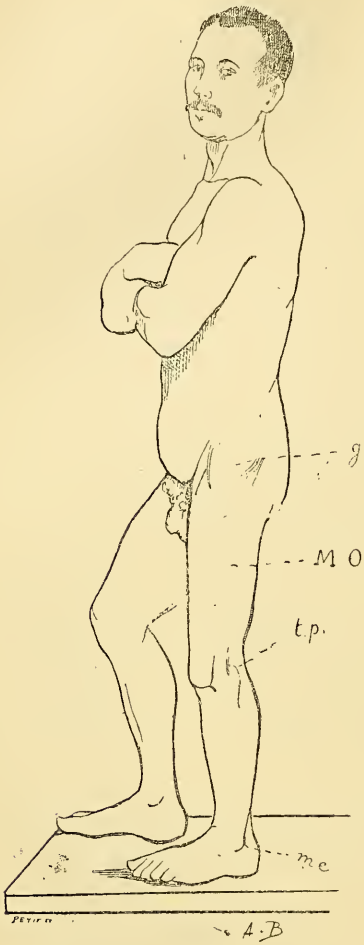

Fig. 348. — *Ankylose rectiligne du genou après la résection d'une colonne osseuse de 65 millimètres.* Le trochanter, la tête du péroné, la malléole, se trouvent sensiblement sur une même ligne; le tibia et le fémur ne sont pas rigoureusement dans le même axe cependant, ils font un angle de 8 à 10 degrés qui paraît augmenté par une ossification néo-rotulienne. — C'est la forme du membre que nous constatons le plus habituellement sur nos opérés. — MO, membre opéré; *gt*, sommet du grand trochanter; *tp*, tête du péroné, un peu en arrière; *me*, malléole externe.

Quand on veut faire souder le genou d'un membre qui n'a rien perdu de sa longueur, il est avantageux, sans doute, de le mettre en légère flexion, car si le membre ankylosé est de même longueur que le membre sain, la marche en sera gênée, et le malade ne pourra s'avancer qu'en fauchant. Il aura les plus grandes peines à monter un escalier et surtout à le descendre. Mais, après une résection totale, le membre opéré se trouve toujours suffisamment raccourci, et le degré de flexion, utile pour un membre ankylosé qui n'aurait rien perdu de sa longueur, n'a plus de raison d'être; à plus forte raison, s'il s'agit d'un enfant chez lequel le raccourcissement s'accusera de plus en plus; aussi faut-il chercher une rectitude aussi exacte que possible.

Généralement l'inflexion secondaire de la jambe sur la cuisse s'arrête au bout de quelque temps, quand l'ankylose osseuse a fini par se produire. Mais, dans certains cas, elle peut

augmenter encore *malgré la soudure des os*. Kœnig ayant vu cette déviation s'accuser chez de jeunes enfants qu'il croyait solidement ankylosés, l'a attribuée à la surcharge du cartilage de conjugaison dans son segment postérieur lorsque les os s'étaient réunis en légère flexion. Cette surcharge, s'exerçant d'une manière permanente pendant la marche et la station debout, aurait pour résultat d'empêcher la prolifération des cellules cartilagineuses, tandis que le segment antérieur du cartilage, soumis à une pression beaucoup moindre, pourrait évoluer plus facilement et fournir des couches plus nombreuses de tissu osseux.

Nous ne contredirons pas à la théorie générale sur laquelle repose l'explication de Kœnig, puisque c'est la même théorie que nous avons proposée nous-même pour la pathogénie du genu valgum; mais nous croyons que le défaut de soudure osseuse suffit parfaitement pour expliquer ces flexions secondaires dans la majorité des cas. L'obliquité du trait de scie, enlevant le cartilage dans un sens et le respectant dans l'autre, expliquera chez quelques sujets la déviation tardive et persistante de la jambe du côté où le cartilage aura été entamé. Le seul cas de flexion progressive que nous avons observé a été constaté sur une petite fille réséquée à l'âge de neuf ans, et chez laquelle nous avions été obligé d'enlever l'épiphyse du fémur en entamant le cartilage de conjugaison, qui fut presque complètement enlevé dans son tiers postérieur. L'enfant ayant été irrégulièrement soignée hors de l'hôpital et la plaie étant devenue diphtéritique, on avait laissé le membre se fléchir avant sa consolidation complète. Mais cette flexion s'accentua encore un peu dans les mois suivants, malgré l'application des bandages silicatés, de sorte que nous devons l'attribuer, dans une certaine mesure du moins, à la lésion du cartilage de conjugaison. Par le fait de l'ablation partielle de son tiers postérieur, l'activité végétative de ce cartilage était moindre en arrière qu'en avant. La diaphyse du fémur s'accroissant plus par sa partie antérieure, devait repousser l'épiphyse en bas et en arrière, et, avec l'épiphyse, le tibia qui lui était intimement uni[1].

Malgré cet exemple, nous attribuons principalement l'inflexion secondaire du genou à l'absence de la soudure osseuse qui est très lente à s'accomplir, surtout quand la résection a porté sur des os depuis longtemps atrophiés. Le poids du corps et la rétraction des fléchisseurs font céder peu à peu les adhérences interosseuses; mais, quelle que soit la cause de ces déformations tardives, il suffit de les prévoir pour les prévenir : il n'y a qu'à faire porter un tuteur inflexible pendant un temps assez long, jusqu'à la fin de la période de croissance, s'il le faut.

Pourvu que le membre soit exactement maintenu, le sujet pourra marcher, se promener en plein air et lutter, par cela même, contre

1. Nous reviendrons plus loin sur cette question en traitant des déformations tardives survenues malgré la soudure des os après la résection du genou (page 356).

la viciation de la nutrition qui est souvent la cause principale du retard de consolidation. La pression directe du fémur sur le tibia, quand il n'y a pas de mobilité latérale, apportera même une stimulation qui pourra être utile à l'ossification du cal médullaire. Si le processus est lent à s'accomplir, l'implantation de vis de platine, enfoncées obliquement, de manière à pénétrer dans les deux os, sera un stimulant plus efficace. Elles sont si bien tolérées en général que le malade, muni de son bandage et soutenu par des béquilles, continuera à marcher comme auparavant.

Tant que la réunion osseuse n'est pas effectuée, on peut ramener le membre à la rectitude par des appareils à redressement ou par un redressement forcé, pratiqué avec prudence; mais, dès que la synostose est complète, on doit recourir ou à une résection itérative ou à l'ostéoclasie sus-condylienne. Nous exposerons plus loin les indications respectives de ces opérations (page 317).

§ V. Des indications de la résection du genou et des autres opérations conservatrices dans les arthrites ou ostéo-arthrites aiguës et chroniques.

Les indications de la résection du genou se sont considérablement élargies depuis les pansements antiseptiques. Autrefois, lorsqu'elle avait une énorme mortalité, on ne la pratiquait que dans un intérêt vital, immédiat et pressant. La gravité était telle qu'on ne s'y décidait que pour éviter l'amputation du membre et qu'on attendait souvent des années pour prendre cette décision. On laissait les malades s'étioler dans leur lit, exposés à l'infection tuberculeuse, et, quand ils avaient heureusement traversé les crises dangereuses de la suppuration articulaire, on se déclarait satisfait s'ils avaient conservé un membre capable de supporter le poids du corps, par lui-même ou à l'aide d'un appareil.

Aujourd'hui nous pouvons, avec moins de dangers que par l'expectation, guérir ces malades en trois mois et les rendre à la vie sociale. Nous ne devons plus attendre que l'amputation soit inévitable; il faut en prévenir la nécessité; et si la maladie ne marche pas vers la guérison naturelle, si après de longs mois elle reste stationnaire ou progresse toujours, nous devons fermement proposer la résection. Nous ferons également cette opération pour remettre en direction rectiligne les genoux qui sont en voie de guérir par ankylose, mais qui sont déjà déformés par la maladie, et qu'on ne pourrait redresser par les moyens usuels. L'indication orthopédique suffirait seule à justifier la résection, mais elle se joint ici à l'indication vitale, et l'on rend un double service à son malade. Quelque diminuée cependant que soit la gravité de la résection du genou, c'est une opération qu'il ne faut pratiquer que sur des indications

bien précises, et après s'être rendu compte des ressources du traitement expectant et de la valeur des opérations plus économiques que la suppression totale des extrémités articulaires.

A. — DU TRAITEMENT DES ARTHRITES OU OSTÉO-ARTHRITES AIGUES SUPPURÉES, INFECTIEUSES OU TRAUMATIQUES. — DRAINAGE DE LA CAVITÉ ARTICULAIRE.

Les grandes incisions sont ici tout particulièrement indiquées; suffisamment étendues et en assez grand nombre, elles permettent de désinfecter complètement la synoviale du genou. Si elles étaient autrefois souvent suivies d'insuccès, c'est qu'elles étaient trop économiquement faites, et qu'elles étaient placées dans des points trop élevés, mal disposés par cela même pour les lavages de la plaie et l'évacuation des liquides infectants. On a eu même souvent des insuccès depuis la méthode antiseptique, mais c'est pour la même raison.

C'est pour cela qu'il faut faire ces incisions non pas en se dirigeant approximativement dans une direction donnée, mais en pénétrant couche par couche pour aller chercher méthodiquement les culs-de-sac de la synoviale, et ouvrir les points les plus déclives des foyers purulents.

Les incisions postéro-latérales doivent particulièrement être pratiquées avec le soin que nous avons indiqué dans notre manuel opératoire. Il faut qu'elles pénètrent jusqu'à la partie la plus postérieure des capsules condyliennes. Elles dispensent alors des drainages interosseux auxquels il faudra recourir cependant, si la fièvre ne tombe pas complètement.

Le drainage régulier d'un genou en suppuration comprend quatre incisions, dont deux antéro-latérales, longues de 8 à 10 centimètres sur les côtés de la rotule, s'étendant assez en haut et en bas pour drainer les deux culs-de-sac antérieurs, le cul-de-sac sus-rotulien et le cul-de-sac sous-rotulien. Les deux autres incisions sont les deux incisions postéro-latérales ou incisions de décharge de notre procédé de résection. Entre les deux incisions du même côté, de l'incision antéro-latérale à l'incision postéro-latérale, on fait passer un drain qui est sous-synovial, intra-capsulaire, mais non interosseux. Pour que le drain ne soit pas serré par le ligament latéral correspondant, on débride les attaches ligamenteuses avec un bistouri boutonné agissant de dedans en dehors. Quand l'articulation contient du pus depuis plusieurs jours déjà, que la synoviale est vascularisée, dépolie et bourgeonnante, il faut passer en avant deux drains d'une incision à l'autre : l'un au-dessus de la rotule, l'autre au-dessous. Le cul-de-sac rotulien s'étend plus profondément quelquefois qu'on ne le croirait au premier abord, et les tissus qui l'entourent sont infiltrés. Il faut alors l'ouvrir largement et le drainer préventivement; sans cela on serait obligé de faire quelques jours après de nouveaux débridements. Si ces incisions ne suffisent pas, on doit soupçonner le cul-de-sac inter-

condylien postérieur, et alors, avant de se décider à la résection ou à l'amputation du membre, il faut faire le drainage inter-osseux postérieur. On réunit les deux incisions antérieures par une incision transversale, on soulève la rotule, on coupe les ligaments croisés, on explore le cul-de-sac postérieur, et si l'on trouve une fusée déjà commencée, on fait saillir le sylet dans le creux poplité ; on retourne le malade et l'on fait une incision postérieure, couche par couche, pour aller agrandir l'ouverture capsulaire. On passe ensuite à travers la fosse intercondylienne un drain qui perfore le creux poplité : en avant, ce drain ressort sur un des côtés de la rotule. Pour que le drain soit à l'aise, il faut exciser les ligaments croisés qui ne peuvent plus être utiles à l'avenir. Une désinfection énergique de toute la synoviale sera le complément nécessaire de cette arthrotomie[1].

Il n'y a plus alors possibilité de rétention, mais ce drainage postérieur ne nous paraît guère nécessaire aujourd'hui avec les incisions postéro-latérales. Quand les accidents persistent après ces incisions, il faut redouter des lésions plus profondes : l'invasion de la substance spongieuse des os. Si donc l'on constate des dénudations des cartilages, des érosions et des points nécrosés, il vaut mieux faire de suite la résection typique, qui sera le meilleur des drainages. La résection, pratiquée au milieu d'un foyer purulent, sera faite dans des conditions défavorables pour la réunion des os ; la désinfection de la plaie opératoire et des foyers périphériques sera difficile, et, malgré les nombreux pansements qu'on pourra faire dans les premiers jours, on ne sera pas sûr de réussir. Aussi, quand on trouvera des altérations osseuses diffuses et profondes, fera-t-on mieux d'en venir immédiatement à l'amputation. C'est là une question de mesure que le tact et l'expérience du chirurgien lui permettront seuls de résoudre dans un cas donné. Il s'inspirera des indications variables que comportent l'âge et l'état général du sujet.

B. — INDICATIONS GÉNÉRALES DE LA RÉSECTION ET DES DIVERSES OPÉRATIONS ÉCONOMIQUES DANS LES OSTÉO-ARTHRITES CHRONIQUES, TUBERCULEUSES OU AUTRES. — DIFFÉRENCES ESSENTIELLES SELON L'AGE DES SUJETS. — SUPÉRIORITÉ DE LA RÉSECTION TYPIQUE ET TOTALE CHEZ LES SUJETS JEUNES TOUCHANT AU TERME DE LEUR CROISSANCE OU L'AYANT DÉJA ATTEINT. — GRAVITÉ PLUS GRANDE ET MOINDRE EFFICACITÉ DES OPÉRATIONS ÉCONOMIQUES.

Les indications relatives de la résection typique et des diverses opérations économiques sont déterminées par l'étendue et la profondeur des lésions. Voilà pourquoi des arthrites ou ostéo-arthrites, semblables quant à leurs symptômes extérieurs, pourront réclamer des opérations très différentes, qui ne seront déterminées que quand le diagnostic aura été complété par l'ouverture de l'articulation. L'idée d'enlever le moins

1. Nous y avons eu recours deux fois seulement : une fois avec succès ; dans l'autre cas, nous dûmes amputer la cuisse.

possible, de n'enlever que ce qui est malade, est certainement une idée excellente en principe; mais, appliquée d'une manière systématique à l'articulation du genou, elle ferait commettre beaucoup d'erreurs, parce que, dans le traitement de toutes les localisations tuberculeuses, il y a toujours à se préoccuper d'une grave question : la persistance de la guérison et l'influence de l'opération sur la marche de la tuberculose. Heureusement, comme nous l'avons déjà dit à propos d'autres articulations, rien n'est si variable que la tuberculose articulaire, *et l'étiquette de lésions tuberculeuses, qu'on appose de plus en plus sur les inflammations articulaires chroniques, ne comporte pas le même pronostic. Il y a beaucoup de tuberculoses localisées et, parmi elles, un certain nombre de tuberculoses éteintes.* Ces dernières ne sont plus représentées que par des produits d'inflammation commune qui se sont développés à un moment donné autour des tissus tuberculeux et qui leur ont survécu.

1. — *Des limites du traitement conservateur dans les ostéo-arthrites fongueuses du genou. — Fréquence de la guérison radicale des arthrites fongueuses de l'enfance. — Formes curables, formes fatalement progressives.*

Quand on considère le nombre de tumeurs blanches qui, méthodiquement traitées dès le début, arrivent à la guérison et à la guérison complète dans le jeune âge, on comprend immédiatement qu'il ne faille pas se presser d'ouvrir un genou fongueux et tuméfié pour en pratiquer l'abrasion ou la résection. Sous ce rapport, nous sommes en complet désaccord avec les chirurgiens qui accusent le traitement expectant d'être le plus souvent sans effet et par conséquent sans valeur. Si le traitement expectant est souvent suivi de récidive, c'est qu'il n'est pas assez longtemps continué et qu'on se hâte trop de croire à la terminaison de processus morbides qui sont essentiellement lents, surtout lorsqu'ils évoluent dans le sens de la guérison par résolution ou transformation fibreuse des fongosités.

On doit cependant d'autant plus persister dans le traitement préventif de la récidive (immobilisation et compression) que le résultat le plus imparfait qu'il puisse procurer, l'ankylose rectiligne, sera le meilleur qu'on pourra espérer après la résection totale du genou ou même après les autres excisions plus économiques. C'est ce point de vue qu'il ne faut jamais oublier, même en présence d'une arthrite fongueuse qui persiste longtemps à l'état stationnaire et qui semble ne pouvoir se terminer, ni par résolution, ni par une ankylose solide. Il faut du temps, de la patience, et nous devons d'autant mieux accepter cette situation qu'avec un appareil d'immobilisation, le malade peut marcher, vivre en plein air et conserver un bon équilibre fonctionnel.

En ralentissant les processus morbides dans les articulations immobilisées et soustraites à l'action de l'air et de la lumière, le bandage silicaté peut masquer sans doute des lésions qui évolueront tôt ou tard; mais il prévient leur extension en favorisant les processus adhésifs qui empêchent l'envahissement complet de la cavité articulaire. Les abcès pourront se former, sans doute, mais ils seront plus limités et mieux disposés pour l'évacuation spontanée de leurs produits.

Dans les tumeurs fongueuses en apparence semblables au début, il y a des formes curables et d'autres qui suppureront fatalement un jour. Les lésions synoviales et les altérations osseuses superficielles sont dans le premier cas; les lésions nécrotiques et caséeuses forment la seconde catégorie. Ces dernières apparaissent souvent comme la suite des premières; elles en sont alors une conséquence plus ou moins tardive; mais elles peuvent aussi apparaître dès le début, et c'est alors qu'il importe de les reconnaître pour abréger le temps de la cure et aller au-devant d'accidents qui pourront être retardés, mais qui éclateront tôt ou tard.

Ce qui les fait diagnostiquer, c'est, outre la lenteur de la résolution, la présence des points osseux douloureux à la pression, et l'apparition d'élancements nocturnes et même diurnes qui persistent, malgré l'immobilisation la plus stricte. On voit alors survenir peu à peu d'autres symptômes : les points douloureux se ramollissent, les fongosités sont remplacées par du pus, la tuméfaction générale augmente; la maladie progresse au lieu de reculer.

C'est alors qu'il faut intervenir. Les injections d'éther ou de bouillie iodoformée, de teinture d'iode, peuvent être essayés lorsque l'état général est bon et que rien ne presse. Dans les formes synoviales ou à lésions osseuses superficielles, ces moyens pourront réussir, mais ils échoueront le plus souvent, et alors il n'y a qu'à ouvrir l'articulation pour voir l'étendue et le degré réel des lésions.

Quand on se trouve en présence de tumeurs blanches non traitées par l'immobilisation et présentant déjà des points fluctuants et des indices non douteux de suppuration ostéopathique, il ne faut pas attendre et espérer la guérison par des bandages; il faut intervenir au plus tôt. *Ce que l'immobilisation aurait pu prévenir, elle sera impuissante à le faire reculer.*

2. — *Différences essentielles dans le degré de l'intervention suivant l'âge du sujet. — Opérations économiques dans l'enfance. — Supériorité des résections typiques après la période de croissance. — Inconvénients des opérations trop économiques. Dangers des récidives après l'abrasion, la simple synovectomie, et l'évidement intra-articulaire.*

Ce que nous avons dit plus haut sur l'accroissement du membre inférieur doit nous faire rejeter les résections typiques ultra-épiphysaires

dans la chirurgie des enfants. L'exclusion ne doit pas être absolue sans doute. On n'est pas libre de limiter la résection à tel ou tel niveau ; c'est l'étendue de la lésion qui doit déterminer le trait de scie ; et on trouvera des lésions épiphyso-diaphysaires qui forceront à dépasser l'épiphyse. Mais alors le résultat orthopédique sera tellement défectueux qu'on devra, dans quelques cas, mettre en balance l'amputation du membre : quand il faudra, par exemple, sacrifier une grande longueur d'os et qu'on ne pourra conserver un des deux cartilages d'accroissement du genou, soit celui du fémur, soit celui du tibia.

Une circonstance qui plaidera en faveur de l'amputation, c'est que ces cas se rencontreront généralement chez des sujets profondément atteints dans leur état général, et qu'il sera indiqué par cela même de choisir l'opération à la fois la plus radicale et la plus simple dans ses suites. Ces cas extrêmes sont rares heureusement.

Dans des conditions plus favorables, on devra se demander si un membre qui sera plus tard raccourci de 25 à 30 centimètres (et même plus s'il s'agit d'un enfant au-dessous de cinq ans), sera plus utile qu'un moignon d'amputation. Comme le moignon ne serait pas destiné à grandir beaucoup, par les mêmes raisons qui limiteront l'accroissement du membre complet, nous croyons qu'un opéré marchera toujours mieux avec un membre soudé au genou. *Quelque court qu'il soit, il sera plus long que le moignon d'amputation de la cuisse, et plus apte par cela même à recevoir un appareil prothétique;* il fera l'office d'un long moignon, et malgré la saillie disgracieuse du pied (qu'on pourra faire disparaître, du reste), il rendra plus de services que le moignon atrophié d'une simple amputation de la cuisse.

Mais, en dehors de ces cas exceptionnels, c'est par les opérations économiques que nous devons remplacer à cet âge les résections étendues, et ces opérations sont : les incisions des foyers, l'arthrotomie ignée, l'abrasion des surfaces ou l'évidement des foyers épiphysaires, la synovectomie et les résections superficielles ou intra-épiphysaires.

Nous n'avons cessé de montrer les avantages de ces opérations économiques[1], et malgré la gravité qu'elles avaient avant les pansements actuels, nous avions obtenu, chez les jeunes enfants, de bons résultats par la cautérisation au fer rouge et l'introduction des crayons de nitrate

1. Au début de notre pratique, nous nous bornions à la cautérisation intra-articulaire et aux applications d'iode, de nitrate d'argent, etc., à travers les incisions faites au bistouri et les ouvertures pratiquées avec le fer rouge ou la pâte de Canquoin. Ces pénétrations dans l'articulation étaient alors suivies de réactions plus ou moins intenses et d'accidents souvent graves chez les adultes ; mais, chez les enfants, les suites immédiates étaient beaucoup plus bénignes. De 1863 à 1884 (*Des tendances actuelles de la chirurgie*, Lyon, 1863), nous avons, en toute occasion, préconisé ces opérations économiques chez les enfants, et récemment, au Congrès de Copenhague, 1884 (*Des opérations conservatrices dans la tuberculose articulaire*), nous insistions toujours sur l'utilité de ces opérations et nous rappelions tous les inconvénients des résections totales et ultra-épiphysaires qu'on pratiquait encore trop fréquemment dans certains milieux.

d'argent. Aujourd'hui, sans renoncer à ces moyens de destruction des fongosités, il faut les régulariser et, pour cela, ne pas les appliquer à l'aveugle, mais découvrir largement l'articulation, comme pour une résection, et se comporter ensuite suivant l'étendue des altérations qu'on a sous les yeux.

Ces opérations économiques sont, en général, plus graves en elles-mêmes que la résection typique, car il est plus difficile de désinfecter un foyer qu'on referme après avoir détruit les tissus morbides cachés dans ses profondeurs. Le replacement des os dans leur situation normale détermine toujours des recoins difficiles à vider. Aussi ne les pratiquons-nous chez l'enfant que pour éviter l'arrêt d'accroissement.

Plus grande est la hauteur qu'on excise des renflements articulaires du fémur et du tibia, plus l'opération a des suites bénignes, car les larges excisions ont plus de chances d'enlever tous les tissus morbides et elles laissent un plus large espace pour un drainage régulier.

C'est là une proposition qu'il ne faut jamais perdre de vue quand on calcule les chances de son intervention. Il faut surtout s'en souvenir quand on pratique ces opérations chez l'adulte. Ici, l'économie est une faute, et les opérations réputées les plus conservatrices sont les plus dangereuses.

Si, dans les ostéites aiguës de l'enfance, on trouve sur la région juxta-épiphysaire le siège principal des lésions, c'est cependant l'épiphyse qui est le plus souvent envahie dans la tuberculose. Il s'ensuit qu'on peut généralement à cet âge faire des opérations d'abrasion et d'évidement des foyers tuberculeux, sans toucher au cartilage de conjugaison et, par cela même, sans trop compromettre l'accroissement ultérieur du membre.

Mais ces opérations que nous recommandons chez l'enfant, nous les redoutons dans l'âge adulte, et, en dehors des ostéites nécrotiques et bien limitées, nous nous en abstenons aujourd'hui, en règle générale, chez les sujets pour lesquels on n'a pas à redouter l'arrêt d'accroissement du membre après une résection typique. Les opérations économiques chez l'adulte sont, nous le répétons, beaucoup plus graves qu'une résection typique : lorsqu'on est, par exemple, obligé d'évider plusieurs foyers tuberculeux, de creuser des cavités irrégulières qui laisseront des surfaces accidentées, impropres à s'adapter. Mais en admettant qu'on s'en tienne à une abrasion superficielle et au raclage de quelques foyers condyliens, on doit craindre la lenteur de la réparation et même l'absence de guérison de la plaie opératoire ; et dans les cas où la guérison s'effectue, on est constamment menacé de la récidive de la tuberculose. Il y a quelques années, nous avons fait un certain nombre de ces opérations économiques chez l'adulte, pour des lésions marginales ou des foyers paraissant superficiels; mais au bout de quelques mois nous avons dû générale-

ment amputer le membre. Ce n'est que dans le cas où l'on a un sequestre bien limité à extraire et où la cavité articulaire est déjà oblitérée par des adhérences solides, qu'on doit se borner au nettoyage de la cavité séquestrale sans aller déranger le travail adhésif qui s'est opéré sur les autres points de l'articulation. Mais, même en pareil cas, le résultat est toujours incertain; des foyers indolents peuvent être cachés dans les parties profondes de l'épiphyse, et la réparation du foyer évidé ne sera pas achevée que les autres trahiront leur présence et nécessiteront une nouvelle intervention. *La résection totale, supprimant du coup la totalité du tissu où ont chance de se trouver des foyers tuberculeux, c'est-à-dire tout le tissu spongieux de l'épiphyse et au besoin une partie de celui de la diaphyse, est la seule opération qui donne de sérieuses garanties pour l'avenir, dans les ostéo-arthrites anciennes et à limites indécises. Une coupe régulière de toute l'épaisseur de l'os est, en outre, la meilleure condition pour une soudure rapide et définitive.*

C'est donc pour les enfants au-dessous de dix ans, et surtout au-dessous de cinq ans, que les opérations économiques devront être particulièrement pratiquées, et voici dans quelles limites.

3. — *Des différentes opérations économiques qui constituent des variétés de l'abrasion articulaire. — Incision avec abrasion et cautérisation des fongosités. — Arthrotomie ignée. — Évidement articulaire. — Avivement des extrémités osseuses : résections superficielles intra-épiphysaires. — Synovectomie ou ablation de la synoviale seule sans toucher aux os.*

La possibilité que nous avons aujourd'hui d'ouvrir sans danger les articulations, à la condition de pratiquer une opération absolument aseptique, a apporté de très grands changements dans la thérapeutique des maladies du genou. Il semblerait même logique de ne jamais rester dans l'incertitude et d'ouvrir la synoviale toutes les fois que nous soupçonnons dans l'articulation un foyer caché qu'il est impossible de diagnostiquer à travers la peau, et dont la présence peut être un danger permanent pour l'avenir de l'articulation. Nous avons mis cependant beaucoup de restrictions à ces incisions exploratrices, et si elles sont parfaitement rationnelles dans les cas de tumeur ou de foyer bien limités (arthrophytes, corps flottants, végétations isolées ou épaississement douloureux de la synoviale), nous en sommes bien moins partisan dans les diverses lésions tuberculeuses. Nous nous en abstenons au début des tumeurs blanches, pour deux motifs : d'abord parce que la plupart des arthrites du genou guérissent sans opération quand on les traite en temps opportun, et puis parce que les manifestations tuberculeuses sont bien moins limitées qu'elles ne paraissent. On ne sent distinctement qu'un amas de fongosités, et l'on trouve à l'ouverture de l'articulation

toute l'étendue de la synoviale plus ou moins modifiée dans sa structure. On ne sait alors où s'arrêter; si l'on n'excise que la masse principale, on fait une opération incomplète et qui peut être dangereuse en accélérant l'infection de la synoviale. Le plus souvent la tuberculose continue à évoluer sourdement, et au bout de quelques mois la récidive s'est produite, à moins qu'on n'ait complété la cure par les moyens non opératoires, locaux et généraux, qui à eux seuls auraient pu être suffisants pour guérir l'ensemble des lésions.

C'est pour ce motif qu'on doit toujours commencer par les moyens que l'expérience a depuis longtemps consacrés, et qu'il ne faut pas abuser de l'arthrotomie exploratrice.

A part les cas de lésions limitées et facilement accessibles, il est inutile et il peut être dangereux d'ouvrir l'articulation du genou et d'aller fouiller dans sa profondeur, lorsqu'il s'agit de lésions diffuses comme le sont la plupart des tumeurs blanches.

Nous nous abstenons de ces arthrotomies exploratrices tant que nous avons l'espoir de guérir l'articulation en conservant les mouvements du genou; mais dès que les lésions sont assez avancées pour que la guérison ne puisse se produire que par ankylose, nous sommes partisan de toute intervention qui peut hâter la guérison et la rendre plus certaine. Il faut alors ouvrir au plus tôt l'articulation, si le genou est douloureux et si la maladie progresse, et faire l'opération que nécessitera l'étendue des lésions.

En résumé, quelque séduisante en théorie que paraisse une arthrotomie hâtive, pour couper le mal dans sa racine dès le début, il faut ne pas oublier les conditions anatomiques qu'on trouve habituellement dans les tumeurs fongueuses et ne pas se laisser trop éblouir par les résultats immédiats de l'excision ou de l'abrasion de quelques paquets de fongosités. Quelques avantages que puissent avoir en principe ces excisions économiques, elles ne sont acceptables que pour des lésions localisées sur un espace restreint, et nettement limitées.

A. *Larges incisions exploratrices. — Arthrotomie ignée.* — Pour bien voir ce qu'on fait, il est indispensable d'ouvrir largement l'articulation. Cette règle souffre cependant quelques exceptions, chez l'enfant surtout, et lorsque les lésions sont limitées, n'occupent ou ne paraissent occuper qu'un côté de l'articulation, un de ses culs-de-sac ou une partie de sa surface antérieure, il n'est pas nécessaire de mettre toute l'articulation à nu, si les autres parties paraissent saines ou du moins isolées par des cloisonnements protecteurs. On ouvre l'abcès, on le racle, on le cautérise au besoin, on le bourre de gaze fortement iodoformée et l'on place le membre dans un appareil d'immobilisation.

L'arthrotomie ignée consiste à ouvrir directement l'abcès avec le fer rouge. On fait de larges ouvertures en avant de l'articulation, comme

avec le bistouri; on porte ensuite le fer rouge jusque sur les points osseux malades, s'il y en a, et dans tous les cas on cautérise énergiquement, on rôtit les masses fongueuses de manière à les détruire sur place et à provoquer tout autour une inflammation réactive et oblitérante. C'est une bonne opération dans les ostéo-arthrites suppurées de l'enfance, caractérisées par l'exubérance des fongosités et accompagnées ou non de lésions osseuses superficielles. Elle laisse béantes de larges ouvertures par où les foyers purulents ou nécrotiques peuvent se déterger en éliminant leur contenu. Elle est d'autant plus rationnelle que la lésion est plus ancienne et que la synoviale a éprouvé plus de changements dans sa structure et présente des cloisonnements plus nombreux. On s'expose moins alors à laisser derrière le foyer apparent des culs-de-sac où le pus pourra s'accumuler. On prévient, du reste, cette rétention par les larges ouvertures qu'on laisse béantes, en les remplissant de gaze iodoformée. On met ensuite le tout sous le coton et l'on attend que le travail d'élimination de l'eschare se soit effectué. C'est l'iodoforme qui rend ici le plus de services[1]. Autrefois, nous avons vu des accidents à la suite de ces cautérisations du genou; ils s'expliquaient par la présence des culs-de-sac en arrière du trajet du fer rouge.

Nous avons renoncé aujourd'hui à la pénétration directe dans l'articulation au moyen du fer rouge. L'action oblitérante de cet agent était surtout précieuse quand on n'avait à sa disposition que des antiseptiques imparfaits et infidèles. Aujourd'hui, nous ouvrons d'abord au bistouri l'articulation pour bien l'examiner et pratiquer les abrasions et excisions nécessaires. Puis, si nous ne trouvons pas de lésions profondes, intra-osseuses, si nous jugeons que la cautérisation puisse suffire, nous pénétrons dans le foyer avec le fer rouge pour détruire les masses tuberculeuses, modifier les tissus profonds par le calorique, et oblitérer les espaces conjonctifs et les diverticulums synoviaux soit par l'action directe de la cautérisation, soit par les processus plastiques qu'elle provoque sur ses limites. En incisant préalablement, on a tous les avantages de l'arthrotomie ignée, c'est-à-dire de l'ouverture de la synoviale par le fer rouge, et l'on voit mieux ce qu'on fait.

Nous avons autrefois souvent employé les crayons de nitrate d'argent introduits directement ou dans les fistules agrandies par le bistouri; nous les laissions fondre en partie et quelquefois en totalité (comme le

1. Cette opération a été particulièrement pratiquée dans ces derniers temps à la Charité de Lyon, par E. Vincent. Après avoir ouvert largement l'articulation sur les côtés de la rotule, au niveau des culs-de-sac distendus par les fongosités, et vidé de cette manière le contenu de l'articulation, il fait pénétrer le calorique dans la profondeur du foyer pour réaliser ainsi ce qu'il a appelé le chauffage articulaire (*De l'arthrotomie ignée et du chauffage articulaire*, in *Revue de chirurgie*, janvier 1884). Les observations de M. Vincent ont été publiées par M. Forestier (*Etude clinique sur l'arthrotomie ignée et le chauffage articulaire*, Thèse de Lyon, 1885).

conseillait Larghi), mais les malades éprouvaient de vives douleurs et manifestaient toujours plus de réaction qu'après les larges ouvertures suivies de l'application de l'iodoforme. Aujourd'hui nous avons abandonné ces anciennes méthodes de cautérisation. Il faut aller plus rapidement et plus directement sur le corps du délit.

B. *Arthrotomie avec abrasion plus ou moins profonde des surfaces articulaires par une large ouverture. — Résection superficielle ou intra-épiphysaire.* — Par deux grandes incisions antéro-latérales qu'on réunit au besoin par une incision transversale, sous-rotulienne, nous mettons les condyles du fémur à nu, nous déplaçons ou soulevons la rotule, et nous explorons les condyles pour rechercher les cavités tuberculeuses ou séquestrales et les vider de leur contenu. L'articulation ainsi mise à nu, on excise les masses de fongosités qui peuvent contenir des foyers caséeux; on ébarbe les autres, on racle avec la curette les points osseux malades; on enlève les lambeaux du cartilage soulevés par les fongosités sous-chondrales, et on découpe avec le couteau des tranches plus ou moins épaisses de l'épiphyse. On recoud ensuite le lambeau antérieur contenant le ligament rotulien, en laissant subsister des voies d'écoulement maintenues ouvertes par des drains et un tampon de gaze iodoformée.

Grâce à l'iodoforme, les suites de ces opérations sont simples en général, et elles se passent d'autant plus simplement que le foyer a été plus largement ouvert. L'avivement des condyles du fémur et du tibia n'aggrave pas le traumatisme; il est moindre même si l'on a, par une résection intra-épiphysaire, enlevé les saillies des condyles fémoraux, égalisé les dépressions de la surface du tibia, si l'on a fait, en un mot, une excision plus large et libéré l'articulation sur une plus grande hauteur. C'est pour cela que lorsqu'on a évidé un condyle, il faut mettre l'autre au même niveau par une section sur toute son épaisseur. Il y a d'autant moins de réaction qu'il y a moins de cause d'étranglement et de rétention. C'est avec le couteau ostéotome que nous faisons ces ébarbements des condyles, ces avivements de l'épiphyse, sur les deux os ou sur un seul. Dès qu'on est conduit à enlever une hauteur d'os appréciable, on arrive à faire une véritable résection, mais une résection intra-épiphysaire. *C'est la véritable résection qu'on devra pratiquer chez l'enfant.* Non seulement elle est légitimée par tout ce que nous a appris l'expérimentation sur la croissance du membre, mais elle est indiquée par la répartition des lésions tuberculeuses dans la majorité des tumeurs blanches suppurées de l'enfance. C'est l'opération qu'on doit se mettre en mesure de pratiquer quand on veut sortir de l'incertitude que laissent toujours après elles les opérations trop économiques qui n'ouvrent pas assez l'articulation.

C. *Synovectomie totale et partielle.* — Bien qu'un grand nombre de

chirurgiens eussent depuis longtemps recommandé d'enlever la synoviale et la capsule[1], c'est surtout Volkmann qui, dans ces dernières années, a démontré l'importance d'une dissection régulière et extra-articulaire du sac synovial, pour obtenir une guérison rapide après la résection du genou. Allant plus loin, le chirurgien de Halle voulut enlever complètement le sac synovial en laissant les os en place et intacts. Il décrivit cette opération sous le nom d'*arthrectomie*[2]. Nous avons dit plus haut les motifs pour lesquels ce terme nous paraissait impropre, et nous lui avons substitué le nom de *synovectomie*.

Si l'on réfléchit sur la rareté des lésions exclusivement synoviales, *dans les cas qui nécessitent réellement l'ouverture de l'articulation*, on comprendra que cette synovectomie n'ait que des indications très limitées, à moins qu'on ne l'applique à des formes cliniques légères et parfaitement susceptibles de la guérison naturelle par le temps, l'immobilité et les moyens non sanglants.

C'est toujours la question délicate quand on compare des observations empruntées à des chirurgiens différents. Il est important de bien spécifier la nature et l'étendue des lésions, et il ne faut jamais oublier que les succès pour une opération de cette nature pourront être d'autant plus brillants que cette opération était moins nécessaire. Il faut donc ne jamais recourir d'emblée à l'excision des fongosités; on doit avant tout essayer de les réprimer par la compression, les boutons de feu, l'ignipuncture, etc. Les masses fongueuses les plus végétantes sont susceptibles de résolution tant qu'il n'y a pas de pus ou d'altération osseuse plus profonde.

Avec l'iodoforme, nous pouvons pratiquer la synovectomie partielle, enlever les amas de fongosités, exciser les culs-de-sac synoviaux et abréger de cette manière la durée de la maladie; mais, lorsque cette intervention est nettement indiquée, on est souvent conduit graduellement à donner à l'opération plus d'extension qu'on ne pensait et à faire de proche en proche une synovectomie totale. On extirpe ainsi toute la synoviale en la séparant de la capsule qui l'entoure et des os qu'elle recouvre. On sera même conduit quelquefois à enlever tous les tissus fibreux articulaires. Mais alors les os sont rarement sains; ils sont plus ou moins érodés et il faut les abraser ou les exciser superficiellement.

Après la synovectomie partielle les mouvements peuvent se rétablir, mais après l'ablation totale de la synoviale nous avons toujours vu l'ankylose se produire. Pour que les mouvements reviennent, il faut

1. Rappelons ici que quelques chirurgiens, et Moreau père le premier, avaient enlevé toute l'articulation, os et parties molles, comme une tumeur, en sciant d'abord le fémur et détachant ensuite l'articulation, et la séparant par un second trait de scie au niveau du tibia. Ils faisaient ainsi la plus complète des *arthrectomies* dans le sens littéral et logique du mot.

2. *Die Arthrectomie am Knie*, in *Centralblatt für Chirurgie*, 1885, n° 9.

conserver une certaine étendue ou au moins des lambeaux de l'ancienne synoviale. Il faut surtout que la suppuration n'envahisse pas la cavité articulaire après l'opération.

Les parties fibreuses, qui restent après la synovectomie totale, donnent lieu à un tissu de cicatrice qui n'est peut-être pas absolument incompatible avec le développement d'une sorte de séreuse, chez les très jeunes enfants dont les cartilages sont sains, mais qui, généralement, se condensera de plus en plus en tissu conjonctif serré et sans souplesse.

Il faut donc n'avoir en vue que l'ankylose comme terminaison de la synovectomie *totale*. Elle nous paraît d'autant plus fatale que la synovectomie pure, c'est-à-dire l'ablation de la synoviale seule, sera rarement suffisante dans les arthrites fongueuses qui réclament réellement une intervention[1]. Les altérations primitives de la synoviale sont fréquentes au genou; mais, quand il est rationnel de les attaquer par une opération sanglante, les os sont plus ou moins atteints, qu'ils présentent des fongosités sous-chondriques avec soulèvement et érosion des cartilages diarthrodiaux, ou bien des fongosités sous-périostiques sur les limites de l'insertion de la synoviale. Il est alors indiqué de faire une de ces opérations mixtes ayant le double but d'enlever tous les tissus morbides et de respecter autant que possible les tissus sains, comme nous l'avons exposé en traitant de l'abrasion et des résections superficielles.

C. — DU SIÈGE DES LÉSIONS OSSEUSES DANS LES OSTÉO-ARTHRITES DU GENOU. — PRÉDOMINANCE DES LÉSIONS TIBIALES; SÉQUESTRES ÉBURNÉS; ÉBURNATION DES SURFACES ARTICULAIRES.

Comme pour tous les os, les lésions inflammatoires aiguës, spontanées ou traumatiques, siègent le plus souvent dans les régions juxta-épiphysaires et n'envahissent que secondairement l'articulation; mais les lésions tuberculeuses commencent le plus souvent par l'épiphyse et sont plus fréquentes dans le tibia que dans le fémur. Elles peuvent, du reste, débuter par toutes les extrémités osseuses qui constituent l'articulation, et même par la rotule, dans laquelle on rencontre quelquefois des masses tuberculeuses centrales qui envahissent l'articulation après avoir perforé le cartilage diarthrodial.

L'articulation du genou est une des régions où les lésions synoviales primitives sont le moins contestables. A tous les âges, on constate des

1. On a cependant signalé (Israël, entre autres) des cas de persistance de toute la mobilité articulaire après la synovectomie (arthrectomie de Volkmann), mais ce résultat nous paraît toujours explicable par le faible degré des lésions. Nous croyons même qu'on pourra avoir de la laxité consécutive, si l'on a enlevé les ligaments latéraux, les ménisques et laissé intacts les cartilages sains, et surtout si, par le traitement consécutif (mobilisation hâtive, tractions continues), on a voulu empêcher l'ankylose de s'établir.

tumeurs fongueuses qui paraissent débuter par les culs-de-sac et qui y restent confinées pendant plus ou moins longtemps. La proportion des tumeurs blanches d'origine synoviale et d'origine osseuse est ici, comme pour toutes les articulations, difficile à établir, pour ce motif que les fongosités purement synoviales guérissent le plus souvent sans résection, et qu'on n'ouvre les articulations pour les abraser et les réséquer que dans les lésions déjà anciennes et complexes[1]. L'étendue de la synoviale, des ligaments périphériques ou interosseux, et des pièces souples fibro-cartilagineuses qui complètent l'articulation, explique à tous les âges la multiplicité des origines extra-osseuses de la tuberculose articulaire. Si nous en jugeons par nos propres observations de résection, c'est cependant après l'achèvement de la croissance que l'on constate principalement les lésions synoviales primitives. Chez l'enfant et pendant toute la période d'accroissement du squelette, les formes osseuses paraissent toujours les plus fréquentes, à en juger du moins par ce qu'on constate sur les pièces enlevées dans une résection ou la mise à nu de l'articulation pour une abrasion articulaire.

Le tibia est le siège le plus fréquent des lésions tuberculeuses dans les ostéo-arthrites du genou. Le plus souvent, cependant, elles s'étendent à la fois au fémur et au tibia. Dans les cas anciens, elles se correspondent comme s'il y avait eu propagation directe d'un os à l'autre. Rien n'est fixe, du reste, à cet égard, et toutes les régions de l'article peuvent être le point de départ de la lésion. Deux fois, dans la statistique de nos résections, les fongosités articulaires étaient la conséquence d'un tubercule rotulien qui avait atteint l'articulation en perforant la couche cartilagineuse de la rotule.

Une lésion qu'on observe souvent sur les condyles du fémur, c'est le séquestre éburné. On le rencontre surtout dans les ostéo-arthrites anciennes à marche lente qui, après avoir paru guéries pendant plusieurs années, donnent lieu à de nouveaux accidents et finissent par réclamer l'amputation ou la résection. Cet os dur est le résultat d'un processus d'ostéite condensante qui a succédé à l'ostéite primitivement raréfiante, développée autour de la néoformation tuberculeuse. Il représente un mode de guérison de la tuberculose et peut être indéfiniment toléré; mais comme il est d'autant moins vasculaire qu'il est plus éburné, il

1. C'est ainsi du moins que nous agissons et que nous avons conseillé d'agir. Dans certaines écoles chirurgicales de l'étranger, on se hâte de pratiquer l'arthrotomie pour des cas que nous continuons à traiter par la compression, et c'est pour cela qu'il est si difficile de juger la valeur clinique des résultats annoncés. Une arthrotomie entreprise pour une hydarthrose avec épaississement de la synoviale (quoique cette affection puisse représenter le début de la tuberculose articulaire), procurera des succès faciles, temporairement du moins, tandis qu'il faudra recourir à des abrasions ou excisions intra-épiphysaires pour les formes plus avancées de la maladie. L'étiquette du tuberculose appliquée sur toutes ces formes morbides, d'inégale intensité, ne peut qu'entretenir la confusion, si elle n'est pas suivie de l'indication exacte des lésions et de la forme clinique de la maladie.

est, par cela même, exposé à se nécroser toutes les fois qu'une nouvelle inflammation se réveille à son voisinage. Il joue alors le rôle de corps étranger et un sillon d'élimination ne tarde pas à se produire autour de lui. Ce processus de séparation de la partie nécrosée s'opère en général assez lentement, et l'on trouve souvent le séquestre encore adhérent par quelques points profonds bien que la médullisation paraissse commencée depuis longtemps. On constate du reste de grandes différences dans le degré d'éburnation. Dans les cas types, on trouve une surface articulaire polie, dure comme de la porcelaine. Ces séquestres se prolongent dans le tissu des condyles en diminuant généralement d'épaisseur, à mesure qu'ils deviennent plus profonds.

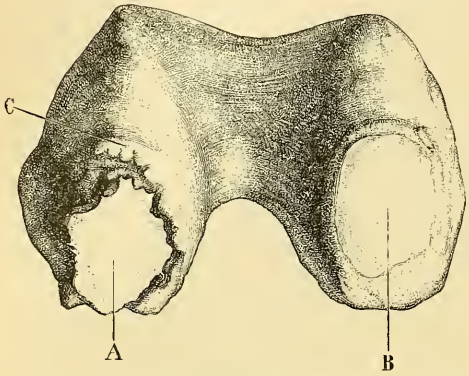

Fig. 349. — *Séquestres éburnés des condyles du fémur, présentant sur leur surface articulaire le poli et la dureté de la porcelaine.*

A, séquestre déjà isolé par un sillon d'élimination profond; B, séquestre adhérent; C, chondrite végétante tout autour du séquestre. Le fémur est vu par sa face postérieure.

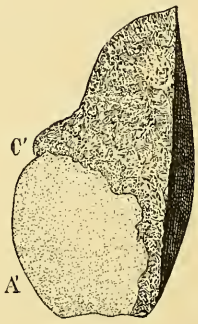

Fig. 350. — *Coupe antéro-postérieure du condyle externe.*

A', coupe du séquestre, qui est partout adhérent, mais commence à provoquer la médullisation du tissu vivant qui l'entoure. Il est complètement blanc, tirant sur le jaune, et présente seulement un piqueté vasculaire dans quelques points de sa partie profonde.

Ces éburnations, indice d'une grande productivité dans les éléments de l'os, s'observent après les diverses formes d'ostéite dans la période de réparation qui succède à la médullisation initiale. Elles ne sont pas propres à la tuberculose, bien qu'on les rencontre le plus souvent dans les ostéo-arthrites que nous rapportons aujourd'hui à cette affection; mais on les observe aussi dans des lésions d'origine traumatique que rien n'autorise à regarder comme liées à l'affection bacillaire. Ces séquestres éburnés sont, dans tous les cas, d'un pronostic plus favorable que les masses spongieuses infiltrées de matière caséeuse. Ils rentrent dans ce que nous avons appelé les tuberculoses éteintes.

En réunissant à 55 pièces de résection du genou que nous avons

conservées, 14 pièces provenant des amputations de la cuisse pratiquées à la Clinique dans ces dernières années, nous en avons trouvé 41 dans lesquelles l'étendue, la profondeur et le degré des lésions nous ont fait adopter une origine osseuse : 21 pour lesquelles l'origine synoviale paraissait le plus probable et 7 cas dans lesquels il était absolument impossible d'émettre une opinion quelconque[1]. Sur ces 41 cas, les formes avec séquestre étaient au nombre de 21 contre 20 sans séquestre.

D. — DE LA LONGUEUR DE LA COLONNE OSSEUSE QU'ON PEUT RETRANCHER DANS LA RÉSECTION DU GENOU. — OSTÉITES JUXTA-ÉPIPHYSAIRES ET SUPPURATION SE PROLONGEANT DANS LE CANAL MÉDULLAIRE. — CONDUITE DIFFÉRENTE SELON LA NATURE DE L'OSTÉITE. — DES RÉSECTIONS SIMULTANÉES OU SUCCESSIVES DE LA HANCHE ET DU GENOU.

Nous n'avons jamais retranché plus de 11 centimètres dans la résection du genou; mais on peut aller un peu au delà chez l'adulte dans les lésions juxta-épiphysaires du fémur ou du tibia. Un membre raccourci de 13 ou 14 centimètres rend encore de grands services avec un appareil approprié; il est toujours plus utile qu'un moignon d'amputation. Un des principaux inconvénients de ces résections étendues, c'est l'étroitesse des os au niveau de la section, et par cela même la moindre largeur des surfaces propres à fournir le cal. C'est dans ces conditions que la conservation de la gaine périostéo-capsulaire (ou au moins de deux longues manchettes périostiques qu'on étalera l'une contre l'autre au niveau de la ligne de réunion, en les faisant correspondre par leur face interne) fournira un précieux élément de consolidation. Chez les enfants, ces résections étendues ultra-bulbaires seraient, d'après tout ce que nous avons déjà exposé, suivies plus tard d'un raccourcissement énorme. Lorsque la lésion juxta-épiphysaire consiste en des reliquats d'une ostéite aiguë et qu'on trouve une cavité séquestrale à parois saines, épaisses ou éburnées, il faut se borner à enlever le séquestre, à racler et à désinfecter sa cavité, et l'on ne sera pas obligé

1. Voici le relevé de ces pièces fait par M. Mondan, chef du laboratoire.

Sur les 41 cas d'origine présumée osseuse, on trouve :

Origine tibiale	17
Origine simultanée dans le fémur et le tibia ou du moins impossible à préciser	13
Origine fémorale	9
Origine rotulienne	2

Au point de vue du siège des lésions tuberculeuses :

A la fois central et périphérique	11
Uniquement central (y compris les deux tubercules de la rotule)	6
Périphérique	17
Indécis	7

de scier l'os au-dessus. Ayant trouvé dans un cas un séquestre dans le creux poplité et une cavité séquestrale remontant jusqu'à 10 centimètres au-dessus de l'articulation du genou, nous nous sommes borné à faire une résection de 5 centimètres. Ayant trouvé l'os sain à ce niveau, nous l'avons adapté au tibia et nous avons établi un large drainage à travers le creux poplité; la réunion s'est faite parfaitement. Mais dans plusieurs cas, ayant trouvé des lésions tuberculeuses diffuses, nous avons terminé par l'amputation du membre une opération que nous avions entreprise dans le but de faire une résection. C'est la nature de la maladie et l'état des tissus entourant le foyer de l'ostéite qui doivent nous guider. En se bornant à la résection dans les cas d'ostéo-myélite tuberculeuse, on peut voir la maladie se continuer le long du canal médullaire et donner lieu à une suppuration de l'articulation coxo-fémorale par le mécanisme que nous avons indiqué à propos des ostéites bipolaires. Chez un jeune enfant auquel nous avions fait une abrasion articulaire du genou avec avivement superficiel des condyles, nous fûmes témoin, cinq semaines après cette opération qui avait eu les suites immédiates les plus simples, d'une invasion subite de l'articulation de la hanche. Un volumineux abcès paraissait s'y être formé dans l'espace de quarante-huit heures. Nous réséquâmes immédiatement la hanche (résection intra-cervicale), et le malade guérit et beaucoup plus tôt de la hanche que du genou. La résection de l'extrémité supérieure du fémur fut rapidement suivie de cicatrisation, tandis que l'opération économique laissa persister une suppuration du genou qui, onze mois plus tard, nécessita la résection typique, sans remonter cependant au delà du cartilage de conjugaison. J. Bœckel a pratiqué la résection de la hanche dix-sept jours après la résection du genou du même côté. Son malade guérit parfaitement.

§ VII. Des résections traumatiques du genou. — De la résection du genou dans la chirurgie d'armée.

S'il y a une question pour laquelle il ne faille pas invoquer les observations du temps passé, c'est assurément la résection traumatique du genou. Cette opération a toujours donné des résultats désastreux en temps de guerre, et elle en donnerait de semblables dans les mêmes conditions. Mais, avec les nouveaux pansements, les résultats seront certainement tout autres, à la condition que l'antisepsie puisse être réellement appliquée. Les succès de la chirurgie civile ont été de tout temps bien supérieurs, parce qu'on pouvait éviter les inconvénients jusqu'ici inséparables de la chirurgie d'armée, c'est à-dire les transports des opérés et la difficulté de faire des pansements propres et assez souvent renouvelés. Mais qu'on place les blessés par armes à feu dans des conditions analogues

à celles des blessés civils, et qu'on puisse les traiter par l'occlusion inamovible antiseptique, et nul doute que les résultats ne deviennent identiques.

Pourquoi ne réussirait-on pas à obtenir la consolidation sous un seul pansement pour les blessés de guerre comme pour nos opérés? Pourquoi ne guérirait-on pas un blessé auquel on aurait réséqué le genou avant l'infection de sa plaie, comme on guérit ces sujets auxquels on a retranché les condyles du fémur dans un but orthopédique? C'est une question de milieu et de soins consécutifs, et, si la résection a été jusqu'ici difficilement praticable dans des ambulances encombrées, il est illogique d'en conclure qu'elle soit contre-indiquée dans les plaies d'armes à feu. Méfions-nous donc des formules toutes faites qui reposent sur des analogies apparentes, et n'oublions pas que, avant l'antisepsie, quelques chirurgiens dont nous sommes, n'obtenaient pas plus de succès dans la pratique des grands hôpitaux qu'on n'en a eu dans la guerre de 1870-71, où la mortalité était de 80 pour 100, et que depuis lors les mêmes chirurgiens ont seulement une mortalité de 10 à 12 pour 100 en moyenne pour toutes les résections réunies, et n'en ont pour ainsi dire plus pour certaines catégories de résections que nous déterminerons plus loin, en nous occupant de la statistique de la résection du genou.

C'est donc à titre de document historique seulement que nous rappellerons l'énorme mortalité dans les dernières grandes guerres. Elle fut de 81,4 pour 100 dans la guerre d'Amérique; de 85,7 pour 100 (1 guérison sur 7 opérés) dans la guerre du Schleswig de 1864; de 86,6 pour 100 dans la guerre de 1868; de 80 pour 100 dans la guerre franco-allemande de 1870-71. C'est dans cette dernière guerre qu'on en pratiqua le plus, 75. Il y eut, d'après les calculs de Gurlt, 15 succès pour 60 morts[1]. Du côté des Français, nous ne connaissons pas la

1. Nussbaum s'était fait l'avocat de cette résection dans la guerre de 1870-71. Il prétendit qu'elle était moins dangereuse que l'amputation de la cuisse. Il avait perdu 57 malades sur 64 après l'amputation de la cuisse et 22 seulement sur 41 après la résection du genou. Ces chiffres comprennent toutes les opérations que Nussbaum avait faites depuis 16 ans durant les trois guerres auxquelles il avait assisté. (*Ein Klin. Vortrag. Bayer. ärztlich. Intelligenz-Blatt.*) Analysé dans le *Jahresbericht* de Virchow et Hirtz, Berlin, 1874, page 459.

« Si l'on ne veut pas adopter, dit Nussbaum, la statistique que fournit une expérimentation de 16 années, et si l'on ne veut écouter que ce que j'ai observé pendant la guerre de 1870-71, je ne puis faire entrer en ligne de compte que 26 cas de résection du genou dont 25 opérés sur le champ de bataille et 1 plus tard à l'hôpital. » Sur ces 26 cas, Nussbaum annonce sept succès complets, plus trois succès incomplets, les opérés ayant été emportés par la dysenterie, après la guérison de la plaie de résection, ce qui donnerait une mortalité de 61 0/0 que l'auteur oppose à la mortalité de 92 0/0 qu'il avait eue après la résection de la cuisse pratiquée dans les mêmes conditions.

Malheureusement les succès annoncés par Nussbaum ont été vivement contestés en Allemagne, et Gurlt, qui a recherché avec le plus grand soin tous les réséqués survivants et fouillé tous les documents relatifs aux résections du genou dans l'armée allemande, arrive à cette conclusion : *qu'on ne peut prouver avec sûreté qu'un seul cas de guérison sur les 25 résections du genou faites par Nussbaum*, et qu'on doit conserver des doutes sur le sort de deux blessés français réséqués par le même opérateur.

proportion exacte de la mortalité, mais elle paraît avoir été excessive, puisque Chenu n'a trouvé que 8 succès sur 106 résections, soit une mortalité de 92,4 0/0[1]. On pratiqua peu cette opération dans la guerre turco-russe : 7 cas seulement ont été publiés ; six opérés sont morts ; le sort de l'autre est inconnu.

Les résultats définitifs de ces opérations avaient été bons en général ; c'est-à-dire que la résection s'était terminée par une ankylose du genou. Mais là n'est pas la difficulté ; la seule objection à faire à la résection du genou, c'est la grande mortalité qui a jusqu'ici dépassé de beaucoup celle de l'amputation de la cuisse faite dans les mêmes conditions. La plupart des chirurgiens américains ont émis la même opinion que les chirurgiens militaires français, qui ont toujours repoussé cette opération. La mortalité de l'amputation de la cuisse avait été de 55,8 ; c'était donc une différence de 27,6 pour 100 en faveur de cette dernière opération. Aussi comprend-on le jugement de J. Ashhurst, qui conclut en disant que la pratique de la résection du genou doit être bannie de la chirurgie militaire.

Dans l'avenir, les pansements antiseptiques étendront considérablement les indications de la conservation absolue, et si, dans les dernières guerres, les chirurgiens de tous les pays s'y sont ralliés de plus en plus, il ne faudrait pas en conclure que les indications de la résection ne se rencontreront plus. Il est inutile de répéter ici ce que nous avons déjà dit à propos des fractures ou éclat des extrémités articulaires. Nous dirons seulement que, lorsque les condyles du fémur et du tibia seront broyés, divisés en de nombreuses esquilles, il nous paraît plus rationnel d'aller les extraire et de donner ensuite un trait de scie sur les extrémités osseuses pour pouvoir les coapter exactement, afin d'assurer leur union dans une direction rectiligne. Nous pratiquerons sans hésiter cette opération plutôt que l'amputation de la cuisse chez un blessé qui pourra être régulièrement et antiseptiquement soigné, et surtout chez un blessé qui voudra courir toutes les chances rationnelles pour conserver son membre. Nous sommes persuadé que des résections faites dans ces conditions donneront de tout autres résultats que ceux qu'on a obtenus jusqu'ici.

Rappelons encore que, d'après la statistique de Spillmann, la mortalité des cas traités par la résection dans la pratique civile, au lieu d'être de 80 pour 100, n'a été que de 23 pour 100 avant l'antisepsie[2] ; 3 morts sur 13 opérations. Quoiqu'elle repose sur un petit nombre de

1. Il est vrai, comme le fait remarquer Spillmann, que les chiffres de Chenu n'ont pu être rigoureux, à cause de la difficulté qu'il a eue pour rassembler ses documents après la guerre de 1870-1871. Ces résections du genou comprennent probablement beaucoup de simples esquillotomies.

2. C'est la statistique donnée par Spillmann dans son article Genou du *Dictionnaire encyclopédique*. Déjà, avant les pansements actuels, Verneuil avait eu deux succès sur trois opérations.

faits, cette statistique vient déjà à l'appui de la thèse que nous soutenons et qui sera bien plus soutenable encore dans les conditions où nous nous trouverons à l'avenir.

Spillmann, qui a réuni et très judicieusement apprécié les faits de résection du genou pour cause traumatique publiés jusqu'en 1881, arrive aux conclusions suivantes[2].

« 1° Considérée dans son ensemble, la résection est certainement plus grave que l'amputation.

2° La résection primitive semble donner des résultats à peu près égaux, au *point de vue de la mortalité*, à ceux de l'amputation primitive. Cependant la démonstration de ce fait est loin d'être établie ; *en tout cas, il convient de remarquer que cette égalité n'existe que quand la résection se pratique pour ainsi dire sur place, sans que le blessé ait subi de transports. En consultant le travail de Gurlt, on voit en effet la mortalité de la résection augmenter au fur et à mesure que le blessé subit des transports plus lointains, même avant l'opération.* Or c'est là un fait important à signaler, les transports étant pour ainsi dire la règle en temps de guerre.

3° La résection secondaire donne des résultats beaucoup plus défavorables que l'amputation secondaire.

4° La résection, qu'elle soit primitive ou secondaire, demande un traitement très long et donne, à quelques rares exceptions près, des résultats fonctionnels assez fâcheux pour que le blessé puisse regretter une bonne jambe de bois.

Si nous avions le malheur, dans une campagne, d'avoir l'articulation du genou brisée par une balle, nous opposerions un refus énergique au chirurgien qui nous proposerait de nous réséquer. »

Il ressort des études de Spillmann, plus tard confirmés par les calculs d'Otis[1] et de Gurlt, que la résection primitive est beaucoup moins grave que les résections secondaires. C'est donc le plus près possible du moment de la blessure qu'il faudra tenter la résection.

Quelque partisan que nous soyons de l'expectation (que les pansements iodoformés feront sans doute réussir de plus en plus), nous ne l'essayerons pas systématiquement. Il serait absurde de bourrer de gaze iodoformée toutes les plaies du genou sans chercher à se rendre compte de l'étendue des lésions. On devra faire cette exploration en se tenant prêt à amputer si les lésions remontent trop haut vers la diaphyse fémorale, mais on fera la résection si les désordres sont limités au tissu spongieux.

Il ne faut pas ici, comme pour le coude, comme pour l'épaule, comme

1. *Loc. cit.*, p. 582.

2. Otis a trouvé pour 32 résections primitives, 4 succès, 26 morts, 2 cas douteux : — pour 13 résections intermédiaires ou intra-fébriles, 1 guérison, 12 morts.

pour la hanche, se contenter d'une simple esquillotomie. Au genou, *la résection typique sera le plus souvent nécessaire* pour atteindre avec certitude, ou du moins avec le moins de chances défavorables possibles, le résultat orthopédique cherché, c'est-à-dire l'ankylose en position rectiligne. Or, rien ne serait plus fâcheux que de faire rencontrer par leur pointe des bouts d'os irrégulièrement taillés.

Mais comme il ne faut enlever dans ces résections traumatiques, en dehors de ce qui est fatalement condamné, que ce qui nuirait à la réunion, on devra conserver la rotule, si elle est saine, en l'avivant sur sa face cartilagineuse, afin d'en faire un élément de consolidation de la synostose.

C'est pour certaines de ces résections que nous avons recommandé les incisions longitudinales, en particulier les deux grandes incisions paratendino-rotuliennes ou l'incision verticale trans-rotulienne, qui permettent de bien explorer l'articulation sans compromettre en rien la ceinture tendino-musculaire. Ce serait surtout dans les cas où la résection pourrait être limitée à un des os, soit au fémur, soit au tibia, que nous attacherions une importance particulière à ces incisions longitudinales, respectant l'intégrité des attaches du triceps. La résection semi-articulaire traumatique est une des opérations dans lesquelles on pourrait chercher une néarthrose mobile, si l'on n'avait qu'à régulariser les condyles du fémur superficiellement atteints ou à enlever une *petite hauteur* d'un des os.

§ VIII. Des ostéotomies et des résections orthopédiques du genou.

Des opérations bien différentes peuvent être appliquées au redressement des ankyloses osseuses du genou : la section simple de la tige osseuse, soit au niveau de l'ancienne articulation, soit au-dessus ou au-dessous ; le retranchement d'un coin plus ou moins épais en avant pour permettre un redressement plus régulier et une coaptation plus exacte des surfaces de section. La première opération est une simple ostéotomie ; la seconde mérite le nom de résection, et elle présentera deux variétés importantes, selon que le coin sera pris, sur le fémur ou le tibia, plus ou moins loin de l'ancienne articulation, ou qu'il portera sur l'ancienne articulation elle-même et enlèvera en tout ou en partie la masse des renflements condyliens fémoro-tibiaux.

Dans les cas d'ankylose osseuse d'origine traumatique ou rhumatismale, ces deux opérations ne diffèrent que par les conditions d'adaptation des surfaces divisées. Mais, dans les ankyloses suite d'ostéo-arthrite suppurée, l'ablation des parties anciennement malades et qui peuvent encore contenir des germes morbides change considérablement le caractère de

l'opération qui doit remplir un double but : le redressement de la difformité et la suppression de tous les reliquats de l'affection ancienne. Cette dernière opération aura surtout une grande supériorité lorsque des altérations du tissu osseux persisteront dans les condyles ou pourront être seulement soupçonnées.

La résection est aussi la meilleure opération applicable aux ankyloses fibreuses qu'on ne pourra pas redresser par les moyens usuels. La suppression de tous les restes de l'ancienne articulation sera le plus sûr moyen d'établir entre le fémur et le tibia une soudure osseuse et définitive en même temps qu'elle permettra d'obtenir la meilleure correction de la difformité. Tant que la soudure osseuse n'est pas effectuée, les surfaces articulaires peuvent subir des déplacements progressifs. Si l'on redresse, par exemple, le genou par une ostéotomie au-dessus des condyles, on peut voir la difformité reparaître, malgré le succès immédiat de l'opération; le cal osseux reste invariable, mais les adhérences fibreuses intra-articulaires peuvent céder peu à peu et faire reparaître la flexion du genou. Il en est de même à la hanche, où l'ostéotomie sous-trochantérienne peut n'avoir qu'un effet temporaire, si la tête du fémur n'est pas invariablement soudée.

C'est Rhéa-Barton qui le premier attaqua l'ankylose osseuse du genou par une opération analogue à celle qu'il avait déjà pratiquée pour la hanche. Il divisa le fémur au-dessus des condyles et redressa le membre sans toucher à l'ancienne articulation. Il enleva d'abord avec une scie étroite un morceau du fémur en forme de coin à base antérieure et à sommet postérieur, sans diviser l'os dans toute son épaisseur. Le coin enlevé, l'opérateur acheva de diviser l'os par fracture en portant la jambe en arrière[1]. On ne fit aucune ligature; l'opération n'avait duré que cinq minutes. Rhéa-Barton ne chercha pas à redresser le membre immédiatement. Il le plaça sur un plan incliné suivant le même angle qu'il avait avant l'opération. Ce ne fut que graduellement, et au bout de deux mois, qu'on remit le membre dans la rectitude en le plaçant sur des plans inclinés à angle de plus en plus obtus. Il eut recours à ce redressement lent à cause des adhérences du creux poplité et de la rétraction des muscles postérieurs de la jambe. Le morceau d'os réséqué était très épais en avant; il avait, dit l'auteur, presque exactement le profil d'un triangle équilatéral.

Malgré le succès qui suivit cette opération et le retentissement qu'elle eut dans le monde chirurgical, elle ne fut renouvelée qu'en 1841, par un compatriote de Rhéa-Barton, Gibson (de Philadelphie)[2], puis par

1. Cette opération fut pratiquée le 24 mai 1835, sur un médecin nommé Seaman-Deaz, atteint d'ankylose osseuse à la suite d'une arthrite suppurée survenue à l'âge de neuf ans.

2. Gibson opéra le 17 novembre 1841. (Richet, *loc. cit.*, p. 96, et *American Journal of medical sciences*, juillet 1842.)

Gurdon-Buck (de New-York), qui substitua à la résection cunéiforme, sus-condylienne, du fémur seul, la résection totale des renflements de l'ancienne articulation et de la rotule qui les recouvrait. Une première section fut faite à travers le tibia, et une seconde à travers l'extrémité supérieure de la rotule et le fémur. On fut obligé de faire successivement deux nouvelles sections pour adapter les surfaces fémoro-tibiales[1]. Le succès fut aussi heureux que dans les premières opérations, et malgré un raccourcissement de cinq pouces, dû pour la moitié à l'arrêt d'accroissement du membre antérieur à l'opération, l'opéré marchait très bien à l'aide d'un étrier fixé à la semelle de la botte.

Après cette opération, les deux principaux procédés de résection, applicables à l'ankylose du genou, étaient connus et démontrés. Dans la suite, on se rapprocha plus ou moins de l'interligne; on enleva un coin plus ou moins épais, mais on n'apporta pas de modification essentielle, le coin osseux paraissant toujours la condition indispensable de succès. Ce ne fut que plus tard qu'on se borna à une simple ostéotomie fémorale[2] (Volkmann, Macewen, etc.), ou bien à une double ostéotomie portant à la fois sur le fémur et sur le tibia (Volkmann, Margary). Pratiquée avec le ciseau introduit par une plaie étroite, l'opération sera peu dangereuse, pourvu qu'on ait soin de se rendre un compte exact des changements de rapport avec les nerfs et les artères que la difformité peut avoir occasionnés; mais, malgré la précision qu'on peut apporter à la section, il ne sera pas toujours facile d'obtenir un redressement complet du membre. Les simples sections des os auront les mêmes avantages, mais aussi les mêmes inconvénients que l'ostéoclasie; elles seront peu applicables aux grandes déformations, aux flexions dépassant l'angle droit. Elles seront, croyons-nous, de moins en moins employées, à mesure que les chirurgiens acquerront plus de sûreté dans la pratique de l'antisepsie. C'est cette dernière considération qui doit faire aussi limiter l'usage de l'ostéoclasie, malgré la bénignité de la fracture sous-cutanée des os, lorsqu'elle est pratiquée dans certaines conditions. Il y a dix ans, nous avions érigé l'*ostéoclasie sus-condylienne* en méthode régulière de traitement pour l'ankylose osseuse du genou, mais aujourd'hui nous préférons recourir à la résection de l'ancienne articulation dans un grand nombre de circonstances, parce que nous obtenons un résultat orthopédique bien plus

1. Gurdon-Buck opéra le 12 octobre 1844; son malade était âgé de 22 ans et présentait une ankylose à angle droit depuis sept ans. Gurdon-Buck fut obligé, pour redresser le membre, de détruire les attaches des ligaments en arrière et de faire des coupes correctrices sur les os. Il put ensuite étendre la jambe à un degré suffisant pour mettre les surfaces osseuses en parfait contact. Les soubresauts du membre, après l'opération, exagèrent la saillie du fémur en avant.

2. Pancoast avait essayé en 1859 de diviser le fémur après l'avoir affaibli par des perforations multiples. — Une énorme suppuration suivit cette tentative, mais le malade finit par guérir. (*System of surgery*, by Gross. — Philadelphie, 1872.)

parfait, sans faire courir de graves dangers au malade. Mais c'est là, comme nous allons le voir, une indication qu'on ne peut pas établir d'après des formules générales, et vagues par conséquent; les ankyloses du genou présentent tant de différences quant aux rapports des os et aux déformations qu'ils ont subies, et quant à la structure des parties ankylosées, qu'il est essentiel de faire des distinctions.

A. — INDICATIONS RELATIVES DE L'OSTÉOCLASIE OU DE L'OSTÉOTOMIE SUS-CONDYLIENNES ET DE LA RÉSECTION CUNÉIFORME OU TRAPÉZOÏDALE DE L'ARTICULATION ANKYLOSÉE. — DIFFÉRENCES DES INDICATIONS SELON L'ANGLE DE L'ANKYLOSE. — MOYENS DE REMÉDIER AUX CONSOLIDATIONS VICIEUSES APRÈS LA RÉSECTION DU GENOU.

Nous rappellerons d'abord ce que nous avons dit à ce sujet dans une communication au Congrès français de chirurgie, en 1886 :

« Même avant l'antisepsie, la résection du genou ankylosé a été une opération relativement bénigne ; depuis l'antisepsie, la mortalité doit être nulle quand on prend toutes les précautions nécessaires pour prévenir l'infection de la plaie. Malgré cela cependant, je suis partisan de l'ostéoclasie dans certaines catégories d'ankyloses, et toutes les fois qu'on peut, par le brisement du fémur au-dessus des condyles, obtenir un résultat orthopédique satisfaisant au point de vue de la forme et de la longueur du membre, je préfère m'en tenir à cette opération.

« C'est en 1879 que j'ai pour la première fois pratiqué intentionnellement l'ostéoclasie sus-condylienne du fémur et que j'ai proposé cette opération comme une méthode générale applicable aux ankyloses du genou à angle obtus et même à angle droit. Avant cette époque, il m'était arrivé, comme à divers chirurgiens du reste, de briser le fémur en cherchant à faire céder les adhérences fibreuses du genou; j'avais produit une fois, sans le vouloir, chez un enfant, une disjonction diaphysaire ou au moins une fracture juxta-épiphysaire du fémur, et, malgré des douleurs très vives qui suivirent cette rupture osseuse, il n'y eut pas d'accident. Mais, de cette fracture accidentelle et involontaire à une opération réglée, il y avait encore loin.

« J'ai, dans ces dernières années (de 1882 à 1885), exposé à plusieurs reprises, soit dans la *Revue de Chirurgie*, soit devant la Société de médecine de Lyon, ma manière de voir sur cette opération, qui constitue à mon sens l'opération d'élection pour les ankyloses du genou à angle obtus. Elle permet, en effet, d'obtenir un résultat orthopédique excellent, tout en brisant le fémur au-dessus des condyles, c'est-à-dire au-dessus des points où se trouvent habituellement les restes des foyers tuberculeux que le traumatisme risque de réveiller. C'est une opération facile, qui peut être exécutée par un appareil très simple, à la condition qu'on fixe solidement la partie supérieure du fémur par un cuissart en

tôle bien serré, et qui est encore plus commodément pratiquée aujourd'hui avec les ostéoclastes de Robin, de Collin ou tout autre appareil analogue.

« Mais le sentiment de paternité que je puis avoir pour cette opération ne m'aveugle pas sur ses inconvénients et ses défauts, et, en la proposant comme méthode de traitement des ankyloses du genou, j'ai eu soin de déterminer les limites en deçà desquelles elle n'était plus acceptable.

« Excellente pour les ankyloses d'origine traumatique et rhumatismale et pour toutes les ankyloses dans lesquelles l'affection primitive n'a pas laissé de foyers ou de germes morbides, l'ostéoclasie, même en un point relativement éloigné de l'articulation, présente des inconvénients graves quand il y a encore des fistules, des restes d'ostéite ou des signes de foyers tuberculeux. On peut sans doute éviter le retentissement du traumatisme opératoire sur ces foyers ; mais il est plus sage, plus prudent, plus chirurgical en un mot, de pratiquer la résection du genou. On fait d'une pierre deux coups : on guérit la lésion osseuse et l'on obtient en même temps un résultat orthopédique plus parfait.

« Mais en dehors de cette considération, basée sur la nature de la lésion, il y a des indications très importantes à tirer du degré de flexion du genou, c'est-à-dire de l'angle sous lequel le tibia s'est soudé au fémur. Et ici il suffit de quelques notions de géométrie élémentaire pour comprendre les inconvénients que présente le redressement de certaines ankyloses par l'ostéoclasie.

« Le fémur et le tibia étant soudés sous un angle invariable, on ne pourra placer le tibia dans la direction du fémur, c'est-à-dire dans la direction normale qui doit donner au membre le maximum de longueur possible, qu'en déterminant au-dessus du genou un angle de même ouverture que l'angle de flexion fémoro-tibiale. S'il s'agit d'une ankylose à angle obtus de 135 degrés, par exemple, on aura, après le redressement, entre les deux fragments du fémur, un angle de même ouverture qui sera incomplètement comblé par les parties molles de la région antérieure de la cuisse. Il en résultera une saillie plus ou moins disgracieuse du genou ; mais si la rupture n'a pas été faite à plus de dix centimètres de l'interligne, cette saillie sera facilement masquée par les vêtements, et le membre récupérera une longueur suffisante pour un bon fonctionnement. Il est facile de calculer la perte de longueur qui résultera du plus ou moins de flexion du tibia sur le fémur ; mais comme il ne peut pas y avoir de grandes discussions sur l'utilité de l'ostéoclasie pour les ankyloses de 135 degrés, et à plus forte raison pour les ankyloses à angle plus obtus, je passe aux ankyloses à angle droit et à angle aigu, qui présentent de tout autres conditions au point de vue de l'ostéoclasie sus-condylienne.

« Après le redressement par l'ostéoclasie sus-condylienne d'une ankylose du genou à angle droit, le segment inférieur du fémur fera un angle droit, ouvert en avant, avec le fragment supérieur du même os, et le genou fera une saillie d'autant plus grande que le fémur aura été brisé plus haut. Le membre se trouvera par cela même diminué de toute la longueur du fragment inférieur du fémur. Si l'on fracture l'os à dix centimètres au-dessus de l'interligne, le genou fera donc une saillie très disgracieuse qui pourra être certainement diminuée de trois à quatre centimètres par le déplacement suivant l'épaisseur de l'os (le fragment inférieur pouvant être repoussé en arrière sous le fragment supérieur), mais le raccourcissement restera le même.

« Dans ces cas-là on aura tout avantage, au point de vue de la longueur du membre, à faire une résection cunéiforme ou trapézoïdale, la longueur du membre étant déterminée dans le premier mode de résection par le redressement de la ligne qui suit le bord postérieur de la tige fémoro-tibiale, et, dans le second, par cette ligne diminuée de la hauteur postérieure du fragment trapézoïdal. Malgré cet avantage de la résection au point de vue orthopédique, j'admets encore l'ostéoclasie en pareil cas, parce qu'elle constitue toujours une opération non sanglante, et qui, par cela même, présente un degré de moins de gravité.

« Mais lorsqu'il s'agit d'une ankylose à angle aigu, l'ostéoclasie ne doit pas être mise en question, parce que, outre qu'elle est difficilement praticable dans de bonnes conditions, elle fournit un résultat orthopédique nécessairement mauvais. Si dans l'ankylose à angle droit le membre perd, après la fracture sus-condylienne, une hauteur égale à celle du fragment inférieur du fémur, il se trouvera encore bien plus raccourci après l'ostéoclasie, dans les cas d'ankylose à angle aigu. Dans ce cas, pour ramener le tibia dans l'axe du fémur, il faut non seulement mettre le genou au niveau de la fracture, mais le remonter au-dessus et l'élever d'autant plus que l'angle de l'ankylose a été plus aigu. On aura donc non seulement un membre très difforme, mais énormément raccourci, bien qu'on puisse gagner quelques centimètres, en tirant au bas le fragment inférieur.

« Ce sont là des conséquences inévitables, nécessaires, de la rupture d'une ankylose osseuse dans laquelle le fémur et le tibia sont soudés sous un angle invariable et fusionnés ensemble. Si l'on pouvait sectionner dans les condyles, au niveau de l'interligne (et physiquement la chose n'est pas impossible, surtout avec un ciseau, et même avec l'ostéoclaste), on conserverait la longueur du membre; mais on laisserait en arrière un grand espace triangulaire d'autant plus ouvert que l'ankylose aurait été à angle plus aigu. Cet espace serait, par cela même, peu propre à être le foyer d'un cal solide. Les fragments à consolider ne se toucheraient que par un bord tranchant. Un cal solide est difficile à obtenir dans ces con-

ditions. Il est quelquefois même très lent à se produire à la suite de l'ostéoclasie sus-condylienne dans les ankyloses à angle obtus, voisin de l'angle droit ; et quand il se produit il reste longtemps sans acquérir une solidité suffisante. De là non seulement des consolidations tardives, mais encore des déplacements secondaires. Dans un cas d'ostéoclasie sus-condylienne que j'ai pratiqué il y a un an environ chez un jeune garçon de quatorze ans, atteint d'ankylose osseuse à 120 degrés, suite de tumeur blanche, j'ai renvoyé au bout de trois mois le malade, qui paraissait avoir une consolidation complète. Je lui avais mis cependant un bandage sili caté qu'il devait garder deux mois encore ; il l'enleva au bout de ce temps, mais le cal céda peu à peu, et je l'ai retrouvé récemment avec un membre sensiblement plus fléchi qu'à sa sortie de l'Hôtel-Dieu. Cet accident sera d'autant plus à craindre que la fracture aura été plus nette et plus transversale.

« Je suis loin de prétendre que la consolidation soit impossible en pareil cas, mais nous devons admettre, d'après tout ce que nous savons sur la physiologie pathologique des fractures, que ce sont de mauvaises conditions pour la formation d'un cal. La plasticité ostéogénique des tissus avoisinant une ankylose osseuse pourra sans doute remédier à cet inconvénient ; mais il nous paraîtrait imprudent de compter toujours sur le concours de ces ossifications parostales. J'admets encore que les inégalités de la fracture qui doivent exister dans ces masses osseuses de consistance irrégulière, entourées de brides cicatricielles plus ou moins résistantes, peuvent faire varier un peu les résultats que font prévoir les théorèmes géométriques ; mais ce ne peut être que dans d'étroites limites ; la masse formée par le genou ankylosé sera toujours difficile à loger et à dissimuler. Mais indépendamment de ces arguments physiques contre le redressement par l'ostéoclasie sus-condylienne des ankyloses à angle aigu, il faut se rappeler dans quelles conditions on rencontre la plupart de ces ankyloses, et c'est dans cet ordre d'idées que nous trouverons les plus graves arguments contre l'emploi de l'ostéoclasie. Le pourtour de l'ancienne articulation est sillonné de cicatrices adhérentes ; le creux poplité est rempli de brides inextensibles qui englobent les vaisseaux et les nerfs et ne peuvent être distendues violemment sans exposer l'opéré à de graves accidents. Là est le danger.

« En pareille circonstance, la résection cunéiforme ou trapézoïdale du genou est l'opération la plus rationnelle ; elle ne risque pas d'amener dans le paquet vasculo-nerveux des désordres auxquels expose l'ostéoclasie ; elle permet d'enlever tous les tissus des épiphyses et des régions juxta-épiphysaires qui ont été autrefois malades ; elle donne en outre un résultat orthopédique incomparablement supérieur. La question de forme est secondaire, je le veux bien, et, quand un sujet arrive à marcher avec un pied qui jusque-là ne pouvait toucher le sol, il s'estime trop

heureux pour reprocher au chirurgien la difformité de son membre; mais il est des résultats dont on ne doit plus se contenter aujourd'hui, quand on est sûr d'obtenir beaucoup mieux sans faire courir plus de de dangers au patient.

« Avant l'antisepsie, j'aurais raisonné autrement. Je restreignais le plus possible les indications de la résection et j'étais disposé à pousser l'application de l'ostéoclasie jusqu'à ses dernières limites; mais aujourd'hui, ce serait méconnaître tous les progrès de la chirurgie moderne que de vouloir appliquer l'ostéoclasie à toutes les variétés d'ankylose. Le pronostic de la résection du genou est complètement changé ; il y a quinze ans, j'avais eu une mortalité de 85 pour 100 après cette opération; depuis quatorze mois, j'ai fait onze fois cette opération sans perdre un seul malade d'accidents opératoires, et encore s'agissait-il d'ostéo-arthrites suppurées observées pour la plupart chez des individus déjà plus ou moins détériorés par la fièvre et la suppuration. Pour l'ankylose osseuse du genou, les conditions de la résection seront infiniment meilleures lorsque la soudure osseuse aura succédé à un traumatisme ou une inflammation articulaire depuis longtemps éteinte. Opérons avec une antisepsie rigoureuse, et, sans faire courir plus de dangers à nos malades, nous obtiendrons des résultats orthopédiques et fonctionnels infiniment meilleurs.

« De toutes ces considérations je conclus que l'ostéoclasie sus-condylienne du fémur, telle que je l'ai instituée en 1879 et constamment préconisée depuis lors, doit toujours être l'opération de choix pour les ankyloses à angle obtus, qu'elle est acceptable pour les ankyloses à angle droit, mais que, dans les cas d'ankylose à angle aigu, elle doit être abandonnée pour la résection du genou, cette dernière opération lui étant à tous les points de vue préférable. »

Les schémas suivants feront mieux comprendre les distinctions que nous avons établies dans le traitement des ankyloses du genou, suivant le degré de l'angle de flexion.

Ces rapports sont forcés, ils sont géométriques; mais au point de vue du résultat chirurgical, il faut tenir compte de certaines conditions de la fracture qui en atténuent les inconvénients, et surtout des modifications organiques consécutives qui contribuent à masquer la difformité dans une certaine mesure. Malheureusement des aiguilles osseuses saillantes, que les meilleurs ostéoclastes ne permettent pas d'éviter, et des adhérences fibreuses périphériques peuvent empêcher d'opérer les rectifications qui paraissent théoriquement possibles; et, d'autre part, nous ne pouvons pas distribuer à notre gré les matériaux du cal.

La saillie du genou en avant peut être diminuée de toute l'épaisseur de l'os ; on n'a qu'à repousser le fragment inférieur en arrière ; mais on ne doit pas trop exagérer ce déplacement, car, outre que ce serait une manœuvre dangereuse, à cause de la présence des vaisseaux et des nerfs

que la saillie de l'os pourrait blesser et déchirer, on mettrait la face supérieure du fémur revêtue de son périoste, non avivée par conséquent, en rapport avec la surface fracturée du fragment supérieur. Ce seraient là de mauvaises conditions pour la formation du cal, une seule des surfaces étant à même de fournir régulièrement des produits ossifiables.

C'est pour ce motif-là, du reste, que loin de chercher à obtenir des

Fig. 351, 352, 353, 354. — *Redressement du genou par l'ostéoclasie sus-condylienne.*

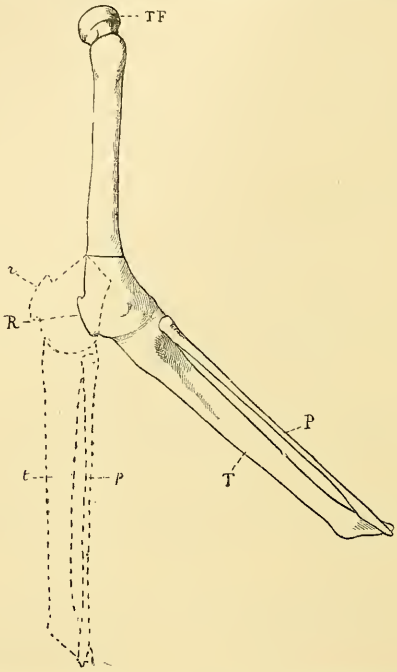

Fig. 351. — Ankylose à angle obtus, 135 degrés. — Répétition de l'angle de flexion en avant du fémur.

TF, tête fémorale; R, rotule; T, tibia; P, péroné. — La figure ponctuée accompagnée des mêmes lettres indiquent la place que prend le segment inférieur du membre après la section sus-condylienne. — Mêmes lettres explicatives pour les quatre figures.

fractures transversales, des fractures en rave, qu'on a voulu considérer comme un des avantages de certains ostéoclastes, nous préférons des fractures un peu inégales, à dents légèrement saillantes et à décollement périostique assez étendu pour produire des ossifications en sautoir. Malheureusement les inégalités de la fracture peuvent limiter à leur tour ce degré de chevauchement transversal qui serait nécessaire pour diminuer sensiblement la saillie du genou.

Le redressement lent et progressif, excellent en soi, lorsqu'il y a des rétractions fibreuses à faire céder, est insuffisant pour changer la posi-

tion relative des os soudés par un cal osseux, car il ne peut agir sur les rapports du tibia et du fémur, c'est-à-dire sur l'angle de l'ankylose qui est invariable, qu'on peut dissimuler un peu par l'artifice que nous avons indiqué, mais qu'il est impossible de changer autrement que par la résection. Il forme une tumeur saillante qu'on ne peut faire disparaître qu'en l'enlevant. Le redressement lent est surtout indiqué lorsqu'on craint la pression ou la tension des vaisseaux poplités. Un redressement immédiat pourrait amener la gangrène de la jambe. Quel que

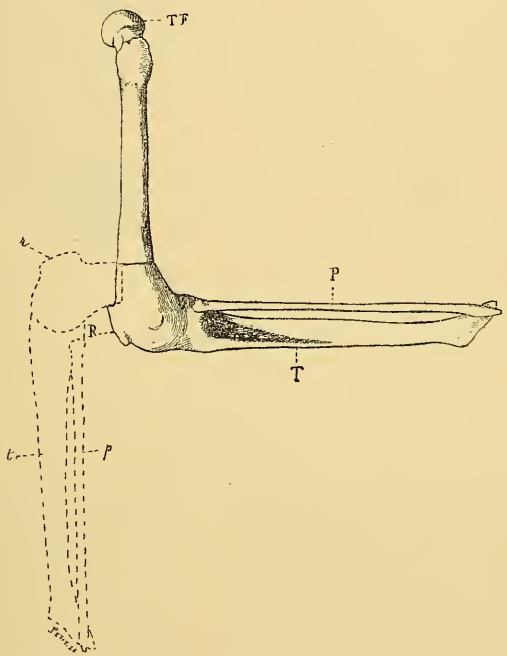

Fig. 352. — Ankylose à angle droit. — Le placement du tibia dans l'axe du fémur ne peut se faire que par la détermination d'un angle droit à la face antérieure du fémur. — Le fragment inférieur du fémur se place alors horizontalement et l'axe du tibia est d'autant plus antérieur que la section ou la fracture de l'os a été faite plus haut.

soit, du reste, le procédé adopté, la circulation du membre doit être tout particulièrement surveillée.

Les mêmes objections s'adressent à l'ostéotomie et à l'ostéoclasie. Qu'on divise les os avec le ciseau ou par fracture, les conditions physiques sont à près les mêmes. Dès qu'on n'enlève pas un coin osseux, l'adaptation exacte des os est impossible et l'espace intermédiaire pourra n'être que difficilement comblé par le cal.

Il y a cependant un moyen de diminuer la difformité, c'est de faire une double ostéotomie ou ostéoclasie, l'une au-dessus du genou, sur le

fémur, l'autre au-dessous sur le tibia. Mais dès qu'il faut faire une double ostéotomie, nous préférons enlever un coin ou un trapèze au niveau de l'articulation ; ce n'est pas plus dangereux, et c'est plus efficace au point de vue de la correction de la difformité. Une double ostéo-

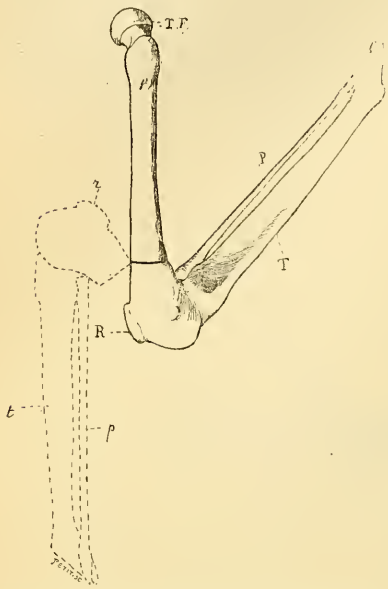

Fig. 353. — *Redressement par l'ostéoclasie de l'ankylose à angle aigu.* — Le tibia ne peut être placé dans la direction rectiligne que par la détermination d'un angle aigu à la partie antérieure de la cuisse entre le fragment supérieur et le fragment inférieur du fémur ; c'est le même angle que l'angle de flexion postérieure sous lequel le tibia s'était soudé au fémur. Cet angle postérieur paraît dans la figure moins aigu que l'angle antérieur, mais il faut en tenir compte que de l'angle formé par l'intersection des axes du fémur et du tibia, et non de l'angle apparent en arrière. Le sommet de cet angle se trouve presque sur le bord antérieur du genou, au niveau de l'extrémité inférieure de la rotule soudée. Le genou s'élève d'autant plus et amène un raccourcissement du membre d'autant plus grand que l'angle de flexion était plus aigu.

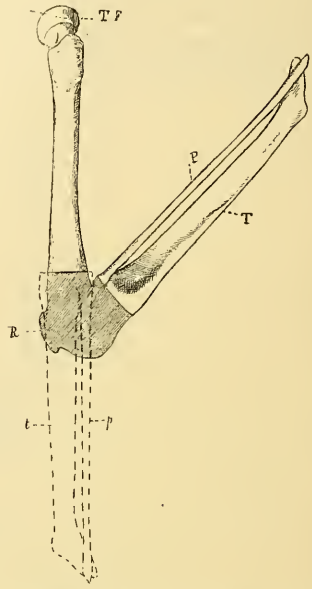

Fig. 354. — *Même ankylose à angle aigu que dans la figure précédente. Redressement du genou par la résection trapézoïdale comprenant toute la masse condylo-rotulienne.* — Le membre est beaucoup plus régulier et a la même longueur que dans la figure précédente. Il est non seulement plus régulier, mais dans de meilleures conditions pour une soudure solide et invariable. — La saillie disgracieuse du genou est complètement effacée, et d'autre part, grâce à la conservation des collerettes périostiques, on obtient un cal épais et très solide qui s'ossifie beaucoup plus rapidement que dans les lésions tuberculeuses, grâce à la plasticité spéciale du périoste des os ankylosés.

clasie pourrait se faire en deux temps ; la seconde quand la première fracture serait consolidée. Mais comme nous faisons allusion à ces cas de flexion à angle aigu dans lesquels les tissus du creux poplité se

trouvent plus ou moins rétractés et adhérents entre eux et aux os, nous croyons cette méthode difficilement applicable; nous craindrions surtout de n'arriver qu'à un résultat orthopédique très défectueux[1].

C'est cependant dans cette voie qu'il faudrait s'engager si l'on ne voulait pas absolument recourir à la résection de l'ancienne articulation. On verrait ce que donnerait l'ostéoclasie fémorale qui permettrait d'obtenir déjà un premier degré de redressement, et l'on pourrait plus tard diviser le tibia par fracture ou mieux par ostéotomoclasie, si le malade n'était pas satisfait du résultat obtenu.

Pour faire apprécier ce qu'on peut obtenir par la fracture méthodique de l'os, nous représentons ici le résultat de notre première opération qui a été le fondement de la méthode d'ostéoclasie sus-condylienne[2].

Observation LXXXIX. — *Ankylose osseuse du genou à angle presque droit, d'origine traumatique. — Ostéoclasie sus-condylienne. — Guérison.*

Pierre Badel, trente-neuf ans, né à Saint-Marce (Ardèche), exerçant la profession de tailleur de pierres, entre le 28 octobre 1878 à l'Hôtel-Dieu de Lyon, dans le service de M. Ollier, pour se faire traiter d'une ankylose à angle droit du genou gauche. — Pas d'antécédents pathologiques.

Au mois de janvier 1878, cet homme reçut dans le genou gauche un coup de fusil chargé à plomb et tiré à bout portant. La charge, ayant fait balle, pénétra à la partie antérieure et externe du genou, ouvrant l'articulation et enlevant une partie du condyle externe. Le blessé, immédiatement après l'accident, put extraire lui-même deux esquilles osseuses peu adhérentes. Admis d'urgence à l'hôpital d'Annonay, il subit un premier pansement, mais on négligea d'immobiliser le membre. Quatre à cinq jours après, apparaissaient les symptômes d'une vive inflammation : tuméfaction énorme du genou, douleurs très vives, fièvre intense, délire ayant le caractère du délire alcoolique. Bientôt le genou se fléchit à angle droit. Au bout de huit ou dix jours, les phénomènes inflammatoires commencèrent à s'amender; trois mois après l'accident, un séquestre se détacha du condyle externe et fut bientôt suivi de l'élimination de deux ou trois autres esquillles beauconp plus petites; puis survinrent plusieurs abcès, dus probablement à d'autres séquestres et qui s'ouvrirent autour de l'article, surtout de chaque côté du ligament rotulien. Les accidents ne cessèrent qu'au bout de cinq mois, et quelque temps après la cicatrisation était presque complète : il ne restait qu'un petit trajet fistuleux vers la partie externe du genou.

1. Ce n'est pas la difficulté de casser les os qui serait le principal obstacle. Robin a modifié heureusement son appareil dans le but de fracturer les os latéralement en agissant sur le condyle externe du fémur, qu'il emboîte dans un moule de gutta-percha soutenu par une plaque de tôle et embrassé par un étrier. Il fait préalablement coucher le malade sur le côté et fixe le fémur dans cette position. On peut plus facilement encore faire cette fracture latérale avec l'appareil de Collin. On pourrait même casser le fémur d'avant en arrière, en faisant coucher le malade sur le ventre; mais ces manœuvres que nous aurions tenues pour excellentes avant l'antisepsie, nous paraissent beaucoup moins séduisantes aujourd'hui. Nous n'y aurions recours que dans les cas où, par un motif ou par un autre, on ne pourrait pas faire une opération aseptique, et dans ce cas il vaudrait mieux s'abstenir. — Les documents les plus importants sur la question de l'ostéoclasie se trouvent réunis dans la thèse d'agrégation de M. Pousson (de Bordeaux). — *De l'Ostéoclasie*, Thèse de concours, 1886.

2. Cette observation et les figures qui l'accompagnent sont extraites de la thèse de M. F. Edouard (*Du redressement de l'ankylose du genou par de nouveaux procédés d'arthroclasie et d'ostéoclasie mécaniques.* Thèse de Lyon, 1882).

A son entrée à la clinique, le malade se trouve dans l'état suivant : Le genou est fléchi presque à angle droit (105 degrés); sa face externe est occupée par une cicatrice très étendue, adhérente aux parties profondes. Un peu en dehors du tendon du droit antérieur, immédiatement au-dessus du bord supérieur de la rotule, se trouve un trajet

Fig. 355 et 356. — Redressement d'une ankylose osseuse par l'ostéoclasie sus-condylienne.

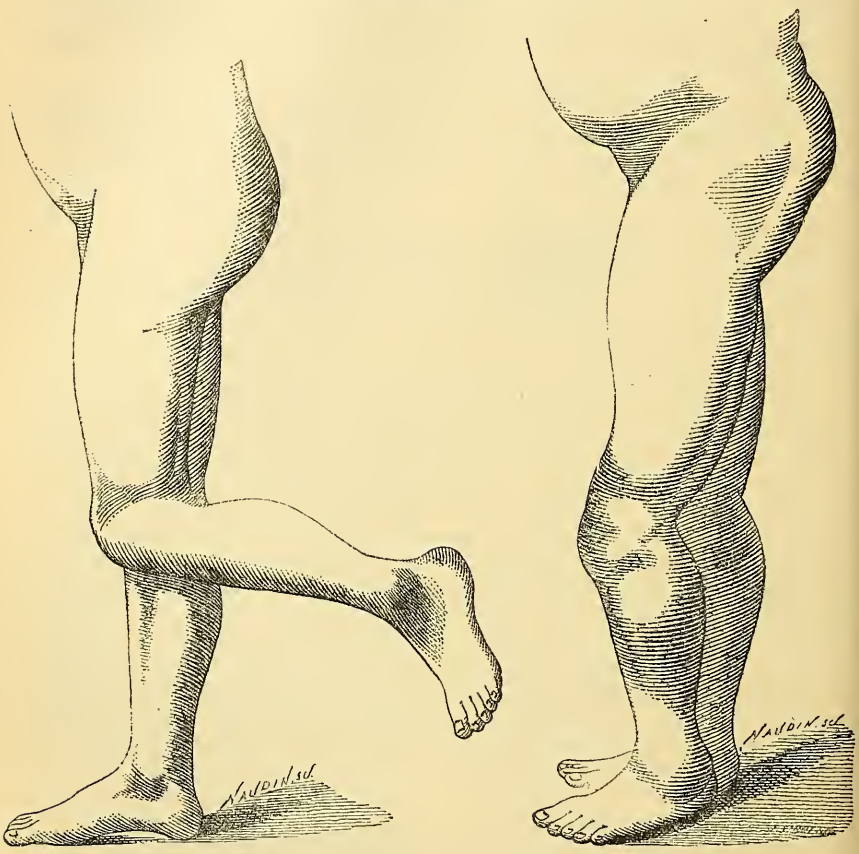

Fig. 355. — Degré de la flexion du genou avant l'opération.

Fig. 356. — Forme du membre après l'opération.

fistuleux qui admet à peine un stylet ordinaire et qui conduit jusque dans le condyle. Cette fistule ne donne passage qu'à une très petite quantité de pus. Il est absolument impossible de faire exécuter le moindre mouvement à l'article : la rotule est complètement soudée; le tibia s'étant un peu porté en dehors, le condyle interne est légèrement proéminent. Les téguments du creux poplité sont intacts; les muscles de la jambe et de la cuisse ont subi une atrophie peu marquée relativement à la gravité de la lésion et au temps de l'immobilité. L'état général du malade est bon.

Peu de jours après son entrée à l'hôpital, le malade est anesthésié ; mais, malgré une résolution musculaire complète, il est impossible de déterminer le moindre mouvement dans l'article. Il est ensuite gardé en observation jusqu'au mois de juillet 1879. La fistule finit par s'oblitérer complètement.

M. Ollier se décide à fracturer le fémur et à corriger la déformation angulaire du genou, en établissant sur la cuisse une déformation en sens inverse. Le 16 juillet, le malade est de nouveau anesthésié : sa cuisse est fixée au bord de la table d'opération au moyen d'un demi-cylindre de tôle faisant embrasse et se rapprochant le plus possible de la rotule. Saisissant le membre par son extrémité libre, la main gauche placée sous le creux poplité, la main droite embrassant la partie inférieure de la jambe, M. Ollier essaye alors de le redresser en procédant par secousses brusques. Au bout de quatre ou cinq secousses, un craquement indique que le but est atteint. La fracture s'est produite à 10 centimètres au-dessus de l'interligne, c'est-à-dire du point le plus inférieur des condyles du fémur. Le membre est alors ramené dans la rectitude et immobilisé par une gouttière plâtrée.

17 *juillet.* — Les douleurs sont très supportables ; on ne constate qu'une tuméfaction modérée au niveau de la fracture.

13 *août.* — Le malade est toujours dans son appareil plâtré et dans la gouttière. Rien à noter pendant le mois qui vient de s'écouler, si ce n'est que le cal a diminué graduellement.

On enlève le bandage plâtré. Le cal est peu résistant ; on le sent céder sous la main. Le malade est placé dans une grande gouttière ; pendant quelques jours, il souffre un peu au niveau de sa fracture.

20 *août.* — Application d'un bandage silicaté.

19 *novembre.* — Le malade est envoyé à Longchêne avec son bandage.

12 *janvier* 1880. — Il rentre à l'Hôtel-Dieu. Le cal est solide, mais la marche est difficile, car le pied porte seulement par sa partie antérieure ; le talon n'appuie pas sur le sol. Aussi le malade se fatigue-t-il rapidement et ne peut-il marcher qu'appuyé sur une forte canne. La ténotomie du tendon d'Achille est pratiquée le 3 mars ; il est alors facile de redresser le pied. Bandage silicaté.

15 *avril.* — La marche est devenue plus facile, néanmoins le malade est toujours obligé de se servir d'une canne ; il ne peut descendre un escalier qu'en posant successivement ses pieds sur la même marche.

25 *avril.* — Sortie. C'est à peine si l'on peut sentir le cal. A trois travers de doigt au-dessus de la rotule, on remarque une dépression cutanée correspondant à l'angle ouvert en avant formé par les deux fragments du fémur. Le raccourcissement apparent est de 1 centimètre. Le raccourcissement réel de 6 centimètres est compensé par un abaissement du bassin.

Le malade a été revu depuis ; il marche facilement et sans fatigue, et a pu reprendre son métier de tailleur de pierres [1].

Nous n'avons pas redressé par l'ostéoclasie d'ankylose du genou à un plus grand degré de flexion ; c'est à peu près la limite qu'on ne doit pas dépasser pour les raisons que nous avons fait valoir plus haut. Mollière et Robin, qui ont adopté notre méthode opératoire, l'ont

1. Indépendamment de l'observation précédente qui a été publiée dès 1882, nous avons exposé dans notre mémoire sur la *Résection du genou*, paru en 1883, nos idées sur l'ostéoclasie sus-condylienne qui ont été reproduites la même année dans la thèse d'agrégation de M. Lagrange (de Bordeaux). Notre méthode, qui consiste dans la fracture du fémur au-dessus des condyles (d'où le nom d'*ostéoclasie sus-condylienne* que nous lui avons donné), est réalisable avec la plupart des ostéoclastes et en particulier avec ceux de Robin et de Collin.

cependant appliquée à des ankyloses plus fléchies et se sont félicités des résultats qu'ils ont obtenus.

Une fois l'os brisé, il ne faut pas toujours chercher à obtenir une correction immédiate et complète de la difformité. Le redressement forcé serait dangereux dans les cas d'adhérences fibreuses et de rétractions anciennes des muscles fléchisseurs de la jambe. On pourrait faire basculer les fragments et empêcher tout rapport entre les surfaces divisées. On risquerait non seulement de détruire complètement la continuité de la gaine périostique qui doit toujours servir de trait d'union entre les deux os, mais de rompre les tissus fibreux parostaux qui, à un moment donné, prendront une certaine part à la formation du cal.

Chez les jeunes sujets, il est bien difficile de rompre la gaine périostique qui se sépare des os au voisinage de la fracture et qui se ramasse comme un cordon fibreux au-dessous d'eux (sautoir périostique). Mais, chez les adultes, la rupture complète de la gaine pourrait être le résultat d'une fracture avec déplacement brusque, le périoste étant beaucoup plus adhérent à l'os et se cassant avec lui.

Dans la plupart des cas, nous nous contentons de redresser partiellement le membre; nous donnons le plus habituellement à l'angle de flexion une ouverture un peu plus grande qui représente à peu près la moitié de l'angle supplémentaire. C'est-à-dire que si nous avons une flexion à 100 degrés, l'angle supplémentaire étant 80, nous portons l'angle de flexion à 140 degrés qui représentent les 100 degrés primitifs, plus la moitié de l'angle supplémentaire, c'est-à-dire 40 degrés. Ceci n'est qu'une approximation, du reste, car nous nous arrêtons dès que nous sentons une résistance. Nous appliquons alors une attelle plâtrée, et huit ou dix jours après nous complétons le redressement ou nous renvoyons à une troisième séance, si les résistances sont trop fortes. Nous ajoutons, dès la deuxième séance ou le premier changement d'attelle, une extension permanente au moyen des poids. Mollière et Robin procèdent autrement. Ils laissent le membre dans sa position vicieuse après la fracture, l'immobilisent dans une gouttière plâtrée faite d'avance, et n'opèrent le redressement qu'au bout de quelques jours. Pour nous, nous préférons gagner immédiatement ce qu'on peut obtenir sans danger. Dans les cas d'ankylose à angle très obtus, au delà de 130 degrés, nous avons plusieurs fois obtenu sans inconvénient dès la première séance la correction complète.

Il ne faut pas chercher à sectionner le fémur trop bas, c'est-à-dire dans les condyles ou immédiatement au-dessus d'eux, à cause de la résistance des tissus fibreux (insertions capsulaires, brides cicatricielles) qui se trouvent dans le creux poplité et qui empêcheraient de bénéficier d'une fracture faite au-dessous de leurs attaches[1]. Pourvu qu'on casse

1. S'il y avait utilité à sectionner plus bas que ne le permettrait l'application de l'ostéoclaste,

à 9 centimètres au-dessus du bord inférieur des condyles, on se trouve, surtout dans les ankyloses à angle obtus, dans les meilleures conditions pour corriger la difformité. Dans un cas nous avons cassé à 14 centimètres, et le résultat final fut très satisfaisant : un cal exubérant combla en grande partie l'angle antérieur du fémur. Nous recommandons surtout ces fractures en un point élevé lorsqu'il s'agit de tumeurs blanches qui peuvent avoir laissé des foyers mal éteints dans la substance spongieuse des condyles. Il ne faut pas oublier qu'on trouve quelquefois dans la résection du genou, pratiquée pour des ostéo-arthrites depuis longtemps indolentes, de petits foyers purulents que rien n'avait fait soupçonner. C'est ce qui nous est arrivé récemment en réséquant une petite fille de douze ans, atteinte d'ankylose du genou à angle droit avec déviation de la jambe en dehors. Depuis six ans, l'enfant ne souffrait plus et la température locale était absolument normale. Nous trouvâmes dans le condyle externe du tibia un petit abcès intra-osseux de la grosseur d'un pois.

Un des avantages de l'ostéoclasie fémorale sus-condylienne, c'est la rapidité de la guérison. L'os ayant été fracturé dans une région où le périoste est épais et riche en éléments ossifiables, on obtient au bout de six semaines à deux mois la consolidation de la fracture. On peut même faire marcher les malades plus tôt avec un bandage silicaté, s'il s'agit d'un enfant et d'un cas simple. Mais il n'y a rien d'absolu à cet égard. Nous avons réséqué, il y a dix mois, un jeune homme de dix-sept ans (le même dont il a été question, page 308) dont le cal, formé à la suite de l'ostéoclasie fémorale sus-condylienne, avait cédé peu à peu et avait ramené la jambe à angle droit sur la cuisse. Ce fait doit être rare, mais ici, comme dans toutes les fractures, le processus du cal peut être influencé et retardé par des causes diverses et très variables. Notre malade avait été immobilisé pendant cinq mois, et le cal qui lui paraissait solide quand il quitta son appareil, commença bientôt à se fléchir, sans douleur et sans inflammation apparente. Il faut tirer de ce fait un enseignement, c'est que, comme après une résection, il faut faire porter un tuteur pendant plusieurs mois, un an et plus, tant qu'il peut rester des doutes sur la solidité du cal.

Les flexions secondaires du genou qui peuvent survenir après la résection, à la suite d'une marche trop hâtive sans appareil de soutien, sont également justiciables de l'ostéoclasie fémorale.

Il vaudra mieux cependant, dans certains cas, faire une résection itérative, et voici les circonstances qui légitiment cette dernière opération. Si la guérison de la plaie de résection n'est pas complète, s'il reste des

toujours gênée par la saillie postérieure des parties molles de la jambe, il faudrait procéder par ostéotomoclasie, c'est-à-dire diviser l'os en partie avec le ciseau et fracturer le reste avec les mains.

fistules, et si l'union osseuse n'est pas absolue, il est indiqué de faire une résection cunéiforme enlevant une tranche sur chaque os, afin d'avoir des surfaces cruentées aussi favorablement disposées que possible pour une réunion osseuse. Après cette opération, qui sera simple comme toutes les résections orthopédiques, on se prémunira contre les causes qui ont compromis le résultat de la première résection. On aura chance en outre, par le fait de la nouvelle perte de substance qu'on produira sur les os malades, de s'assurer de l'état de leurs parties profondes, et l'on pourra découvrir des lésions qu'on n'avait pas reconnues lors de la première opération ou qui ont pu se développer après.

Lorsque la synostose est complète, que les plaies sont depuis longtemps guéries, qu'il n'y a aucun signe indiquant des reliquats tuberculeux, il faut traiter ces ankyloses comme les ankyloses ordinaires, suite d'arthrite, et si elles sont à angle obtus, ne pas hésiter à faire une ostéoclasie fémorale.

Les figures 357 et 358 nous montrent ce qu'on peut obtenir par l'ostéoclasie fémorale dans une flexion secondaire du genou à 135 degrés environ, qui gênait considérablement la marche et obligeait le sujet à marcher sur la pointe du pied. Voici, du reste, cette observation intéressante à divers titres.

Observation LXL. — *Ostéo-arthrite tuberculeuse du genou chez une fillette de huit ans et demi. — Résection du fémur intra-épiphysaire en avant, intra-conjugale en arrière; résection du tibia avec le couteau ostéotome en laissant le cartilage de conjugaison intact. — Flexion progressive du genou. — Redressement du membre par l'ostéoclasie fémorale inférieure.*

État du sujet sept ans et demi après la résection.

A. G., âgée de huit ans et demi, atteinte depuis trois ans d'une arthrite fongueuse du genou; bandages, ponctions, aspirations. — Résection du genou le 5 décembre 1881. — Ablation de la rotule et dissection du sac sous-tricipital, section du fémur à la scie; les lésions étant plus élevées en arrière, on fut obligé de scier obliquement en plein cartilage de conjugaison et en laissant presque toute l'épaisseur du tiers postérieur de ce cartilage dans le segment réséqué. — Section du tibia au couteau ostéotome sans toucher au cartilage; on taille le tibia en sens inverse du fémur. — Suture osseuse. — De nombreuses fusées existant autour de la cuisse, M. Ollier fit, outre les incisions typiques, trois incisions aux régions antérieures et antéro-latérales de la cuisse; drain dans toutes ces incisions; pansement à l'iodoforme. — Avant l'opération, le membre était raccourci d'un centimètre de l'épine iliaque à la malléole interne.

Le premier pansement fut fait au huitième jour; — bon état local, mais état général mauvais; la malade supporte mal l'iodoforme. On remplace ce topique par un pansement phéniqué; la partie de la plaie non réunie devint diphtéritique, et l'on envoya la malade chez elle pour la placer en meilleur air. L'état général s'améliora bientôt, mais l'enfant n'était plus régulièrement surveillée, le genou se fléchit un peu, et quand la cicatrisation fut complète, on ne put le ramener dans la rectitude. La flexion augmenta encore dès que la malade se leva, et arriva à un angle de 150 degrés. On essaya en vain de le redresser avec les compas articulés; le genou paraissait avoir toujours de la ten-

dance à se fléchir malgré les bandages silicatés, mais comme l'enfant appuyait le pied par terre, il fut difficile de faire la part de la pression et de la croissance inégale du cartilage de conjugaison ; il était cependant impossible de ne pas faire jouer un rôle à cette dernière cause, puisque ce cartilage ne pouvait que se développer dans ses deux tiers antérieurs, et devait par cela même porter le tibia en arrière, en le faisant pivoter sur son bord postérieur, rendu à peu près fixe par la soudure directe du fémur au tibia, le cartilage intermédiaire ayant été presque complètement enlevé. On continua l'usage du tuteur pendant trois ans, afin de lutter contre cette croissance inégale du cartilage de conjugaison. L'enfant, du reste, était très indocile et fendait son bandage dès qu'il la gênait. La flexion arriva à 130 degrés comme le représente la figure 357.

Le 15 décembre 1885, quatre ans après la résection, M. Ollier pratique l'ostéoclasie fémorale à 12 ou 13 centimètres de la ligne de réunion fémoro-tibiale ; attelle plâtrée immédiate après avoir redressé le membre autant qu'on a pu le faire sans effort. On complète le redressement treize jours après, et l'on obtient le résultat orthopédique que représente la figure 358.

Aujourd'hui 6 mai 1889, sept ans et demi après la résection, les membres sont dans les rapports suivants :

Les membres mis au même degré de flexion, et mesurés de l'épine iliaque antérieure et inférieure à la malléole externe, présentent les différences suivantes :

Membre opéré, 756 millimètres. Membre sain, 900 ; d'où une différence de 144 millimètres.

Cette différence se compose de trois éléments : l'arrêt d'accroissement constaté avant l'opération sur le membre malade, 10 millimètres ; la hauteur de la portion retranchée, 39 millimètres ; l'arrêt d'accroissement consécutif à l'opération qui est représenté par la somme totale du raccourcissement, diminuée de la somme des deux premiers chiffres : soit 144 — 49 = 95.

Ces 95 millimètres représentent le déficit dû à l'excision partielle du cartilage fémoral et du trouble apporté à l'évolution du cartilage tibial par le voisinage de la plaie. Une partie cependant de cet arrêt d'accroissement est due à la perturbation générale de la nutrition du squelette du membre. Au milieu de la cuisse, la circonférence du membre sain est de 54 centimètres ; au même niveau le membre sain mesure 47 centimètres. Le pied du côté opéré est raccourci d'un centimètre, 27 contre 28 pour le pied sain. Il est impossible de dire dans quelle limite l'hyperplasie compensatrice des cartilages supérieur du fémur et inférieur du tibia ont réduit l'arrêt d'accroissement de l'os dû à la lésion des cartilages de conjugaison.

Au moment de l'opération, le membre malade mesurait 67 centimètres, le membre sain 68. Le premier a grandi de 86 millimètres, le second de 220.

Quatre ans après l'opération, en novembre 1888, le membre opéré, réduit de 4 centimètres par la résection, n'avait pas encore recouvré la longueur qu'il avait avant la résection ; il n'avait grandi que de 2 centimètres. Il ne mesurait que 65 centimètres, c'est-à-dire avait 2 centimètres de moins qu'avant la résection. Pendant ce temps le membre sain avait grandi de 7 centimètres : 75 centimètres contre 68 avant la résection. Dans cette période, le rapport d'accroissement entre les deux membres était de 2 à 7.

Mais dans ces quatre dernières années, ce rapport est changé ; le membre opéré a grandi proportionnellement beaucoup plus. Il a grandi de 106 millimètres pendant que le membre sain s'allongeait de 150 millimètres, soit un rapport de 2 à 3 environ au lieu de 2 à 7, c'est-à-dire que nous devons faire jouer un rôle à l'hyperplasie compensatrice des cartilages de conjugaison du membre opéré, supérieur du fémur et inférieur du tibia. La jeune fille a dix-sept ans aujourd'hui, de sorte que ces cartilages n'étant pas ossifiés, pourront encore diminuer un peu la différence entre les deux membres, s'ils continuent à végéter plus activement que ceux du membre sain. Nous ferons remarquer que le segment supérieur du fémur paraît avoir contribué un peu plus que le

tibia à cette hyperplasie compensatrice, mais ce n'est là qu'une impression et non un fait démontré, parce que, à cause de la disparition de l'interligne dans la masse du cal, nous n'avons pas de point de repère fixe pour faire cette mensuration.

Redressement par l'ostéoclasie fémorale d'un membre soudé en flexion à 135 degrés après une résection du genou.

Fig. 357. — Forme et direction du membre quatre ans après la résection, au moment où l'ostéoclasie a été pratiquée. — MO, membre opéré. — Le sujet avait douze ans et demi à ce moment et jouissait d'une excellente santé. — La guérison locale de la région opérée était parfaite, ni abcès, ni douleurs depuis l'opération.

Fig. 358. — Forme et direction du membre quatre ans après l'ostéoclasie et huit ans après la résection du genou. — Grâce à l'abaissement du bassin, le corps se trouve en équilibre quand on a placé un support de 35 millimètres sous la plante du pied. — MO, membre opéré.

Au point de vue fonctionnel, l'ostéoclasie a eu les plus heureux résultats. La jeune fille fait de longues marches sans boiter d'une manière appréciable. Elle ne porte pas de tuteur depuis trois ans et demi, et a, pour tout appareil, un soulier à talon plus élevé de 4 centimètres. La compensation de la différence énorme qui existe encore entre les deux membres se fait par l'abaissement du bassin.

Nous avons reproduit cette observation avec d'assez longs détails pour faire apprécier la valeur de l'ostéoclasie fémorale dans les flexions secondaires du genou réséqué, et pour démontrer en même temps les causes diverses du raccourcissement du membre que nous avons exposées plus haut d'une manière générale.

Nous serons encore plus partisan de l'ostéoclasie sus-condylienne chez les enfants qui ont le genou soudé à la suite d'une arthrite suppurée, mais sans perte de substance. Ce qui importe avant tout en pareil cas, c'est de respecter les cartilages de conjugaison. Or, si l'on est sûr de les laisser intacts en cassant le fémur à une distance suffisante de l'interligne, on peut les compromettre dans une résection faite sur une articulation déformée, présentant des lignes dia-épiphysaires irrégulières et anormalement disposées, comme on les observe quelquefois après les arthrites déformantes ou *caries sèches* des adolescents. Ce n'est point là cependant un argument décisif, car nous verrons plus loin qu'on surmonte cette difficulté en modelant les épiphyses avec le couteau ostéotome, et en procédant lentement.

Il va sans dire qu'il ne peut être question de résection ou d'ostéotomie que pour les flexions du genou qui ne sont pas justiciables du simple redressement, précédé ou accompagné de sections tendineuses dans les cas où la rétraction permanente des muscles ne cède pas à l'anesthésie et constitue un obstacle réel au redressement. Réséquer un genou fléchi qu'on peut ramener à la rectitude dans une ou plusieurs séances successives, est une erreur grave que ne commettront jamais ceux qui ont une expérience suffisante de la méthode de Bonnet et qui savent combien elle est innocente et efficace lorsqu'elle est bien appliquée. Mais la résection reprend ses droits lorsqu'il y a de l'inflammation et des douleurs sourdes dans les extrémités articulaires, et surtout lorsqu'on constate des abcès intra ou péri-articulaires, symptomatiques de foyers tuberculeux existant encore dans les condyles du fémur et du tibia. En pareil cas, le redressement brusque est très dangereux, et le redressement lent, quoique plus rationnel, sera le plus souvent inapplicable. La résection est encore indiquée quand les tentatives de brisement forcé ont été insuffisantes au point de vue orthopédique et ont ramené des douleurs profondes qui, ne cédant pas à l'immobilisation, dévoilent la persistance d'un foyer inflammatoire ou tuberculeux dans la substance spongieuse des condyles. Comme partout, du reste, les indications de la résection se multiplient à mesure que la gravité de l'opération diminue. Or aujourd'hui il est moins dangereux de réséquer un genou présentant des restes d'inflammation tuberculeuse que d'opérer des ruptures ou des fractures sous-cutanées au voisinage des tissus qui ont déjà suppuré.

B. — MANUEL OPÉRATOIRE DE LA RÉSECTION DANS LES DIVERSES ESPÈCES D'ANKYLOSE DU GENOU. — RÉSECTION CUNÉIFORME ET TRAPÉZOÏDALE DANS LES ANKYLOSES OSSEUSES. — MANIÈRE D'UTILISER LA ROTULE POUR AUGMENTER LA SOLIDITÉ DE LA NOUVELLE SYNOSTOSE. — RÉSECTION APRÈS SÉPARATION DES OS DANS LES ANKYLOSES OSTÉO-FIBREUSES ET DANS LES OSTÉO-ARTHRITES PERSISTANTES AVEC SOUDURE PARTIELLE DES OS.

Deux cas sont à considérer : ou l'ankylose est complète et s'accompagne de la fusion des os en une masse unique et formée par des tissus absolument débarrassés de tout germe morbide; ou bien l'ankylose est incomplète et établie entre des tissus imparfaitement guéris ou toujours malades, malgré les adhérences partielles qui les unissent.

Dans le premier cas, il n'y a plus d'articulation, et l'opération se rapproche plus des résections diaphysaires que des résections articulaires. C'est une tige plus ou moins homogène à redresser et à fixer dans une meilleure position. Dans la seconde variété, la faiblesse des adhérences permet de séparer les os et de les sectionner isolément. Dans aucun cas, du reste, il ne peut être question de rétablir les mouvements, c'est un simple changement de position que l'on vise.

On ne peut redresser une ankylose osseuse en flexion que par l'ablation d'un coin qu'on calcule de la manière suivante. Le coin sera d'autant plus épais à sa base que la flexion est plus grande. Il représentera l'angle supplémentaire de l'angle de flexion. Si l'angle de flexion est de 50 degrés, l'angle du coin doit être de 130 degrés; si le genou est soudé à angle droit, l'angle de coin doit être également un angle droit.

Pour déterminer cet angle, on trace une ligne droite dans l'axe du fémur et une autre dans l'axe du tibia; on les prolonge jusqu'à ce qu'elles se croisent au niveau du genou. On a soin de les tracer le plus près possible du bord postérieur de ces os. L'angle qu'elles forment par leur rencontre représente l'angle de flexion. Pour déterminer la base du coin, on n'a qu'à mesurer l'angle qui est inscrit au-dessus du genou, entre la ligne fémorale et la prolongation de la ligne tibiale, ou au-dessous entre la ligne tibiale et le prolongement de la ligne fémorale, c'est-à-dire l'angle supplémentaire de l'angle de flexion.

Rien de si simple que de tracer cet angle quand il n'y a ni torsion, ni inflexion latérale; mais quand le tibia et le fémur ne sont pas sur le même plan antéro-postérieur, le problème est plus compliqué, et il faut tailler un coin plus épais du côté opposé à l'inclinaison de la jambe. Si, par exemple, le genou est à la fois en flexion et en valgus, il faut tailler un coin plus épais en dedans.

On peut déterminer cet angle par le calcul, mais c'est là un moyen peu pratique, parce qu'il demande des connaissances spéciales, en raison surtout de la complexité de la déviation. Avec un peu d'habitude on le découpe au jugé, quitte à le rectifier par une seconde section. C'est pour

ces cas complexes que nous avons eu quelquefois recours à des moules de plâtre frais, sur lesquels on découpe un coin par tranches successives jusqu'à ce que les surfaces de section puissent s'adapter exactement dans la rectitude du membre. On arrive de cette manière à plus de précision, mais ce sont des essais longs, qui exigent beaucoup de temps et dont on peut se passer, à la condition de se résoudre d'avance à faire des coupes correctrices, et d'enlever d'abord un coin un peu moins épais que celui que le calcul aura fait juger nécessaire.

Pour les flexions simples, dans lesquelles les deux segments sont sur le même plan antéro-postérieur, on pourra découper le coin du premier coup, sans retouche. On n'a pas besoin de mesurer les angles; il suffit de faire les coupes du fémur et du tibia respectivement perpendiculaires à l'axe de ces os. La coaptation de ces coupes placera nécessairement les deux os dans une direction rectiligne.

Mais le plus souvent la grande difficulté ne réside pas dans la coupe des os; elle se trouve dans l'extension de la jambe sur la cuisse, c'est-à-dire dans le redressement de l'angle de flexion. On trouve toujours dans les vieilles ankyloses des résistances fibreuses, dues aux brides cicatricielles ou à la rétraction du ligament postérieur, et des résistances musculaires dues à la rétraction des muscles fléchisseurs de la jambe.

Cette rétraction des muscles a préoccupé de tout temps les opérateurs, et dès 1844 Gurdon-Buck les sectionnait quelques jours à l'avance pour annihiler leur résistance. C'est aussi de cette manière que nous agissons, lorsque les tendons de ces muscles forment des cordes rigides dans le creux poplité, et toujours, du reste, lorsque la flexion dépasse l'angle droit. Il vaut mieux généralement faire ces sections tendineuses quelques jours avant la résection ; mais on peut les faire le même jour, dans la même séance. Aujourd'hui nous préférons les faire à ciel ouvert pour être sûr de sectionner complètement les tendons et leurs gaines et pour obtenir un redressement plus complet.

Ces sections tendineuses ne donnent pas autant de souplesse qu'on pourrait l'espérer, parce que toutes les gaines fibreuses, les aponévroses d'enveloppe et tous les feuillets cellulo-fibreux, rétractés lentement à la suite de la flexion du genou, forment une série d'obstacles insurmontables à l'extension complète de la jambe. Il en est de même du ligament postérieur qu'on trouve toujours très épaissi; aussi, quand on ne veut pas sacrifier une trop grande longueur d'os, faut-il couper avec prudence et sur le point le plus éloigné du paquet vasculo-nerveux tous ceux de ces obstacles qu'on peut atteindre.

Quand l'artère n'est pas fixée contre les os par des adhérences cicatricielles, elle est plus éloignée de l'articulation qu'à l'état normal, car elle tend à se placer en ligne droite en se rétractant et à former alors la base d'un triangle dont le sommet serait au niveau de l'interligne arti-

culaire. On doit donc faire céder la capsule en l'incisant à petits coups.

Mais ce qui donne surtout la facilité de coapter les surfaces fémoro-tibiales, c'est la substitution d'un fragment osseux *trapézoïdal* au coin proprement dit. On diminuera sans doute la longueur du membre de la hauteur du bord postérieur du fragment trapézoïdal, mais on obtiendra une rectitude complète, et on annihilera toute résistance des tissus poplités. On rendra ainsi l'opération plus facile et on simplifiera ses suites, car, une fois les os mis en rapport, on n'aura qu'à les laisser se consolider sous le pansement.

Les résections cunéiforme ou trapézoïdale du genou ankylosé ne diffèrent pas notablement de la résection pour ostéo-arthrite, quand on a commencé par disjoindre les os en rompant des adhérences fibreuses ou ostéo-fibreuses. Nous appliquons au genou notre principe général de la mobilisation préalable des articulations ankylosées, toutes les fois que les os sont séparables par l'effort des mains ou le ciseau. Quand il y a fusion des os, nous procédons de la manière suivante :

PROCÉDÉ GÉNÉRAL POUR LA RÉSECTION DU GENOU DANS L'ANKYLOSE PAR FUSION DES OS.

1er Temps. — *Mise à nu de la saillie osseuse par une large incision curviligne à convexité inférieure. — Incision transversale de la gaine périostique sur le milieu de la hauteur du coin à enlever.* — On commence par déterminer, au moyen de deux lignes à l'encre tracées suivant les axes du fémur et du tibia, la hauteur du coin à enlever et le niveau du bord postérieur de la tige fémoro-tibiale où doit arriver le sommet du coin. Par une incision curviligne antérieure à convexité inférieure, on trace un large lambeau en ∪, débordant un peu en bas les limites du coin osseux qu'on vient de déterminer. Ce lambeau doit être plus large que dans notre procédé type, car on n'a pas à s'occuper des ligaments latéraux qui sont généralement confondus avec le périoste et qu'on soulèvera avec lui pour la dénudation du coin à retrancher. La largeur des surfaces osseuses laisse ici, d'ailleurs de meilleures conditions de réunion que dans les résections ultra-condyliennes qu'on est souvent obligé de faire pour les ostéo-arthrites suppurées. On relève en haut le lambeau cutané, doublé de tous les tissus conjonctifs parostaux. La saillie rotulo-fémoro-tibiale étant ainsi à découvert, on incise transversalement le périoste de cet agglomérat osseux, considéré comme un seul os, suivant une ligne correspondant au milieu du coin à retrancher, et on relève avec la rugine ou détache-tendon le périoste au-dessus et au-dessous de cette ligne, de manière à avoir deux lambeaux périostiques qu'on rapprochera plus tard en les étalant l'un contre l'autre au niveau de la ligne de réunion fémoro-tibiale. S'il y a en arrière et sur les côtés du fémur des trajets cicatriciels encore fluents ou ayant depuis peu suppuré, on fait deux incisions de décharge postéro-latérales. Lorsque ces parties sont saines, on doit se passer des incisions de décharge.

2e Temps. — *Section du coin osseux.* — Toute la surface de l'os qui doit correspondre au coin à retrancher ayant été dénudée par le relèvement des deux lambeaux périostiques, on donne deux traits de scie suivant la direction préalablement calculée, en ayant soin de les faire rencontrer un peu en avant de la limite postérieure du fémur; ou mieux encore on divise la colonne osseuse perpendiculairement à l'axe du fémur ou du tibia, selon que l'un ou l'autre est plus facilement attaquable. Après ce premier trait de scie, on achève par fracture la solution de continuité; on se rend mieux compte

ainsi de la résistance des adhérences poplitées et on détermine plus aisément l'épaisseur du coin à retrancher. On peut faire alors d'emblée une résection trapézoïdale, et l'on évite les corrections qui sont presque toujours nécessaires après l'excision d'un simple coin, quand la flexion atteint ou dépasse l'angle droit. Suivant que le genou est saillant en dedans ou en dehors, on donne plus d'épaisseur au coin du côté interne ou du côté externe. Dans certains cas de déviation latérale très prononcée, la base du coin doit être prise franchement sur le côté.

3e Temps. — *Suture osseuse. — Étalement des lambeaux périostiques au niveau de la ligne de réunion des os. — Inutilité de la suture dans certains cas.* — Ce temps ne présente rien de particulier. Il faut seulement, après avoir fait la suture et fixé les os dans leurs rapports définitifs, bien s'assurer qu'il n'y a pas compression de l'artère poplitée par la tension des tissus primitivement rétractés ou par la saillie des os. Lorsque les os s'adaptent sans effort et par de larges surfaces, il est inutile de les suturer.

Nous traitons ainsi les trois os réunis comme n'en faisant qu'un, et nous sacrifions la rotule, qui formerait une saillie disgracieuse sans utilité bien grande, parce que nous conservons son revêtement périostique comme tissu ossifiable destiné à la formation du cal périphérique.

Mais dans les cas où la rotule est saine, quoique soudée au fémur, et où nous jugerions à propos d'augmenter les éléments de fixité de la synostose, nous recommandons de la comprendre dans le lambeau antérieur, de la détacher par un trait de scie parallèle à son plan bilatéral, et de s'en servir, après avoir pratiqué l'opération comme précédemment, de couvercle unissant qu'on fixera au-devant de la ligne de réunion fémoro-tibiale par deux vis de platine. Voici comment nous procédons :

PROCÉDÉ PAR OSTÉOTOMIE PRÉALABLE DE LA ROTULE POUR UTILISER CET OS COMME COUVERCLE FIXATEUR DU FÉMUR ET DU TIBIA.

On fait une incision en U à base supérieure, dont la convexité arrive à 2 centimètres au-dessous de l'angle inférieur de la rotule. On dissèque avec le bistouri les parties molles jusqu'à la rencontre de cet angle, puis, après avoir dégagé le lambeau sur les côtés, on continue à le tailler avec une scie fine, qui divise la rotule de bas en haut et sur un plan parallèle à sa plus grande largeur. Les limites de la rotule dépassées, et la rotule laissée adhérente à la peau par sa face superficielle, on la soulève avec le lambeau dont elle fait partie, et l'on découvre la région osseuse sur laquelle le coin sera découpé, comme il a été dit dans la précédente description. Le coin enlevé et les surfaces des segments osseux mises en contact, on avive leur face antérieure dans une étendue correspondant à la surface de la rotule, qu'on adapte de manière qu'elle recouvre une quantité à peu près égale des segments fémoral et tibial. On enfonce ensuite deux vis de platine à travers la rotule, l'une en haut qui pénétrera dans le segment fémoral, l'autre en bas qui s'enfoncera dans le segment tibial. Les deux segments seront solidement fixés l'un à l'autre par l'intermédiaire du couvercle rotulien.

Pour enfoncer les vis, il est inutile de dépouiller la rotule en avant; on fait seulement deux petites incisions à la peau au niveau des points où la vis doit être enfoncée.

Nous conseillons surtout ce procédé pour les cas où les altérations trophiques du membre ankylosé feraient craindre une plasticité insuffisante pour la formation du cal.

D'après les détails dans lesquels nous venons d'entrer, on voit que la résection du genou ankylosé est une de ces opérations dans lesquelles le côté géométrique ou mécanique tient une grande place, si l'on veut arriver à une correction parfaite de la difformité. C'est de la menuiserie chirurgicale, mais dans le bon sens du mot, et l'on doit d'autant plus s'attacher à la perfection du résultat orthopédique que la gravité de l'opé-

Fig. 359. — Ankylose du genou produite par des adhérences intercondyliennes ostéo-fibreuses. — Subluxation du tibia en arrière. — Surface de l'articulation parsemée de trajets fistuleux. — *Degré de flexion avant l'opération.*

ration n'en est pas augmentée. Nous avons déjà dit combien ces résections orthopédiques du genou étaient bénignes et simples dans leurs suites quand on opérait aseptiquement. Elles sont, en outre, beaucoup plus rapidement faites que les résections pour ostéo-arthrites dans lesquelles on est obligé de poursuivre minutieusement les foyers tuberculeux disséminés autour de l'articulation.

Dans les ankyloses osseuses ne présentant plus trace de la lésion primitive des os, l'opération n'est pratiquée qu'à titre orthopédique; mais elle est applicable à des lésions complexes dans lesquelles il y a une double indication à remplir : l'indication orthopédique et l'indication curative de la lésion primitive encore plus ou moins persistante. Il est inutile en effet d'attendre aujourd'hui que l'ankylose soit complète, et que la suppuration soit tarie pour opérer. La persistance de l'ostéite

est une indication pour intervenir au plus tôt par la résection; on fait alors coup double; on redresse le membre et l'on amène une guérison

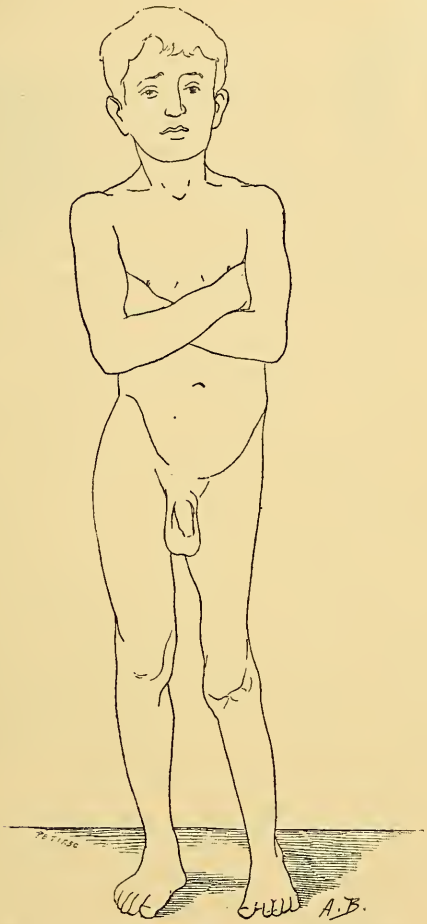

Fig. 360. — *Redressement par la résection de l'ankylose du genou représentée dans la figure précédente.* — Le sujet marche sans aucun appareil. La différence de longueur des deux membres (5 centimètres et demi) est compensée par l'abaissement du bassin. — *Opération datant de près de trois ans* (32 *mois*). — Avant l'opération, le tibia était plus court de 1 centimètre. Une hauteur de 22 à 24 millimètres a été enlevée : 4 à 6 sur le tibia ; 16 à 18 sur le fémur. Il reste donc 2 centimètres pour l'arrêt d'accroissement. Le membre est solide; le tibia et le fémur sont dans le même plan vertical et bilatéral; il y a seulement un peu du genou en dedans.

définitive. Il ne peut pas être question ici d'ostéotomie ou d'ostéoclasie : il faut ne rien faire ou réséquer.

Dans ces conditions, l'opération sera semblable à celle qui est applicable dans les cas d'ostéo-arthrite chronique; il n'y a qu'un temps

préalable de plus, c'est la séparation au ciseau ou par brisement forcé des adhérences déjà établies.

On rencontre souvent chez les enfants et les adolescents des ostéo-arthrites du genou suppurées, mais en voie de guérison, accompagnées de déformations qu'il est impossible de redresser et qui, une fois la suppuration tarie, laisseront un membre difforme et impotent. La résection est ici tout particulièrement indiquée et nous ne doutons pas qu'elle ne soit dans peu de temps universellement acceptée, quand on se sera convaincu de sa bénignité et de son efficacité.

L'opération présente cependant des difficultés spéciales auxquelles nous avons déjà fait allusion en signalant les déformations des épiphyses et des lignes dia-épiphysaires, qui présentent dans certains cas les sinuosités les plus bizarres et les plus inattendues, suivant qu'un condyle se trouve atrophié à côté d'un autre qui, par défaut de pression ou pour toute autre cause, a pris un développement exubérant.

Pour éviter de léser et d'emporter les cartilages de conjugaison, il faut d'abord pénétrer dans l'interligne, séparer les condyles du fémur de ceux du tibia, en coupant les adhérences fibreuses et faisant sauter les adhérences osseuses. Les condyles libérés, on apprécie les résistances des trousseaux fibreux périphériques; on coupe ceux qui font obstacle à la mise en rectitude du fémur et du tibia. Puis, avec un couteau ostéotome, on modèle en sens inverse les surfaces du fémur et du tibia de manière à les faire correspondre exactement, le membre étant placé dans la rectitude. Il faut procéder lentement, à tâtons, par petites tranches ou minces copeaux, afin de ne pas entamer les cartilages de conjugaison. Si, dans certaines déformations très prononcées, on n'arrive pas à la rectitude absolue, on se réservera de l'obtenir secondairement à l'aide des tractions continues sur le pied.

Les figures 359 et 360 montrent ce que nous avons obtenu par ces résections pathologico-orthopédiques dans un cas où le genou tuméfié, criblé de fistules, mais tout à fait indolent, était fixé d'une manière invariable dans sa position vicieuse : en arrière par des adhérences ostéo-fibreuses établies entre les condyles du fémur et du tibia, et en avant par la fusion de la rotule avec le condyle externe du fémur.

Pour que cette opération soit indiquée, il n'est pas nécessaire qu'il y ait ankylose osseuse ou ostéo-fibreuse : il suffit que l'articulation soit assez déformée pour ne pas pouvoir être redressée par les moyens usuels. A plus forte raison est-elle nécessaire quand les altérations des condyles entretiennent des suppurations dont rien ne peut faire prévoir la fin prochaine.

Nous fûmes obligé dans cette opération de modeler les extrémités du fémur et du tibia; le cartilage de conjugaison du tibia décrivait une courbe générale à concavité tournée en haut. Elle formait dans son

ensemble une courbe parallèle à la saillie des condyles du fémur. Pour adapter les deux os en ligne droite, nous avons modelé avec le couteau

Fig. 361. — Ankylose ostéo-fibreuse consécutive à une suppuration articulaire d'origine osseuse et depuis longtemps tarie.—En arrière et en dehors du genou droit, on voit une longue et profonde cicatrice adhérente à l'os qui a constitué le principal obstacle au redressement du genou.

Fig. 362. — Redressement du membre par la résection modelante intra-épiphysaire et par les tractions continues exercées deux mois après l'opération avant la soudure complète des os. — La résistance des adhérences poplitées a empêché d'obtenir une rectitude complète.

ostéotome une convexité du côté du fémur et une concavité de même rayon du côté du tibia. Le bord postérieur du condyle de ce dernier os

était de 15 millimètres plus élevé que son bord antérieur. Bien que l'ankylose ait paru solide au bout de huit mois, nous avons fait porter un tuteur pendant deux ans et demi, pour éviter la flexion secondaire du genou.

Malgré la multiplicité des trajets fistuleux cicatrisés ou encore fluents, la rectitude du membre fut facile à obtenir après cette résection. Mais il n'en est pas toujours ainsi, et lorsqu'il s'est formé des adhérences fibreuses et multiples dans le creux poplité, on a souvent la plus grande peine à redresser le genou. On est alors obligé, si l'on veut respecter les cartilages de conjugaison, de se contenter d'un redressement incomplet au moment de l'opération, et l'on doit recourir à des tractions continues et progressives avant l'ossification complète du cal.

C'est ce qui nous est arrivé dans le cas que nous représentons par les figures 361 et 362. Il s'agit d'une fillette de treize ans, atteinte d'une ankylose en flexion à angle de 115 degrés, avec rotation du tibia sur son axe et projection de la jambe en dehors.

Malgré la section de toutes les adhérences péri-articulaires et la résection modelante fémoro-tibiale, il ne nous a pas été possible d'obtenir un redressement plus complet. Les cicatrices adhérentes remontaient en arrière le long du fémur, et il eût fallu sectionner cet os bien au-dessus du cartilage de conjugaison ou disséquer tous les tissus du creux poplité pour obtenir une correction plus parfaite.

Tant que la soudure osseuse n'est pas effectuée, on peut rectifier la position, soit par les appareils à pression sur le genou et à extension sur le pied, soit par des séances de redressement plus ou moins forcé. Une fois la plaie cicatrisée, les divers moyens de traitement de l'ankylose commune du genou deviennent applicables.

C. — DE L'ARTHROTOMIE INTEROSSEUSE APPLIQUÉE AU REDRESSEMENT DU GENOU ANKYLOSÉ ET DE LA VALEUR DES EXCISIONS ÉCONOMIQUES. — LIBÉRATION DE LA ROTULE DANS LES ANKYLOSES FÉMORO-ROTULIENNES.

Nous désignons par le nom d'*arthrotomie interosseuse* l'opération qui consiste à séparer avec un fort couteau ou un ciseau les surfaces articulaires soudées entre elles par des adhérences fibreuses, fibro-cartilagineuses ou ostéo-fibreuses. C'est une opération qui peut rendre des services, dans les ankyloses récentes et les traumatiques surtout, lorsqu'il n'y a pas dans les os ou les recoins cachés de l'articulation des foyers tuberculeux ou inflammatoires qu'une nouvelle irritation pourrait réveiller. On peut donc y avoir recours dès qu'il s'agit d'obtenir seulement un certain degré de redressement, et qu'on ne tient pas à la régularité de la forme. Mais dans la plupart des ankyloses anciennes en flexion, surtout lorsqu'elles sont survenues à la suite des ostéo-arthrites de l'enfance, il y a de telles déformations des épiphyses et des saillies articu-

laires qu'on ne trouve plus de surfaces articulaires capables de glisser l'une sur l'autre, ni même assez régulières pour permettre un changement de position. Deux fois nous avons essayé et nous avons trouvé de telles difficultés que nous avons préféré faire une résection typique, bien persuadé que l'excision bilatérale des condyles par un trait de scie était le meilleur moyen de simplifier l'opération et d'en diminuer les dangers. L'arthrotomie interosseuse ne peut donc avoir que des indications très limitées.

Il en est de même des excisions économiques. Il semble quelquefois que le retranchement d'un ostéophyte, suivi de la section d'une bride ou d'une adhérence interosseuse, permettra le redressement facile du membre; mais il y a tant d'inconnues dans la profondeur d'une articulation déformée, que nous devons prémunir contre toute illusion ceux qui tenteront ces opérations. On pourra certainement réussir, à force de couper des adhérences périphériques ou interosseuses, mais on aura fait une opération qui sera plus grave et amènera moins de correction qu'une résection typique. Aussi, tout en recommandant d'essayer l'arthrotomie interosseuse ou l'excision partielle des condyles fémoraux hypertrophiés et déformés, préférons-nous réséquer franchement les ankyloses fibreuses que le brisement forcé n'a pas pu redresser. On voit mieux ce qu'on fait et l'opération n'en est que plus bénigne.

Mais si la section des adhérences interosseuses offre peu de chances de succès dans la plupart des ankyloses fémoro-tibiales et à plus forte raison dans les ankyloses générales ou rotulo-fémoro-tibiales, il en est tout autrement des adhérences limitées de la rotule au fémur, c'est-à-dire de l'*ankylose fémoro-rotulienne*, qui présente des chances plus grandes de succès. Mais ici ce n'est pas tant au point de vue de la rectitude du membre que la question doit être envisagée; c'est surtout au point de vue du retour de la mobilité du genou.

Nous avons depuis longtemps[1] libéré la rotule ankylosée en introduisant par une plaie étroite un ciseau ou un fort ténotome pour sectionner toutes les adhérences osseuses et fibreuses qui s'opposent à la flexion du genou. Quand les adhérences ont été divisées, nous fléchissons le tibia de manière à faire correspondre la surface cruentée de la rotule avec la surface cartilagineuse des condyles. Mais nous n'avons que rarement réussi à obtenir par ces sections une guérison permanente. Le

1. C'est entre 1868 et 1875 que nous avons fait le plus grand nombre de ces opérations contre l'ankylose fémoro-rotulienne. Avant nous, Schuh (de Vienne) avait pratiqué, dès 1853, la libération de la rotule au moyen du ciseau et du maillet manœuvrés à travers une large ouverture de l'articulation. Le membre fut redressé, mais la ressoudure s'opéra. En 1875, Maunder procéda, comme nous l'avions déjà fait, par la section sous-cutanée des adhérences. Il pratiqua deux fois cette opération et dans un cas eut un plein succès. La rotule resta mobile (Thèse d'agrégation de Lagrange (de Bordeaux), *Traitement de l'ankylose du genou*. Paris, 1883.)

plus souvent les adhérences se sont reformées. Dans un cas (en 1874) nous eûmes une suppuration de l'article suivie des accidents les plus inquiétants, qui ne cédèrent qu'à de larges incisions de l'articulation[1].

Cette opération est surtout indiquée dans le cas de soudure étroite, lorsque la rotule est fixée par un ostéophyte, comme par un clou, sur le condyle externe, sain d'ailleurs sur les autres points de sa surface. C'est dire que la libération de la rotule aura peu de chances de succès après les arthrites chroniques, fongueuses ou rhumatismales, dans lesquelles la synoviale dépolie et vascularisée a perdu ses propriétés de membrane séreuse. A plus forte raison doit-on échouer lorsqu'elle est oblitérée sur presque toute sa surface et n'existe plus à l'état de poche distincte. Dans les soudures partielles et récentes, consécutives à un traumatisme ou à un rhumatisme aigu, on aura plus de chances de réussir. En voici un exemple que nous citons à cause de sa rareté, car nous n'en connaissons pas de semblable.

Un jeune homme de vingt-deux ans avait eu une arthrite aiguë du genou à la suite d'un coup sur le condyle externe du fémur. Il y avait eu quelques jours après dans l'articulation un épanchement de sérosité qui se résorba peu à peu. Le membre qui s'était placé dans un léger degré de flexion resta dans cette situation, et quand le malade entra dans notre service, on constatait la liberté de l'articulation fémoro-tibiale, mais la soudure de la rotule au condyle externe du fémur. Il n'y avait plus d'épanchement articulaire, plus de douleurs; les tissus avaient leur aspect et leur consistance normaux. Le bord externe de la rotule était très saillant, de sorte qu'on pouvait facilement saisir cet os et constater son adhérence intime au fémur. Il n'y avait ni ostéophytes périphériques, ni épaississement notable des tissus fibreux. On pouvait donc penser à une adhérence très limitée, sans lésion étendue des surfaces osseuses. Nous résolûmes de mobiliser la rotule, et comme elle était très saillante, nous essayâmes de briser l'adhérence osseuse par un choc brusque et violent. Ayant protégé le rebord saillant de la rotule par une compresse pliée en plusieurs doubles, nous donnâmes à ce niveau un vigoureux coup de maillet, sans résultat d'abord; mais au troisième coup nous détachâmes la rotule; le malade put plier le genou, et nous constatâmes avec plaisir que la peau n'avait été nullement entamée. Malgré ce

1. Les opérations de flexion forcée de genou dans les cas de soudure fémoro-rotulienne réunissent rarement malgré la section du tendon du triceps (Bonnet, Palasciano). Elles exposent à l'arrachement du tendon rotulien; c'est ce qui nous est arrivé deux fois dans le cours de notre pratique. Il faut alors immobiliser le membre et essayer d'obtenir une ankylose complète. Dans un de ces cas que nous opérâmes en 1867, nous rendîmes un mauvais service à notre malade, qui pendant deux ans marcha beaucoup moins bien qu'avant l'opération. Le genou manquait de fixité, et présentait un peu de mobilité latérale entretenue par une hydarthrose qui persista quelques mois. Ce ne fut qu'à la longue que le membre recouvra sa solidité première et put se passer de tout soutien.

succès qui n'est possible qu'avec une adhérence d'une étroitesse et d'une fragilité exceptionnelles, nous ne recommanderons pas le procédé d'ostéoclasie que nous avons employé; l'introduction d'un ciseau étroit entre la rotule et le condyle remplira mieux le but.

D. — DES RÉSECTIONS ORTHOPÉDIQUES DANS LES LUXATIONS ET LES LAXITÉS ARTICULAIRES D'ORIGINE PARALYTIQUE. — ARTHROPEXIE OU ARTHRODÈSE DU GENOU.

Nous n'avons jamais eu à réséquer pour les luxations irréductibles du genou. Si l'on en rencontrait, on se conduirait d'après les règles générales applicables aux luxations de ce genre. Annandale[1] ayant observé un cas de luxation du tibia en avant, datant de huit semaines, et n'ayant pas réussi à remettre les os en place, se décida à réséquer les condyles du fémur. Avant cette opération, le membre était raccourci de près de 7 centimètres 1/2, et les condyles du fémur faisaient un telle saillie en arrière, que la peau tendue et amincie était sur le point de s'excorier. Malgré toutes les précautions antiseptiques, la plaie suppura, l'urine devint albumineuse, et le malade succomba 35 jours après.

L'*arthropexie*[2] ou *arthrodèse* est l'opération qui a pour but d'immobiliser les os par une ankylose provoquée, c'est-à-dire de fixer, de souder, de fusionner entre elles les surfaces articulaires qui normalement jouent l'une sur l'autre. Nous avons essayé autrefois d'arriver à ce but par les incisions multiples sous-cutanées des cartilages diarthrodiaux, ou par les injections irritantes[3] suivies d'une immobilisation prolongée. Mais à ces moyens incertains, et inefficaces quand les cartilages sont sains, il faut aujourd'hui substituer l'avivement diarthrodial ou la résection typique, selon le genre de lésion[4].

La laxité articulaire produite par la paralysie infantile ou des hydarthroses chroniques peut présenter dans certains cas l'indication d'une résection pour faire souder les os et reconstituer ainsi une tige osseuse solide. Cette indication sera rarement pressante cependant, car avec un tuteur bien fait ou un moule en cuir bouilli, on peut rendre le membre suffisamment rigide pour la marche et la station.

1. *The Lancet*, 1881, p. 903.

2. De ἄρθρον (articulation) et πηγνυμί (souder), d'où dérive πῆξις (consolidation, coagulation). Albert a désigné le premier cette opération sous le nom d'*arthrodèse*, de ἄρθρον et ὁέω (fixer).

3. Les injections à la teinture d'iode nous avaient une fois donné un résultat contraire à celui que nous cherchions. Nous voulions faire ankyloser un genou resté lâche à la suite d'une arthrite fongueuse, et qui, tout à fait indolent pendant qu'il était immobilisé, était douloureux lorsqu'il était laissé libre. Après la quatrième injection de teinture d'iode (25 à 30 gouttes chaque fois), la mobilité du genou avait considérablement augmenté. L'iode avait amené la résorption d'une partie des anciennes adhérences.

4. C'est, croyons-nous, Howse (de Londres) qui le premier (en 1872) a pratiqué la résection du genou pour remédier à la laxité articulaire consécutive à la paralysie infantile.

C'est encore là une de ces opérations auxquelles un chirurgien prudent ne pouvait penser avant l'antisepsie, et qu'il est autorisé à faire aujourd'hui. Dans les cas de paralysie infantile, on se trouvera souvent, à cause de l'atrophie des os, dans de mauvaises conditions pour obtenir une soudure osseuse, malgré l'avivement des condyles et de la rotule. Pour faciliter la réunion, il faudra peler, décortiquer, débarrasser de leur revêtement cartilagineux toutes les extrémités articulaires, afin de mettre en rapport des surfaces cruentées qui pourront alors contracter une union solide. Comme il est à craindre que le processus de réparation soit lent, incomplet, on devra faire porter un tuteur pendant longtemps, et toujours chez certains sujets; mais un léger soutien pourra suffire pour peu que des adhérences interosseuses se soient établies. Les os étant déjà raccourcis dans ces conditions, on devra éviter de les diminuer encore par une excision trop profonde. Voilà pourquoi nous recommandons plutôt l'avivement au couteau que la section avec un trait de scie. *Cette décortication diarthrodiale* est suffisante pour mettre en contact les cavités du tissu spongieux qui renferment les éléments les plus propres à adhérer solidement et à s'ossifier. Les accidents naturels des surfaces condyliennes une fois avivées augmenteront l'étendue des points de contact et rendront la synostose plus solide. Mais lorsque les membres se trouveront sensiblement égaux avant l'opération, c'est à une véritable résection que nous conseillons de recourir, c'est-à-dire à une opération mettant en contact de larges surfaces avivées par une coupe en plein tissu spongieux.

Les laxités qui surviennent, chez l'adulte, sous l'influence de l'affection tabétique échappent pour ce motif à notre intervention. Une résection orthopédique ne serait acceptable que pour des lésions locales sans altération de la nutrition générale.

E. — DE L'EXCISION DES CARTILAGES SEMILUNAIRES ET DE QUELQUES AUTRES OPÉRATIONS APPLICABLES AUX PARTIES FIBREUSES DE L'ARTICULATION DU GENOU.

Depuis les nouvelles méthodes de pansement on est devenu beaucoup plus hardi pour pénétrer dans l'articulation du genou, soit pour enlever les arthrophytes qui en gênent les mouvements ou les rendent douloureux, soit pour exciser les fibro-cartilages normaux, soit encore pour aviver et suturer les parties ligamenteuses et tendineuses. On peut faire dans cet ordre d'idées un grand nombre d'opérations devant lesquelles on reculait autrefois ou qu'on n'avait pas même la pensée d'entreprendre. Le traitement des corps flottants articulaires ou des arthrophytes adhérents est complètement changé aujourd'hui; on n'hésite plus à aller enlever directement ces végétations de la synoviale ou du ligament adipeux qu'on traitait autrefois par des moyens détournés

et compliqués. Les lésions et les déplacements des cartilages semi-lunaires, encore si mal connus, seront mieux interprétés à l'avenir, à cause de la possibilité où nous sommes de les exciser, de les enlever ou de les remettre en place. D'après ce que nous avons observé, ces déplacements des fibro-cartilages sont favorisés par des altérations antérieures, et c'est grâce à la production de petites masses pédiculées appendues à leur bord libre, ou de chondroses développées vers leur bord adhérent, qu'ils présentent ces altérations de forme qui leur empêchent de reprendre leur place normale. C'est surtout dans ces conditions qu'un mouvement forcé, un effort violent occasionnent leur luxation. Ces déplacements sont possibles sans doute sur un genou sain, mais ils se réduisent d'eux-mêmes par des mouvements brusques et répétés, au besoin, de flexion et d'extension. Nous n'avons pas eu occasion d'intervenir dans ces déplacements, mais nous avons observé autrefois deux cas de déplacement secondaire de ces cartilages, atteints de chondrite végétante, pour lesquels nous pratiquerions aujourd'hui l'ablation de ces organes. Margary[1] enleva ce cartilage chez un maître d'escrime, âgé de trente ans, qui éprouvait des douleurs vives et subites, comme celles que produit un corps flottant articulaire, dans l'articulation du genou, atteinte depuis dix ans de douleurs rhumatismales. Margary, n'ayant pas constaté de corps flottant, reconnut que ce cartilage s'interposait entre le condyle interne du fémur et la surface correspondante du tibia. Il ouvrit l'articulation et retrancha en deux segments une portion du fibro-cartilage, longue de 35 millimètres, qui dans les mouvements s'interposait entre le fémur et le tibia et ne présentait pas cependant d'altération appréciable à l'œil nu. L'opération eut le succès le plus complet, et le malade reprit ses leçons d'escrime.

On peut de cette manière enlever des arthrophytes adhérents, exciser la synoviale et la capsule propre si elle est distincte à ce niveau, et réunir ensuite la plaie articulaire par une suture profonde au catgut. Dans les arthrotomies pour hydarthroses volumineuses, l'excision des enveloppes fibreuses de l'articulation sera parfaitement rationnelle, surtout lorsqu'il y a des diverticulums articulaires.

Après les ruptures du ligament rotulien et des autres parties fibreuses qui délimitent et renforcent l'articulation, on peut aviver les parties rompues, les suturer entre elles, ou les réimplanter sur les os voisins. Ceci (de Gênes)[2] a réimplanté avec succès, sur la tubérosité antérieure du tibia, le tendon rotulien, neuf jours après l'accident. Ces opérations rentrent, du reste, dans la catégorie des restaurations du triceps par suture

1. *Estirpazione della fibro-cartilagine semi-lunare interna del ginocchio sinistro.* — Communication faite à l'Académie de médecine de Turin le 31 mars 1882.

2. *Strappamento del tendine rotuleo dalla sua inserzione tibiale e arrovesciamento di esso sotto la patella. — Artrotomia. — Osteo-tenorrafia con nuovo processo. — Gua-*

tendineuse ou suture osseuse, selon que ce muscle est interrompu dans sa partie fibreuse ou dans sa partie ossifiée; nous ne faisons que les indiquer, parce que la discussion de leurs indications nous entraînerait loin de notre sujet.

On a cherché aussi à réparer par l'excision de la capsule et la suture[1] les désordres produits par les luxations de la rotule. Roux (de Lausanne) a publié récemment[1] un cas de restauration de l'appareil capsulaire du genou pour prévenir une luxation habituelle de la rotule. Chez une enfant de 13 ans dont la rotule se luxait constamment sur le condyle externe, il fit l'opération suivante. Par une incision en dehors et en haut de la rotule, il sectionna l'aponévrose du vaste interne pour annihiler l'action de ce muscle qui était le principal agent de la luxation. Il fit ensuite une deuxième incision en dedans pour mettre à nu l'aponévrose déchirée, la suturer et l'aviver. Dans un troisième temps il déplaça le tendon rotulien et le fixa par des clous métalliques plus en dedans sur le tibia préalablement avivé par l'ablation de son périoste. Deux mois après cette opération la rotule paraissait solidement fixée.

Dans un cas de luxation ancienne de la rotule, Lucas-Championnère[2], jugeant que la faible saillie du condyle externe favorisait le déplacement, mit l'articulation à nu et creusa avec le ciseau dans le condyle interne une dépression, une sorte de lit pour maintenir la rotule et l'empêcher de se déplacer sur le condyle externe.

Ces diverses opérations ont donné de bons résultats immédiats; mais nous ne saurions nous prononcer encore sur leur valeur réelle. Il est à craindre que le tissu de cicatrice n'ait pas assez de résistance et ne cède peu à peu aux tractions et aux pressions occasionnées par le jeu de l'articulation. Les cicatrices des tissus fibreux qui n'ont pas éprouvé une irritation hyperplasique n'ont pas toujours une solidité suffisante et se laissent distendre progressivement. Il ne faut donc pas s'abandonner à trop d'illusions à cet égard et considérer comme définitifs les premiers résultats qu'on aura obtenus.

§ IX. De l'ablation isolée de la rotule et des opérations diverses qu'on peut pratiquer sur cet os.

L'ablation de la rotule doit rentrer, d'après notre classification, dans

rigione con perfetto conservazione della funzione del ginocchio. — Communication faite à la Société de chirurgie italienne à Rome, 1886.

1. *Revue de chirurgie*, 10 août 1888. — *Luxation habituelle de la rotule. Traitement opératoire.*

2. *Congrès français de chirurgie*, 3me session, 1888, p. 643. — *Sur une opération nouvelle faite pour remédier à une luxation ancienne de la rotule.*

les résections partielles du genou; mais elle constitue une question tellement spéciale que nous devons l'examiner à part et lui consacrer tous les développements nécessaires.

A. — DE L'ABLATION DE LA ROTULE DANS LES CAS DE LÉSIONS INFLAMMATOIRES ET TUBERCULEUSES. — ROTULITE AIGUE; NÉCROSE TOTALE DE LA ROTULE. — MODE DE RECONSTITION DE L'ARTICULATION APRÈS L'ABLATION TOTALE DE CET OS.

Quoique la rotule soit rarement atteinte au début des ostéoarthrites du genou, elle est quelquefois le siège de masses tuberculeuses centrales, sans rapport avec l'articulation, et qu'on ne diagnostique bien que par la section de cet os. La possibilité de cette lésion est un argument en faveur de la section transversale de la rotule, dans le premier temps de la résection du genou. Aussi doit-on recourir à ce procédé dans les cas où l'on voudrait conserver la rotule, mais où certains signes (douleur légère, tuméfaction) feraient craindre la présence d'un tubercule central. La section préalable de cet os permettra de faire immédiatement le diagnostic exact de la lésion. Des foyers tuberculeux peuvent aussi se développer en avant de la rotule, sous le périoste ou dans les couches superficielles de l'os. L'abrasion de la substance osseuse et la destruction des fongosités permettront alors d'arrêter le processus tuberculeux et d'arriver à une guérison locale.

Ce sont là des cas simples à propos desquels il ne peut y avoir de doute sur la ligne de conduite à suivre. Mais les difficultés commencent dès que l'articulation est influencée par la lésion rotulienne. Lorsque le processus tuberculeux a envahi le cul-de-sac tricipital et s'est propagé au reste de la synoviale devenue fongueuse, il ne peut être question que de l'ablation totale de la rotule ou d'une résection plus ou moins complète du genou. Quand on trouve plus profondément, dans les diverticulums de la synoviale ou les condyles du fémur, des lésions plus avancées qu'on ne l'avait soupçonné tout d'abord, il faut renoncer, surtout chez les adultes, aux opérations économiques et pratiquer la résection totale du genou. Voici un exemple de ces tubercules centraux de la rotule.

Observation XCI. — *Arthrite fongueuse du genou consécutive à une ostéite tuberculeuse primitive et centrale de la rotule. — Ablation totale de la rotule et synovectomie du genou. — Ankylose rapidement établie.*

Benoîte C..., âgée de huit ans, entra le 16 septembre 1887 à la Clinique de M. Ollier, salle Saint-Pierre. Cette enfant avait eu, quelques mois auparavant, un abcès au-dessus de la rotule, qu'on avait ouvert et qui s'était ensuite parfaitement cicatrisé. Peu de temps après, l'articulation du genou se tuméfia, devint douloureuse; la jambe resta fléchie, et l'enfant fut dans l'impossibilité de marcher. A son entrée à l'Hôtel-Dieu, on constata l'état suivant : Genou tuméfié dans son ensemble, fléchi à angle de 120 degrés; douleur à la pression au niveau du condyle interne du tibia, amas de fongosités et point fluctuant au-dessus de ce condyle; cul-de-sac tricipital rempli de fongosités;

rien de particulier du côté de la rotule, qui est encore mobile. Tibia subluxé en arrière; douleur très vive dès qu'on cherche à redresser le membre.

Opération le 19 septembre. Longue incision interne tombant au milieu de l'abcès et de la masse fongueuse située au niveau du condyle interne du tibia; synovie louche peu abondante; le cul-de-sac tricipital ne se vide pas. Par cette incision, on explore l'articulation et on soulève la rotule en dehors. On voit alors à sa face profonde une petite perte de substance comblée par des fongosités et un séquestre de cartilage jaunâtre. Un stylet pénètre par cette ouverture dans le centre de la rotule. On la divise sur place par un trait de scie vertical et antéro-postérieur, et l'on trouve un foyer central rempli de fongosités grisâtres et contenant un gros noyau de matière caséeuse avec un petit séquestre de la dimension d'un pois, ostéo-cartilagineux, formé par du tissu osseux infiltré de pus caséeux et une couche de cartilage jaunâtre.

M. Ollier enlève alors toute la rotule en conservant son revêtement périostique en continuité avec le tendon du triceps et le ligament rotulien. On explore ensuite plus complètement l'articulation; on dissèque et l'on enlève le cul-de-sac tricipital, on coupe les ligaments croisés, on fait saillir le fémur et l'on excise en arrière et sur les côtés toutes les portions de la synoviale envahies par les fongosités. On fait ainsi une synovectomie à peu près complète et l'on remet les os en place sans les réséquer. Incisions de décharge postéro-latérales. Petit faisceau de crins transversal en arrière de l'articulation, d'une ouverture à l'autre; deux drains borgnes. On ne touche au pansement que trois semaines après. Pas de pus dans l'articulation; ankylose en voie de s'effectuer. Dix jours après, second pansement; les adhérences interosseuses paraissent de plus en plus solides; pas trace de liquide dans l'articulation; on enlève les sutures et les drains en laissant au niveau du condyle interne du tibia un petit tube pour l'ablation duquel on ménage une fenêtre dans le bandage silicaté. État général bon. L'enfant fut renvoyée quelque temps après chez ses parents (2 décembre 1887); elle n'éprouvait plus de douleurs, et marchait avec des béquilles. Bientôt elle marcha sans soutien; le genou était solidement ankylosé et complètement indolent; depuis plusieurs mois il ne suppurait plus par aucun trajet. On devait ramener la malade à la Clinique au bout de six mois, et elle se disposait à partir pour Lyon quand elle fut enlevée en quatre jours par une scarlatine.

Cette observation démontre le siège primitif de la tuberculose dans la rotule et l'invasion consécutive de l'articulation du genou sans qu'on eût pu soupçonner l'origine rotulienne de la tumeur blanche. Dans deux autres circonstances, nous avons trouvé des tubercules centraux rotuliens complètement isolés de l'articulation.

Les inflammations aiguës de la rotule s'observent quelquefois chez les enfants et les adolescents. Elles surviennent, soit spontanément, soit à la suite d'un traumatisme, et la nécrose totale de l'os peut en être la conséquence. On en trouve un certain nombre d'observations dans la littérature médicale[1]; c'est cependant encore une affection peu connue, et sur laquelle il nous paraît utile d'apporter quelques nouveaux documents.

Des questions de physiologie pathologique très intéressantes sont liées

1. Tous ces faits ont été réunis dans une thèse faite à la Clinique par M. François, médecin stagiaire au Val-de-Grâce. (*Des ostéites primitives et isolées de la rotule, leur traitement; de la reproduction de cet os après son ablation totale*, Thèse de Lyon, 1888.)

à l'étude de la rotulite. On a rarement observé la reproduction de l'os après son expulsion spontanée ou son ablation chirurgicale, mais l'on a plus souvent constaté le rétablissement des mouvements de l'articulation du genou. Or, comment se peut-il que la nécrose totale d'un os qui fait partie intégrante de cette articulation, et qui n'a pas de périoste à sa face postérieure, puisse suivre ses diverses phases sans que la synoviale sous-jacente soit envahie par le pus? Comment cet os peut-il se reproduire après son ablation totale? C'est ce que nous examinerons après avoir exposé un fait des plus instructifs à cet égard.

Observation XCII. — *Rotulite suppurée. — Nécrose de la rotule. — Élimination totale de cet os. — Guérison, reproduction intégrale de la rotule. — Conservation des mouvements du genou.*

État du malade vingt-cinq ans après.

Thollet (Antoine), neuf ans. Pas d'antécédents du côté des parents; s'est toujours bien porté. Pas de traces de scrofule dans les ganglions, ni ailleurs; ni rougeole ni scarlatine.

Au mois d'août 1864, l'enfant se baignait dans une petite rivière, près de Saint-Étienne (Loire). Le lendemain matin, en se réveillant, il éprouva dans le genou gauche une douleur brusque, vive, aiguë, comparable à des coups d'aiguille. Ce jour-là, l'enfant resta à la maison, s'appuyant pour marcher sur le dossier d'une chaise et sur le membre sain. La jambe était instinctivement tenue raide, immobile; la flexion était douloureuse. Il n'avait pas reçu de coup sur le genou atteint, ni la veille, ni les jours précédents; il courait alors aussi bien que ses petits camarades. Les douleurs éprouvées dans le genou devinrent bientôt presque continues. Le sommeil fut troublé par ces douleurs vives qui allaient en augmentant d'intensité; l'appétit disparut. En même temps la fièvre s'alluma et atteignit même un haut degré. D'après le récit du malade, le genou commença bientôt à grossir, sans que la peau fût changée dans sa coloration. La tuméfaction était lisse, non bosselée, dure, et occupait la partie antérieure et supérieure du genou. Ce ne fut guère qu'un mois environ après le début des accidents que la peau devint rouge et violacée. On appliqua alors sur le genou une douzaine de sangsues, mais sans grand résultat. La tuméfaction allait grossissant; cependant elle restait antérieure et ne faisait pas le tour du membre. Le malade raconte que le genou était alors gros comme sa tête, la peau rouge et tendue. Le 14 septembre l'enfant entrait à l'Hôtel-Dieu, salle des opérés, lit 1.

Là, on constata la présence au-devant de la rotule d'une énorme collection fluctuante. En arrière du genou, dans le creux poplité, la peau avait sa couleur normale; on n'y sentait pas de fluctuation et il n'y avait pas de changement de forme.

Le 15 septembre, le lendemain de l'entrée du petit malade à l'Hôtel-Dieu, M. Ollier incisa crucialement la tumeur; il s'écoula une grande quantité de pus, et, par cette large incision, on vit la rotule roussâtre, nécrosée, dénudée dans toute son étendue, mais immobile et tenant encore aux tissus sous-jacents. On n'osa pas pratiquer la moindre traction; aucune manœuvre de violence ne fut faite, de peur d'ouvrir l'articulation. On fit un pansement et on bourra de charpie la poche purulente. Une vingtaine de jours après, M. Ollier, pensant que la rotule devait être suffisamment détachée par le travail de médullisation périphérique, se disposait à l'explorer pendant l'anesthésie et à pratiquer l'ablation de l'os nécrosé, lorsque les parents de l'enfant, avertis de l'opération, emmenèrent le petit malade. On n'insista pas pour le retenir, car il y avait dans la salle plusieurs malades atteints d'érysipèle. L'enfant n'était resté que trois semaines à l'Hôtel-Dieu.

Pendant deux mois, le petit malade continua à souffrir chez lui d'une façon constante. La suppuration était très copieuse, les mouvements du genou fort douloureux. On avait mis une attelle en bois sous le membre pour le maintenir dans la rectitude. A chaque pansement, le malade voyait entre les lèvres de la plaie la rotule roussâtre, nécrosée, qui se détachait déjà par sa partie supérieure. Sa séparation devenait de jour en jour plus accentuée, et elle n'adhérait plus qu'en bas par sa pointe, lorsque le petit malade l'enleva.

Fig. 363. — Forme du membre dans la station debout. La forme et les dimensions de la rotule nouvelle, très apparente à la vue et au toucher à travers la peau amincie et adhérente, sont indiquées dans le dessin, qui a été fait d'après une photographie prise en mars 1888. — M O, membre opéré.

Voici comment il raconte cette partie de son observation : « Le médecin consulté avait dit qu'il fallait que la rotule ou palette sortît d'elle-même ou qu'on serait obligé de l'enlever. A chaque pansement, je regardais si l'os tenait encore bien. Ma mère, désespérée d'attendre si longtemps, mit un jour son chapeau et son châle pour aller consulter encore pour moi. J'eus peur, et craignant qu'elle n'amenât le médecin dont on me menaçait tous les jours, je pris ma palette, qui ressemblait a une grosse amande noircie et poreuse comme de la pierre-ponce, et je l'arrachai. Elle ne tenait presque plus à rien. La douleur fut cependant si aiguë et si vive que je perdis connaissance. »

A partir de ce jour, les phénomènes douloureux cessèrent et la suppuration se tarit

bientôt. Le malade voyait, disait-il, au fond de sa plaie comme une plaque blanchâtre, à moitié recouverte par les bourgeons charnus. Ce ne pouvait être que le cartilage postérieur. Pendant six mois la jambe reste raide, le malade marchait avec deux béquilles. Bientôt une seule béquille fut suffisante, et un an après l'apparition des phénomènes du début, le malade marchait sans appui. La jambe était encore raide, mais l'assouplissement se faisait peu à peu.

En 1877 (le malade avait alors vingt et un ans) Thollet fut revu par M. Ollier, qui

Fig. 364. — Forme du membre dans la flexion volontaire et sans effort. Quand le sujet contracte énergiquement les fléchisseurs de la jambe, le talon se rapproche sensiblement plus de la fesse; il arrive sans peine au contact avec l'aide de la main. La mobilité active et passive est donc rétablie comme à l'état normal.

nota les particularités suivantes : En palpant le genou, on peut constater l'existence d'une nouvelle rotule plus grande que l'autre, mais plus irrégulière, recourbée et pointue en haut, s'enfonçant dans le tendon du triceps. Il y a un prolongement externe qui semble continuer la rotule par en haut. Les mouvements du genou sont rétablis. Un an après l'extraction de la rotule, l'extension et la flexion semblaient bridées; le talon maintenant arrive à toucher la fesse, et sans effort. Le malade court, va à la chasse, marche comme tout le monde. — « Nous avons vu le malade le 26 novembre 1888, dit M. François, qui a complété l'observation, et la rotule a toujours la même forme, la même épaisseur, la même hauteur qu'en 1877 :

Rotule saine, 6 centimètres de hauteur;
Rotule reproduite, 7 centimètres de hauteur.

La largeur des deux rotules est à peu près la même vers la portion moyenne (6 cent.). Il y a du côté du fémur quelques plaques ostéophytiques qui rendent les condyles inégaux, plus saillants et plus larges que ceux du genou sain. Circonférence du genou : côté opéré, 37 centimètres; côté sain, 36 centimètres et demi. La circonférence des mollets mesurés en 1877 avait : côté opéré, 34 centimètres; côté sain, 36. — Aujourd'hui, ils ont un centimètre de plus (35 et 37 cent.). — Donc atrophie légère du membre opéré. Le pied, de ce côté, a 1 centimètre de moins que l'autre, en longueur. Thollet a aujourd'hui trente-trois ans. Il est fort, vigoureux, marche toute la journée et ne se plaint jamais de son genou gauche, qu'il trouve aussi fort que celui de l'autre côté.

Les deux jambes paraissent aussi longues l'une que l'autre[1]; les deux épines iliaques, les deux plis fessiers sont au même niveau. »

Cette observation nous paraît on ne peut plus intéressante pour la solution des problèmes de physiologie pathologique et de thérapeutique qui se rattachent à l'extraction de la rotule nécrosée. Il s'agissait ici d'une nécrose totale. Nous avons conservé la pièce dans notre collection, et les figures 365 et 366, qui la représentent, ne permettent pas de douter de l'élimination complète de la rotule.

Fig. 365 et 366. — *Ablation totale de la rotule nécrosée sans ouverture de l'articulation.*

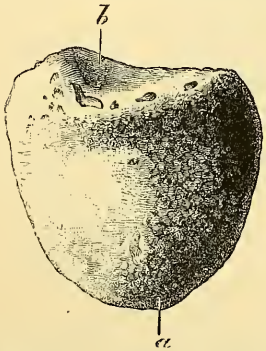

Fig. 365. — Rotule vue par sa face antérieure. Elle représente tout à fait une rotule d'un enfant de dix à onze ans dépouillée de son périoste et de son cartilage par la macération.

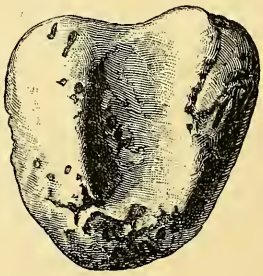

Fig. 366. — Rotule vue par sa face postérieure; elle est aussi complète que sur sa face antérieure. A part quelques trous vasculaires agrandis, la surface générale est lisse; il n'y a point de cartilage.

La manière dont s'est faite cette élimination va nous faire comprendre comment l'articulation du genou peut être préservée et reprendre au bout d'un certain temps son entière mobilité.

1. Il y a cependant une petite différence de longueur : le membre opéré est plus court d'un centimètre environ. En examinant la photographie, on voit que la ligne ombilico-pubienne est légèrement inclinée de ce côté.

B. — DE LA PRÉSERVATION DE L'ARTICULATION DU GENOU DANS LES OSTÉITES DE LA ROTULE. — INFLAMMATION BORNÉE AU NOYAU D'OSSIFICATION ET MÉDULLISATION DE LA COUCHE SPONGOÏDE INTEROSTÉO-CARTILAGINEUSE. — EXPANSIONS VASCULAIRES DE LA SYNOVIALE PÉRI-ROTULIENNE ET ISOLEMENT DE LA GRANDE CAVITÉ ARTICULAIRE PAR DES CLOISONNEMENTS PROTECTEURS.

Chez l'enfant, on peut facilement expliquer l'indépendance de la synoviale du genou et l'absence de suppuration de la cavité articulaire dans les ostéites totales de la rotule. Cet os se comporte comme les noyaux d'ossification indépendants que l'on trouve dans les ostéites épiphysaires des jeunes sujets, infiltrés de pus ou nécrosés, mais isolés et entourés sur presque toute leur étendue par une couche saine de cartilage[1]. En un point seulement, et du côté où le noyau d'ossification est superficiel et le plus rapproché du périoste, on voit le cartilage perforé par un trajet qui conduit le stylet sur un point osseux dénudé. Quand l'inflammation est intense, ce noyau d'ossification se

Fig. 367. — Coupe antéro-postérieure et verticale de la rotule d'un enfant de six ans. — Grande épaisseur de la couche cartilagineuse qui isole le noyau osseux de l'articulation : *a*, face antérieure; *p*, face postérieure.

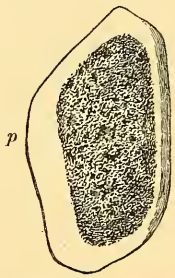

Fig. 368. — Coupe antéro-postérieure de la rotule d'un enfant de dix ans. — La couche cartilagineuse qui sépare la masse osseuse de l'articulation, quoique moins épaisse que celle de la figure précédente, a encore une épaisseur de 3 à 4 millimètres.

nécrose, le cartilage se médullise tout autour, et constitue pendant longtemps une barrière qui prévient l'extension de l'inflammation aux articulations voisines. Plus le cartilage est épais, plus l'inflammation a chance d'être circonscrite et limitée ; et si le cartilage est surtout épais du côté de l'articulation, c'est sur les autres faces de la saillie osseuse que le travail de médullisation et de suppuration s'établira.

1. L'épaisseur relative du cartilage et du noyau osseux varie un peu suivant la taille et le développement des sujets. Voici quelques mensurations prises par M. François. « Une coupe verticale et antéro-postérieure, pratiquée sur les deux rotules d'un petit garçon de six ans, nous a donné les mensurations suivantes :

Hauteur totale. . . . . = 33 millimètres.
Largeur maxima. . . . . = 31 —
Épaisseur maxima.. . . . . = 15 —

Il suffit de jeter un coup d'œil sur la structure de la rotule dans l'enfance pour comprendre la préservation de l'articulation dans les rotulites aiguës à cet âge. Lorsque tout le noyau d'ossification est pris, l'inflammation médullise la couche périphérique du cartilage, mais comme elle est beaucoup moins épaisse en avant et recouverte à ce niveau par un tissu très vasculaire, le périoste, la suppuration se dirigera de ce côté. Si l'on débride, en temps opportun, le revêtement périostique par une large incision cruciale, le pus s'écoulera librement au dehors et le processus de séparation et d'élimination de l'os nécrosé pourra se poursuivre régulièrement et sans de graves dangers pour l'articulation.

L'articulation ne peut pas cependant rester absolument étrangère au processus qui se passe à une si faible distance; dès les premiers jours, si l'inflammation est intense, une hypersécrétion de synovie se produira, et la rotule sera soulevée comme dans tout épanchement intra-articulaire. Cette hydarthrose n'arrivera pas à la suppuration et se résorbera peu à peu dès qu'il n'y aura plus de corps irritant dans la loge rotulienne. C'est ainsi du moins que les choses se passeront dans les cas heureux; mais la suppuration de l'articulation est toujours à craindre, et elle se produira d'autant plus facilement que le sujet sera moins jeune et l'inflammation plus septique. Dès que le cartilage diarthrodial est mince, dès qu'il est réduit à la couche qui doit rester indéfiniment

Épaisseur de la coque cartilagineuse			en avant	= 1 millimètre.
—	—	—	en arrière	= 4 millimètres.
—	—	—	en haut	= 4 —
—	—	—	en bas	= 4 —

A dix ans la rotule offre les dimensions suivantes :

Hauteur totale.	= 32 millimètres.
Largeur totale.	= 39 —
Épaisseur totale..	= 16 —
— du cartilage postérieur.	= 3mm 1/2.

L'épaisseur du noyau osseux est de 11mm 1/2.

Le noyau osseux atteint en haut le bord supérieur de l'os. En bas, il est séparé du bord inférieur par une très mince couche cartilagineuse, qui fait suite au cartilage postérieur et dont l'épaisseur est de 1 millimètre à peine.

Comme on peut le voir, le noyau osseux s'allonge en haut et en bas. Sa forme est celle d'un ovale. La partie antérieure du tissu compact est dure à scier.

A dix-huit ans la rotule offre les dimensions suivantes :

Hauteur totale..	= 5 centimètres.
Largeur maxima.	= 5 —
Épaisseur totale.	= 2 —

Le noyau osseux occupe déjà toute la hauteur de la rotule, depuis le tendon du triceps jusqu'au ligament rotulien. La mince coque cartilagineuse antérieure a disparu. Il n'y a plus de cartilage que sur la face postérieure; son épaisseur est de 2mm 1/2.

L'épaisseur maxima du cartilage a été mesurée au niveau de la crête verticale mousse qui divise la face postérieure de la rotule en deux facettes d'inégale grandeur.

A vingt-cinq ans, le noyau osseux a acquis tout son développement, la rotule toute sa hauteur, le cartilage articulaire n'a plus qu'une épaisseur de 2 millimètres. L'os a alors une dureté inférieure à celle de la diaphyse des os longs, mais plus grande que celle du tissu spongieux. »

à l'état de cartilage, la médullisation protectrice a de la peine à s'établir et les produits septiques vont plus facilement infecter l'articulation.

La crainte de l'invasion articulaire doit rendre très prudent dans la conduite du traitement. Il faut inciser le plus largement possible la loge rotulienne en avant, et puis attendre. On doit s'abstenir d'ébranler la rotule, d'exercer sur elle des tractions brusques, des secousses violentes; ce serait le moyen le plus sûr de rompre ou de fissurer la barrière cartilagineuse rigide et friable qui protège l'articulation.

La protection de l'articulation peut se faire par un autre mécanisme dans les inflammations chroniques, quelle que soit leur nature. La synoviale qui s'attache sur les bords de la rotule se vascularise; il se forme tout autour une couronne d'expansions vasculaires qui s'étendent sur les condyles du fémur, résorbent leur cartilage et s'unissent à des anses vasculaires venant de l'os sous-jacent. C'est ce que nous avons nettement observé dans un cas d'ostéite tuberculeuse de la rotule, où l'articulation fut envahie secondairement et indirectement. Ce processus est, du reste, très fréquent dans les articulations du genou immobilisées et soumises à la compression. Il ne peut qu'être très défavorable pour le retour des mouvements, ces cas se terminant habituellement par une ankylose plus ou moins complète. Nous avons vu cependant les mouvements se rétablir à la longue, après une extirpation à peu près complète de la rotule fracturée communitivement. L'articulation ayant été nécessairement ouverte et la plaie n'ayant pas été réunie, nous ne pouvions invoquer d'autre mécanisme pour la protection de la cavité articulaire.

C. — DE LA REPRODUCTION DE LA ROTULE ET DES CONDITIONS DANS LESQUELLES ELLE S'OPÈRE. — PROCÉDÉ POUR L'EXTIRPATION DE LA ROTULE DANS LE BUT DE FAVORISER SA REPRODUCTION OU AU MOINS LA CONTINUATION DES FONCTIONS DU TRICEPS.

Nous avons déjà cité plus haut le fait de la reproduction d'une plaque rotulienne, aussi large mais moins épaisse que la rotule normale, chez un de nos réséqués du genou, opéré à l'âge de seize ans. Cette plaque resta mobile pendant plusieurs mois et se souda ensuite au fémur. Chez les animaux, on obtient la reproduction de cet os en conservant son revêtement périostique antérieur, surtout lorsqu'il est encore doublé d'une couche cartilagineuse destinée normalement à s'ossifier. On devra donc chercher cette reproduction après les ablations isolées de la rotule qu'on pratiquera chez les sujets jeunes, dans les cas d'inflammation totale ou bien lorsqu'on aura rencontré des tubercules centraux arrivés sur les limites de l'articulation. Dans ce but, on conservera tout le revêtement périostique détaché au moyen d'une longue incision verticale ou mieux encore par une incision cruciale, ce qui rend l'opération beau-

coup plus facile sans nuire aux fonctions du triceps, car on rétablit la continuité du revêtement périostique par la suture. Les ligaments latéraux de la rotule et les expansions du triceps assureront d'ailleurs l'efficacité des contractions du muscle. On poursuivra la dénudation de l'os jusqu'à sa périphérie, où l'on incisera la synoviale qui s'y attache. En haut et en bas on séparera avec le détache-tendon les attaches du tendon du triceps et du ligament rotulien. On suturera la peau et on drainera l'angle le plus déclive. On peut également enlever la rotule au moyen de deux incisions latérales analogues à celles que nous avons décrites dans le procédé du pont rotulien pour l'arthrotomie et les résections superficielles. On dépérioste parfaitement la rotule par ces incisions latérales, et l'on n'interrompt en rien la continuité de l'appareil tendineux tricipital, dans le sens de sa longueur.

Plusieurs cas d'extirpation de la rotule ont été publiés dans ces dernières années, mais dans aucune de ces observations nous ne trouvons de reproduction osseuse comparable à celle que nous avons décrite et figurée plus haut. Dans un cas de Held (de Strasbourg)[1], la rotule, nécrosée à la suite d'un coup de pied de cheval, fut enlevée en totalité par le bistouri tenu très obliquement, dit l'auteur, sans que l'articulation fût ouverte. Il n'y eut pas de reproduction; le malade put cependant arriver plus tard à fléchir la jambe à 100 ou 110 degrés.

Dans un cas de Gay (de Londres)[2], observé chez une petite fille de treize ans, rachitique et tuberculeuse, on enleva la rotule nécrosée sans pénétrer dans l'articulation, qui était masquée par un tissu de granulations rougeâtres. Il n'y eut pas de reproduction; du moins l'auteur n'en parle pas; il signale la disparition du tissu granuleux sous-rotulien après l'opération.

Dans un cas de Wood, qui se rapproche du nôtre par l'âge du sujet (sept ans) et la nature de la maladie (ostéite infectieuse), la rotule fut enlevée avec des pinces deux mois après le début des accidents. Il n'y eut pas de reproduction. Dans d'autres cas (Dodd, Parker[3], A. Pol-

1. Observation publiée par Putz, *Thèse de Strasbourg*, 1859, et reproduite par E. Bœckel, dans la traduction du *Traité des Résections* d'Heyfelder.

Heyfelder avait réuni onze cas, plus ou moins réels, de résection ou extirpation de la rotule auxquels J. Bœckel a ajouté le cas de Held. En dehors de ce dernier cas qui fut très remarquable au point de vue fonctionnel, les résultats avaient été très variables. Si les opérés de Perey et Laurent, de Textor avaient pu marcher avec une articulation mobile, les autres avaient eu une ankylose ou avaient dû être amputés. Il n'est pas question de reproduction de la rotule.

2. *The Lancet*, 1877.

Était-ce la face antérieure du cartilage médullisé ou la surface des condyles recouverte de granulations d'origine synoviale? Vu l'âge du malade, nous pencherions pour la première hypothèse, si l'auteur ne disait pas explicitement que l'os enlevé était dénudé, *excepté sur sa surface articulaire, dont le cartilage était sur le point de se détacher*. La guérison obtenue dans un mois et l'absence de retentissement du côté de l'articulation indiquent clairement que le cloisonnement était parfait.

3. Dans le cas de Parker, enfant de cinq ans, on constate, un an après l'opération à la place de la rotule, une *condensation fibro-cartilagineuse* du tendon du triceps.

losson), rapportés par François, dans la thèse que nous avons déjà citée, on n'a constaté aucune reproduction, ou du moins l'observation est absolument muette sur ce point[1].

La théorie que nous avons donnée de la séparation du cartilage postérieur par la médullisation interostéo-chondrique nous explique la reproduction de l'os, puisque tous les éléments de la réossification se trouvent conservés : éléments périostiques en avant et sur les côtés, couche de cartilage ossifiable en arrière. Mais dans ces cas-là encore, comme après toutes les ostéites aiguës, on ne peut *à priori* déterminer le degré de reproduction qu'on obtiendra. L'acuité et la septicité de l'inflammation peuvent avoir détruit ou stérilisé pour toujours les éléments ostéogènes. Dans les cas où l'articulation a été envahie d'emblée, les chances de reproduction sont moins grandes. La destruction des éléments ostéogènes a, du reste, moins d'importance dans ces conditions, car l'ankylose tibio-fémorale sera le plus souvent le résultat de ces ostéo-arthrites infectieuses aiguës. Une intervention hâtive pourra cependant conserver les mouvements et un bon fonctionnement du membre, comme nous le voyons par les cas non suivis de reproduction que nous avons cités. La rotule n'est certes pas un organe inutile, mais elle peut être remplacée par une masse fibreuse[2]. L'important c'est que la continuité du triceps soit conservée et que ses fibres ne soient ni raccourcies, ni atrophiées.

Il a été beaucoup question dans ces dernières années de la suture de la rotule, après les fractures de cet os. C'est une opération que l'antisepsie légitime parfaitement aujourd'hui. Lorsque la fracture est accompagnée de plaie et que l'articulation a été déjà ouverte, c'est le moyen le plus sûr et le plus simple d'opérer et de maintenir la coaptation des fragments. Mais quand la plaie n'est pas exposée, ce ne peut être qu'une indication exceptionnelle. La suture soulèvera moins d'objections dans les fractures déjà anciennes avec écartement considérable des fragments; mais souvent la difficulté de rapprocher les fragments fera perdre à cette opération une grande partie des avantages qu'on pourrait théoriquement lui attribuer.

Il n'entre pas dans notre sujet de nous occuper des fractures de la rotule; nous dirons seulement que, pour la plupart des cas qu'on ren-

1. M. François a recherché les cas de reproduction de la rotule. Il cite un fait de Volkmann, dans lequel on signale la reproduction partielle après l'ablation d'un fragment nécrosé, et donne l'indication d'un cas de Schimoneck, de Saint-Paul (Minnesota), à la source duquel nous n'avons pu remonter.

2. On a cité des cas assez nombreux d'absence congénitale de la rotule. Nous croyons cette anomalie plus rare qu'elle ne le paraît. Sur un sujet, âgé de neuf ans, qu'on nous avait adressé comme un exemple de cette difformité, nous avons trouvé la rotule à 8 centimètres de l'interligne; elle était plus petite qu'à l'état normal. Dans un autre cas, elle était presque imperceptible et difficile à sentir à cause de l'abondance du tissu adipeux, mais on la retrouvait en explorant dans la direction du droit antérieur.

contre dans la pratique, les méthodes usuelles de traitement nous paraissent suffisamment efficaces lorsqu'elles sont patiemment appliquées. Le rapprochement des fragments par des griffes implantées à travers la peau est plus simple et n'a pas les dangers de la suture qui, malgré toutes les précautions antiseptiques, ouvre une porte pour l'infection de l'articulation[1]. Ce qui a discrédité la méthode de Malgaigne, c'est la difficulté d'appliquer les griffes et de les implanter solidement dans

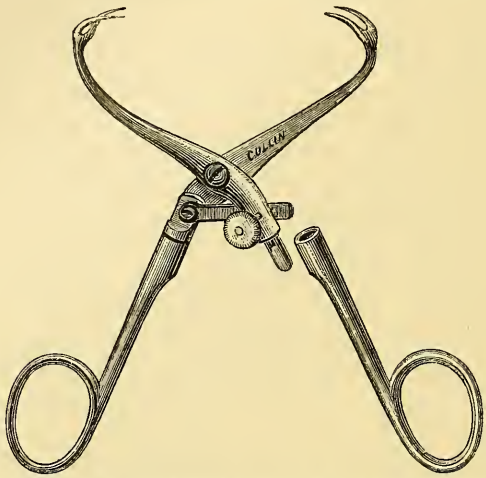

Fig. 369. — Pince à griffes avec branches démontantes pour rapprocher les fragments dans les fractures de la rotule. (*Modèle moyen réduit de moitié*).

Cette pince se manœuvre comme une pince de Museux. Les fragments saisis et rapprochés, on fixe les griffes à l'aide de la vis qu'on voit figurée sur la branche droite, puis on retire les branches à anneaux. Ce dessin représente le petit modèle. Pour les sujets forts et gras il faut avoir des griffes plus longues et plus recourbées.

l'os. Les griffes ou fourches de Valette étaient bien préférables et nous nous en étions servi longtemps, après les avoir modifiées pour les adapter aux gouttières plâtrées et les rendre plus maniables.

1. Nous avons souvent eu recours à la fixation des fragments au moyen du coulage plâtré. Nous les rapprochons avec des griffes droites ou fourches qui pénètrent jusqu'à l'os à travers la peau, et, pendant que nous les maintenons ainsi en contact, nous faisons couler du plâtre sur la face antérieure du genou. Ce plâtre se répand jusque sur les côtés et s'insinue entre le membre et la gouttière de manière à former un couvercle de 25 centimètres de longueur moulé sur toutes les dépressions et saillies de la région. Le plâtre sec, on retire les griffes, et les fragments se trouvent *maintenus par les prolongements saillants du plâtre qui s'enfoncent dans les dépressions infundibuliformes de la peau déterminées par la pénétration des griffes.* Quand il y a du gonflement des tissus, on renouvelle au bout de quelques jours et, s'il le faut, à plusieurs reprises l'application des pointes et le coulage du plâtre. Quand il n'y a pas de gonflement et que les fragments sont faciles à rapprocher, on peut remplacer les griffes pénétrantes par les doigts ou un corps mousse, et l'on opère le coulage du plâtre pendant que les fragments sont maintenus en contact. Nous avons employé ce mode de traitement des fractures de la rotule depuis longtemps déjà. Un de nos anciens internes, M. H. Rondet, l'a fait connaître en 1867 (*Du traitement des fract. transv. de la rotule;* thèse de Paris).

Nous leur avons substitué depuis quelques années une *pince à griffes et à branches démontantes*, avec laquelle on saisit rapidement et on fixe facilement les deux fragments de la rotule. Cet instrument n'est autre qu'une pince-érigne à anneaux et à grande courbure. On la manœuvre d'une seule main, pendant que l'autre main rapproche les fragments rotuliens. Ces fragments saisis et mis en contact, on fixe la pince au moyen d'une vis de pression, et on enlève les branches à anneaux. De cette manière le poids de l'appareil est diminué de moitié. On saupoudre d'iodoforme finement pulvérisé les enfoncements de la peau produits par l'introduction des griffes. On insinue entre la peau et l'ouverture de la pince un tampon de gaze antiseptique; on enveloppe le tout avec la même gaze, et l'appareil peut être indéfiniment toléré. Le membre est immobilisé par une attelle plâtrée postérieure.

D. — DE L'ABLATION ET DES EXCISIONS PARTIELLES DE LA ROTULE. — CAS D'ABLATION DE CET OS POUR UNE OSTÉITE NÉVRALGIQUE.

Nous ne nous arrêterons pas longtemps sur ces opérations, qui sont naturellement indiquées dans les ostéites traumatiques ou tuberculeuses limitées à la couche superficielle de l'os. La curette, le couteau-gouge enlèveront les tissus malades, et, pourvu qu'on aille avec précaution, on pourra abraser la rotule et creuser plus ou moins profondément son tissu spongieux. Nous avons fait souvent ces opérations, mais dans quelques cas d'ostéite tuberculeuse nous avons vu le processus se continuer en profondeur, envahir l'articulation et exiger une opération plus radicale. Il faut donc se méfier ici des opérations trop économiques, et si, dans un évidement, on arrive jusqu'à la face antérieure du cartilage diarthrodial, on doit se décider à enlever immédiatement la rotule. On ira de cette manière au-devant de l'invasion inévitable de l'articulation et l'on aura plus de chance de conserver une articulation mobile.

Nous avons enlevé une fois la rotule, qui était le siège et le point de départ d'une ostéite névralgique. C'était chez une jeune femme hystérique, atteinte d'une ostéo-arthrite du genou non suppurée, mais en voie de s'ankyloser. Les principales douleurs qui empêchaient la malade de dormir depuis plusieurs mois, siégeaient dans le condyle externe du fémur. Nous trépanâmes ce condyle à la profondeur de 3 centimètres et nous ne trouvâmes qu'un foyer d'ostéite médullisante sans tubercule et sans séquestre. Le soulagement fut immédiat, mais de courte durée. Deux mois après, les douleurs reparurent, mais plus intenses et plus rebelles dans la rotule, qui était déjà soudée au fémur par des adhérences fibreuses. Nous pratiquâmes l'extirpation de cet os, et la malade fût encore soulagée. Elle quitta l'hôpital trois mois après, avec son membre ankylosé et complètement cicatrisé, et ne souffrant plus, disait-

elle. Mais nous avons appris depuis lors que les douleurs avaient reparu quelques mois plus tard dans un autre point de l'articulation du genou, et qu'elle s'était fait amputer la cuisse.

§ X. Des résultats généraux orthopédiques et fonctionnels de la résection du genou. — Conditions favorables à un bon fonctionnement du membre. — Déformations tardives des genoux réséqués chez les jeunes sujets; accroissement irrégulier et inégal des cartilages de conjugaison malgré la soudure osseuse.

La résection du genou ayant pour but la production d'une ankylose rectiligne, on doit s'attendre, après cette opération, à la même utilité du membre qu'après une ankylose spontanée dans la même direction. Il en est ainsi en réalité, et les réséqués font rendre à leur membre les services les plus utiles. Ils sont capables des travaux les plus pénibles, deviennent d'infatigables marcheurs et peuvent rester indéfiniment sur leurs jambes. Ils peuvent, en un mot, accomplir tous les actes fonctionnels qui ne nécessitent pas la flexion du genou. Il y a cependant des différences qui tiennent au raccourcissement inévitable du membre après toute résection totale. Mais ce raccourcissement, lorsqu'il ne dépasse pas 4 centimètres, est facile à corriger par la chaussure; il a en outre l'avantage de favoriser certains mouvements qui sont très difficiles quand les membres ont la même longueur. C'est pour ce motif que, *chez l'adulte*, nous ne craignons pas de faire de grandes pertes de substance. Pour peu que les tissus soient suspects, nous enlevons tous les renflements condyliens. Chez la plupart de nos opérés, nous avons réséqué entre 5 et 6 centimètres et demi.

Un réséqué marche plus commodément, monte plus facilement un escalier, et le descend, à plus forte raison, avec plus d'aisance qu'un ankylosé à membres égaux. Ce dernier ne peut faire ces divers exercices qu'en élevant le bassin du côté malade, et encore est-il obligé de *faucher avec son membre opéré* tant que l'accommodation n'est pas établie pour la marche. Il devra toujours faire exécuter à son membre un arc de cercle disgracieux et fatigant toutes les fois qu'il voudra monter un escalier et surtout le descendre sans poser les pieds sur la même marche. Il est vraiment remarquable de voir avec quelle facilité l'accommodation du bassin et de la partie supérieure du tronc s'opère chez certains sujets qui ont un membre plus court de 4, 5 et 6 centimètres. Plusieurs de nos opérés marchent même avec la plus grande facilité, bien qu'il y ait une différence réelle de 10 à 12 centimètres entre les membres. Il est vrai que ce sont des sujets jeunes, opérés bien avant la fin de la croissance.

Le sujet que nous avons représenté dans les figures 357 et 358 a un raccourcissement de 13 centimètres, et bien qu'il ne comble que 4 cen-

timètres par le talon de sa chaussure, il boite à peine quand il marche d'un pas ordinaire sur un terrain uni. La crête iliaque s'est abaissée de 9 centimètres du côté malade. Cette inclinaison a commencé de se faire à l'âge de huit ans et demi, et l'accommodation du bassin et de la colonne vertébrale s'est accomplie peu à peu par le modelage approprié des pièces osseuses durant tout le temps de la croissance. La colonne vertébrale présente une forte torsion et les épaules sont rejetées du côté de la résection. Chez un autre de nos opérés, qui depuis dix ans était habitué à marcher sur son membre fléchi, la résection, pratiquée à l'âge de quinze ans, a laissé un raccourcissement de 10 centimètres (dû en partie à l'atrophie du membre antérieure à l'opération) ; et malgré cela le sujet peut se tenir sur la plante des pieds, sans fléchir sensiblement le genou sain. Nous le faisons marcher, cependant, avec un talon plus élevé de 5 centimètres, pour diminuer la torsion du tronc, mais il marche, monte et descend un escalier tout aussi bien sans aucun appareil. Il ne faut pas s'attendre à de pareils résultats chez les adultes. Dès que le bassin s'est abaissé de plus de 3 centimètres, l'accommodation s'opère plus difficilement.

L'utilité fonctionnelle du membre augmente graduellement, à mesure que la fusion osseuse se complète et qu'un cal osseux solide remplace les tissus atrophiés et altérés par la maladie primitive. Les articulations de la hanche et du cou-de-pied s'assouplissent et acquièrent une mobilité supplémentaire qui permet aux réséqués d'exécuter certains mouvements qui leur paraissaient impossibles au début. C'est grâce à cette mobilité supplémentaire, qui s'établit rapidement chez les jeunes sujets, que le pied peut s'adapter au sol d'une manière régulière et s'accommoder même aux divers mouvements, dans les cas où une union défectueuse du fémur et du tibia lui aurait primitivement donné une inclinaison un peu vicieuse.

Le membre réséqué est toujours plus mince sans doute, puisque les muscles fémoro-tibiaux, condamnés à l'inaction, s'atrophient et ne peuvent plus servir que comme tenseurs aponévrotiques (vaste interne, vaste externe, courte portion du biceps) et que les muscles fléchisseurs de la jambe ne peuvent avoir d'autre action que d'étendre la totalité du membre ou d'agir sur le bassin, dans certaines attitudes, par leur insertion supérieure qui devient alors la plus mobile. L'atrophie est surtout marquée au tiers inférieur de la cuisse, là où les saillies du vaste externe et du vaste interne ont disparu. Le droit antérieur continue à agir comme fléchisseur de la totalité du membre sur le bassin, ainsi que le tenseur du fascia lata qui forme chez certains réséqués une saillie beaucoup plus apparente qu'à l'état normal. Ce dernier muscle agit comme abducteur et fléchisseur.

Nous nous sommes déjà occupé de la direction du membre et nous

avons considéré comme en position rectiligne tout membre dans lequel le trochanter, la tête du péroné et la malléole externe se trouvent sensiblement sur la même ligne. C'est la position qu'il faut rechercher avec d'autant plus de soin qu'on enlève une plus grande hauteur d'os et que le sujet est plus jeune, dans le double intérêt de la longueur immédiate et définitive du membre. Mais il ne faut pas se préoccuper outre mesure d'un léger degré de flexion dès que la synostose est solide et constituée par du véritable tissu osseux. Un des plus intrépides marcheurs parmi nos réséqués est le sujet qui a éprouvé une flexion secondaire de 30 degrés à la suite d'une marche trop hâtive (p. 264) et dont la soudure osseuse s'est complétée seulement quelques mois plus tard. Ce sujet fait souvent 45 kilomètres à pied et se dit capable d'en faire le double.

Ce qui importe avant tout, c'est d'avoir une union osseuse solide, une fusion intime du tibia et du fémur en un seul os. Quand cette union est faite et qu'il ne reste pas, dans un des os ou dans un autre point du membre, de partie sensible ni de douleur capable d'entretenir une atrophie réflexe, on obtient le meilleur état fonctionnel, même avec une rectitude imparfaite du membre. Les déviations de la jambe en dedans ou en dehors, donnant lieu à un léger degré de genu varum ou valgum, et à plus forte raison l'hyperextension, doivent être cependant toujours évitées, à cause de la direction vicieuse du pied qui s'ensuivrait et qui rendrait la marche difficile et même douloureuse.

C'est parce que nous avons attaché une importance capitale à la solidité de la synostose que nous avons recommandé le manuel opératoire spécial destiné à assurer la réunion des os. *Nous n'avons jamais eu non seulement d'articulation ballante, mais même de laxité interfémoro-tibiale*, et nous insistons sur ce résultat, qui nous paraît justifier complètement notre manière de faire[1].

Persuadé cependant que l'ossification de la synostose est lente à s'accomplir, nous faisons porter par précaution un tuteur à tiges métalliques ou un bandage silicaté pendant un temps suffisant, pour éviter les flexions secondaires. Tout dépend, du reste, de l'atrophie du membre, de l'âge et de la nutrition générale du sujet. La plupart de nos opérés nous ont présenté une solidité complète au bout de trois mois et n'ont

1. Rappelons encore, à ce propos, la fréquence de la pseudarthrose après la résection du genou. Lossen (*Ueber Resect.* in *Allg. und spec. Chir.*, de Pitha et Billroth) dit : « Il faut avouer que ces cas (où la synostose n'a pas lieu) deviennent plus nombreux depuis l'introduction des antiseptiques dans la chirurgie », et Volkmann, dans son travail sur l'arthrectomie, s'appuie sur la fréquence de la désunion des os et des déformations secondaires pour préconiser la simple excision des parties molles articulaires. Nous ne connaissons pas de grandes statistiques récentes sur la fréquence des articulations ballantes. Nous dirons seulement que J. Bœckel, dans sa magnifique série de résections du genou, signale quatre articulations ballantes sur cinquante-deux résections.

jamais eu besoin de tuteur après l'ablation du premier bandage silicaté. Presque tous nos réséqués appartiennent à la classe ouvrière ou agricole, et ils ont pu reprendre un travail régulier dans l'usine ou dans les champs. Ils ne portent aucun appareil, excepté la femme dont nous avons rapporté l'observation (page 266), qui marche dans sa maison sans soutien, mais qui prend une valve en cuir bouilli quand elle veut

Fig 370. — *Forme habituelle du membre après la résection totale du genou.* Le fémur a été scié à 42 millimètres au-dessus du bord inférieur des condyles, le tibia à 12 millimètres au-dessous des dépressions condyliennes. Le condyle interne a été canalisé pour le passage d'un drain répondant à une excavation laissée par l'extraction d'un petit séquestre. — *a*, incision de résection ; *b*, incision externe de décharge.

faire de longues courses, la réunion n'étant chez elle que fibreuse serrée malgré la solidité apparente du membre.

Nous croyons inutile de multiplier les dessins pour faire apprécier la forme du membre des réséqués ; ils se ressemblent tous, ou à peu de

chose près. Il suffit qu'ils soient en direction rectiligne sans présenter cependant une rectitude absolue, géométrique, de la tige fémoro-tibiale. Cette rectitude n'existe pas à l'état normal, si ce n'est dans l'hyperextension, qui n'est pas une position naturelle. La meilleure forme au point de vue de l'aspect du membre et de son fonctionnement dans la marche et la station est celle qui est représentée dans la page précédente et qui n'est guère que la répétition de celle que nous avons figurée sur un autre sujet (p. 280). Le membre opéré présente les saillies, les dépressions et les courbures d'un membre normal dans la station debout.

Nous ne reviendrons pas sur la valeur fonctionnelle des néarthroses mobiles après la résection du genou. Nous avons fait notre possible pour les éviter, tout en prenant des précautions pour les rendre utiles dans le cas où nous n'aurions pu les prévenir. Nous avons indiqué ces précautions et mis d'autre part le lecteur en méfiance contre les heureux résultats de quelques néarthroses mobiles accidentellement obtenues. Pour nous, nous n'avons vu les mouvements revenir que chez les enfants au-dessous de douze ans à qui nous avions pratiqué des abrasions, des synovectomies partielles ou des cautérisations plus ou moins complètes des fongosités articulaires. L'articulation s'assouplissait peu à peu, et nous en avons retrouvé avec une flexion active de 120 degrés et plus. Cette mobilité se rétablit surtout lorsque la rotule est saine et que son revêtement cartilagineux la protège contre les adhérences condyliennes, ou qu'on n'a abrasé qu'une des surfaces opposées du fémur ou du tibia. Si les deux surfaces ont dû être avivées, l'ankylose est presque inévitable, même chez les jeunes enfants; il ne peut du moins se rétablir qu'une mobilité très restreinte.

Les réséqués du genou peuvent difficilement courir; ils y arrivent cependant à la longue, grâce à la mobilité supplémentaire des autres articulations du membre. Ils sautillent en soulevant la hanche et fauchant du pied pour adapter la longueur du membre réséqué à la longueur du membre sain au moment de la flexion.

Pour descendre un escalier, ils ne peuvent que difficilement enjamber deux marches à la fois; ils posent les deux pieds sur la même marche. Il en est de même pour l'ascension, pendant quelque temps après l'opération, mais plusieurs de nos opérés peuvent enjamber deux et même trois marches, selon la hauteur de ces dernières et, dans la vie habituelle, montent un escalier comme tout le monde. Nous n'avons trouvé que trois de nos réséqués qui aient pu, sans exercice préalable, enjamber deux marches en descendant. L'impossibilité de fléchir le genou au moment où le membre sain veut atteindre la marche inférieure explique la difficulté de descendre. Le réséqué ne peut tourner la difficulté qu'en portant fortement le membre ankylosé en dehors, et en tordant la colonne vertébrale.

Quand le cal est complètement ossifié, les réséqués acquièrent une très grande force dans le membre. Ils peuvent presser et frapper du talon plus énergiquement qu'avec le membre sain. Des expériences comparatives faites avec le dynanomètre nous ont fait constater chez certains opérés une force de 2 ou 3 kilos de plus dans les mouvements brusques ou mesurés d'extension du membre. Ce n'est pas à l'augmentation de la force des muscles, mais à la suppression de l'articulation du genou que l'on doit attribuer ce résultat. A l'état sain, l'hyperextension est bientôt douloureuse, et une grande partie de l'effort musculaire est employée à fixe rle genou.

La résection du genou est une des opérations qui fournissent à bref délai des résultats qu'on peut considérer comme définitifs. Une fois la soudure osseuse accomplie, le membre gagne pendant quelques années en activité et en force, par l'assouplissement de ses autres articulations et par l'exercice des muscles dont la fonction n'a pas été annihilée à la suite de la suppression de l'articulation du genou; mais on n'a guère à redouter les modifications secondaires et tardives qu'on observe souvent dans les néarthroses chez les tuberculeux[1].

L'ankylose devient de plus en plus solide et, lorsqu'on a appliqué la méthode sous-périostée, on observe souvent des cals exubérants, mais qui sont tout à l'avantage des opérés. Chez plusieurs sujets, nous avons constaté l'ossification de la gaine périostéo-capsulaire sous forme d'un bourrelet osseux tout autour de la ligne de réunion. Ce bourrelet est tantôt lisse et régulier, tantôt inégal et interrompu par places. On sent alors sous la peau, et l'on distingue même à l'œil, des saillies osseuses mamelonnées, surtout sur les côtés de l'articulation, au niveau de l'implantation des ligaments latéraux. En avant, à la place de la rotule, on peut trouver une plaque plus ou moins épaisse qui représente l'os enlevé et forme une pièce de soutien pour l'union fémoro-tibiale, dès qu'elle est soudée aux os sous-jacents. Ce cal exubérant, résultat direct de la conservation de la collerette périostique, n'atteint jamais de proportions gênantes. S'il se produisait quelque ostéophyte pointu et saillant sous la peau, un coup de cisaille en aurait facilement raison. Ce serait là, du reste, un petit inconvénient en comparaison des avantages qu'apporte un cal riche et épais, au point de vue de la solidité et de la force du membre.

Nous avons étudié plus haut les inflexions secondaires et plus ou moins tardives du tibia sur le fémur, qu'on doit redouter tant que l'union osseuse n'est pas complète. Mais il est une autre variété de déformation que nous avons à peine indiquée et qu'il importe d'étudier ici : c'est la déviation du membre qui peut se produire chez les jeunes

1. La suppression de l'articulation les en préserve, mais de nouvelles poussées d'ostéite pourront survenir, surtout après des opérations incomplètes et trop tardives.

sujets après la soudure osseuse, par le développement irrégulier des cartilages de conjugaison conservés dans la tige fémoro-tibiale.

Tant que ces cartilages de conjugaison forment une couche continue entre la diaphyse et ce qui reste de l'épiphyse, ils peuvent produire des déformations secondaires. Il suffit qu'ils croissent inégalement, qu'une de leurs moitiés latérales ait été atteinte par le voisinage des lésions primitives, entamée légèrement par le couteau ou la scie au moment de l'opération, pour qu'elle ne fournisse pas autant de tissu osseux que l'autre moitié, plus saine ou restée intacte. Le parallélisme de l'accroissement longitudinal étant détruit, la jambe s'infléchira et le pied se déviera du côté où la fécondité du cartilage est altérée ou détruite. Nous aurons ainsi, comme dans nos expériences sur les animaux, des genoux en dedans ou en dehors, suivant que la lésion aura porté sur la moitié externe ou interne du cartilage. Le genou en dedans pourra aussi se produire par le même mécanisme que sur les sujets dont le squelette est intact, c'est-à-dire par la surcharge de la portion externe du cartilage de conjugaison, si, après avoir laissé souder le membre avec une légère saillie du genou dans ce sens, on permet au malade de marcher avant que la fusion osseuse soit complète.

Lorsque le cartilage a été enlevé dans la résection sur une certaine étendue et dans toute son épaisseur, l'union interosseuse se fait directement, le cartilage n'existant plus à ce niveau. Les déformations ultérieures, très redoutables avant la soudure osseuse, paraissent moins à craindre dès que la fusion des os est accomplie et que des jetées périphériques de substance compacte les unissent à la périphérie. Les surfaces mises en contact se trouvent alors réunies comme par une cheville, fixe et rigide, qui ne peut plus croître elle-même et qui fixe invariablement l'un à l'autre le fémur et le tibia. Mais souvent l'ossification du tissu intermédiaire est lente à s'accomplir; il reste une cicatrice fibreuse ou un tissu médullisé, c'est-à-dire une substance assez souple pour obéir à l'impulsion lente et progressive de la partie saine du cartilage de conjugaison dont les cavités continuent à proliférer et à fournir de nouveaux éléments à l'accroissement longitudinal.

Les jeunes sujets seront donc, pendant tout le temps de la croissance, exposés à ces déviations tardives qui sont le résultat de l'évolution irrégulière des plans cartilagineux respectés par la résection, mais plus ou moins altérés, soit par la lésion osseuse primitive, soit par l'acte opératoire. — C'est une raison de plus pour faire porter des tuteurs rigides aux sujets réséqués dans l'enfance ou l'adolescence, et qui ont encore notablement à grandir. Il faut au moins surveiller constamment les membres réséqués et réappliquer le tuteur quand une légère déviation commence à se produire.

Le tuteur rigide régularise l'accroissement en égalisant la pression

sur le cartilage et, dès que la déviation est commencée, en augmentant

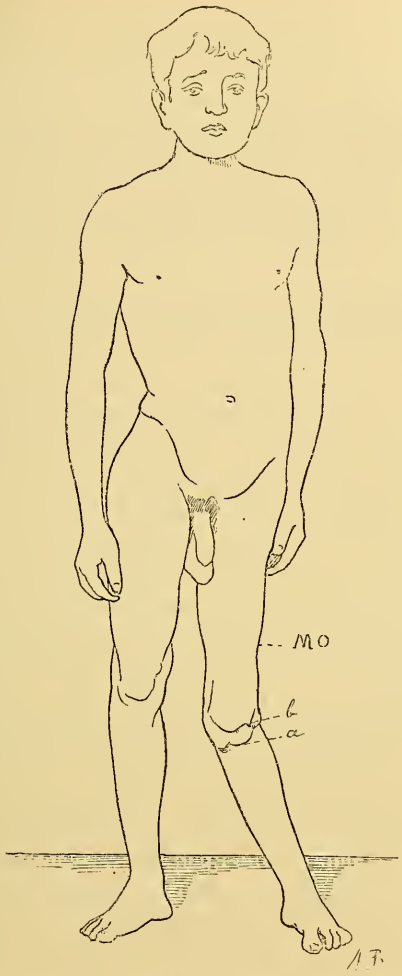

Fig. 371. — *Genu valgum survenu chez un réséqué du genou, malgré la persistance de la soudure osseuse, avec flexion brusque du tibia en avant au niveau de la ligne de conjugaison interépiphyso-diaphysaire.* — C'est le même sujet qui est figuré avec un membre à peu près droit dans la figure 360, mais qui présentait déjà cependant un léger degré de *genu valgum.* — La déviation, constatée dix mois après le moment où a été prise la première photographie et trois ans et demi après la résection, est due à l'accroissement inégal des plans des cartilages de conjugaison. Tant que la tige fémoro-tibiale est constituée par des pièces distinctes (diaphysaires et épiphysaires), à la fois unies et séparées par les cartilages de conjugaison, ces pièces peuvent se déplacer, malgré la solidité de la tige commune, et produire des déformations lentes et progressives. — MO, membre opéré. — *a*, pli de la peau répondant à l'angle ouvert en avant que fait la diaphyse avec l'épiphyse du tibia ; *b*, cicatrice de l'incision de résection.

la pression atrophiante du côté de la saillie, c'est-à-dire du côté où les

éléments cartilagineux ont le plus d'activité. Dans le cas de *genu valgum*, par exemple, si le tuteur augmente la pression en dedans, il la diminue en dehors, car il tend à effacer l'angle que font dans ce sens le fémur et le tibia, et par cela même à disjoindre les bouts coaptés au niveau de l'angle rentrant fémoro-tibial. Le cartilage subit donc à ce niveau une exonération de pression qui favorise le développement de ses éléments cellulaires. Mais ce n'est que par sa continuité que cette action peut être efficace. Il faut faire porter le tuteur le jour et la nuit, et si le malade ne peut pas le supporter la nuit, on doit le remplacer par la traction continue qui agit de la même manière pour le redressement de l'angle, en diminuant la pression du côté externe et l'augmentant du côté interne, c'est-à-dire du côté de l'angle saillant.

Nous avons observé récemment un cas de ces déviations tardives, survenues après la soudure osseuse, chez le sujet dont nous avons représenté le membre dans la figure 359. Au moment où le membre avait la forme indiquée dans ce dessin, la soudure osseuse était accomplie et le malade marchait sans appareil. Nous ne jugeâmes pas nécessaire de lui continuer l'usage du tuteur, mais ce fut une erreur, car cinq mois après le sujet nous est revenu avec un genou en dedans très marqué, accompagné d'une flexion brusque du tibia, non pas au niveau de la ligne de la soudure fémoro-tibiale, mais au-dessous, entre l'épiphyse tibiale et la diaphyse. Il en résulte une projection de la jambe en avant (15 degrés sur le plan fémoral). En voyant ce malade, nous eûmes d'abord la crainte d'une disjonction de la synostose; mais il n'en était rien, la soudure osseuse était complète, aussi solide qu'au moment où nous avions permis la marche sans tuteur (fig. 371, page 357).

Pour expliquer cette déviation tardive, nous ne pouvons invoquer que l'accroissement inégal des cartilages de conjugaison : un excès relatif d'accroissement en dedans ou une insuffisance d'accroissement en dehors pour expliquer le *genu valgum*, et un excès d'accroissement en arrière pour nous rendre compte de la flexion qui s'est produite en avant[1].

Ce qui nous paraît avoir plus particulièrement favorisé ces déviations dans le cas présent, c'est la croissance relativement rapide du sujet. Après être resté longtemps chétif et très petit pour son âge, il a fait une poussée et a grandi de 5 centimètres en neuf mois. C'est pendant cette prolifération rapide des cellules cartilagineuses que la couche spongoïde, très vasculaire et riche en éléments mous, manque de solidité et

1. Nous avons basé la théorie de l'arrêt d'accroissement par la surcharge du cartilage de conjugaison sur le fait expérimental que nous avons constaté chez les jeunes chats, après la section du sciatique (*Traité expl. et clin. de la régénération des os*, t. I). Le tibia n'étant plus pressé par le poids du corps, ni par les muscles, s'allonge immédiatement plus que le tibia sain pour s'atrophier ensuite comme les autres tissus du membre. Ce qui venait encore confirmer notre théorie, c'était la rectitude par redressement des courbures et des torsions qu'on constatait sur les os présentant l'allongement atrophique. (*Introduction*, t. I.)

peut permettre de légers déplacements de la diaphyse sur l'épiphyse, sous l'influence du poids du corps ou des mouvements répétés. Cette déviation s'est, du reste, en deux mois rapidement accentuée. Le malade a cependant continué de travailler jusqu'à ces derniers temps, il est surtout gêné depuis que la flexion du membre au niveau du cartilage de conjugaison du tibia a porté le pied en avant, comme dans l'hyperextension du genou. Nous lui avons pratiqué la chondrectomie conjugale pour régulariser l'accroissement des plans cartilagineux et obtenir le redressement graduel du membre. (*Voy.* chap. XXI.)

§ XI. Statistique de la résection du genou. Comparaison de la résection avec les autres modes de traitement et l'amputation de la cuisse. — Conclusions.

Les anciennes statistiques relatives à la résection du genou n'ont plus de valeur aujourd'hui. Plus on se perfectionne dans la pratique de l'antisepsie, plus on se convainc que la résection du genou n'est pas une opération grave par elle-même, lorsqu'elle est pratiquée sur un sujet non infecté et qui se trouve dans les conditions favorables au succès d'une opération sanglante.

Nous avions eu, au début de notre pratique hospitalière, des résultats tellement mauvais que nous avions à peu près renoncé à cette opération. Sur sept résections nous avions eu un seul succès complet et une mortalité opératoire ou secondaire de 85 pour 100. La mortalité diminua rapidement dès que nous eûmes adopté le pansement de Lister. Elle fut cependant assez élevée jusqu'en 1884 (33 pour 100), parce que nous faisions encore des opérations trop tardives. Aujourd'hui elle est de 7,8 pour 100 pour tous les cas réunis. Sur 41 sujets réséqués depuis 1885, nous en avons perdu trois de causes liées à l'opération elle-même. — Une jeune fille est morte du choc opératoire. Une femme de cinquante-trois ans a eu une attaque d'apoplexie le surlendemain de l'opération. Un homme de cinquante-quatre ans a succombé 12 jours après à une poussée aiguë de tuberculose sur le péritoine et les poumons. Chez ces deux derniers malades, rien d'anormal ne s'était passé du côté de la plaie. Il n'y avait ni pus, ni gonflement des tissus. Aucun de nos opérés n'a succombé à la septicémie aiguë ou chronique, ni à la pyohémie, ni à l'érysipèle, c'est-à-dire aux affections septiques qui fournissaient autrefois les principaux éléments de la mortalité.

La mortalité sera nécessairement en rapport avec le choix des cas qu'un chirurgien consentira à opérer. Si l'on se décide, par exemple, à réséquer des phthisiques souffrant vivement du genou et ne voulant pas se résoudre à sacrifier leur membre, on ne devra pas s'étonner d'avoir des échecs plus nombreux que si l'on intervient de bonne heure, pour des cas légers, récents, que la plupart des chirurgiens regarderaient

encore comme devant être traités par l'expectation. Il faut donc, pour l'appréciation de toute statistique, bien savoir tout d'abord dans quelles conditions la résection a été pratiquée, et comment les opérateurs en ont compris les indications. S'agit-il de résections hâtives, pratiquées chez des sujets de dix à vingt ans, on aura de tout autres résultats que pour des opérations tardives effectuées chez l'adulte. Des résections antéfébriles, pratiquées avant l'ouverture et, à plus forte raison, avant la formation des abcès, donneront à antisepsie égale de magnifiques séries de succès, tandis que des opérations intra-fébriles compteront de nombreux insuccès dans les mêmes conditions. Tout chirurgien qui pratique une résection ne manque pas de la présenter comme absolument nécessaire, mais il ne faut pas trop se fier aux apparences. Les mêmes propositions générales répondent souvent à des pratiques très différentes. Les mêmes mots, nous avons déjà eu occasion de le faire remarquer, n'ont pas partout la même signification. Une résection donnée comme hâtive par un chirurgien serait considérée comme tardive par un autre. Il faut donc toujours aller au fond des choses et ne mettre en parallèle que des opérations comparables.

Pour nous qui étendons aujourd'hui beaucoup plus qu'autrefois les indications de la résection du genou, nous ne pouvons pas mettre toutes nos opérations sur la même ligne. Ce serait comparer des cas dissemblables qui nous conduiraient à des conclusions non justifiées. Nous nous bornerons à comparer les 41 opérations que nous avons pratiquées depuis 1885, c'est-à-dire depuis la publication de notre premier volume dans lequel nous annoncions une mortalité générale (opératoire et post-opératoire) de 40 pour 100, en y comprenant notre série du début où nous avions eu 85 pour 100. Jusqu'en 1885, nous n'avions fait que 25 résections totales ou semi-articulaires du genou (23 totales, 2 semi-articulaires). Depuis 1885 jusqu'à ce jour, nous avons pratiqué 41 résections totales, en tout 66[1].

Si nous retranchons de ces 41 cas une résection de soulagement faite sur un phthisique qui souffrait atrocement et qui mourut 33 jours après de ses lésions pulmonaires sans avoir éprouvé la moindre souffrance dans son genou et sans avoir été pansé, nous en avons 40 sur lesquels nous pouvons établir nos calculs. Trois ont succombé dans les conditions que nous avons indiquées plus haut, et ce chiffre représente la mortalité opératoire que nous avons eue dans cette série. Sur les 37 restants, 2 ont succombé à la granulie : l'un dans le troisième mois,

1. Nous ne comptons dans ce chiffre, ni les abrasions articulaires, ni les avivements des condyles, ni ces opérations économiques que nous avons recommandées chez l'enfant pour la destruction des fongosités ou des foyers tuberculeux. Dès qu'on n'enlève pas une hauteur d'os appréciable, changeant d'une manière notable la forme et les rapports des extrémités articulaires, l'opération ne mérite pas le nom de résection.

l'autre dans le huitième; leur membre était déjà solide, bien qu'il n'y eût pas de cal osseux, même chez celui dont l'opération datait de plus de sept mois (page 257). Deux ont dû être amputés et ont guéri. Les 33 autres vivent et, sur ce nombre, 26 sont complètement guéris et ont repris leur vie habituelle; 6 récemment opérés ont encore besoin de quelque temps, soit pour arriver à une guérison complète, soit pour retirer de la résection tous les avantages fonctionnels qu'ils sont en droit d'en attendre. Un seul, parmi ceux qui ont eu le temps de guérir, nous laisse dans l'incertitude sur son avenir. C'est une jeune fille, réséquée depuis quatre ans, qui est tombée quelque temps après l'opération dans une anémie profonde[1]. Tous les malades qui ont succombé présentaient des lésions tuberculeuses internes, pulmonaires ou intestinales, plus ou moins anciennes, et étaient bacillaires.

Mais un point que nous devons faire ressortir, c'est que nous n'avons eu aucune mortalité pour les résections orthopédiques et pour les résections pathologiques faites sur des sujets ne présentant aucune lésion viscérale appréciable (26 cas). Cinq sujets, ayant présenté des signes suspects du côté du poumon ou des lésions tuberculeuses guéries des autres articulations, ont vu leur santé générale s'améliorer d'une manière notable après la résection, et bien qu'ils restent toujours menacés pour l'avenir, ils le sont moins depuis que leur foyer articulaire a été supprimé.

La considération de l'âge nous fournit l'occasion de discuter ici la gravité de la résection dans la seconde moitié de l'âge adulte. Nous avons reséqué 2 tuberculeux, âgés l'un de cinquante-trois, l'autre de cinquante-quatre ans. Ce sont les deux qui nous ont fourni les cas de mort que nous avons signalés, par apoplexie et par généralisation tuberculeuse rapide. Ce n'est pas à dire qu'il ne faille pas réséquer le genou à cet âge, ce serait une erreur. La résection peut parfaitement réussir après cinquante et soixante ans, si le sujet est d'une bonne constitution et s'il n'a pas le germe interne d'une tuberculose infectante, mais l'amputation de la cuisse en général est préférable à cet âge. Il n'y a rien d'absolu à cet égard, la force et la résistance n'étant pas en rapport avec l'âge qu'indique l'état civil du sujet.

Bien que depuis plusieurs années nous opérions beaucoup plus tôt qu'au début de notre pratique, le nombre des résections qui méritent le nom de tardives est encore considérable dans notre statistique, puisque près de la moitié de nos opérés avaient des fistules arthrifluentes et que plusieurs ont été opérés au milieu de la fièvre. Sur nos 41 réséqués, 4 sont hors de cause, puisqu'il s'agissait de résections orthopédiques pour ankylose; il en reste donc 37. Or, sur ce nombre, 16 avaient des

1. Elle a encore des abcès de temps à autre. Elle ne marche qu'avec un tuteur et est toujours profondément anémique.

trajets fistuleux; 18 avaient du pus dans l'articulation, en collections plus ou moins apparentes à travers la peau, mais sans communication avec l'extérieur; 3 seulement n'avaient pas de pus, et sur ces 3, un présentait d'anciens trajets cicatrisés[1]. Avec nos idées actuelles, cette proportion sera changée à l'avenir, car nous sommes disposés à intervenir beaucoup plus tôt et à ne pas attendre la suppuration pour réséquer, chez les sujets atteints d'ostéo-arthrite chronique, qui sont dans les conditions favorables que nous avons déterminées plus haut.

En dépouillant nos observations, nous y trouvons la confirmation des règles générales que nous avons exposées plus haut relativement à l'intervention opératoire. Ces règles ne sont, du reste, elles-mêmes que l'expression des faits personnels que nous avons pu suivre nous-même et des faits généraux signalés par les différents observateurs. L'absence presque complète de mortalité dans les cas que nous avons déterminés nous rend de plus en plus partisan de la résection du genou; depuis huit ans, nous faisons tous nos efforts pour la répandre autour de nous et, quand nous jetons un regard en arrière, nous regrettons de n'avoir pu nous rallier plus tôt à cette opération qui donne aujourd'hui de si beaux résultats. Entre un réséqué du genou et un amputé de la cuisse, la comparaison n'est pas possible au point de vue orthopédique et fonctionnel. Par la résection du genou, un homme est rendu complètement à la vie sociale et est à même de faire face aux besoins de son existence par le travail le plus pénible, dès que ce travail ne nécessite pas la flexion du genou; un amputé de la cuisse ne peut mener que l'existence d'un pensionné, remplir des emplois sédentaires ou des fonctions de bureau.

Ce n'est pas seulement avec l'amputation de la cuisse que la résection du genou peut être comparée aujourd'hui, c'est avec les opérations plus économiques et avec les traitements non sanglants qui doivent toujours constituer la méthode d'élection dans les arthrites ou ostéo-arthrites tuberculeuses non suppurées.

Nous nous sommes déjà expliqué sur la valeur relative de l'amputation et de la résection chez les tuberculeux atteints ou menacés de lésions internes (t. I, ch. IV). Pour le genou en particulier, comme pour le cou-de-pied, nous sommes partisan de l'amputation qui fournit plus de sécurité au point de vue de l'arrêt ou de la guérison de l'infection tuberculeuse. Ce n'est que pour les tuberculoses localisées, et surtout pour celles qui paraissent éteintes, que la résection est, à tous les points de vue, supérieure à l'amputation. Il faut donc amputer sans hésiter

1. Cette proportion diffère complètement de celle que J. Bœckel a indiquée dans sa statistique. Examinant ses 30 derniers cas, ceux qui lui avaient donné ses meilleurs résultats, il dit que sur ces 30, 15 avaient du pus dans l'articulation, et que sur ces 15, 5 avaient des abcès ouverts à l'extérieur. La moitié de ses opérés n'avaient pas de pus; dans notre statistique, 1 sur 12 seulement se trouvait dans ces conditions favorables.

toutes les fois qu'on se trouve en présence de phthisiques encore en état de bénéficier d'une intervention. Il faut alors choisir l'opération la plus simple, celle qui sera le plus rapidement suivie de guérison et qui enlèvera plus sûrement tous les tissus tuberculeux. Depuis les nouvelles méthodes de pansement, nous sommes cependant moins absolu qu'autrefois sur la nécessité de l'amputation. Bien que les morts que nous avons signalés plus haut appartiennent à la catégorie des sujets pour lesquels nous aurions en principe préféré l'amputation, nous avons vu se rétablir quelques réséqués que nous avions ainsi opérés parce qu'ils n'avaient voulu à aucun prix se laisser amputer la cuisse.

Au point de vue de la gravité relative de l'amputation de la cuisse et de la résection du genou, nous dirons que l'amputation est moins grave pour les tuberculoses articulaires suppurées et diffuses, avec fusées et fongosités intermusculaires accompagnées de lésions osseuses ultra-bulbaires du fémur ou du tibia. Mais lorsqu'il s'agit d'une résection orthopédique ou pathologico-orthopédique sans fusée et sans complications, l'amputation et la résection nous paraissent aujourd'hui, à peu de chose près, égales au point de vue de la gravité. L'une et l'autre réussissent à peu près toujours en pareil cas ; or, il suffit qu'il y ait égalité sous ce rapport pour qu'on doive préférer la résection.

Dans ces quatre dernières années, pendant que nous avons pratiqué 41 fois la résection du genou, nous avons eu recours 17 fois à l'amputation de la cuisse. Sur ces 17 opérés nous avons eu deux morts, soit une mortalité de 11,7 pour 100. Cette mortalité dépasse celle de la résection du genou, mais elle ne lui est pas comparable, parce que nous avons réservé l'amputation pour les cas trop graves pour être réséqués, ou pour les lésions organiques (4 sur 16) qui contre-indiquaient toute opération conservatrice.

Dans l'examen des indications de la résection typique, de la synovectomie et de l'abrasion articulaire, nous avons fait voir les avantages de la résection totale, *superficielle ou intra-épiphysaire* chez les enfants, *intra-bulbaire ou ultra-épiphysaire* chez l'adulte. Nous avons été peu partisan de la synovectomie et nous avons signalé la fréquence des récidives après les abrasions ou excisions trop économiques. La synovectomie, même totale, est une opération qui risque le plus souvent de rester incomplète et qui expose à la généralisation tuberculeuse et aux récidives locales. Sur cinq cas de synovectomie, nous avons eu deux granulies, dont une sur une fillette de dix ans, qui n'avait présenté antérieurement aucun symptôme de tuberculose interne et qui mourut deux mois et demi après l'opération. Les trois autres ont guéri par ankylose. Dans ces cinq dernières années, nous avons pratiqué en outre, chez des adolescents ou des adultes, six abrasions avec évidement partiel des condyles du tibia ou du fémur, et nous avons dû amputer deux fois et réséquer ultérieure-

ment dans deux autres cas. Le plus jeune de ces opérés avait seize ans. Ce n'est qu'au-dessous de cet âge et surtout chez les jeunes enfants que les opérations économiques nous ont donné de meilleurs résultats.

Avec le changement qui s'est opéré dans la mortalité de la résection du genou depuis l'antisepsie, les anciennes statistiques n'ont qu'un intérêt purement historique. Nous rappellerons cependant quelques chiffres, qu'il est intéressant d'étudier et qui confirment la diminution graduelle de la mortalité à mesure que l'antisepsie s'est répandue dans la pratique générale.

Picard, ayant groupé tous les faits de résection qu'il avait pu recueillir[1] jusqu'en 1875, avait dressé le tableau suivant :

	OPÉRÉS	MORTS	MORTALITÉ 0/0
De 1862 à 1830.	11	6	54,5
1830 à 1850.	21	11	52,3
1850 à 1860.	246	73	27
1860 à 1869.	155	42	27 (Penières)
1869 à 1875. . . .	203	32	16,5.

Nous voyons par ce tableau que la proportion reste la même dans les deux périodes décennales de 1850 à 1860 et de 1860 à 1869; les méthodes de pansement n'avaient pas sensiblement changé. A partir de l'année 1870, le pansement de Lister se perfectionne et commence à se répandre : aussi la mortalité tombe-t-elle immédiatement à 16,5 pour diminuer graduellement depuis lors pour l'ensemble des cas publiés, et n'atteindre que 3 ou 4 pour 100 dans certaines statistiques.

Vers la même époque, Sack[2] trouvait 25 morts pour une série de 144 résections, soit 17,3 pour 100, pour l'ensemble de la mortalité. Les causes de mort se répartissent de la manière suivante :

Complications traumatiques (septicémie, diphthérie). .	4 = 2,8 pour 100
Maladie antérieures à l'opération (tuberculose, etc.). .	13 = 9,0 —
Accidents en rapport avec l'opération (intoxication phénique et chloroformique).	2 = 1,4 —
Maladie sans rapport avec l'opération..	2 = 1,4 —
Causes de mort inconnues.	4

D'après l'examen des 745 cas qu'il avait pu rassembler en 1876, depuis l'origine de la résection du genou, Culbertson était arrivé aux résultats suivants. Les résections pathologiques avaient fourni une mortalité de 29,81 pour 100; les résections pour difformités (que nous appelons résections orthopédiques), 13,20 pour 100; les plaies par armes à feu, 75 pour 100; et les plaies produites par toute autre cause, 39,28

1. Thèse de Paris, 1875. *Essai sur la résection du genou de cause non traumatique.*
2. Lossen, *loc. cit.*, p. 241.

pour 100. Recherchant la différence de mortalité dans la pratique civile et dans la pratique hospitalière, Culbertson avait trouvé que les plaies par armes à feu, traitées à domicile, n'avaient donné que 25 pour 100 de morts, tandis qu'à l'hôpital ou dans les ambulances, la mortalité s'était élevée à 87,5 pour 100[1]. Pour les blessures communes, la résection dans la pratique privée avait donné 25 pour 100, et 36,36 pour 100 dans les hôpitaux. Contrairement à ces résultats pour les résections traumatiques, les résections pathologiques avaient donné 30,76 pour 100 dans la pratique privée, et 25 pour 100 dans la pratique hospitalière[2].

En 1881, au congrès international de Londres, Kocher présenta un travail[3] basé sur 52 cas personnels de résections du genou, dans lequel il accusait 6 morts, 4 amputations consécutives et 4 réexcisions. Six de ses opérés étaient encore en traitement. Parmi les 32 autres, il y avait deux cas d'articulation lâche et même ballante (*Schlottergelenk*). Dans un autre cas, l'articulation était restée mobile avec des mouvements actifs de flexion et d'extension.

Comme statistique personnelle, nous citerons encore celle plus récente d'Ashhurst[4]. Sur 51 résections pratiquées sur 50 malades (résection bilatérale dans un cas), le chirurgien de Philadelphie compte 5 morts, soit 10 pour 100, une amputation consécutive et une résection itérative pour une soudure des os en mauvaise position.

Toutes les statistiques démontrent la faible mortalité des résections orthopédiques, même avant l'antisepsie, puisque dans Culbertson elle est de 13,20 pour 100 pour tous les cas réunis; nulle dans la pratique privée (4 cas), elle atteint 12,5 pour 100 dans la pratique hospitalière (24 cas, 3 morts). Penières et Picard avaient trouvé une mortalité de

1. Spilmann et Penières avaient à peu près trouvé la même proportion.

2. Dans les statistiques de Culbertson, Penières, Picard, on voit que l'âge dans lequel la mortalité atteint son minimum est compris entre cinq et vingt-cinq ans. Culbertson avait trouvé, comme Penières, 38,8 pour 100 pour les sujets au-dessous de cinq ans, et Picard, calculant sur 173 cas plus récents, n'avait trouvé qu'une mortalité de 5,5 pour 100. De cinq à dix ans, Penières donne 15,4 pour 100 et Culbertson 16,19 pour 100; de dix à quinze ans, l'auteur français a trouvé 15,4 pour 100, et l'auteur américain 17,7 pour 100. De son côté, Picard était arrivé à 7,8 pour 100, de cinq à dix ans, et à 10,10 pour 100 de dix à quinze ans. Dans toutes ces statistiques, la mortalité augmente au-dessus de vingt ans et surtout après trente ans. Pour Penières, elle est de 18,9 pour 100 de vingt à trente ans; pour Culbertson, de 30,11 pour 100; pour Picard, de 12,5 pour 100. De trente à quarante ans, elle atteint son maximum; elle est de 45,2 pour 100 dans la statistique de Penières et de 41,55 pour 100 dans celle de Culbertson. Le nombre des cas diminuant ensuite considérablement, il est difficile d'établir ses calculs sur des éléments nombreux. Pour Penières, elle est de 47 pour 100 au-dessus de quarante ans, et Culberston, qui donne 53,84 pour 100 entre quarante et cinquante ans, ne trouve que 25 pour 100 (1 mort sur 4) entre cinquante et soixante ans! Nouvel exemple de l'erreur à laquelle exposeraient ces statistiques si elles étaient acceptées sans critique. Tous ces chiffres se rapportent aux résections pathologiques.

3. *Results of fifty-two cases of Excision of the knee-joint for strumous Diseases,* in *Transactions of the medical congress.* London, 1881.

4. *Transactions of the American Surgical Association,* 1888, p. 23.

12,5 pour 100 environ. Mais peu de temps après, Poinsot[1], groupant tous les faits qu'il avait pu rassembler depuis les opérations de Rhéa-Barton et de Gurdon-Buck, montrait que si la mortalité générale était de 8,95 pour 100, on ne trouvait pas un seul cas de mort sur 35 résections pratiquées depuis 1864[2]. Aujourd'hui nous pouvons la considérer comme à peu près nulle pour les cas favorables. Depuis l'antisepsie, nous n'avons eu pour notre part aucune mortalité; avant les pansements actuels, en 1870, nous n'avions pratiqué qu'une fois cette opération, et notre malade mourut.

Relativement à la gravité comparative de la résection et de l'amputation (en dehors des cas traumatiques), les anciennes statistiques, lorsqu'elles étaient dressées d'une manière rationnelle, c'est-à-dire qu'elles comparaient des opérations faites dans les mêmes milieux, donnaient des résultats à peu près semblables, quoique différant suivant l'âge des opérés. En 1869, Bryant et Mac-Cormac[3] avaient trouvé une mortalité de 4,3 pour 100 pour l'amputation de la cuisse au-dessous de vingt ans (3 morts sur 69 amputations) et une mortalité de 32 pour 100 au-dessus de cet âge (38 morts sur 119 amputations).

La statistique des résections du genou qui porte sur les cas les plus nombreux, depuis l'introduction des nouvelles méthodes de pansement, a été publiée en Amérique, par Phelps[4], qui a basé ses calculs sur 329 résections prises à toutes les sources. Il a trouvé 31 morts, soit une mortalité générale de 9,42 pour 100. En retranchant 29 cas dus à la phthisie et à d'autres maladies ou accidents indépendants de l'opération, la mortalité descend à 3,03 pour 100. Sur les 10 cas dont la mort peut être attribuée à l'opération, il n'y a que 1 cas de pyohémie et 3 de septicémie. Sur 329 cas, Phelps a trouvé 19 amputations consécutives, soit 5 pour 100 sur le nombre total des résections.

Cette statistique, comme toutes celles qui sont basées sur des faits empruntés au hasard dans les différentes publications médicales, est passible des reproches que nous avons déjà articulés contre les documents de ce genre, aussi sommes-nous heureux de publier en terminant la statistique intégrale de J. Bœckel[5], qu'il a bien voulu nous communiquer, et qui est le plus convaincant des arguments en faveur de la résection du genou.

1. *Bulletins et mémoires de la Société de chirurgie de Paris*. Séance du 28 mai 1879.

2. En défalquant un cas de Socin, dans lequel la mort survint à la suite d'une hémorrhagie méningée. — Nous ferons remarquer que nous ne pouvons admettre cette manière de faire la statistique. Nous avons eu dans notre dernière série un accident analogue, et nous le rangeons parmi les morts dues à l'opération elle-même, la perturbation amenée par l'anesthésie et le choc traumatique n'étant probablement pas étrangère à la rupture des vaisseaux cérébraux.

3. *Medical Times*, 2 janvier 1867.

4. *New York medical Record*, 31 juillet 1886, p. 116.

5. M. J. Bœckel publie en ce moment (décembre 1889) son travail *in extenso*, dans la *Gazette médicale de Strasbourg*.

« Ma statistique, dit cet habile chirurgien, comprend 52 résections de genou dont 47 totales avec 45 guérisons et 2 morts, et 5 résections partielles avec 5 guérisons.

Les 45 cas de guérison après la résection totale ont donné lieu : 1°, à 5 amputations consécutives ; au bout de six jours (avant le pansement de Lister), au bout de six semaines; au bout de quatre mois, dans deux cas; au bout de trois ans. De ces cinq amputés, trois vivent encore; deux sont morts, l'un au bout de deux mois, l'autre d'hémorrhagie foudroyante au bout de quelques jours ; — 2°, à 4 articulations ballantes, l'une avant le pansement de Lister, les trois autres après. Ces opérés sont tous en vie et marchent tous sans canne, grâce à un appareil à tuteurs ; — 3°, à 36 guérisons par ankylose avec 33 résultats parfaits, c'est-à-dire en position rectiligne et 3 résultats bons avec légère flexion angulaire (2 cas) et un varus léger (1 cas).

De ces 36 opérés, l'un est mort quatre mois après l'opération, des suites d'une résection de la hanche du côté opposé. Quatre n'ont pas donné de leurs nouvelles et ont été perdus de vue, deux et trois ans après la résection. Un autre, réséqué du genou et de la hanche du même côté, jouissait, après deux ans et huit mois, d'une santé florissante. Il a quitté le pays depuis lors.

Les 30 restants sont tous en bonne santé et se servent utilement de leur membre réséqué. Plusieurs d'entre eux travaillent dans les champs depuis sept ou huit ans; l'un d'eux court, saute et fait à pied, sans se fatiguer, 16 kilomètres. Ils marchent tous sans canne. Deux ou trois jeunes sujets portent encore un appareil à tuteur depuis un à deux ans.

Des 5 résections partielles, l'une a été suivie d'amputation trois mois après la résection, deux autres ont guéri par ankylose rectiligne, deux enfin par ankylose angulaire.

Les synovectomies sont au nombre de 6. Deux de ces cas se sont terminés par la mort: l'un au bout de cinq mois (enfant de deux ans et demi), à la suite d'une entérite tuberculeuse, et un autre au bout de deux ans (phthisie). Ces deux sujets étaient totalement guéris. Chez le plus jeune l'ankylose faisait encore défaut; chez le second (dix-neuf ans), une ostéotomie de Macewen fut nécessaire pour corriger ce *valgum* consécutif. Les quatre autres opérés sont encore en vie. »

Les résultats de J. Bœckel, déjà fort beaux dés le début, se sont graduellement perfectionnés, et ses 18 dernières résections ne lui ont donné aucun insuccès. Nous avons rappelé plus haut sa manière de faire; il n'emploie ni la suture osseuse, ni le drainage, ou du moins le drainage avec les tubes de caoutchouc, car il draine avec un crayon d'iodoforme. Ce mode de pansement se rapproche du drainage à drains résorbables dont nous avons fait valoir les avantages, et n'en est au fond qu'une variété.

Lucas-Championnière[1] a publié également une belle série de succès obtenus par le pansement de Lister avec drainage et renouvellement du pansement. Il a eu 10 succès sur 11 opérations : un de ses réséqués a été amputé consécutivement et a guéri, de sorte que la mortalité a été nulle. Depuis lors, il a fait connaître le résultat de 10 nouvelles résections dont aucune n'a été suivie de mort. Routier[2] a signalé récemment une série de douze succès consécutifs. Ce sont les séries les plus nombreuses publiées en France; elles nous suffisent pour montrer qu'aujourd'hui[3] la résection du genou y donne une proportion de succès opératoires au moins aussi belle que dans les milieux les plus favorisés. Nous sommes loin de l'époque où Penières trouvait une mortalité générale de 55 pour 100, supérieure par conséquent à celle de la plupart des cliniques étrangères.

Ces belles séries seront la règle à l'avenir quand on fera des opérations rigoureusement aseptiques et qu'on choisira des cas favorables, c'est-à-dire quand on opérera avant l'ouverture des abcès articulaires et la production de désordres graves et étendus dans les os et les tissus voisins. Mais si le secret du succès est dans une intervention prompte et hâtive, c'est là aussi qu'est le danger; car, quelque partisan que nous soyons de la résection du genou, nous nous sommes toujours élevé et nous avons mis en garde le lecteur contre l'abus qu'on peut en faire en l'appliquant aux ostéo-arthrites, qui ne demandent que du temps et de la patience pour arriver à la guérison.

Si l'on doit s'en tenir à l'expectation tant que le malade a chance de guérir avec des mouvements, on doit être de plus en plus porté à réséquer dès que l'altération des tissus articulaires ne laisse d'autre espoir que l'ankylose. On n'aura pas d'autre résultat avec la résection, mais on l'obtiendra plus sûrement et plus rapidement en retranchant tous les tissus morbides, de sorte donc qu'il est avantageux de réséquer dans ces ostéo-arthrites chroniques à marche lente et indécise, qui pourront sans doute guérir encore par la soudure fémoro-rotulienne, mais qui mettraient des années à y arriver. Non seulement le malade y gagnera un changement complet dans son existence en obtenant au bout de trois ou quatre mois une guérison qu'il ne pouvait espérer que dans un lointain avenir, mais il y trouvera la sécurité en se débarrassant des tissus morbides dont la présence dans son articulation était toujours pour lui une menace et un danger.

La consolidation sous un seul pansement, apportant une grande simpli-

1. *Revue de chirurgie*, 1er janvier 1886.
2. *Congrès français de chirurgie*, 4e session. Octobre 1889.
3. A Lyon, nous trouverions encore une série récente de treize résections du genou sans mortalité opératoire, due à MM. Poncet, Pollosson, Chandelux, Sabatier, qui ont régulièrement eu recours à la méthode sous-périostée.

fication dans le traitement post-opératoire, est encore un argument en faveur des opérations hâtives, dès que l'incurabilité a pu être déterminée. C'est en se hâtant de retrancher des tissus, qui ne peuvent évoluer que dans le sens de la suppuration ou de la nécrose, qu'on pourra limiter la résection et en simplifier le manuel au point de vue de la fixation des os et du drainage. Avec la consolidation sous un seul pansement la suture devient de moins en moins nécessaire. Le pansement iodoformé, qui sera peut-être demain remplacé par un autre encore plus simple et plus puissant, permet aujourd'hui de faire ce que nous avions vainement cherché avec le pansement phéniqué, et qu'Esmarch et Neuber n'avaient pu obtenir qu'imparfaitement avec la tourbe et les drains résorbables. Dès qu'on peut trouver, au bout de trente à quarante jours, sous l'*unique pansement fait au moment de l'opération*, une plaie complètement cicatrisée et un membre solide, comme nous l'avons constaté chez plusieurs opérés, surtout après les résections orthopédiques, la question de la résection du genou apparaît sous un nouvel aspect. Ses suites immédiates et ses résultats étant tout autres que par le passé, ses indications s'étendront encore par cela même ; et nous ne doutons pas que l'opération ne fasse chaque jour de nouveaux progrès dans la pratique générale, à mesure que disparaîtra la triste impression laissée par les anciennes statistiques. Non seulement les résections orthopédiques se multiplieront, mais l'intervention hâtive s'imposera de plus en plus dans les lésions pathologiques, obscures et rebelles.

En résumé, nous devons envisager la résection du genou sous un point de vue tout autre, non seulement qu'il y a quarante ans, mais même qu'il y a quinze ans, lorsque le pansement de Lister vint en diminuer considérablement la mortalité. Il n'y a peut-être pas d'opération chirurgicale dont les résultats soient plus complétement changés. Les récentes statistiques que nous avons rappelées le montrent clairement. Nous ajouterons seulement, en terminant, que plus on étendra les indications de la résection du genou, plus on devra tenir compte des notions acquises par l'expérimentation et l'observation clinique sur la croissance du membre et les conditions de son fonctionnement après la suppression des renflements articulaires.

CHAPITRE XXI

DES RÉSECTIONS DIAPHYSAIRES DES OS DE LA JAMBE ET DES AUTRES OPÉRATIONS CONSERVATRICES QUI LEUR SONT APPLICABLES. — DE L'EXTIRPATION TOTALE DU TIBIA ET DU PÉRONÉ.

Sommaire. — Historique. — Ancienneté des résections traumatiques des os de la jambe. — Résections pathologiques de Vigarous et Moreau. — Résections sous-périostées de Larghi. — Résections du tibia dans la chirurgie d'armée.

Technique des opérations qu'on peut pratiquer sur la diaphyse du tibia. — De la structure du tibia aux divers âges; forme de l'os et rapports au point de vue des résections. — Procédé pour la résection sous-périostée de la diaphyse du tibia et l'extirpation totale de l'os.

Indications de la résection et de l'extirpation totale du tibia dans les ostéo-myélites suppurées. — Confusion entretenue par l'application du terme résection sous-périostée à des opérations d'ordre différent. — Extirpation plus ou moins hâtive des diaphyses nécrosées. — Du moment opportun pour ces diverses opérations dans les ostéo-myélites aiguës. — État du périoste; conditions favorables à la régénération de l'os; fécondité relative du périoste dans les diverses régions de la diaphyse. — Exemples de régénération de la diaphyse du tibia. — Forme et rapports de l'os nouveau; son accroissement ultérieur. — Observations de résections anciennes; état fonctionnel du membre. — Des résections de la totalité ou d'une grande étendue de la diaphyse du tibia avec l'épiphyse correspondante. — De l'extirpation totale du tibia. — Indications de cette opération. — Précautions spéciales à prendre pour obtenir le maximum de reproduction de l'os.

Du traitement opératoire des ostéites aiguës du tibia passées à l'état chronique et des ostéites chroniques d'emblée. — Indications générales de la trépanation dans les diverses formes d'ostéo-myélite. — Siège d'élection de ces lésions dans le tibia. — Déformations consécutives aux ostéites juxta-épiphysaires. — Décollements de la diaphyse et déplacements interépiphyso-diaphysaires.

Des résections traumatiques de la diaphyse du tibia. — Résultats des résections dans la chirurgie d'armée.

Des ostéotomies et résections orthopédiques des os de la jambe; cals vicieux; déformations rachitiques. — Moyen d'allonger les os rachitiques; ostéotomie longitudinale. — Des pseudarthroses des os de la jambe et des moyens de combler le déficit osseux laissé par les résections du tibia non suivies de la régénération de l'os. — De la résection du péroné dans les pseudarthroses pour permettre le rapprochement exact et favoriser la soudure des bouts du tibia. — Des pseudarthroses de la jambe chez les enfants. — De la fixation des fragments par des chevilles organiques; clous d'os vivants; clous et vis métalliques. — De la greffe osseuse et de l'ostéoplastie pour combler le déficit osseux après les résections.

De l'inégalité de développement des os de la jambe; des difformités qui en résultent et des moyens d'y remédier. — Chondrectomie orthopédique. — Allongement artificiel des os atrophiés.

Des résections et de l'ablation totale du péroné. — Procédé pour éviter la lésion du nerf sciatique poplité externe. — Procédé à tunnel pour l'extirpation totale. — Indications des

diverses opérations conservatrices à pratiquer sur le péroné. — De l'ablation du péroné dans quelques cas d'amputation traumatique de la jambe pour assouplir et rendre plus mobiles les lambeaux trop courts.
Opérations applicables à certaines malformations du squelette de la jambe.

§ I. Historique. — Ancienneté des résections traumatiques des os de la jambe. — Observation de Coutavoz. — Opérations de Vigarous, de Moreau. — Première résection sous-périostée de Larghi. — Résection du tibia dans la chirurgie d'armée.

La fréquence des fractures de jambe avec issue du tibia à travers la peau avait de tout temps fourni l'occasion de sectionner les bouts de l'os saillant. Mais, à en juger par ce qui se passe encore de nos jours dans certains pays dépourvus de chirurgiens, il est probable que lorsqu'on ne pouvait pas réduire, on laissait presque toujours à la nature le soin de se débarrasser des parties saillantes [1]. Nous devons reconnaître, du reste, que cette pratique avait quelque raison d'être, car nous avons vu autrefois des complications graves survenir dans les hôpitaux, à la suite du retranchement de ces bouts d'os qui faisaient saillie à travers les chairs et qui jusque-là n'avaient pas donné lieu au moindre accident, le malade ayant été soigné ou plutôt abandonné à lui-même, dans quelque hameau perdu au milieu des champs ou des bois. En dehors des préceptes vagues de l'antiquité, ce n'est qu'à partir du seizième siècle que nous trouvons les premières tentatives d'opérations qu'on peut plus ou moins rattacher aux résections. Paré, Severin, Diemerbrœk, Scultet, et plus tard, de La Motte, Bilguer, Theden, Coutavoz, etc., publièrent des observations très intéressantes dont plusieurs doivent être considérées comme de véritables résections [2]. — De La Motte [3] enleva un fragment de tibia de cinq à six pouces, compris entre une double fracture de cet os « cassé, selon l'expression de l'auteur, en deux endroits et sans qu'il y eût aucune esquille séparée du tout. Après mûre réflexion, dit De la Motte, nous prîmes le parti de *détacher par la dissection avec le bistouri les parties membraneuses qui étaient unies à cette portion du tibia....* En sept ou huit mois de pansements, la plaie fut cicatrisée et la jambe se trouva rétablie par le secours d'un cal bon et solide, qui se forma en lieu et place de l'os que nous avions tiré, sans que cette partie si dangereusement blessée fût différente de la saine, ni en grosseur, ni en largeur. » Les parties membraneuses que le chirurgien de Valognes avait détachées avec soin ne pouvaient être que le périoste, plus ou moins confondu avec les tissus

1. C'était, du reste, la vraie doctrine d'Hippocrate, qui avait bien conseillé de retrancher les bouts d'os fracturés saillants à travers la peau, mais qui avait recommandé formellement de ne pas toucher aux os luxés (Περὶ ἄρθρων).
2. Voyez les *Traités généraux de Médecine opératoire*. Velpeau, Lisfranc, Günther, etc.
3. *Traité complet de chirurgie*, 1771, édition de Sabatier, t. II, p. 579.

parostaux. Lui seul a pu être l'organe de cette belle régénération; mais le mot de périoste ne fut prononcé que plus tard. Nous trouvons l'indication de sa conservation nettement formulée pour la première fois dans une observation de Coutavoz[1].

Il s'agissait d'une fracture du tibia avec graves désordres dans les os et les parties molles. L'amputation fut refusée par le malade; délire pendant dix jours, menace de gangrène. Coutavoz fut appelé vingt jours après l'accident; le tibia était à nu, ne tenant plus qu'au ligament interosseux et à une partie du périoste. Coutavoz enleva plusieurs fragments d'os; le plus long était de 5 pouces 3 lignes, et comprenait toute l'épaisseur du tibia. « J'observai, dit Coutavoz, de conserver le périoste autant qu'il me fut possible. »

Après divers accidents, le membre se consolida au point que le blessé pouvait se servir de sa jambe pour vaquer à son travail. Il y eut seulement un raccourcissement de deux pouces. Le malade avait vingt-neuf ans. On manque de détails sur la forme et l'épaisseur de la portion osseuse reproduite, mais la solidité était complète. Le raccourcissement fut favorisé par la perte de substance du péroné, qui se nécrosa pendant le cours du traitement. C'était là la première opération dans laquelle on eût fait explicitement intervenir le périoste. Duhamel venait de faire pa-

1. « Je fus prié de voir le malade le 11 novembre, qui était le vingtième jour de sa chute. Je trouvai la jambe considérablement enflée, la portion du tibia découverte, séparée du tout, excédant le niveau de la peau dans toute sa longueur et ne tenant plus qu'au ligament interosseux et à une portion du périoste.

« Je me mis en devoir d'enlever cette pièce d'os. En la détachant, j'observai de conserver le périoste autant qu'il me fut possible : la moelle de cette partie osseuse était déjà fétide; nous trouvâmes encore du côté de la partie inférieure de la fracture une petite portion du tibia séparée de son tout, longue de 9 lignes sur 3 de large. La première et principale pièce que j'ôtai était longue de 1 pouce 3 lignes de tout le cylindre du tibia. Après l'extraction de ces portions d'os, nous fîmes sortir une quantité de liquide sanguinolent en pressant légèrement les parties latérales de la jambe. »

Après un traitement long et difficile par l'extension continue, la plaie fut tout à fait cicatrisée au 1er mars suivant (1753), et Coutavoz constata la formation d'un cal intermédiaire. Il dit à ce sujet : « J'observai alors qu'au toucher on sentait, entre les deux extrémités du tibia, une substance d'une moyenne solidité, dans le vide qu'avait laissé la portion d'os séparée de tout, et principalement dans la partie interne. C'était l'endroit qui avait été le moins dépouillé de son périoste.... Cette substance dont je viens de parler, observée dès le commencement de mars, est augmentée à un tel point, qu'elle est devenue tout à fait solide, et que le malade porte actuellement sa jambe à droite et à gauche. Je ne lui permets pas encore de s'appuyer dessus sans le secours de béquilles. J'ai pour témoins de cette cure MM. Chapillon et Bertrand.

« Le malade dont il s'agit était âgé de vingt-neuf ans. »

L'observation s'arrête en ce point dans les *Mémoires de l'Académie de chirurgie*, Bonnesœur (*Quelques mots sur le périoste et les Résections sous-périostées.* Thèse de Paris, 1866) en a retrouvé la suite dans le deuxième mémoire de Bordenave sur les os (*Mémoires sur les os*, par Fougeroux, p. 225) :

« La guérison de ce malade est aujourd'hui si complète, qu'il se sert de cette jambe pour vaquer à ses exercices; à la vérité, elle est plus courte de 2 pouces, ce que m'a dit le judicieux auteur de l'observation; mais, la perte de substance ayant été de 5 pouces 3 lignes, il en résulte au moins qu'il y a eu une réparation. »

raître ses célèbres mémoires, et les chirurgiens commençaient à se préoccuper des conséquences qu'ils pourraient en tirer[1].

Bientôt la résection du tibia fut appliquée aux inflammations spontanées de cet os : non pas à la nécrose, comme on l'avait fait depuis l'origine de la chirurgie, alors qu'il s'agissait de retirer un séquestre déjà isolé des parties molles et plus ou moins mobile dans le fond de la plaie, mais à des parties encore vivantes et se continuant avec l'os sain[2]. Ce fut Vigarous (de Montpellier) qui, pour la première fois, pratiqua cette opération en 1761[3], sur un jeune soldat âgé de vingt et un ans, pris

1. Theden a rapporté un cas de résection traumatique du tibia guérie avec un cal solide et sans raccourcissement. N'ayant pas pu consulter l'original, nous le citons d'après Velpeau : « Un malade a le tibia brisé par un biscaïen. Les os se déplacent et traversent le peau. Le chirurgien enlève les esquilles, scie le tibia en haut au-dessous du ligament rotulien et en bas à quatre travers du doigt au-dessus de l'articulation tibio-tarsienne, dit Theden (*Neue Bemerkungen*, et t. II, p. 44, 1782). Appareil de fractures. Exfoliation à chaque bout de l'os. Cure complète en vingt-deux semaines. Cal solide et nul raccourcissement ».

2. Nous avons déjà (*Introduction*, p. 42) rapporté les faits de Lecat (de Rouen) qui, en 1751, dix ans avant Vigarous, enleva par *morcellements successifs* la totalité de la diaphyse du tibia.

3. *Œuvres de chirurgie pratique civile et militaire*, de Barthélemy Vigarous, publiées par son fils, Montpellier, 1812. Cette observation ayant un intérêt historique et étant très peu connue, nous la rapportons ici *in extenso*.

« Un soldat du régiment de Gambis, âgé de vingt et un ans et demi, fut porté à l'Hôtel-Dieu de Montpellier le 13 novembre 1761. Il se plaignait d'une douleur insupportable à la partie inférieure et supérieure du tibia de la jambe droite. Il paraissait sur la peau, devenue livide, une tumeur plate avec fluctuation, qui fut ouverte complètement. Il sortit par l'incision une cuillerée de pus noir, sanieux et fétide; la plaie fut pansée à sec et l'on enveloppa la jambe avec des compresses trempées dans un défensif animé. Le lendemain, le lit de ce malade fut fort gâté par l'écoulement d'une matière plus abondante et de la même qualité que celle qui était sortie la veille; les téguments furent trouvés gangrenés dans une circonférence assez étendue, et la face intérieure ainsi que l'angle interne du tibia affectés de carie.

« Dans les sept premiers jours, malgré l'usage des antiseptiques pris intérieurement et appliqués extérieurement, la gangrène et la carie avaient fait des progrès si rapides, que la perte des téguments était très considérable et le tibia carié circulairement dans une assez grande étendue.

« Le chirurgien-major de quartier trouva ce cas digne de toute son attention et de celle de ses confrères; il fit convoquer une consultation pour le lendemain. La pluralité des suffrages se réunit en faveur de l'amputation du membre : de huit consultants que nous étions, nous ne fûmes que deux d'un avis opposé. Je représentai que l'amputation était un moyen extrême et la dernière ressource; que le malade n'était point dans un danger imminent de mort, que son pouls était bon; qu'il pouvait supporter encore les incisions nécessaires pour découvrir l'étendue de la carie, et juger avec plus de raison s'il serait convenable de se borner à l'amputation de la partie du tibia cariée, plutôt que de se décider pour l'amputation du membre : on temporisa.

« Le douzième jour, on assembla une seconde consultation, mais les avis furent les mêmes. Le seizième jour, la gangrène était fixée; la carie circulaire du tibia, qui, à cette époque, avait 5 pouces et demi d'étendue, était bornée aussi, lorsque le malade voulant se lever du lit pour aller à la selle, le tibia se fractura en rond, au centre même de la partie cariée. Le malade était alors en fièvre lente, et un cours de ventre colliquatif faisait beaucoup craindre pour son état.

« Le lendemain de la fracture (c'était le dix-huitième jour de la maladie), il fut décidé unanimement, dans une troisième consultation, d'amputer la partie cariée du tibia, d'en attendre la régénération et de conserver le membre.

« On commença l'amputation à l'endroit de l'os qui était sain, c'est-à-dire deux travers de doigt au-dessous de l'épine antérieure et supérieure du tibia. On se servit du trépan, dont on multiplia les couronnes, jusqu'à ce que l'os fût scié en entier. Cette portion supérieure fut

tout à coup d'une douleur atroce à la partie antérieure et supérieure du tibia. Un abcès se forma, qui donna issue à une cuillerée de pus noir, sanieux et fétide. Il s'agissait de ce que nous appellerions aujourd'hui une ostéo-myélite aiguë du tibia.

Au dix-huitième jour de la maladie, ou plutôt de l'ouverture de l'abcès, on pratiqua la résection de cet os. La veille, le tibia s'était brisé accidentellement dans son milieu.

On commença l'*amputation*, dit Vigarous, à l'endroit de l'os qui était sain, à deux travers de doigt au-dessous de l'épine antérieure et supérieure. On se servit du trépan, dont on multiplia les couronnes jusqu'à ce que l'os fût scié en entier. Cette portion enlevée, on fit sortir ensuite du milieu des chairs le bout inférieur, qui fut aussi *amputé* dans la partie saine avec une scie fine. Les parties enlevées mesuraient ensemble six pouces de longueur.

En suivant la réparation de la plaie, Vigarous constate que la régénération de l'os s'opère dans la cavité laissée par l'extraction de l'os, et il fait remarquer que les bouts de l'os sont étrangers à la formation de la substance osseuse nouvelle. La guérison fut achevée en deux mois; les deux jambes étaient d'égale longueur.

Cette observation est importante dans l'histoire des résections du tibia en particulier, et des résections dans les cas d'ostéo-myélite en général. Il n'y avait pas de séquestre mobile: l'os s'était rompu là où sa consistance avait été diminuée par la médullisation produite par l'ostéite; on

enlevée, on fit sortir ensuite du milieu des chairs le bout inférieur, qui fut ainsi amputé dans la partie saine avec une scie fine.

« Cette opération fut pénible; on devait épargner l'artère tibiale antérieure et les muscles au milieu desquels il fallait travailler. Après l'opération, on arrêta supérieurement l'action des muscles extenseurs et fléchisseurs de la jambe et du pied par des circonvolutions de bandes médiocrement serrées; la jambe fut placée dans une gouttière bien matelassée; le vide que l'os avait laissé, rempli avec de la charpie sèche appliquée mollement, et tout l'appareil couvert avec des compresses trempées dans un défensif vulnéraire : les deux pièces d'os enlevées avaient ensemble 6 pouces de longueur.

« Quinze jours après, je m'aperçus que le vide que l'os avait laissé commençait à se remplir d'une matière dure et régénérante, qui naissait du centre et de la circonférence de la plaie. On éloigna plus ou moins les pansements, suivant que la suppuration était plus ou moins abondante, mais ils furent toujours des plus simples : on ne se servit jamais d'autre topique que de la charpie et du cérat de Galien récemment fait, étendu sur des plumasseaux légèrement garnis dont on couvrait les bords de la plaie, dans la vue d'en entretenir la souplesse. Chaque pansement présentait un accroissement remarquable de cette régénération; le malade prenait journellement de nouvelles forces; tous les accidents avaient disparu quelques jours après l'opération. La santé du malade se rétablissait visiblement, de manière que trois mois et demi après l'opération, la partie régénérée avait soudé les deux extrémités amputées, qui n'avaient rien fourni au cal régénérant, puisqu'on pouvait distinguer par le tact, que la plus grande partie de ces deux bouts était hors de la matière régénérée, et que le centre de la plaie était plutôt consolidé que les extrémités. Les parties latérales de cette régénération, qui n'avait point excédé le diamètre naturel de l'os, en avaient la dureté et la solidité.

« Cette guérison fut achevée deux mois après, mais le malade ne sortit de l'hôpital qu'à la fin du huitième mois. Les deux jambes étaient égales en longueur, la jambe malade était un peu cambrée i marchait cependant sans bâton et ne boitait pas. »

avait dû séparer les extrémités par le trépan ou la scie. Vigarous, quoique convaincu de l'origine périostique des néoformations osseuses, n'en parle pas à propos de cette observation. Il considérait sans doute le périoste comme formant nécessairement la paroi de la cavité laissée par l'extraction de l'os.

Ce fut peu de temps après (et sans connaître l'observation de Vigarous encore inédite) que Moreau commença une série de résections et d'évidements diaphysaires qui furent publiés plus tard par Champion. Parmi ces observations, il en est de très intéressantes : l'une, entre autres[1], qui témoigne de l'audace de Moreau. Il réséqua dans toute son épaisseur quatre pouces de la diaphyse du tibia sur un octogénaire qui guérit, paraît-il, parfaitement[1]. Une autre observation, rapportée aussi dans le mémoire de Moreau fils, est remarquable par la description du résultat éloigné de l'opération. Elle fut pratiquée en 1793, sur un enfant de douze ans, du nom de Parisot, qui exerça plus tard la profession d'huissier. Moreau père enleva sur toute son épaisseur une portion du corps du tibia atteint de carie « depuis la tubérosité antérieure qu'il put conserver, dit Moreau fils, jusqu'à quatre pouces au-dessous. La guérison fut prompte et facile, mais il ne s'opéra ni régénération, ni soudure. Aujourd'hui (1816), quand le membre est au repos, les deux portions du tibia, quoique rapprochées, laissent encore entre elles une distance égale à un travers de doigt. Le fragment inférieur, beaucoup plus long que l'autre, ne s'écarte pas du corps du péroné; il maintient le pied dont il reçoit tout l'effort; le supérieur, obéissant à l'action combinée et très apparente du demi-membraneux et du biceps crural, est entraîné en arrière et en dehors. La jambe, raccourcie proportionnellement à la longueur de la pièce retranchée, reste courbée de devant en arrière. Le péroné, aussi long que celui du côté opposé, n'ayant pu supporter tout le poids du corps, s'est arqué de devant en arrière et de dedans en

1. Voici comment Champion raconte cette opération :

« M. le curé Gérard, octogénaire, domicilié à Behonne, était affecté d'une carie de la partie moyenne du tibia, contre laquelle deux chirurgiens employaient depuis dix-huit mois et infructueusement les incisions, la rugine et la cautérisation. M. Moreau, appelé en consultation, fit découvrir toute l'étendue de la maladie par des incisions convenables. On trouva l'os altéré dans une grande partie de son épaisseur et de la longueur de près de quatre pouces; comme le milieu l'était en totalité, on scia l'os entièrement en haut et en bas au delà de la carie, opération que M. Moreau exécuta lui-même en partie, ainsi que je le lis dans un certificat faisant partie de pièces justificatives que M. Moreau fut obligé d'envoyer à l'Académie de chirurgie en 1789.

« Le malade fut pansé simplement, et quatre mois après il retourna dans sa cure bien guéri ; il vécut encore quatre années. La maladie dont il mourut n'avait aucun rapport avec celle de sa jambe.

« Je regrette de n'avoir pas de détails particuliers à donner sur les effets consécutifs de cette opération; habitué à croire à la régénération des os, je n'eus jamais la pensée de faire la moindre question à ce sujet à M. Moreau. » (L. Champion, Thèse de Paris, 1815. *Essai sur la résection des os cariés dans leur continuité ou hors des articulations*, p. 84, obs. XX.)

dehors ; il a augmenté de grosseur à son tiers supérieur, où la déviation est la plus sensible, et sa tête invariablement fixée au tibia suit le condyle dans tous ses mouvements. »

Il n'y avait pas trace de régénération. Moreau père ne s'était, paraît-il, jamais inquiété du périoste, et Moreau fils, non seulement ne croyait pas à la régénération des os, mais citait plusieurs observations pour montrer que les os réséqués dans leur diaphyse ne se réunissaient presque jamais par un cal osseux. Ces résections diaphysaires ne trouvèrent pas d'imitateurs parmi les chirurgiens contemporains, à part Champion[1], qui continua les traditions de son maître. On se contentait généralement de faire des évidements et surtout des séquestrotomies qui, à cause de la fréquence des nécroses du tibia, étaient restées une opération courante. On signalait même de temps en temps des cas de régénération du tibia à la suite de l'ablation des diaphyses nécrosées, mais on n'allait pas au delà de ce qu'on avait fait de tout temps.

Bientôt cependant les expériences de Heine et de Flourens, les préceptes de Malgaigne (1834) vinrent rappeler aux chirurgiens le rôle du périoste et l'utilité qu'on pourrait retirer de sa conservation dans les résections diaphysaires, mais ces idées n'eurent aucune influence sur la pratique générale. De loin en loin on signalait bien, dans quelque observation, qu'on avait cherché à conserver du périoste, mais c'étaient

1. Indépendamment des observations de Moreau père, Champion en cite une autre empruntée à la thèse de Chapiotin (1805), que nous reproduisons ici parce qu'elle est un exemple de régénération osseuse après la résection de la diaphyse, probablement nécrosée en partie, mais encore adhérente :

« Nicolas X..., de Wassigny, département des Ardennes, se heurte vivement sa partie supérieure de la jambe à l'âge de seize ans; il survint dans cette partie plusieurs abcès qui résistèrent à tous les remèdes que l'on employa pendant quatre ans, parce que le tibia était altéré.

« MM. Breton et Hennequin, appelés fortuitement, trouvèrent une plaie de 4 pouces de longueur, sur environ 3 de largeur, qui laissait une portion du tibia à découvert; elle communiquait encore avec cet os par d'autres petits trous, et l'on sentait avec le stylet que l'os était malade au delà de la plaie. Le pied de la jambe était œdémateux, l'extrémité se trouvait fléchie contre sa cuisse. M. Hennequin parla de la possibilité de guérir par le retranchement de sa partie cariée. M. Breton combattit cette idée. Le malade témoin de ce colloque, frappé du projet qu'on venait d'émettre, pria et supplia de telle sorte ces messieurs de lui marquer l'endroit où l'os avait besoin d'être coupé, que, malgré leur répugnance à commencer une opération qu'ils n'espéraient pas finir, ils furent obligés de céder à ses instances. M. Breton fit donc, au-dessus et au-dessous de la carie, une légère incision transversale qui causa à peine de la douleur, et il traça ensuite deux rainures superficielles avec une petite scie. Ce jeune homme, constant dans sa résolution, eut le courage de couper l'os avec une vieille lime dont la double voie lui avait été tracée. Il passait depuis une demi-heure jusqu'à deux heures de suite à cette opération qui dura vingt-trois jours. Cette section ne fut que longue et fatigante ; mais l'extraction de la pièce causa les plus vives douleurs, parce que le malade, n'écoutant que le désir de la détacher lui-même, et sans l'assistance de personne, l'arracha soudain avec des tenailles. Une syncope suivit cette avulsion, c'était le moindre accident qui pouvait en résulter. La régénération osseuse s'opéra dans l'espace de quatre mois, et la substance osseuse intermédiaire, aussi solide que l'os normal, était seulement un peu moins élevée et beaucoup plus large que le corps de l'os qu'elle débordait des deux côtés. » Ce fait se passait avant 1803. Le malade vivait encore en 1829. (*Médecine opératoire* de Velpeau, t. II, p. 664.)

des faits isolés, inférieurs, du reste, comme portée théorique et comme intérêt pratique aux observations de Vigarous, et qui restèrent sans action sur la direction générale de l'esprit chirurgical. (Voy. *Introduction.*) Il faut arriver à Larghi pour trouver une opération méthodique, basée sur le détachement intentionnel et la conservation régulière du périoste, et entreprise dans le but d'obtenir la régénération de l'os.

Le fait le plus remarquable est celui d'un enfant de douze ans (Giovanni Stradella), auquel Larghi réséqua, le 3 décembre 1853, 22 centimètres du tibia atteint d'ostéite chronique avec trajets fistuleux pénétrant dans le canal médullaire. Le résultat de cette opération montra d'une manière évidente la régénération par le périoste conservé. Quatre mois et demi après (le 13 avril 1854), le nouveau tibia était, dit Larghi, d'une forme très régulière, comme si l'ancien n'avait pas été extrait; il était un peu plus gros dans les trois quarts supérieurs. »

Larghi fut bientôt suivi par Creus-y-Manso (de Grenade)[2], qui opéra dans des conditions analogues à celles du chirurgien de Verceil (10 avril 1861). Quelques jours avant, nous avions enlevé (3 avril 1861) 17 centimètres du tibia sur un adolescent, atteint d'ostéo-myélite suppurée, de forme médullisante avec séquestres parcellaires disséminés à la périphérie ou dans la profondeur de l'os, au milieu des granulations médullaires. Nous intervenions au milieu des symptômes fébriles : le malade avait tous les soirs une exacerbation indiquant la continuation des résorptions septiques. Il n'y avait pas de nécrose massive; l'os malade était entouré d'un périoste adhérent sur presque toute sa surface. Bientôt parurent les observations de Holmes, Letenneur, etc. Mais nous arrivons à la période actuelle et nous entrons dans le vif de la question. Aussi reviendrons-nous plus loin sur ces diverses observations, en discutant les indications de la résection dans les ostéo-myélites suppurées.

Les résections du tibia seul ou des deux os de la jambe ont été, comme nous l'avons fait remarquer plus haut, toujours plus ou moins pratiquées depuis le dernier siècle dans les plaies par armes à feu, soit qu'on se soit borné à une esquillotomie, soit qu'on ait pratiqué une véritable résection secondaire, Percy au commencement du siècle, Baudens à son milieu, avaient prôné ces résections; mais au fond, malgré l'autorité de ces chirurgiens, on en pratiqua toujours très peu, et nous ne trouverions pas dans les annales de notre chirurgie militaire des exemples ou des arguments suffisants en faveur de ces opérations. La statistique des résections du tibia dans les armées allemandes indiquait de mauvais résultats, relativement à l'expectation (mortalité de 57,14 pour 100 pour la résection et de 7,44 pour la conservation)[3]. Celle d'Otis, por-

1. *Gazette médicale de Paris*, 1859.
2. *Ensayo teorico-practico sobre las resecciones subperiosticas.* Granada, 1862.
3. Chiffre donné par Spillmann. Article Résection du *Dictionnaire Encyclopédique.*

tant sur une beaucoup plus nombreuse série, est plus démonstrative : 387 résections diaphysaires furent pratiquées dans la guerre de la sécession américaine, sur le tibia ou sur le péroné seuls, ou bien sur les deux os. Or, ces opérations donnèrent une mortalité supérieure, non seulement à la conservation, mais même à l'amputation elle-même, du moins pour les opérations primitives, qui avaient fourni une mortalité de 31,1 après la résection et de 30,9 après l'amputation. Mais il y a là une différence insignifiante, et c'est par la discussion des indications qu'on doit établir la valeur différentielle de ces deux opérations. Dans tous les cas, après avoir examiné tous les éléments de sa statistique, Otis était arrivé à conclure que la résection avait été une opération le plus souvent irrationnelle.

Dans l'étude que nous allons faire des résections des os de la jambe, nous examinerons successivement, et dans des articles séparés, les résections du tibia et les résections du péroné. Dans la partie consacrée au tibia nous ferons entrer les résections simultanées des deux os.

§ II. Technique des opérations qu'on peut pratiquer sur la diaphyse du tibia.

A. — DE LA STRUCTURE DU TIBIA AUX DIVERS AGES ; FORME DE L'OS ET RAPPORTS AU POINT DE VUE DES RÉSECTIONS.

Sous-cutané dans toute sa longueur par sa face antéro-interne qui présente chez l'adulte une largeur moyenne de 35 millimètres, le tibia est un os très facile à aborder au moyen des instruments destinés à le racler et l'évider. Mais sa forme triangulaire, la proéminence que fait son bord externe et postérieur le long duquel s'insère le ligament interosseux, rendent sa dénudation difficile, et surtout gênent le passage de la sonde à résection quand on n'a fait qu'une courte incision sur la gaine périostique. Le ligament interosseux est très adhérent à ce bord et, quand on veut contourner le tibia avec la sonde, on est exposé à passer à travers le ligament interosseux en arrière de la gaine périostique. Le périoste est très épais au niveau des portions juxta-épiphysaires de l'os : à la partie supérieure surtout, il est doublé de fortes expansions ligamenteuses et tendineuses. Il est aussi très épais sur toute la face antéro-interne et plus mince sur les autres faces, où il est recouvert par des muscles qui prennent dans la moitié supérieure de l'os de larges insertions sur lui.

Bien que les vaisseaux et les nerfs ne puissent être lésés quand on se tient dans la gaine périostique, nous rappellerons que la tibiale antérieure est en rapport avec la face externe du tibia dans son quart inférieur

et que la tibiale postérieure en est séparée par la couche des muscles profonds.

L'artère nourricière du tibia entre dans l'os par sa face postérieure, à 10 centimètres environ de l'interligne du genou. Les évidements pratiqués à ce niveau peuvent être suivis d'hémorrhagie due à la blessure de cette artère, accident qu'on arrête facilement, du reste, par le tamponnement de la tranchée creusée pour l'opération. Les nerfs ont avec le péroné des rapports très importants ; nous indiquerons plus loin le moyen de les éviter.

Nous avons parlé, à propos des résections du genou, de la constitution de l'extrémité supérieure aux divers âges. La fréquence des ostéites de cette région exige qu'on ait des notions précises sur l'épaisseur de l'épiphyse. En faisant des coupes antéro-postérieures et bilatérales sur le tibia d'un homme adulte, on voit que la hauteur de l'épiphyse est, au niveau de l'épine du tibia, de 20 millimètres et, au niveau des dépressions condyliennes, de 12 millimètres en moyenne. En évidant cette partie de l'os, il ne faut pas aller sans nécessité absolue au delà de 9 millimètres en hauteur. On arriverait sous le cartilage diarthrodial, et on pourrait le soulever, le déchirer ou même le perforer si l'on allait sans précaution. L'extrémité inférieure sera décrite et représentée à propos de la résection tibio-tarsienne.

L'espace interosseux présente une largeur très inégale ; il n'existe, en haut, en moyenne qu'à partir de 3 centimètres au-dessous du plan bi-condylien, et, en bas, il finit à 25 millimètres au-dessus de la mortaise tibiale. Il a une largeur maximum de 18 millimètres au niveau de la réunion de son tiers supérieur avec ses deux tiers inférieurs. Il se rétrécit graduellement de haut en bas dans sa moitié inférieure et n'a pas un centimètre de largeur vers le tiers inférieur ; en bas, les deux os se touchent presque.

B. — PROCÉDÉS POUR LA RÉSECTION DE LA DIAPHYSE DU TIBIA ET L'EXTIRPATION TOTALE DE L'OS. — ÉVIDEMENT DES RÉGIONS JUXTA-ÉPIPHYSAIRES ; MANIÈRE DE LE PRATIQUER POUR PRÉSERVER LES ARTICULATIONS VOISINES. — PARTICULARITÉS DANS LE TRAITEMENT DES OSTÉITES JUXTA-ÉPIPHYSAIRES INFÉRIEURES.

Comme pour la plupart des os longs, l'extirpation totale présente moins de difficultés que la résection de certaines parties de la diaphyse. Une incision partant de l'extrémité antérieure et inférieure du condyle interne du fémur et se dirigeant en bas dans le sens de la longueur de l'os jusqu'à la pointe de la malléole interne, au-dessous de laquelle elle s'arrête, permet de diviser d'un coup la peau et la gaine périostéo-capsulaire. Des incisions transversales de dégagement croisant l'incision longitudinale, l'une à 2 centimètres au-dessus du sommet de la mal-

léole et l'autre un peu au-dessous du rebord condylien, permettront de dénuder toute la face antéro-interne. Ces incisions de dégagement, délimitant deux lambeaux latéraux, faciliteront le renversement en dehors et en dedans des lèvres de la plaie cutanéo-périostique, pour arriver sur les bords antérieur et interne qu'on dénude du périoste, plus adhérent à leur niveau; puis on pénètre sur les faces postérieure et externe qui, à l'état normal, sont creusées en gouttière dans une partie de leur étendue, mais qui sont plus ou moins convexes dans les ostéo-myélites anciennes. Aussi, dans les inflammations de l'os, la dénudation de ces diverses faces est-elle beaucoup plus facile qu'à l'état sain. Lorsqu'on pratique l'extirpation hâtive des diaphyses nécrosées, on trouve un périoste épaissi, confondu avec les tissus périphériques, beaucoup plus consistant qu'à l'état normal, déjà isolé de l'os ou facile à séparer sur les points où il adhère encore.

C'est à propos des résections de la diaphyse du tibia que nous avons fait remarquer, dans notre exposé des règles opératoires générales (L. I., chap. III), combien il était difficile de scier l'os sur place sans décoller le périoste au-dessus et au-dessous, beaucoup plus loin qu'on ne voudrait. Aussi avons-nous conseillé, pour éviter cet inconvénient, une section simple à travers le périoste et l'os, au-dessus et au-dessous de la portion à retrancher. Cette portion ayant été ainsi séparée par deux traits de scie des bouts de l'os qui doivent rester en place, on la dénude facilement en laissant son périoste partout en rapport avec les tissus périphériques. On a alors une gaine périostique intermédiaire séparée par des divisions linéaires du reste de la gaine qui entoure les bouts de l'os. Mais ces plaies linéaires n'ont pas de tendance à s'agrandir, puisque le périoste est retenu par ses adhérences aux tissus périphériques et ne peut se rétracter comme s'il était libéré sur ses deux faces. Cette rétractilité, qui lui fait perdre immédiatement la moitié de sa longueur dans les manchettes d'amputation, ne peut produire ici d'effets trop apparents. Pour désigner cette manière de procéder, nous nous servons de l'expression : *Ostéotomie double suivie de l'extraction sous-périostée du segment intermédiaire.*

Lorsqu'on veut enlever la plus grande partie ou la totalité de la diaphyse du tibia, il faut donner un trait de scie au milieu, puis relever chaque fragment vers son attache articulaire, en le dépouillant sur ses faces profondes à mesure qu'on le soulève. On termine par un trait de scie donné sur les limites de la lésion. Cette opération est en général beaucoup plus simple dans les ostéo-myélites : la friabilité du tissu spongieux médullisé, et déjà en partie séparé par la suppuration dans les pan-diaphysites ou les ostéites bi-polaires, rend très facile la séparation de l'os. Lorsque la portion juxta-épiphysaire n'est pas décollée, il est préférable d'en opérer la division sur place avec le ciseau qui s'enfonce

facilement dans le tissu spongieux. Il faut seulement avoir la précaution d'exécuter cette section au début de l'acte opératoire, dès que l'on peut juger des limites qu'on donnera à la résection. Cet isolement des extrémités permet alors d'enlever tout d'une pièce la diaphyse de l'os. On se guidera, du reste, pour ces modifications, sur la consistance du tissu osseux, le siège de l'ostéite, l'étendue des portions à retrancher, et l'on choisira le moyen qui produira le moins d'ébranlement dans les épiphyses et risquera le moins de retentir sur les articulations limitantes.

Avec l'antisepsie, la nécrose annulaire des bouts de l'os est beaucoup moins à redouter qu'autrefois; aussi, tout en recommandant toujours d'éviter de dénuder les os au delà de leur surface de section, sommes-nous aujourd'hui moins préoccupé des effets fâcheux que pourrait produire cette dénudation. Mais ce danger existe toujours pour les plaies infectées; il faudra donc prendre toutes les précautions pour le prévenir lorsqu'on aura à craindre des complications de la blessure, dans les milieux septiques, dans les camps, là où les règles de l'antisepsie ne pourront pas toujours été suffisamment observées.

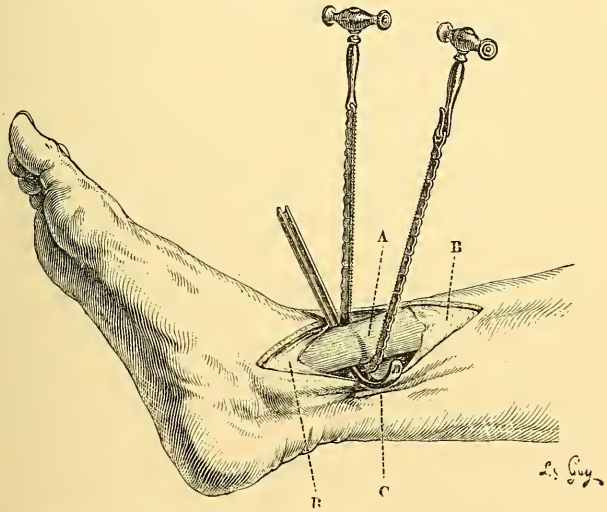

Fig. 372. — *Procédé pour la résection sous-périostée du tibia.*
Cette figure montre comment doit être passée et maintenue la sonde à résection pour protéger le périoste pendant le mouvement de va-et-vient de la scie à chaîne. — A. Surface de l'os dénudée de son périoste. — B. Gaine périostique. — C. Sonde-rugine passée entre l'os et la gaine périostique. — D. Scie à chaîne.

C'est pour contourner le bord postérieur et externe du tibia qu'il est bon d'avoir des sondes à résection flexibles dont on puisse changer la courbure, séance tenante. Les sondes en cuivre rouge, que nous avons proposées dans ce but, ont à la fois la résistance et la malléabilité nécessaires.

La figure 372 montre la sonde à résection passée entre l'os et la gaine périostique, avec la scie à chaîne dans la cannelure de la sonde.

La largeur et la position superficielle de la face antéro-interne du tibia permettent de creuser tout le long de l'os des tranchées de 30 centimètres et plus, chez un adulte, sans compromettre les articulations. On peut toujours faire ces grands évidements avec la gouge et le maillet, et pendant longtemps on ne les a pas faits autrement. Mais la scie à volant permet de creuser ces larges tranchées régulièrement, rapidement et sans secousses. Les os hypertrophiés et condensés résistent beaucoup à l'action de la gouge et du maillet. Ils paraissent cependant bien supporter l'ébranlement produit par les chocs de ces instruments, mais il vaut mieux les leur éviter et se servir seulement de la gouge pour enlever le tissu spongieux, moins résistant, qui obture le canal médullaire. Si l'on n'a pas de scie à volant, le mieux est de pratiquer tout le long de l'os une série de trépanations avec des couronnes proportionnées à la largeur de l'os et de faire ensuite sauter avec le ciseau les ponts intermédiaires.

On trouve souvent, dans les vieilles ostéo-myélites ayant laissé des foyers douloureux dans le centre de l'os, un tissu dur, éburné, que le trépan n'entame que lentement. On est alors obligé de traverser une paroi de 20 à 30 millimètres d'épaisseur pour arriver à ces foyers. La scie à volant rend toujours les mêmes services quand il s'agit de diviser ces tissus d'une dureté exceptionnelle.

L'ébranlement de la gouge est surtout à redouter quand l'os est entier, quand le canal médullaire n'est pas ouvert, mais dès qu'il y a une première perte de substance faite par une couronne du trépan, l'ébranlement est moins fort et il diminue, toutes proportions gardées, à mesure que la brèche s'agrandit.

Les évidements dans les régions juxta-épiphysaires et surtout épiphysaires seront faits avec les plus grandes précautions au voisinage des articulations. On y rencontre quelquefois des portions nécrosées, mais encore adhérentes ; il ne faut pas les ébranler violemment. Il vaut mieux bourrer la plaie de gaze iodoformée et attendre le travail de médullisation qui les isolera du côté de l'articulation. A l'extrémité supérieure du tibia, la suppuration peut s'établir entre l'épiphyse condylienne et l'épiphyse de la tubérosité antérieure ; il faut lui donner issue au plus tôt.

Les ostéites juxta-épiphysaires inférieures du tibia donnent lieu fréquemment à des abcès qui viennent s'ouvrir en dehors, au niveau du péroné. On croirait cet os malade, mais le stylet pénètre dans le tibia. Il faut alors trépaner directement le tibia en dedans, bien qu'il ne paraisse pas malade à ce niveau, et établir là l'écoulement principal du foyer, qu'on pourra drainer du reste de part en part en faisant ressortir le drain par le premier trajet. Ayant été témoin de plusieurs erreurs de diagnostic dues à l'ouverture juxta-péronéale des ostéites propres du tibia, nous devons attirer l'attention sur ce point, d'autant plus que

le trajet de la fistule est souvent sinueux et difficile à traverser avec le stylet. De plus, le péroné subit un peu d'hyperostose à ce niveau, à cause du voisinage du trajet purulent; de sorte que tout concourt à masquer la véritable origine du pus.

§ III. Indications de la résection et des diverses opérations conservatrices à pratiquer sur la diaphyse du tibia.

A. — DE LA RÉSECTION ET DE L'EXTIRPATION DU TIBIA DANS LES OSTÉO-MYÉLITES SUPPURÉES. — CONFUSION ENTRETENUE PAR L'APPLICATION DU TERME « RÉSECTION SOUS-PÉRIOSTÉE » A DES OPÉRATIONS D'ORDRE DIFFÉRENT. — EXTIRPATION PLUS OU MOINS HATIVE DES DIAPHYSES NÉCROSÉES.

Vers 1860, peu de temps après la publication de nos premières expériences, et surtout un peu plus tard, quand l'attention des chirurgiens fut plus particulièrement attirée sur ce sujet par l'annonce du grand prix de l'Institut[1], on produisit un certain nombre d'observations de prétendues résections sous-périostées du tibia, qui n'étaient autres que des extractions de séquestres comprenant une plus ou moins grande longueur de la diaphyse. On constatait la régénération de l'os, et l'on présentait ces faits comme une démonstration de la théorie de la formation de l'os par le périoste. Ces observations n'offraient rien de nouveau. On intervenait un peu plus tôt, un peu plus tard, mais on ne faisait que ce que les chirurgiens avaient déjà accepté depuis un siècle, et même plus ou moins fait de tout temps, depuis Oribase et Paul d'Égine :

On voyait le bout d'un os noir dans le fond d'un foyer en suppuration, on le saisissait avec des pinces et, quand on le trouvait mobile, on fendait la peau tout le long de la jambe ou au moins d'une fistule à l'autre, et l'on retirait une partie plus ou moins grande de la diaphyse du tibia, isolée de toutes parts, ou qui cédait à des tractions modérées. S'il restait des adhérences, on les brisait, et il arrivait quelquefois qu'on retirait des diaphyses entières avec leurs renflements terminaux; et comme l'os était à peu près complet dans son épaisseur et avait conservé sa forme et presque son aspect, on était censé faire l'ablation totale du tibia. Ce n'étaient que les résections de l'antiquité qu'on présentait sous un jour nouveau, bien qu'on n'y eût pas changé grand'chose en réalité,

1. En 1861, sur la proposition de Flourens, l'Académie des sciences mit au concours la question : *De la conservation des membres par la conservation du périoste.* Elle créa, dans ce but spécial, un grand prix de chirurgie, de la valeur de 10 000 francs, qui devait être décerné en 1866. L'empereur Napoléon III, comprenant toute l'importance de cette question pour le traitement des blessures de guerre, doubla immédiatement la valeur du prix, qui fut portée à 20 000 francs. Le prix fut décerné par l'Académie des sciences, le 11 mars 1867, *ex æquo*, à Sédillot et à l'auteur de cet ouvrage.

excepté quand on avait donné à la capsule séquestrale le temps de durcir et de s'ossifier. On imitait alors Scultet, J.-L. Petit, David, etc. : on entamait cette barrière osseuse avec la gouge et le maillet pour retirer l'os mort, mais au fond on ne changeait pas le caractère de l'opération.

Quand on intervenait avant l'ossification de la capsule séquestrale, on n'avait pas besoin de s'occuper du périoste, il était confondu avec les parties molles périphériques et *on le conservait sans le savoir et sans le vouloir.*

Une des plus intéressantes observations de ce genre, antérieure à la période dont nous parlons, est due à Cartier, chirurgien en chef de l'Hôtel-Dieu de Lyon, dans les premiènes années de ce siècle (1802)[1]. Il enleva une diaphyse du tibia tout entière pendant que la gaine périostique était encore molle et flexible. Après l'extraction de l'os, le membre se trouvait mou et sans soutien, malgré la présence du péroné. On plaça la jambe dans un appareil à fracture, et l'os se reforma en conservant « à peu près sa disposition première et même les nuances variées de sa conformation extérieure ».

On trouverait dans la science un certain nombre d'opérations analogues, et déjà, en 1634, Scultet avait enlevé un tibia par une incision allant de la tête de l'os jusqu'à la malléole interne. Il sépara, dit-il, le périoste du tibia avec les ongles[2] pour préparer l'extraction de l'os, qui se détacha de lui-même quelques jours plus tard.

Ces opérations sont bien différentes de celles que Larghi pratiqua dès 1853 et qu'il fit connaître à Paris en 1859. Ici, l'os n'était pas dénudé; il était recouvert d'un périoste épais et adhérent, que le chirurgien détacha avec soin et avec l'intention de conserver l'organe de la régénération osseuse. Après avoir dénudé l'os, il le scia en deux endroits et en retrancha presque toute la diaphyse.

Cette opération était une véritable résection sous-périostée; celles que nous avons rappelées plus haut n'étaient que des extirpations plus ou moins hâtives d'une diaphyse nécrosée, déjà à peu près isolée des tissus périphériques, et dont la médullisation des parties encore adhérentes allait achever la séparation.

Mais entre ces deux types d'opérations bien distinctes, il y a un certain nombre d'opérations intermédiaires, difficiles à classer. Quand on intervient avant que le séquestre soit séparé à ses extrémités, on est

1. *Précis d'observations de chirurgie faites à l'Hôtel-Dieu de Lyon*, 1802.

2. « Je fis une incision avec le scalpel, depuis la tête du tibia jusqu'à la malléole interne sans offenser les veines, les artères, les nerfs ni les tendons. *Je séparai le périoste du tibia avec les ongles* et je pansai la plaie avec des étoupes couvertes d'un médicament astringent. Le surlendemain je raclai l'os avec les rugines. » Les jours suivants, nouvelles ruginations, extractions de petits séquestres. Quatorze jours après, la nature sépara entièrement l'os carié, dit l'auteur (page 343, édition de 1712).

bien obligé d'employer la scie, et l'opération ne peut pas porter un autre nom que celui de résection, bien qu'elle diffère notablement de celles dans lesquelles on a intentionnellement et méthodiquement détaché le périoste de l'os dans toute l'étendue de la partie réséquée. Cette opération est celle que nous avons appelée *résection pour nécrose adhérente,* dans les considérations générales que nous avons exposées déjà à ce sujet, et auxquelles nous renvoyons le lecteur (t. I, pages 450 et suiv.). Si nous y sommes revenu ici, c'est que la question a une importance toute particulière pour les opérations qu'on a pratiquées sur le tibia, opérations qu'on réunit et confond sous le nom générique de résection sous-périostée, bien qu'elles présentent de grandes différences entre elles.

Ce n'est là qu'une question de mots, nous dira-t-on peut-être; mais comme la confusion des mots engendre toujours la confusion des idées, nous croyons devoir préciser ici les indications et la portée des différentes opérations applicables aux diverses formes d'ostéo-myélite. Nous compléterons ainsi ce que nous avons eu déjà l'occasion de dire à propos des diverses résections diaphysaires.

Rappelons donc encore que dans une ostéo-périostite ou ostéo-myélite aiguë, accompagnée de douleurs vives et de symptômes généraux graves, la première intervention chirurgicale doit consister dans les grandes incisions périostiques et les débridements médullaires : trépanation ou large ouverture des espaces dans lesquels la moelle est contenue. Ces débridements, appliqués dès le début, arrêteront souvent comme par enchantement les accidents les plus graves[1]. Mais, pour réussir, il faut les faire très largement, nous ne saurions trop le répéter. Il faut pouvoir faire écouler tous les produits septiques et désinfecter tous les recoins du foyer purulent. Si l'inflammation continue, malgré ces débridements, si l'état infectieux du sujet se prononce au point de menacer la vie, on mettra immédiatement en question ou l'amputation du membre (Chassaignac) ou, ce qui nous paraît plus rationnel, l'ablation de l'os malade que nous avons proposée il y a de longues années déjà. Comme il n'y a pas encore de suppuration sous-périostique qui ait isolé l'os de sa membrane d'enveloppe, et que le périoste est par cela même adhérent, on fera une véritable résection sous-périostée, et *c'est alors qu'on pourra ajouter à cette résection le qualificatif de précoce.*

Mais si l'on a attendu plusieurs semaines ou plusieurs mois et que la suppuration ait envahi toute la loge de l'os, c'est-à-dire la face interne du périoste aussi bien que les espaces médullaires, on peut trouver l'os libre dans sa plus grande étendue, isolé en grande partie du périoste, séparé d'autre part de ses deux épiphyses ou seulement de l'une d'elles.

1. Voy. t. I, chap. VI.

Pour l'enlever, on n'a qu'à aller sur lui, en incisant tout ce qui le sépare de la peau, et on l'extrait de sa loge en détachant avec la rugine les quelques adhérences qui lui restent et qui entretiennent encore la circulation dans la moelle et quelques parties du tissu compact[1]. Qu'on attende quelque temps de plus, et l'on trouve une capsule séquestrale formée autour de l'os; on ne retirera alors qu'un séquestre mort dans toutes ces parties.

Ces deux dernières opérations, *consistant dans l'extraction d'une diaphyse du tibia vouée à une nécrose fatale ou déjà nécrosée*, sont d'excellentes opérations, nettement indiquées et qu'on devra faire au plus tôt, *sans attendre l'isolement complet des séquestres*, quand les accidents de résorption n'auront pas cédé aux larges incisions des foyers.

C'est ce que nous avons toujours fait pour les os en général, et qu'ont fait particulièrement pour le tibia, dans ces dernières années, Holmes, Duplay, Macdougall, Faucon[1] et beaucoup d'autres chirurgiens, avec d'excellents résultats. *Mais on a eu tort de donner à cette opération le nom de résection précoce. C'est pour nous une résection secondaire ou tardive, qu'on peut comparer par l'état anatomique de l'os et du périoste aux résections traumatiques secondaires ou tardives, faites quand la suppuration a envahi le foyer de la fracture et déjà isolé le périoste de l'os. On doit seulement considérer cette opération comme une extirpation hâtive de la diaphyse nécrosée.* La résection précoce est celle qui se fait au début des accidents infectieux, sans attendre la séparation du périoste par la suppuration, et elle ne peut avoir que des indications tout à fait exceptionnelles. L'extraction de la diaphyse nécrosée est toujours une opération relativement tardive, mais cependant elle peut recevoir le qualificatif de précoce, quand la partie morte ou destinée à mourir tient encore, soit par son tissu spongieux au niveau de ses régions juxta-épiphysaires, soit par des bandelettes périostiques le long des bords ou des faces de l'os.

1. « Le périoste est décollé dans presque toute l'étendue de l'os, où les parties de cette membrane qui restent adhérentes sont détachées avec la plus grande facilité. » (Duplay.) « A la faveur d'une longue incision que je pratiquai d'abord, je pus glisser très facilement le doigt autour du tibia; je fis passer une scie à chaîne autour de cet os.... Alors chacun des deux fragments fut facilement enlevé, à l'aide d'une forte paire de pinces, avec laquelle je lui imprimai de légers mouvements de rotation, et de la sorte on put dégager de son enveloppe périostique le corps entier de l'os.... » (Holmes.) « L'os est à nu et le périoste complètement décollé depuis l'épiphyse inférieure jusqu'à quelques centimètres du cartilage supérieur. » (Faucon.) « L'extrémité inférieure fut facilement enlevée à l'aide de légers mouvements de latéralité. » (Macdougall.)

2. *De la résection précoce de toute la diaphyse du tibia dans certains cas d'ostéo-myélo-périostite diffuse aiguë.* Bruxelles, 1880, par le Dr Faucon. (Extrait des mémoires de l'Académie royale de médecine de Belgique, p. 82.)

B. — DU MOMENT OPPORTUN POUR LA RÉSECTION DU TIBIA DANS LES OSTÉO-MYÉLITES AIGUËS OU L'EXTIRPATION DE LA DIAPHYSE NÉCROSÉE. — ÉTAT DU PÉRIOSTE DANS LES DIVERSES FORMES D'OSTÉO-MYÉLITE. — CONDITIONS FAVORABLES A LA RÉGÉNÉRATION DE L'OS. — CAUSES DE LA STÉRILITÉ DU PÉRIOSTE DANS CERTAINS CAS D'OSTÉO-MYÉLITE CHEZ LES JEUNES SUJETS. — FÉCONDITÉ RELATIVE DU PÉRIOSTE SUR LES DIVERSES PARTIES DE LA DIAPHYSE DU TIBIA.

Ce qui doit déterminer le moment opportun pour l'ablation de la diaphyse du tibia dans les ostéo-myélites aiguës, c'est uniquement la gravité des symptômes généraux et locaux qui indiquent un danger immédiat pour la vie ou font craindre la suppuration des articulations limitantes. Tant que la vie n'est pas menacée, il faut attendre, s'abstenir de faire une résection précoce et se réserver pour une résection tardive ou l'extirpation plus ou moins hâtive de la diaphyse nécrosée. Telle est la règle générale que nous suivons, mais il nous paraît utile de nous expliquer plus complètement.

Ce qui fait que nous rejetons les résections hâtives en dehors du danger immédiat pour la vie, c'est la crainte de ne pas avoir de régénération, et de conserver à notre opéré un membre faible et raccourci. Quand le danger pour la vie existe, il faut enlever l'os, la question de la régénération restant au second plan.

Si l'infection aiguë, menaçante à bref délai pour la vie, a été arrêtée par les incisions ou les trépanations évacuatrices, le malade peut se trouver menacé de l'infection chronique, quand le pus ne se vide pas et qu'il reste dans les recoins de la loge périostique ou dans les lacunes médullaires des parties difficiles à désinfecter. La fièvre ne tombe pas complètement ou revient par intervalles. Il faut encore intervenir dans ces conditions et enlever l'os, quel que soit l'état du périoste : c'est toujours l'indication vitale qu'il faut remplir en premier lieu.

La régénération de l'os est en rapport avec les conditions locales et générales que nous avons déjà exposées. Elle est subordonnée, avant tout, à la quantité d'éléments ostéogènes que l'inflammation aura respectés ou que nous aurons pu préserver en éloignant les influences qui menacent de les stériliser.

Les propriétés ostéogéniques du périoste sont tantôt diminuées, tantôt excitées dans les ostéo-myélites aiguës : tout dépendant de l'intensité et de la septicité de l'inflammation. Ils peuvent être détruits définitivement, même chez les sujets les plus favorisés sous le rapport de l'âge, comme nous en avons cité des exemples (tome II, p. 426). Ils sont au contraire stimulés lorsque l'inflammation, intense et purulente dans la moelle, passe secondairement sous le périoste *en s'atténuant et en restant à l'état d'irritation proliférante*. Quand cette irritation arrive à faire suppurer le périoste, les éléments ostéogènes pourront encore

être épargnés si la suppuration s'y est produite lentement, et surtout si elle a eu lieu non pas précisément entre le périoste et l'os, mais entre la couche compacte de l'os et la couche sous-périostique en voie d'ossification : c'est-à-dire si elle a laissé du côté du périoste tous les éléments susceptibles de proliférer et d'évoluer dans le sens d'une nouvelle production d'ostéoblastes. Il peut donc y avoir sous ce rapport de grandes différences entre deux ostéo-myélites en apparence semblables quand on ne considère que leurs symptômes. Ce n'est que plus tard, par le degré du travail réparateur, qu'on peut s'en rendre compte.

La cause qui peut stériliser ce que l'inflammation aiguë n'a pas détruit, c'est la persistance d'un certain degré d'infection septique qui paralyse pour ainsi dire les proliférations cellulaires et les arrête dans leur évolution. Les complications de la plaie, et les processus destructeurs qui en sont la conséquence, peuvent augmenter ou même achever la destruction des éléments ossifiables. De là, l'indication de simplifier la plaie par tous les moyens en notre pouvoir et de donner issue aux matières septiques qu'elle peut contenir.

Il semble donc qu'il y ait là une indication d'opérer au plus tôt et d'enlever le plus rapidement possible l'os malade. C'est, comme nous l'avons déjà dit, ce qu'il faut faire quand la fièvre et les accidents persistent, mais dont il faut s'abstenir quand le malade est apyrétique, que la suppuration est peu abondante et que l'état général est redevenu bon. En pareil cas, il faut attendre, surveiller le travail de réparation et ne pas le troubler. Beaucoup de parties qu'on aurait sacrifiées continueront de vivre et la nature se chargera de séparer ce qui doit être enlevé de ce que nous voulons conserver. Le pus sans doute est toujours mauvais par lui-même ; les ostéoblastes ne se forment pas à son contact direct, mais ils se développent au-dessous de la membrane granuleuse à une certaine distance de la surface suppurante, là où les éléments embryonnaires du périoste ont pu librement évoluer.

Il ne faut pas cependant attendre indéfiniment et laisser incarcérer les séquestres dans d'épaisses parois osseuses. Dès qu'on sent autour de la diaphyse une couche, un étui résistant, de consistance cartilagineuse, il faut, pour hâter le rétablissement du malade, inciser cet étui et extraire la partie morte déjà isolée par une médullisation périphérique. Un séquestre toléré qui n'occasionne pas de réaction autour de lui, sert d'attelle à la néoformation périostique et l'excite par son voisinage. Quand on l'enlève, il faut bien examiner la loge périphérique pour ne pas laisser de parcelles séquestrales ou à vitalité douteuse qui entretiendraient la suppuration et occasionneraient des abcès tardifs après la cicatrisation de la plaie. Bien des fois nous avons eu à extraire secondairement de petits séquestres dans les régions juxta-épiphysaires

du tibia, parce qu'on avait laissé fermer trop tôt la loge séquestrale après l'ablation du séquestre principal.

En principe, nous intervenons aujourd'hui plus tôt qu'autrefois, mais nous ne pouvons admettre l'indication générale d'intervenir hâtivement par l'ablation de l'os, comme quelques chirurgiens, et entre autres Giraldès[5], en ont donné le précepte. Nous avons vu trop d'exemples de non-régénération du tibia après ces résections hâtives pour ne pas recommander la plus grande prudence quand l'intérêt vital ne réclame pas l'opération. Nous avons observé ces défauts de régénération, non pas sur nos propres opérés, car nous nous sommes toujours abstenu quand nous ne rencontrions pas les conditions indiquées plus haut, mais chez des sujets opérés par des chirurgiens qui s'étaient montrés confiants à l'excès dans les propriétés du périoste ou qui avaient été obligés d'intervenir par la gravité des accidents. Nous avons vu, entre autres faits, un enfant de sept ans qui avait subi quatre ans auparavant, des mains d'un chirurgien habile, la résection totale et sous-périostée de la diaphyse du tibia et chez lequel il existait à la partie moyenne de l'os un espace de 7 centimètres où l'on sentait à peine une corde fibreuse sans le moindre grain osseux ; en haut et en bas il s'était formé seulement une masse triangulaire qui se terminait en pointe vers le centre de l'os. Nous avons constaté, sur un malade que nous montra M. Farabeuf, l'absence presque complète de régénération après l'ablation d'une hauteur de 15 centimètres du tibia. Nous pourrions en citer encore d'autres exemples, mais nous nous bornerons à renvoyer le lecteur à l'observation C.

La présence de grandes plaques ostéoïdes ou déjà osseuses dans la gaine périostique est un garant de la réossification du tibia chez les jeunes sujets. Il faut donc non seulement respecter celles qui existent dans la partie isolée de la gaine, mais conserver avec le plus grand soin celles qui ont été produites entre le périoste et l'os, sur les parties où ces deux organes sont encore adhérents. Pour enlever l'os, *il faut faire cheminer la rugine entre les couches d'os nouveau et l'os ancien, et non pas entre le périoste et les couches osseuses sous-périostiques.* Ce tissu, quoique produit au voisinage d'un foyer purulent, est généralement sain et doit constituer la première charpente de l'os nouveau. Il ne faut l'enlever que lorsqu'il est par places infiltré de pus et entremêlé de petits séquestres, ou lorsqu'il est déjà en partie séparé par le pus du périoste lui-même.

1. *Congrès de l'Association traumatique pour l'avancement des sciences.* Session de Lille, 1874. En lisant ce qu'a écrit Giraldès, on voit qu'il ne recommandait guère autre chose au fond que l'extirpation hâtive des diaphyses nécrosées. Il admettait la nécessité de l'intervention quand l'os était dénudé et baignait dans le pus, ce que nous recommandons aussi formellement quand les accidents continuent.

L'os peut certainement se reproduire quand ces couches sous-périostiques ont été enlevées; l'activité ossifiante du périoste se trouve tellement surexcitée dans certains cas qu'elle est *à même de fournir plusieurs générations d'os*, comme nous l'avons vu dans nos expériences sur les animaux, en opérant des os préalablement irrités[1]. On peut donc les enlever pour peu qu'elles paraissent suspectes, quand on trouve dans la gaine périostique les signes d'une hyperplasie exubérante, mais on doit les conserver toutes les fois qu'on a plutôt à redouter une reproduction maigre et insignifiante. Il faut toujours se guider sur l'état du périoste : s'il est richement hyperplasié, on peut sacrifier ses premiers produits.

Mais si l'on peut quelquefois sacrifier les couches nouvelles adhérentes à l'os, il faut apporter la plus grande attention au détachement complet du périoste et ne laisser aucun de ses éléments ostéogènes du côté de l'os. Il faut, comme nous l'avons déjà dit, détacher le périoste avec la rugine qui doit appuyer fortement sur l'os et mordre dans son tissu quand il est sain et résistant. On ne doit jamais, nous ne saurions trop le répéter, détacher le périoste avec les doigts, ni avec un instrument mousse, et à plus forte raison le séparer par déchirure ou par traction.

Letenneur (de Nantes) nous avait communiqué un fait très intéressant à ce point de vue[2]. Il se trouvait en présence de la variété d'ostéite que nous avons appelée bipolaire. Le tibia était en suppuration dans ses deux portions juxta-épiphysaires, décollées chacune de l'épiphyse correspondante. Letenneur pratiqua deux incisions, l'une au niveau de chaque foyer pour achever la dénudation de l'os, mais il laissa la peau intacte sur le tiers moyen. Pour enlever l'os, il le saisit par une de ses extrémités et lui imprima un *mouvement de verrou* afin de dégager la partie centrale encore adhérente. Quelques parcelles de périoste avaient été enlevées avec l'os ; on les distinguait à la vue, mais ce qu'on ne voyait pas et qui s'y trouvait certainement, c'étaient les éléments de la couche ostéogène. Aussi la reproduction manqua-t-elle à ce niveau : un intervalle de plusieurs centimètres existait encore au milieu de l'os seize mois après et ne s'était pas comblé en 1875, c'est-à-dire neuf ans après, d'après ce que nous apprit Letenneur lui-même.

Le degré de la régénération osseuse est, comme toujours, subordonné à l'âge du sujet, et ce serait se faire une illusion dangereuse que d'es-

1. Et comme nous l'avons vu sur l'homme. Depuis la publication de notre second volume, nous avons eu l'occasion de faire *trois fois la résection du coude sur un même bras*, et les deux coudes enlevés en dernier lieu présentent des appendices condyliens très développés Nous reproduirons cette opération exceptionnelle dans notre chapitre final.

2. Nous l'avons publié *in extenso* dans le tome II de notre *Traité de la régénération des os*, p. 254 et 521.

pérer la reproduction d'une longue portion du tibia sur un adulte, et, à plus forte raison, sur un vieillard.

Mais ici encore l'observation clinique vient, comme l'expérimentation, nous démontrer qu'une irritation chronique, lente, mais longtemps continuée, peut conserver ou faire reparaître les propriétés ostéogéniques du périoste bien au delà de la période de croissance. Nous avons vu (*Introduction*, p. 62) que nous pouvions redonner au périoste des animaux âgés les propriétés de la jeunesse, et faire reparaître par des irritations artificielles de l'os la couche ostéogène sous-périostique. Si nous pratiquions une résection sur cet os préalablement irrité, nous constations une reproduction plus ou moins riche du tissu osseux, tandis que la même opération, faite sans irritation préalable sur un animal du même âge, restait absolument stérile.

Deux observations publiées par Pamard[1] ont apporté la démonstration clinique de ce fait physiologique. Dans les deux cas, il s'agissait de résections étendues de la diaphyse du tibia, pratiquées sur des adultes ayant dès leur enfance ou leur adolescence plus ou moins souffert dans cet os. L'ostéite prolongée, dont le tibia était le siège, avait amené une hypertrophie notable de l'os, et les poussées inflammatoires qui survenaient de temps à autre avaient entretenu dans le périoste un état hyperplasique et mis en réserve des éléments ossifiables, comme dans le périoste des jeunes sujets. Dans le premier cas, sujet de quarante ans, la reproduction fut lente, mais s'opéra à la fin. Dans le second, sujet de trente-deux ans, l'extrémité inférieure du tibia, réséquée sur une longueur de 14 centimètres, se reproduisit complètement, dit l'auteur, et il n'y eut pas de raccourcissement; l'os nouveau resta cependant plus mince que l'ancien.

Ces faits sont d'autant plus intéressants à signaler qu'on a eu rarement l'occasion d'observer sur l'homme une aussi riche reproduction, à cet âge et pour une aussi grande longueur du tibia.

Nous ne possédons qu'une autopsie de résection ancienne (20 ans), et encore ne se rapporte-t-elle qu'à une résection de 12 centimètres de l'extrémité inférieure du tibia. Nous ne pouvons donc donner de description anatomique des tibias de nouvelle formation arrivés à leur constitution définitive après une résection de toute leur diaphyse; mais nous rappellerons l'autopsie faite par Pamard et dont nous avons figuré le résultat dans notre premier volume. Elle est très démonstrative au point de vue du processus de la régénération par la gaine périostique; elle montre d'une manière évidente que l'os nouveau qui était en voie de se reconstituer richement, malgré la persistance de la suppuration et l'altération profonde de la santé du sujet, n'est autre que la gaine périostique ossifiée (Voy. t. I, p. 322).

1. *Bulletins et mémoires de la Société de chirurgie*, séance du 16 avril 1879.

La gaine périostique n'est pas également féconde dans toute son étendue; c'est au niveau des régions juxta-épiphysaires que l'ossification est, toutes choses égales d'ailleurs, plus riche et plus rapide[1]. Aussi trouve-t-on dans beaucoup d'observations une interruption de l'ossification à la partie moyenne de l'os, quelque soin que les chirurgiens aient pris ou paru prendre du détachement régulier du périoste. En dehors de toute cause morbide spéciale ou de toute faute dans la technique opératoire, cette interruption de l'ossification s'explique par la moindre abondance des éléments ostéogènes à ce niveau. L'os nouveau est représenté par deux cônes convergents ayant une base aussi large que l'épiphyse correspondante, et se terminant par deux pointes qui vont à la rencontre l'une de l'autre, mais qui restent quelquefois à une certaine distance flottantes ou unies par un tissu fibreux plus ou moins dense. A la longue, l'ossification peut se produire dans l'intervalle. Elle procède par grains isolés qui finissent par se réunir; mais souvent on ne peut les faire souder qu'en les mettant en contact immédiat, et en faisant chevaucher les bouts du tibia au moyen d'une résection du péroné.

C. — EXEMPLES DE RÉGÉNÉRATION DE LA DIAPHYSE DU TIBIA. — FORME ET RAPPORTS DE L'OS NOUVEAU. — SON ACCROISSEMENT ULTÉRIEUR. — LUXATION DU PÉRONÉ. — CHANGEMENT DE FORME ET HYPERTROPHIE DU PÉRONÉ QUAND LA RÉGÉNÉRATION DU TIBIA RESTE INCOMPLÈTE.

Le tibia est un des os qui ont fourni les plus beaux exemples de régénération à la suite des nécroses. Depuis longtemps on les a signalés; mais il n'en a pas été de même pour la régénération après les résections proprement dites. En 1860, on ne connaissait encore que les cas de Larghi, auxquels on se refusait à croire. Sédillot les avait accueillis avec une critique peu bienveillante, et l'on demandait de toutes parts un exemple probant de régénération de cet os. La résection que nous avons faite en 1861, sur une étendue de 17 centimètres, ne fut pas suivie d'une régénération complète; il persista au centre de l'os une pseudarthrose, serrée il est vrai, mais cependant trop peu solide pour que le sujet pût se passer d'un tuteur. La régénération fut empêchée par des érysipèles successifs qui mirent pendant deux mois la vie du malade en danger et le laissèrent pendant près d'un an, au moment le plus propice pour la néoformation osseuse, dans un affaiblissement profond.

1. Dans nos expériences sur la régénération des diaphyses et des os entiers, nous avons depuis longtemps fait cette remarque. « Quand on enlève la totalité de la diaphyse, disions-nous, la masse osseuse reproduite est plus épaisse vers ses extrémités. Souvent même la reproduction manque ou s'opère très lentement au milieu. C'est au niveau des portions juxta-épiphysaires de la diaphyse que la quantité de matière osseuse est plus considérable; là, en effet, l'os est normalement plus épais, et le périoste plus riche en éléments ossifiables en raison de la plus grande croissance de l'os en épaisseur à ce niveau. » (*Traité de la régénération des os*, t. I, p. 266.)

Bientôt parut le cas de Creus-y-Manso, qui fut aussi concluant que celui de Larghi; il se rapportait à une lésion du même genre (ostéite hypertrophique avec séquestres incarcérés), et était passible des mêmes critiques au point de vue de l'indication opératoire[1].

Le premier cas publié en France fut celui de Jambon et Aubert (de Mâcon), qu'Aubert apporta devant le congrès de Lyon en 1864 et qui leva tous les doutes au point de vue de la réalité de la régénération. Bientôt parurent les cas de Holmes, de Letenneur, de David Cheever, de Gayet, de Laroyenne, de Duplay, de Mac Dougall, de Pamard, de Faucon, etc. Nous avons déjà dit en quoi plusieurs de ces opérations différaient de celles de Larghi, puisqu'elles consistaient en résections pour nécrose adhérente ou en extirpations hâtives de diaphyses nécrosées : mais nous avons à les envisager ici au point de vue de la reconstitution de l'os, et, sous ce rapport, elles ne laissent aucun doute sur la réalité de la régénération d'une diaphyse nouvelle. La plupart de ces observations ont été publiées dès la guérison du malade, et ne peuvent nous renseigner suffisamment sur le résultat définitif et éloigné de l'opération. Nous avons recherché les sujets que nous avons opérés autrefois nous-même, ainsi que ceux qui ont été réséqués par nos collègues dans notre région, et nous pouvons citer des observations anciennes qui nous montreront ce que deviennent les réséqués du tibia au bout de plusieurs années.

1. *Observations de résections anciennes de la diaphyse du tibia. — État fonctionnel du membre; état définitif de la réossification; troubles trophiques consécutifs.*

Nous avons recherché notre premier réséqué du tibia, celui auquel nous avions enlevé 17 centimètres de cet os en 1861, et que nous avions perdu de vue depuis 1876. A cette époque, la soudure osseuse n'était pas complète, il y avait toujours une pseudarthrose fibreuse serrée au milieu de l'os. Le malade portait encore son appareil et était devenu très ingambe; il faisait de longues marches, parcourant les campagnes pour exercer son métier de *taupier*. Il est mort récemment à la suite d'un accident, sans avoir eu jamais à souffrir de son membre opéré. Il ne s'était produit ni ulcérations ni troubles trophiques d'aucun genre.

Nous avons retrouvé un malade opéré par Laroyenne en 1867, et qui depuis 1868 a mené la vie pénible de cultivateur. Il n'a pris aucune précaution pour soutenir et protéger son membre opéré, qui est devenu variqueux, éléphantiasique et ulcéreux.

1. L'observation de Creus-y-Manso publiée à Grenade en 1862 (*Ensayo sobre las resecciones subperiosticas*) fut traduite et commentée par Verneuil dans la *Gazette hebdomadaire*, 8 janvier 1864.

Observation XCIII. — *Résection sous-périostée de 22 centimètres de la diaphyse du tibia atteinte d'ostéite ancienne et de fracture non consolidée; opération pratiquée par M. Laroyenne en 1867.*

Résultat de l'opération constaté vingt-deux ans plus tard.

G. Valentin, passementier à Sainte-Sigolène (Haute-Loire), quarante-deux ans. A l'âge de douze ans, à la suite d'une exposition au froid humide, ostéo-myélite du tibia gauche; quinze jours après, longue incision le long de l'os, cessation des accidents. L'année suivante, issue d'un séquestre long de 12 à 13 centimètres, dit le malade; à partir de ce moment, cicatrisation rapide; il resta toujours cependant une fistule vers le quart supérieur du tibia. A dix-huit ans, fracture du tibia à peu près au niveau du trajet fistuleux. Le malade entre à l'Hôtel-Dieu dans le service de M. Laroyenne, qui essaye de faire consolider la fracture par les moyens usuels. Le traitement n'ayant produit aucun effet, la suppuration et la pseudarthrose persistant toujours, M. Laroyenne fit l'ablation sous-périostée de la diaphyse du tibia sur une étendue de 22 centimètres. L'os était adhérent au périoste, qui fut détaché soigneusement avec la rugine. Les fistules qui conduisaient sur l'os étaient superficielles, aucune ne pénétrait dans l'os, il n'y avait pas de cavité séquestrale; celle qui avait dû exister autrefois était remplacée par de l'os nouveau. La fistule supérieure, la plus rapprochée du genou, conduisait dans le foyer d'une fracture réunie par du tissu fibreux. L'os était dur dans son ensemble et paraissait condensé en quelques points; de gros canaux de Havers pénétraient çà et là dans son intérieur et lui donnaient l'aspect érodé de l'ostéite. Aucune plaque osseuse ou ostéoïde ne fut laissée du côté du périoste.

L'opération fut faite en mai 1867; le malade resta environ sept mois à l'Hôtel-Dieu; la cicatrice était complète au bout de cinq mois. A ce moment, la consolidation osseuse n'était pas achevée; il y avait un long segment d'os nouveau indépendant mobile au milieu de la jambe, nous dit le malade. On appliqua un bandage silicaté, et ce fut deux mois après, au moment où le malade fut renvoyé chez lui, que la consolidation fut reconnue complète.

L'opéré marchait alors avec une canne, mais une fois rentré chez lui à la campagne, il se fortifia rapidement et put reprendre son métier de cultivateur et ne se soigna plus. Il ne portait ni tuteur ni chaussure spéciale. Il est marié et père de trois enfants. Depuis 1878, il s'est formé sur la jambe des ulcères permanents qui sont l'occasion et le point de départ d'érysipèles très fréquents. Le membre a pris depuis lors un aspect éléphantiasique et variqueux. Il présente actuellement (1er septembre 1889) l'état suivant, constaté par M. Mondan :

Genou ankylosé, sans le moindre mouvement, à angle obtus de 140 à 145 degrés. Articulation tibio-tarsienne enraidie en équinisme, légers mouvements de flexion.

Le tibia enlevé est remplacé par une masse osseuse nouvelle, large de 5 centimètres, et tournée un peu en dedans vers l'axe du corps. L'hypertrophie de la peau et l'œdème du membre empêchent de se rendre bien compte de l'épaisseur de la colonne osseuse nouvelle. L'os nouveau est coudé en avant, à l'union du tiers moyen et du tiers supérieur, et forme un angle en sens inverse du genou qui facilite la marche et redresse la partie inférieure du membre. Le péroné est luxé en haut et en arrière.

Le membre présente les mensurations suivantes :

De l'épine iliaque antérieure et supérieure à la malléole externe, les deux membres mis au même degré de flexion :

Côté sain : 860 millimètres. Côté opéré : 710 millimètres.

Du sommet du trochanter au bord inférieur du condyle externe du fémur :

Côté sain : 425 millimètres. Côté opéré : 395 millimètres.

Du rebord du condyle interne du tibia à la pointe de la malléole interne :

Côté sain : 375 millimètres. Côté opéré : 300 millimètres.

Longueur du péroné :

Côté sain : 370 millimètres. Côté opéré : 340 millimètres.

Le pied du côté opéré est plus court de 25 millimètres.

Pour interpréter ces différences de longueur, il est important d'indiquer que le membre malade était notablement raccourci et atrophié avant l'opération. Le degré n'a pas été noté, mais il était sensible à première vue. Aujourd'hui l'atrophie en épaisseur de la cuisse est très marquée, surtout au-dessus du genou ankylosé.

Malgré les ulcères et l'œdème, le malade fait facilement 10 kilomètres; autrefois, avant cette complication, il en faisait de 30 à 32. Il porte pour chaussure une botte garnie en dedans, au niveau du talon, d'un tasseau de cuir; mais, à cause de l'enflure, sa chaussure le blesse quand il est resté longtemps sur ses jambes. Il marche comme un ankylosé du genou, monte un escalier comme tout le monde, mais ne peut le descendre qu'en mettant les deux pieds sur chaque marche. Il se sent, du reste, très solide sur son membre.

Fig. 373. — Forme du membre après la résection de 22 centimètres du tibia, pratiquée vingt-deux ans auparavant. — Ankylose du genou antérieure à l'opération. — Varices, pigmentation et ulcération du membre opéré.

La régénération du tibia est ici suffisante, au point de vue de la masse et de la solidité du tissu osseux reproduit. Elle ne peut être due qu'au périoste, car on n'avait laissé dans la gaine aucune couche d'os ancien. Le périoste était épais, mais simplement fibreux.

Cette régénération est d'autant plus intéressante à constater qu'on se trouvait en présence d'une pseudarthrose, c'est-à-dire d'une lésion qui indiquait l'insuffisance des propriétés ostéogéniques. Mais l'irritation produite par l'opération a réveillé dans le périoste l'activité de ses éléments ossifiables, momentanément troublée. Cette activité avait

été, du reste, autrefois féconde, puisque la perte de substance laissée par l'élimination d'un long séquestre avait été réparée au point qu'on n'en trouvait plus la trace sur l'os enlevé.

Les troubles trophiques survenus quelques années après l'opération ont été provoqués et entretenus par le travail du malade et l'insuffisance des soins dont il a entouré son membre. C'est ce qu'on observe très souvent après les anciens traumatismes (fractures ou autres) qui laissent un état variqueux du membre et une prédisposition permanente à des ulcères calleux et impossibles à guérir, tant que le malade ne garde pas un repos suffisant et ne porte pas de bas compresseur.

Nous avons aussi retrouvé un malade de M. Gayet, auquel notre collègue avait enlevé, le 28 août 1875, 18 centimètres du tibia malade. Ce malade a été revu en avril dernier par M. Brillat-Savarin et quelques temps après par M. Poncet, qui ont bien voulu nous fournir les renseignements suivants sur son état actuel.

Observation XCIV. — *Résection de* 18 *centimètres de la diaphyse du tibia pour une ostéo-myélite suppurée datant de près de quatre mois, pratiquée en août* 1875 *par M. Gayet.*

État de l'opéré quatorze ans après, en avril 1889.

A. Berlioz, âgé aujourd'hui de vingt-sept ans, entra, le 19 août 1875, dans le service de M. Gayet. Il était atteint, depuis le mois de mai de la même année, d'une ostéo-périostite ayant débuté dans la région juxta-épiphysaire du tibia droit. De nombreuses fistules conduisaient sur l'os. Le 28 août, M. Gayet enleva la diaphyse du tibia malade en la dénudant de son périoste et la sciant à 18 centimètres au-dessus de la région juxta-épiphysaire inférieure. Au bout de six mois de séjour à l'Hôtel-Dieu, le malade fut envoyé à Longchêne, et là il se serait fait ou une fracture ou une inflexion de l'os nouveau à la suite d'une tentative de marche sans bandage. Nouveau séjour de cinq mois à l'Hôtel-Dieu, qu'il quitta en marchant avec des béquilles. Bientôt on lui appliqua un appareil tuteur, à tiges latérales et point d'appui sur l'ischion, qui lui permit de marcher sans canne et sans béquilles. Il n'a plus quitté son appareil, qui lui permet de faire au besoin des courses de 20 à 30 kilomètres. Il est tailleur de son état et jouit depuis son opération d'une excellente santé.

État actuel. — Lorsque le sujet est debout et le bassin horizontal, le talon du côté opéré reste distant du sol de 7 ou 8 centimètres. Le pied ne touche le sol que par les orteils et la tête des métatarsiens.

Sur la face antéro-interne de la jambe droite, cicatrice longue de 16 centimètres descendant à 5 centimètres de la malléole interne. En ce point, dépression cutanée répondant à une interruption dans la continuité du tibia, longue de 15 à 20 millimètres. Les deux bouts de l'os sont réunis par un tissu fibreux épais, qui ne saurait s'opposer à une mobilité anormale. Le fragment supérieur, qui représente la plus grande partie du tibia, mesure 21 centimètres, le fragment inférieur 5. Au niveau de la partie moyenne de la jambe, l'os régénéré présente 26 millimètres de largeur contre 33 du côté sain. L'os est, du reste, plus mince dans son ensemble que celui du côté sain.

Longueur des os du membre :

Tibia	(côté opéré) :	270	millimètres.	Côté sain :	370	millimètres.
Péroné	—	330	—	—	360	—
Fémur	—	410	—	—	435	—
Pied	—	190	—	—	240	—

La tête du péroné droit est luxée en haut; la peau qui le recouvre est épaisse, rugueuse; bourse séreuse produite par la pression du tuteur. La malléole externe est volumineuse; elle descend à 3 centimètres du bord externe de la voûte plantaire. Le péroné n'a subi aucune incurvation, mais il est manifestement hyperostosé. Articulation tibio-tarsienne absolument libre. Pied creux.

Atrophie considérable de la totalité du membre.

Circonférence de la cuisse au tiers inférieur : à droite, 30 centimètres; à gauche, 40 centimètres.

Circonférence de la jambe au tiers supérieur : à droite, 26 centimètres; à gauche, 31,5.

La régénération osseuse a été ici incomplète au niveau du siège primitif et principal de l'ostéo-myélite. Peut-être y avait-il eu à ce niveau destruction complète du périoste par l'inflammation aiguë. Mais, grâce à un appareil de soutien, le sujet marche et est capable de faire de longues courses sans fatigues[1].

Nous avons bien pratiqué, à cette époque, des ablations de portions plus ou moins longues du tibia, mais comme il ne s'agissait en réalité que d'extirpations de diaphyses nécrosées, entourées déjà d'un périoste épaissi, en voie d'ossification, nous croyons inutile d'en relater les observations, parce que la régénération de l'os et l'heureux résultat fonctionnel ne sont plus en question dans les cas de ce genre. Nous avons eu toujours tant de confiance dans les longues incisions et les larges trépanations appliquées en temps opportun, que nous avons fait, en dehors des cas traumatiques, très peu de résections proprement dites de la diaphyse du tibia.

2. *De l'arrêt d'accroissement du membre après l'ablation de toute la diaphyse du tibia — Des conditions qui permettront à l'os de continuer de grandir. — Luxation du péroné. — Déviation du pied.*

La longueur de la jambe étant maintenue par le péroné après une résection étendue du tibia, on n'aura pas à craindre ces raccourcissements énormes qui peuvent arriver après l'ablation de la diaphyse du fémur ou de l'humérus. Les surfaces de section ne pourront pas se rapprocher, et la gaine périostique, tendue entre elles, formera un moule pour l'ossification nouvelle, aussi grand que la portion enlevée. Cette condition, très avantageuse chez les enfants et les adolescents dont le périoste peut fournir des ossifications surabondantes, serait très défavorable

1. Vers la même époque M. Gayet avait obtenu, chez une jeune fille, une reproduction complète de la colonne osseuse du tibia, mais il n'a pu retrouver sa malade.

après la période de croissance. Jamais le périoste le mieux préparé par une irritation préalable ne pourrait fournir une tige osseuse suffisante pour remplacer, comme force et comme volume, la totalité de la diaphyse enlevée. Il faudrait toujours rapprocher dans une mesure plus ou moins grande les deux surfaces de section pour faire resserrer le périoste sur lui-même et diminuer l'espace à combler. C'est par la résection du péroné qu'on arrivera à ce résultat.

Malgré l'attelle péronéale, les observations que nous avons rapportées plus haut accusent une différence très grande entre les deux membres. Elle est de 15 centimètres dans un cas (obs. de Laroyenne), mais il y avait déjà avant l'opération une atrophie longitudinale très sensible, dont le malade s'était aperçu et qu'on reconnaissait à première vue. Ce raccourcissement porte, du reste, sur tous les os du membre; ce fémur seul est raccourci de 4 centimètres. Dans le second cas (obs. de Gayet), le raccourcissement est de 10 centimètres; le membre n'avait eu le temps de s'atrophier beaucoup avant l'opération, qui avait été pratiquée près de quatre mois après le début des accidents. Dans notre opération de 1861 (résection de 17 cent.) nous avions constaté aussi un raccourcissement de 10 centimètres après l'achèvement de la croissance.

Pour s'éclairer sur cette question on ne peut guère se servir des résultats annoncés dans les observations de Holmes[1], Duplay[2], Faucon[3], qui ne donnent l'état du malade que quelques mois après l'opération. Le raccourcissement est inévitable, et est nécessairement en rapport avec le temps que le malade a dû passer dans l'immobilité, soit avant, soit après l'opération, et surtout avec le retentissement de l'inflammation sur les cartilages de conjugaison. La résection d'une petite hauteur de la partie centrale de la diaphyse, suivie d'une reproduction rapide et complète, n'amènera pas toujours un arrêt d'accroissement appréciable. Elle pourra même produire un léger allongement par l'hyperplasie des cartilages de conjugaison[4], le traumatisme agissant comme une épine irritative et venant en aide à l'excitation indirecte de ces mêmes cartilages qu'aura pu déjà occasionner l'inflammation antérieure. Le plus souvent cependant, on aura un raccourcissement par suite de la perturbation apportée à la nutrition générale du membre.

Après une résection suivie de la reproduction d'une colonne osseuse rigide et permettant au membre de reprendre ses fonctions, l'accroissement sera surtout influencé par la lésion des cartilages de conjugaison;

1. Dans le cas de Holmes, l'enfant (dix ans) opéré le 15 avril 1865 présentait le 1er décembre de la même année 4 centimètres et demi de raccourcissement.

2. Six mois après l'opération, le malade présentait un raccourcissement de 2 centimètres, le malade était âgé de seize ans.

3. Dans le cas de Faucon, sujet de treize ans et demi, opéré le 25 janvier 1878, on constatait, le 1er octobre 1879, 6 centimètres de raccourcissement.

4. Voyez *Résections diaphysaires de l'humérus*, t. II, p. 252.

mais si la reproduction a été insuffisante, le membre éprouvera à un degré très sensible les effets de l'atrophie réflexe et de l'inactivité fonctionnelle.

Après la résection de la totalité ou de la plus grande longueur de la diaphyse du tibia, les extrémités restantes tendent toujours à se rapprocher un peu, malgré la résistance de l'attelle péronéale. L'extrémité inférieure pivote sur l'articulation péronéo-tibiale et tend à s'élever par son bord interne. La malléole remonte, et l'astragale qui la suit porte nécessairement le pied en varus. Quand le malade voudra commencer à marcher, il marchera sur le bord externe.

C'est à ce moment que s'accentue progressivement la luxation en haut de la tête du péroné, déjà préparée par la rétraction du biceps. Le poids du corps tend constamment à abaisser l'épiphyse supérieure du tibia, à le faire glisser sur la tête du péroné, pendant que l'extrémité inférieure est repoussée en haut par un mécanisme analogue, mais en sens inverse. Les adhérences tibio-péronières inférieures étant bien plus solides que les supérieures, ce sont celles-ci qui cèdent d'abord et la luxation en haut s'opère de plus en plus. La tête du péroné, glissant sur la surface oblique du tibia, rencontre bientôt le condyle du fémur et finit par s'articuler ou se souder avec lui dans les déplacements extrêmes.

Les conditions changent complètement quand les fragments du tibia se soudent au péroné : alors les deux os n'en font qu'un, et la partie moyenne du péroné doit supporter seule le poids du corps. L'extrémité inférieure du péroné, quoique solidement fixée, n'est pas cependant immobile. Elle devient plus saillante en bas et glisse sur la face externe du calcanéum en repoussant en dehors les tendons péroniers. Mais ces déplacements de ses extrémités ne sont pas les seuls changements que présente le péroné. Il s'incurve en dehors, généralement un peu en arrière, et dans certains cas s'hypertrophie d'une manière sensible. Si, pendant la maladie et après l'opération, il a éprouvé une irritation de voisinage, le processus hyperplasique se continue quand il supporte le poids du corps. Les pressions répétées qu'il subit, les tractions que les muscles exercent sur lui, activent sa circulation et excitent sa nutrition, chez les jeunes sujets surtout. Mais quand le membre ne fonctionne pas, le péroné s'atrophie comme le reste, et il reste mince et flexible.

D. — DES RÉSECTIONS DE LA TOTALITÉ OU D'UNE GRANDE ÉTENDUE DE LA DIAPHYSE DU TIBIA AVEC L'ÉPIPHYSE CORRESPONDANTE. RÉSULTATS IMMÉDIATS ET ÉLOIGNÉS.

Jusqu'ici nous n'avons examiné que les résections ou les ablations totales de la diaphyse dans lesquelles les cartilages de conjugaison limitants n'ont pas été intéressés et les articulations correspondantes sont restées indemnes. Les pandiaphysites et les ostéites bipolaires peuvent

trouver une barrière longtemps infranchissable dans les cartilages de conjugaison. Si l'on intervient assez à temps par de larges débridements périostiques et médullaires, on arrête la marche de l'inflammation et on la limite aux régions juxta-épiphysaires primitivement atteintes. Dès qu'une articulation est envahie, la gravité de la situation est considérablement augmentée et, avec la diaphyse, on peut avoir à enlever l'épiphyse correspondante.

Il ne faut pas considérer cependant la résection comme fatalement nécessaire quand la suppuration envahit l'articulation. On agit pour l'articulation comme on a fait préalablement pour la moelle et le périoste; on l'incise largement et *par plusieurs côtés* pour empêcher toute rétention du pus. Nous avons pu plusieurs fois, de cette manière, conserver l'épiphyse supérieure ou inférieure du tibia et obtenir la guérison par ankylose, terminaison qui vaut mieux au point de vue des fonctions et de l'accroissement ultérieurs du membre que la résection faite dans les mêmes conditions.

Ce qui tracera la ligne de conduite en pareil cas, c'est l'état de l'épiphyse. Si elle est profondément altérée, en partie nécrosée, infiltrée de pus dans le reste de sa masse, il faut l'enlever. La conserver dans ces conditions, serait laisser une cause permanente de suppuration et d'infection. Si, au contraire, l'articulation a été envahie par une fusée sous-périostique ou par une perforation du cartilage de conjugaison au niveau de l'articulation péronéo-tibiale inférieure, on doit se contenter d'une arthrotomie suivie d'une désinfection énergique de la plaie. Mais, si les accidents continuent, il faut tout sacrifier à l'intérêt vital et enlever la diaphyse avec l'épiphyse correspondante.

Dès qu'on enlève une des épiphyses du tibia, on ouvre ou l'articulation du genou ou celle du cou-de-pied. Ces opérations pourraient donc rentrer dans les résections semi-articulaires du genou ou dans les résections tibio-tarsiennes, mais nous devons les examiner ici, parce que ce qui en fait le caractère spécial, c'est l'ablation simultanée d'une grande longueur du tibia.

1. *Ablation de la totalité ou de la plus grande partie de la diaphyse avec l'épiphyse inférieure. Cas dans lesquels on doit en même temps enlever l'astragale.*

C'est la résection diaphyso-épiphysaire qui a été le plus souvent pratiquée dans les ostéo-arthrites aiguës du tibia. Parmi les faits les plus intéressants et les plus propres à nous édifier sur sa valeur clinique, nous citerons le premier fait de Jambon et Aubert (de Mâcon)[1] (1860), un

1. *Congrès médical de France.* Deuxième session. Lyon, 1864, et *Traité de la Régénération des os.* T. II.

autre de Jambon[1] (1868); de David Cheever (de Boston)[2] (1868); de Cerné (de Rouen)[3] (1884), de Poncet (de Lyon)[4] (1886), et nous rapporterons quelques observations personnelles, et entre autres un cas dans lequel nous avons enlevé la presque totalité de la diaphyse du tibia, l'épiphyse inférieure et l'astragale. Deux des faits de Pamard cités plus haut rentrent aussi dans cette catégorie, de sorte que les documents sont déjà nombreux pour faire apprécier la valeur de cette opération.

Le fait de Jambon et Aubert remonte déjà à 30 ans; l'opération a eu lieu au mois de février 1860. Elle a consisté dans l'ablation d'une hauteur de 10 centimètres du tibia au-dessus de l'interligne articulaire, par une ostéite juxta-épiphysaire inférieure avec invasion de l'articulation tibio-tarsienne par le pus. Le périoste épaissi fut facilement détaché autour de la partie inférieure de la diaphyse, mais plus difficilement autour de l'épiphyse. La reproduction fut très belle, exubérante même, et le résultat fonctionnel excellent. Il n'y eut qu'un raccourcissement de 2 centimètres, mais ce raccourcissement pouvait exister déjà en partie avant l'opération, puisque dix ans auparavant le malade avait eu un premier abcès au niveau de la même région juxta-épiphysaire. En 1864, au moment où l'opéré fut présenté au congrès de Lyon, il pouvait faire des marches de 20 kilomètres sans fatigue, et le pied, enraidi dans son articulation tibio-tarsienne, était dans une direction normale : le talon appuyait sur le sol.

Ce résultat s'est parfaitement maintenu depuis lors; il n'y a ni déviation du pied, ni troubles trophiques, bien que le sujet ait mené depuis son opération une vie des plus actives. Il cultive la terre et ne recule devant aucun travail.

La seconde opération de Jambon fut pratiquée le 15 juin 1868 dans des conditions analogues (sujet de 16 ans; ostéite de l'extrémité inférieure du tibia avec cavité purulente au niveau du renflement malléolaire, sans indication de siège précis par rapport au cartilage de conjugaison; dissection du périoste difficile; fragmentation de la partie inférieure de l'os; ouverture de l'articulation sur une étendue de 2 centimètres carrés; tibia scié à 12 ou 13 centimètres au-dessus). La reproduction fut moins belle que dans la précédente observation; le pied se dévia en varus et devint plus tard le siège de troubles trophiques, qui nous forcèrent à faire une résection cunéiforme du péroné et du tibia pour changer la direction du membre et faire porter la plante du pied sur le sol; finalement nous dûmes amputer la jambe. Nous en rapportons plus

1. Thèse de Nodet. *De l'application de la méthode sous-périostée à la résection tibio-tarsienne.* Paris, 1869.
2. *First medical and surgical Report of the Boston City hospital.* Boston, 1870.
3. *Congrès français de Chirurgie.* Première session, 1885.
4. *Congrès français de Chirurgie*, Deuxième session, 1886.

loin l'observation avec figures démontrant le degré de la régénération osseuse et la difformité consécutive (page 442).

Le fait de David Cheever diffère des précédents par la plus grande étendue de la diaphyse enlevée et par l'extension de l'ostéite jusqu'à l'extrémité juxta-épiphysaire supérieure du tibia. Il s'agissait d'une petite fille de treize ans, qui, à la suite de la scarlatine et de la rougeole, avait éprouvé des douleurs vives le long du tibia, suivies de l'ouverture spontanée de plusieurs abcès. Cheever l'opéra en juillet 1868. Il trouva toute la diaphyse du tibia dénudée de son périoste, excepté sur son bord postérieur. Le périoste était épais et vascularisé. L'os fut scié juste au-dessous de l'épiphyse supérieure. Le pus avait pénétré dans l'articulation tibio-tarsienne par le plateau tibial profondément érodé. L'astragale et le péroné étaient sains et ne furent pas touchés. Au bout de huit semaines, l'os enlevé était remplacé par une tige nouvelle déjà très ferme.

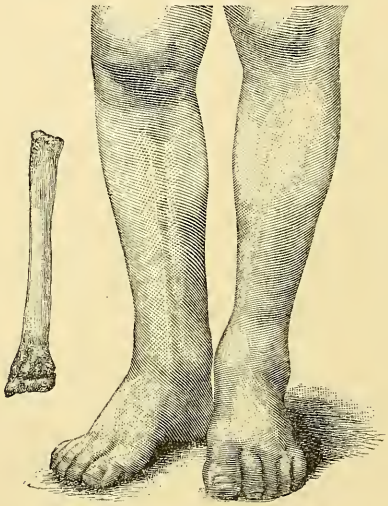

Fig. 374. — *Forme et proportion du membre neuf mois après l'opération* (sujet opéré par D. Cheever). — L'os enlevé comprenant la diaphyse et l'épiphyse inférieure du tibia est mis en regard du membre opéré (membre droit), sur lequel on distingue la cicatrice de l'opération et qui est plus court que le membre sain.

Cinq mois après l'opération, le malade commença à marcher à l'aide d'un appareil destiné à corriger la position du pied qui se déviait en varus. La jambe était raccourcie de trois quarts de pouce. Le péroné était remonté en haut par son extrémité supérieure, qui avait glissé sur le tibia pour se rapprocher du fémur.

Huit mois après l'opération, grâce à l'appareil appliqué pour redresser le pied et à l'ascension du péroné, le pied pouvait s'appuyer carrément sur le sol par sa plante. Le nouvel os était aussi large que

l'ancien en haut dans une étendue de 4 pouces; plus bas, il s'amincissait et était plus flexible.

Une photographie du sujet, que nous devons à l'obligeance de l'auteur de l'observation et que nous reproduisons ici, permet de faire apprécier le résultat orthopédique de cette heureuse opération.

En 1882, Cerné retrancha sur un jeune homme de quinze ans une hauteur totale de 13 centimètres de tibia (diaphyse et épiphyse inférieure), pour une ostéite juxta-épiphysaire inférieure avec invasion de l'articulation tibio-tarsienne. L'os, baignant dans le jus, était dénudé circulairement au-dessus du cartilage de conjugaison. La section de l'os fut faite avec la gouge; le périoste conservé. L'astragale érodé fut simplement gratté. Suites très simples pendant un mois, puis tuméfaction et abcès; saillie de la malléole externe, renversement du pied en dedans et ascension de l'astragale le long du péroné. Le 15 mars 1883, six mois et demi après la première opération, résection sous-périostée de la malléole externe et rugination de l'astragale; guérison, mais reproduction osseuse lente à s'accomplir; deux centres d'ossification réunis par un cordon fibreux. En juillet 1884, on constate que le raccourcissement total du membre opéré est de 7 centimètres, dont 6 au-dessous du genou, 1 pour le fémur (le malade s'était cassé la cuisse quelques mois auparavant); pied plus court de 2 centimètres que le pied sain. Quelque temps après, au commencement de 1885, l'opéré, encore muni d'un bandage silicaté, faisait plusieurs kilomètres sans fatigue. L'os nouveau avait une largeur normale, mais était moins épais que l'os sain; il était solide dans toute sa longueur.

Une ablation de la totalité de la diaphyse avec l'épiphyse inférieure du tibia a été pratiquée en 1885, par A. Poncet, dans un cas analogue à celui de Cheever. Nous reproduisons dans tous ces détails cette observation telle qu'elle nous a été communiquée par l'auteur. Nous y joignons deux figures dont l'une représente une photographie de l'opéré et l'autre la diaphyse enlevée, ce qui permettra de mieux interpréter la nature et le degré de la lésion.

Observation XCV. — *Ostéo-myélite infectieuse de l'extrémité inférieure du tibia droit. — Arthrite tibio-tarsienne suppurée consécutive. — Ablation de tout le tibia moins l'épiphyse supérieure*, par M. Poncet.

Anthelme F., de Belley, âgé de treize ans, fut pris d'une douleur vive au niveau de l'extrémité inférieure du tibia droit, le 17 février 1886. Lorsque je l'examinai pour la première fois le 20 mars, le diagnostic d'ostéo-myélite juxta-épiphysaire s'imposait immédiatement : l'extrémité inférieure de la jambe, le pied, étaient le siège d'une tuméfaction considérable; le gonflement allait en diminuant jusqu'au niveau de l'articulation du genou, qui était indemne. Quant à l'articulation tibio-tarsienne, elle présentait, au niveau de la malléole interne et en arrière de la malléole externe, deux trajets fistuleux par où suintait un pus séreux.

L'enfant était très amaigri, son état général des plus mauvais ; le soir, la température était de 40 degrés.

L'enfant fut opéré le 26 mars, six semaines environ après le début des accidents. On pensait tout d'abord n'avoir affaire qu'une résection de l'extrémité inférieure du tibia avec drainage de l'articulation envahie.

La portion juxta-épiphysaire, l'épiphyse, avaient à peu près complètement disparu, elles n'étaient plus représentées que par de petits fragments osseux. Le tibia était dénudé sur les deux tiers antérieurs à partir de son épiphyse supérieure ; la pression faisait sourdre du pus, mélangé de quelques petites parcelles osseuses. L'incision sur la face interne du tibia fut ainsi prolongée jusqu'au voisinage du genou. Au niveau de la portion juxta-épiphysaire supérieure, les désordres étaient encore plus étendus ; à ce niveau, l'os était médullisé (ostéite bi-polaire), à peu près complètement séparé de l'épiphyse. La gravité de l'état général, en même temps que l'étendue des lésions, nécessita l'ablation de toute la diaphyse tibiale. On n'aperçut pas le cartilage de conjugaison supérieur, il semblait que l'on fût en plein tissu spongieux et dans les couches immédiatement contiguës au cartilage d'encroûtement[1].

L'articulation tibio-tarsienne fut largement drainée ; on ne toucha pas au péroné. Pansement antiseptique à plat, en se préoccupant de la possibilité d'une intoxication par les substances antiseptiques. Attelle plâtrée. Pendant les huit premiers jours, la température rectale se maintint le soir entre 40 et 39 degrés, pour redevenir le quinzième jour à peu près normale. (Pour activer l'ossification du périoste et augmenter directement la masse osseuse, M. Poncet fit à plusieurs reprises des greffes de petits fragments osseux pris, soit sur un enfant mort-né, soit sur un jeune chevreau. Ces différentes greffes, placées surtout à la partie inférieure là où le périoste avait paru faire défaut, furent pour la plupart englobées dans les bourgeons charnus et restèrent au milieu d'eux).

Trois mois après la plaie était cicatrisée.

On ne permit à l'enfant de marcher avec un tuteur prenant son point d'appui sur l'ischion que vers le 10 mai ; il le conserva pendant un an.

Examen d'Anth. Fornier, le 27 *avril* 1889.

Depuis un an l'enfant a quitté son tuteur, il marche avec une bottine ordinaire, lacée, remontant jusqu'à l'articulation du genou, munie d'une semelle plus élevée de 3 à 4 centimètres. Pas de claudication, soit qu'il marche pieds nus ou chaussé. — A l'école d'horlogerie de Cluses, il fait les marches, les promenades sans fatigue, comme ses camarades ; dernièrement il est allé à la Grande-Chartreuse (distance 18 kil.) et en est revenu le même jour, faisant ainsi 36 kilomètres dans sa journée. A l'École, on ne se doute pas, dit-il, qu'il a subi une opération à la jambe droite. Pour courir et sauter, il serait une fois moins alerte que par le passé.

Examen du membre : Articulation tibio-tarsienne droite complètement ankylosée, articulations du tarse plus mobiles que du côté sain. Pied dans une bonne position, à angle droit avec la jambe.

Mensurations :

Côté gauche (sain). . .	Tibia.	0,35
	Péroné. . . .	0,35
	Fémur.	0,395
Côté droit (malade). . .	Tibia.	0,29
	Péroné. . . .	0,31
	Fémur.	0,42

1. Le périoste notablement épaissi, fut décollé avec soin dans les points où il était encore adhérent ; dans son tiers inférieur, la gaine périostique paraissait avoir été complètement détruite par l'inflammation.

La longueur du tibia de nouvelle formation est prise du plateau articulaire supérieur à l'extrémité inférieure de la cicatrice. Ce dernier point de repère ne donne pas exactement l'extrémité inférieure du tibia, car elle se confond avec l'astragale; elle ne présente pas de saillie malléolaire. La longueur propre du tibia paraît être de 29 centimètres.

Du sommet de la cicatrice au rebord du plateau articulaire supérieur, on trouve une distance de 0,08.

Le tibia nouveau est dans les deux tiers supérieurs presque aussi volumineux que le tibia sain; sa face interne est large de 4 centimètres au moins. On sent une colonne osseuse, solide, diminuant en peu de volume dans son tiers inférieur.

Circonférence au tiers supérieur du mollet. . . , .	A droite. . .	0,27
	A gauche. . .	0,31
Circonférence au tiers inférieur de la cuisse. . . .	A droite. . .	0,39
	A gauche. . .	0,42

Pied gauche.	0,255
— droit.	0,240

En dehors de la cicatrice et du raccourcissement de la jambe, pas de déformation, pas d'incurvation. Tête du péroné faisant un peu saillie en haut. Articulation du genou droit complètement libre.

L'enfant se sent aussi fort du membre inférieur droit que du gauche. Il compense son raccourcissement par un abaissement considérable de l'épine iliaque antéro-supérieure. Légère courbure compensatrice de la colonne vertébrale.

Taille, 1,485.

Fig. 375. — *Diaphyse du tibia enlevée; elle mesure 30 centimètres entre ses points les plus extrêmes.* — Elle représente tout le cylindre diaphysaire, mais la partie périphérique la plus large des régions juxta-épiphysaires a disparu par médullisation, par nécrose parcellaire, ou est restée dans la plaie. C'est grâce à la persistance d'une couche de tissu spongieux que le cartilage de conjugaison n'a pas été vu pendant l'opération et a été épargné par la maladie. — L'épiphyse inférieure, réduite en fragments, infiltrée de pus, n'a pas été conservée.

La surface du tibia présente trois aspects différents : en OD, OD, elle est lisse et polie comme dans les nécroses suraiguës à la suite des périostites phlegmoneuses dans lesquelles l'os meurt sans avoir eu le temps de subir des altérations de tissu; OE, OE, partie de l'os érodée; la couche périphérique s'est médullisée et a dû rester adhérente au périoste pour se reconstituer ensuite; CN, CN, couche osseuse de nouvelle formation.

La forme et la solidité du membre sont ici aussi avantageuses qu'on peut le désirer. Le malade marche sans tuteur et peut faire de longues courses comme les jeunes gens de son âge. C'est donc un succès aussi omplet que possible. L'inégalité inévitable du membre augmentera sans

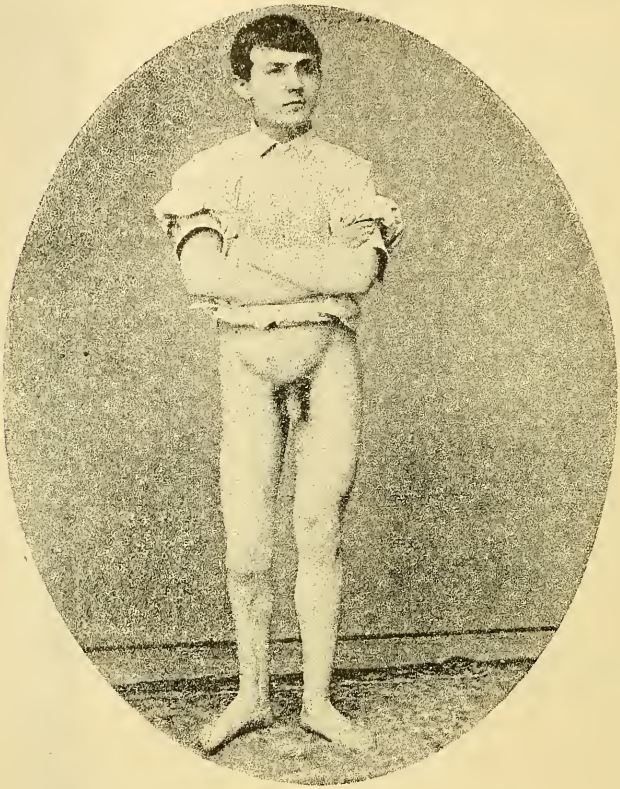

Fig. 376. — *Reproduction d'une photographie représentant le sujet opéré par M. Poncet, trois ans après l'ablation de la diaphyse et de l'épiphyse inférieure du tibia.*

doute de plus en plus jusqu'à la fin de la croissance. Elle est de 6 centimètres environ, trois ans après l'opération, et elle ira probablement jusqu'à 9 centimètres et peut-être même un peu au delà[1]. Elle pourra être, du reste, diminuée par l'hyperplasie compensatrice du cartilage de conjugaison supérieur.

Lorsque l'épiphyse inférieure se trouve, comme dans l'observation précédente, isolée presque de toute part, infiltrée de pus et réduite en grande partie en séquestres flottants, il n'y a qu'à l'enlever immédiate-

1. M. Poncet a revu récemment son opéré (septembre 1889) *et a déjà trouvé une différence de* 8 *centimètres.*

ment, d'après les idées générales que nous avons plusieurs fois exprimées. Mais lorsqu'elle présente des conditions favorables à la continuation de sa vitalité après l'ouverture et la détersion des foyers articulaires, il vaut mieux faire une nouvelle tentative de conservation, dans le cas où l'état général le permettra. On aura de cette manière un résultat orthopédique meilleur au point de vue de la forme, de la longueur et de la solidité du membre. Nous avons réussi plusieurs fois dans des ostéomyélites de même nature, mais moins avancées quant à la destruction de l'épiphyse, à éviter la résection par les incisions articulaires multiples et les larges trépanations ou creusements longitudinaux du tibia. Pour faciliter l'écoulement du pus articulaire, nous excisons la pointe et un des bords de la malléole; mais nous gardons la plus grande partie de sa circonférence extérieure pour maintenir sa forme et augmenter la solidité du membre.

Le succès est en général moins rapide et le traitement plus long après ces opérations économiques qu'après l'ablation totale des parties envahies par la suppuration. L'anémie profonde qui suit la plupart des ostéo-myélites infectieuses graves, et qui est quelquefois si longue à disparaître, se répare généralement plus vite après l'enlèvement de toutes les parties osseuses altérées. Mais, comme nous l'avons vue quelquefois céder assez rapidement à de simples trépanations, nous ferons remarquer que le principal facteur de cette anémie, si difficile à combattre, doit être cherché dans l'infection antérieure à l'opération. Chez certains sujets, chez ceux qui ont été seulement trépanés comme chez ceux que nous avons réséqués, nous avons vu une pâleur extrême persister pendant un an et plus. Chez ceux qui ont en même temps des lésions rénales, ce teint pâle persiste indéfiniment.

La conservation du tibia par les larges débridements périostiques et médullaires est généralement suivie de la soudure tibio-astragalienne. Cette ankylose n'a pas grand inconvénient pour l'avenir si le pied est soudé en bonne position, c'est-à-dire à angle droit quand les membres sont égaux, ou avec un léger équinisme quand le membre malade est resté sensiblement plus court. Aussi faut-il toujours se préoccuper de la direction du pied, et si, comme cela arrive malheureusement dans la plupart des cas, on trouve le pied déjà en équinisme quand on voit le malade pour la première fois, il est important de le redresser en coupant le tendon d'Achille et établissant un drainage postérieur.

Si l'on trouve l'astragale déjà soudé à l'épiphyse tibiale, il faut enlever l'un et l'autre, et l'on évite alors une deuxième opération qui deviendrait nécessaire plus tard. L'ablation de l'astragale n'augmente pas la gravité de l'opération; elle la diminue, au contraire, si cet os est déjà plus ou moins profondément érodé, et elle crée des conditions meilleures pour le fonctionnement ultérieur du membre.

Nous examinerons, à propos de la résection tibio-tarsienne et de l'ablation de l'astragale en général, les divers problèmes qui se rattachent à cette question ; mais, dès à présent, nous devons exposer une opération de ce genre qui trouve naturellement sa place ici à cause de la grande longueur de tibia enlevée (27 centimètres et demi).

Nous avons enlevé récemment chez une jeune fille de seize ans, la presque totalité de la diaphyse du tibia, l'épiphyse inférieure et l'astragale auquel elle adhérait intimement. L'ostéo-myélite avait débuté par la diaphyse et avait gagné secondairement l'épiphyse et l'articulation tibio-tarsienne. L'astragale était non seulement soudé au tibia et au péroné, mais aussi au calcanéum, de sorte que l'ankylose totale du cou-de-pied était définitive et l'équinisme irrémédiable.

Le tibia s'était spontanément fracturé sur la limite de la région juxta-épiphysaire supérieure, et le fragment inférieur, retenu par les dentelures du fragment supérieur, faisait une légère saillie à travers la peau et présentait une coloration noirâtre. La couche antérieure de l'os était nécrosée au niveau de son tiers moyen. Le canal médullaire était plein de pus dans toute sa longueur, de la région juxta-épiphysaire supérieure à l'inférieure. Des fistules existaient au niveau des malléoles, la principale vers la malléole externe. Cette dernière conduisait dans un foyer épiphysaire du tibia. Nous enlevâmes la totalité du fragment inférieur du tibia en séparant le périoste en arrière seulement, dans sa partie supérieure spontanément dénudée en avant, et tout autour dans son tiers inférieur. Au niveau de la partie nécrosée, le périoste était épais, et en quelques points doublé de plaques ostéoïdes. Il était tout à fait fibreux et souple sur une hauteur de 2 centimètres au niveau de la fracture, là où la suppuration était la plus abondante. Sur les parties où le périoste était adhérent, nous conservâmes les couches ostéoïdes et osseuses de nouvelle formation qui le doublaient, excepté sur quelques points où elles étaient infiltrées de pus. Après l'ablation du fragment inférieur, nous évidâmes le fragment supérieur, qui contenait du pus dans la région spongieuse juxta-épiphysaire ; nous allâmes jusqu'au cartilage de conjugaison sans l'intéresser.

L'ablation de l'épiphyse inférieure ne nous avait pas permis de redresser le pied. L'astragale était adhérent au péroné d'une part, et au calcanéum et au scaphoïde de l'autre. Il était constitué par un tissu raréfié et avait éprouvé les changements de forme que représente la figure 378.

Nous l'enlevâmes complètement et nous pûmes alors redresser le pied. Mais, comme la saillie de la malléole externe pouvait, dans l'avenir, être une cause permanente et progressive du varus, nous en retranchâmes la portion épiphysaire, jusqu'au cartilage de conjugaison, c'est-à-dire toute la partie saillante, et nous pûmes alors placer le pied en léger valgus,

comptant que l'accroissement du péroné le mettrait bientôt dans sa direction normale. Avant l'opération, le tibia était déjà raccourci de 18 millimètres et nous ne pouvions plus espérer d'accroissement par son épiphyse inférieure.

Cette opération eut les suites les plus simples : il n'y eut pas de température, et la réossification du tibia commença immédiatement. Comme à l'heure où nous écrivons, malgré la reproduction rapide de l'os, le résultat définitif de l'opération ne peut pas être indiqué, nous renvoyons les détails de cette observation au chapitre final.

La rapidité du processus ossifiant s'explique par l'épaisseur et la consistance semi-cartilagineuse du périoste; au bout de deux mois, elle n'était en retard que sur le point où nous avions trouvé un périoste fibreux et souple. Ce point correspondait à la fracture, là où la supuration continuait toujours. Quant à la malléole et au renflement sus-malléolaire, on sentait à leur niveau des saillies de consistance osseuse ayant déjà la forme des parties enlevées.

Chez l'adulte, et après les résections

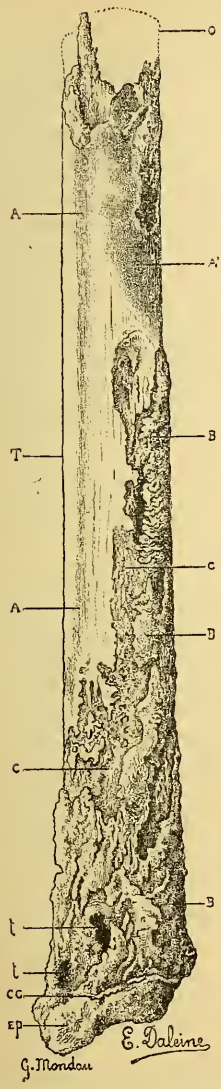

Fig. 377. — Diaphyse et épiphyse inférieure du tibia enlevées dans la résection. *Réduction de moitié.*

AA, portion dénudée blanche et nécrosée; A', coloration noirâtre qu'elle présente au niveau de la plaie; BB, couches sous-périostiques nouvelles laissées adhérentes à l'os parce qu'elles étaient par places infiltrées de pus; CC, portions érodées d'où l'on a détaché les couches osseuses nouvelles qu'on a laissées adhérer au périoste; *tt*, larges perforations spontanées conduisant dans des abcès intramédullaires; *cc*, cartilage de conjugaison; *ep*, épiphyse inférieure du tibia; *o*, ligne indiquant la limite de la résection diaphysaire qui été complétée par l'excision de petits fragments non reproduits dans le dessin.

Fig. 378. — Astragale enlevé. — Il est remarquable par la déformation qu'il a subie; il adhérait d'une part au tibia, de l'autre au calcanéum.

A, poulie astragalienne: B, bord postérieur de l'os S, tête de l'astragale encore recouverte de cartilage à son centre. C'est la partie la moins altérée de l'os; elle était cependant déjà en partie adhérente au scaphoïde.

sans préparation du périoste, on ne peut espérer de régénération régulière à la suite de l'ablation d'aussi longues portions du tibia. On obtient cependant des résultats orthopédiques qui, malgré leur imperfection, sont bien préférables à ceux des amputations.

Le plus ancien de nos opérés que nous ayons pu retrouver est âgé de soixante-treize ans. Nous lui avons pratiqué en 1866 la résection immédiate des 12 centimètres inférieurs du tibia après une fracture comminutive avec plaie. Il avait à ce moment cinquante ans, aussi la néoformation osseuse n'a-t-elle pu être que très incomplète, puisqu'il avait dépassé de quinze ans l'âge (55 ans) au delà dequel on ne peut plus espérer de régénération après une résection traumatique. Depuis vingt-trois ans l'opéré marche toujours avec un appareil. Il a pu cependant reprendre son métier de tonnelier, et jusqu'à ces dernières années il *encavait*, c'est-à-dire descendait à l'aide de cordes des tonneaux pleins dans les caves et pouvait se livrer à de grands efforts.

Observation XCVI. — *Résection de 12 centimètres de l'extrémité inférieure du tibia, à partir du plateau articulaire, pratiquée en* 1866, *à la suite d'une fracture comminutive avec plaie.*

État du sujet constaté vingt-trois ans après l'opération.

Le 18 juillet 1866, nous pratiquâmes la résection sous-périostée de l'extrémité inférieure du tibia sur un homme de cinquante ans, tonnelier de son état, qui avait eu l'extrémité inférieure de la jambe brisée par le choc d'un tonneau plein de vin. Les désordres étaient tels que nous lui proposâmes l'amputation sur-le-champ. Il s'y refusa absolument, et nous enlevâmes 12 centimètres du tibia, divisé en esquilles dont plusieurs longitudinales, pénétrant dans l'articulation. Le périoste fut conservé avec soin. Le fragment supérieur fut scié à 3 centimètres de sa pointe, parce qu'il était dénudé et sa moelle broyée. Le péroné présentait une double fracture à des niveaux différents; nous en profitâmes pour les faire chevaucher et diminuer la longueur du membre, ne pouvant pas espérer, à cet âge, une reproduction suffisante du tibia.

Après plusieurs érysipèles, le malade guérit, et le 30 décembre de la même année (cinq mois et douze jours après l'opération) nous constations l'état suivant, consigné dans le *Traité de la régénération des os*, p. 516 :

« La cicatrisation est complète depuis près de deux mois; le malade marche avec des béquilles, mais ne peut s'appuyer sur le pied. La jambe est raccourcie de 3 centimètres, et le pied tend à se dévier en dedans; le malade le pose à plat cependant. Ce qui empêche le membre de fonctionner, c'est, outre la faiblesse musculaire et l'engorgement hypostatique qui s'opère au bout de quelques minutes, la mobilité qui existe encore à 2 centimètres au-dessus de l'articulation tibio-tarsienne. La malléole et la portion juxta-épiphysaire de la diaphyse sont remplacées par une masse ostéoïde dont la consistance a augmenté à mesure que disparaissait l'engorgement des tissus périphériques. Avec la disparition de cet engorgement la masse ostéoïde a semblé se réduire. Elle n'a pas diminué cependant, mais elle est devenue plus distincte et plus rigoureusement appréciable. Il en est de même du prolongement supérieur, qui ne dépasse pas 2 centimètres. Comme tout engorgement a à peu près disparu dans le membre, que les tissus ont repris leur souplesse, nous croyons que les deux colonnes osseuses ne pourront pas se rejoindre. »

Nous avons revu ce malade le 24 septembre 1889, c'est-à-dire vingt-trois ans et trois mois après l'opération ; c'est à ce moment que nous l'avons fait photographier et que nous avons constaté l'état suivant :

Depuis le 30 décembre 1866, la réossification du tibia enlevé n'a pas fait de progrès bien sensible. Le prolongement osseux de nouvelle formation qui part du fragment supérieur du tibia s'est rapproché, il est vrai, de l'astragale, mais c'est surtout parce que l'astragale a remonté. La partie osseuse nouvelle n'a guère plus de 3 centimètres, 35 millimètres au maximum; elle se perd ensuite dans du tissu fibreux au milieu du-

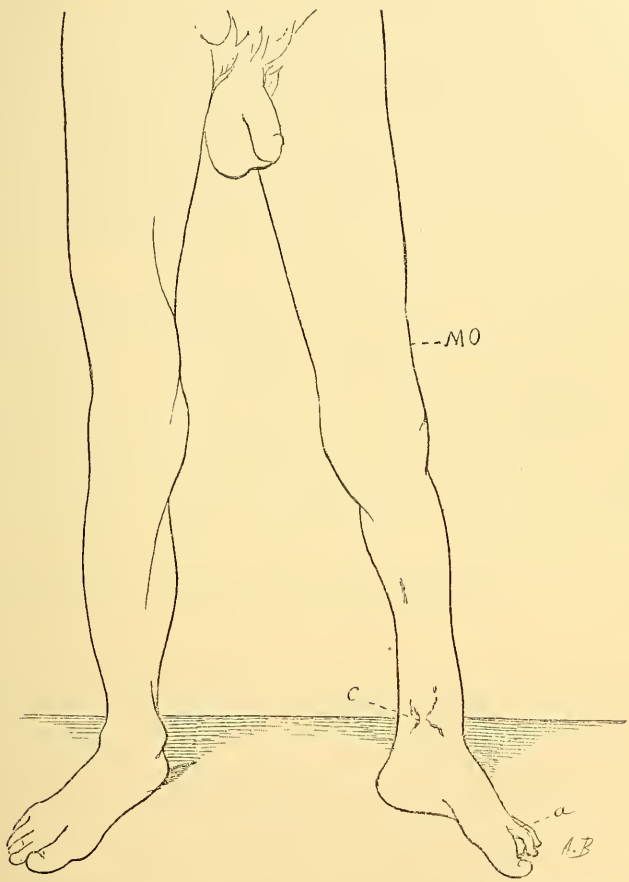

Fig. 379. — *Ancienne résection traumatique de l'extrémité inférieure du tibia, sur une longueur de 12 centimètres. — Résultat constaté vingt-trois ans après.* — Membre solide malgré la régénération très incomplète du tibia. — Ankylose tibio-péronéo-astragalienne. — Orteils en griffe; le second orteil surtout est fléchi et appuie sur l'ongle.

quel il est impossible de rien distinguer. Quant à la plaque malléolaire, elle s'est soudée à l'astragale et il est impossible de lui imprimer le moindre mouvement. Le sujet marche toujours avec son appareil (tuteur à tiges latérales). Ce qu'il y a de remarquable, c'est l'ascension de l'astragale qui est aujourd'hui soudé au péroné. En 1866, il n'y avait que 3 centimètres de raccourcissement, il y en a 8 aujourd'hui. Le membre s'est

tassé peu à peu sous l'influence de la marche et du travail, le péroné est remonté par son extrémité supérieure et s'articule avec la face externe du condyle du fémur. Il est probable que ce tassement s'est fait lentement, car le pied, quoique tourné en dedans, ne l'est pas autant que le ferait supposer une pareille inégalité des deux os.

L'opéré a été très vigoureux jusqu'à il y a trois ans; à partir de ce moment, il a marché avec une difficulté croissante, due à une déformation des orteils dont les quatre derniers prirent la forme d'*orteil en marteau* et appuyèrent sur la chaussure par leur extrémité recourbée. Peu à peu des érosions se formèrent, et le malade se contenta de les protéger par un linge fin. Il n'eut pas l'idée de se faire soigner, attribuant *à son âge* l'impotence progressive de son membre; il quitta peu à peu son travail. Aujourd'hui les orteils en griffe se sont enraidis dans cette situation vicieuse. Le pied est amaigri, les ongles hypertrophiés. Il n'y a rien dans le cou-de-pied qui explique l'impotence du membre; il paraît au contraire dans de meilleures conditions qu'autrefois, à cause de la soudure de l'astragale qui lui donne une grande solidité. Il n'y a ni douleur, ni inflammation à ce niveau. Nul doute que si ce sujet se fût soigné au moment où s'est produite cette déviation des orteils, il eût pu, malgré ses soixante-dix ans continuer encore son pénible métier.

L'insuffisance de la régénération osseuse ne doit pas ici nous surprendre. Le sujet avait cinquante ans au moment de l'opération et le périoste conservé n'avait pas été hyperplasié par une irritation préalable. Malgré cela, cet homme a pu se livrer pendant dix-neuf ans aux travaux les plus pénibles, et il aurait, sans aucun doute, conservé plus longtemps encore la même aptitude fonctionnelle, s'il eût pris le moindre soin de sa personne, quand la rétraction des orteils a commencé à se produire.

2. *Résection d'une grande partie ou de la totalité de la diaphyse du tibia avec son épiphyse supérieure.*

Lorsque c'est l'épiphyse supérieure du tibia qui a été envahie, on devra suivre une conduite analogue à celle que nous venons d'exposer pour les diaphyso-épiphysites inférieures. On se trouvera seulement dans de moins bonnes conditions pour la régénération simultanée de la diaphyse et de l'épiphyse, celle-ci ayant relativement plus de surface cartilagineuse et moins de surface périostique que l'inférieure. Ce sera donc une raison de plus pour essayer de conserver l'épiphyse et d'obtenir une ankylose osseuse complète à laquelle prendra part l'extrémité supérieure du péroné. Comme, d'autre part, le cartilage de conjugaison supérieur a plus d'activité que l'inférieur, son ablation exposera à un raccourcissement encore plus grand.

Nous n'avons pas eu l'occasion de faire simultanément la résection d'une grande longueur de la diaphyse avec l'épiphyse supérieure pour des ostéo-myélites, les cas de ce genre que nous avons rencontrés nous ayant paru justiciables de l'amputation à cause de la gravité des désordres ou ayant pu être traités par les grandes incisions.

Chez le premier malade auquel nous avons réséqué 17 centimètres

du tibia, le genou fut envahi par la suppuration à la suite d'un érysipèle. Nous fîmes de larges incisions et le malade guérit avec une ankylose.

Le seul fait que nous connaissions de résection étendue de la diaphyse du tibia avec l'épiphyse supérieure appartient à B. Anger[1].

Il s'agit d'un adolescent de 15 ans qui, sans cause appréciable, fut pris de douleurs vives dans le genou gauche et de tuméfaction de la jambe, avec fièvre violente et délire. Anger diagnostiqua une ostéo-périostite du tibia suivie d'arthrite purulente du genou. Le 27 novembre 1878, vingt et quelques jours après le début des accidents, il réséqua 15 centimètres de l'extrémité supérieure du tibia, diaphyse et épiphyse. Le périoste, légèrement décollé au niveau de l'abcès sous-périostique, est intact au pourtour de l'articulation. Le péroné n'est pas touché. Malgré diverses complications tenant à la formation de nouvelles fusées purulentes, le malade put marcher au bout de cinq mois avec des béquilles. Six ans après, en 1884, il était dans l'état suivant : il marche facilement avec un soulier mécanique élevé de 10 centimètres. Il y a ankylose de la jambe sur la cuisse. Le tibia, réséqué dans une étendue de 15 centimètres, s'est reproduit sur une longueur de 8 centimètres. Le péroné respecté paraît avoir été arrêté dans son développement.

L'ankylose est la meilleure terminaison qu'on doive rechercher en pareil cas. Malgré la reproduction d'une masse osseuse large et renflée au niveau de la région juxta-épiphysaire, on n'aurait jamais de bonnes conditions pour faire rétablir une articulation mobile.

E. — De l'extirpation totale du tibia. — Indications de cette opération. — Arrêt dans l'accroissement du membre.

Nous avons recommandé (t. I, p. 422) l'extirpation totale des os dans les cas de panostéite avec suppuration des deux articulations limitantes. Il y a alors pandiaphysite et épiphysite double ; toutes les pièces osseuses constitutives du tibia sont malades, et l'inflammation ne tarde pas à dépasser leurs limites.

L'ablation de toutes ces parties, c'est-à-dire *le déblaiement de la loge périostéo-capsulaire interfémoro-astragalienne*, est ici le seul moyen d'enlever la cause de l'infection septique, si l'on ne veut pas amputer le membre au-dessus du genou.

Mais cette opération est tellement grave, non pas au point de vue de la vie, puisque ce sera le seul moyen de la conserver, mais au point de

1. L'observation est publiée *in extenso* dans le mémoire de Cerné. *Congrès français de Chirurgie*, T. I, 1885.

vue de la destinée ultérieure du membre, qu'on ne devra l'entreprendre que sur une indication bien pressante.

Cette opération est surtout admissible chez un enfant ou un jeune adolescent. Chez un adulte, il vaudrait mieux amputer la cuisse ou désarticuler le genou. L'ablation de tout le tibia arrêtera définitivement l'accroissement de la jambe, car on n'obtiendra jamais *au maximum* qu'une tige osseuse de la longueur de l'os enlevé. Si, par exemple, on extirpe la totalité du tibia d'un enfant de quatre ans, l'opéré, arrivé à l'âge d'homme, ne pourra jamais avoir qu'un tibia de la longueur de celui qu'il possédait au moment de l'opération. Il aura donc plus tard 15 à 20 centimètres au moins de raccourcissement, selon la taille à laquelle il arrivera. Si, d'autre part, le tibia ne se régénérait pas en une colonne solide, le malade aurait un membre non seulement raccourci, mais mal fixé, flottant et considérablement atrophié, qui ne pourrait lui être de quelque utilité qu'avec un tuteur rigide muni d'un talon très élevé.

En espérant, après une extraction totale, la régénération d'une colonne osseuse momentanément aussi grande que l'os enlevé, *nous admettons l'hypothèse la plus favorable;* car, sur un sujet au-dessus de quinze ans, nous aurions toujours, d'après ce que nous avons vu dans nos expériences sur les animaux, une hauteur beaucoup moindre.

Il faut donc restreindre le plus possible les indications de cette opération et conserver, quand on le peut, au moins un des cartilages de conjugaison. Si les épiphyses ne sont pas décollées, si elles ne sont pas flottantes dans le foyer de suppuration, il faudra essayer de les conserver, et malgré la présence d'un peu de pus dans l'articulation, on pourra arrêter les accidents par de larges incisions de la synoviale et les débridements des foyers de suppuration périostiques et médullaires. Le libre écoulement de pus pourra arrêter l'infection malgré la gravité des désordres osseux, si le sujet est sain d'ailleurs et traité dans un milieu favorable.

1. *De l'ablation totale du tibia. — Résultats de cette opération chez l'homme. — De la conservation des épiphyses par de larges incisions et la désinfection des articulations limitantes.*

Nous ne connaissons qu'un cas d'ablation totale du tibia, diaphyse et épiphyses; il appartient à A. Poncet, qui pratiqua en 1888 cette opération sur un petit malade, âgé de dix ans, atteint d'une ostéo-myélite aiguë avec suppuration des deux articulations limitantes. Une intervention immédiate était commandée par la gravité des accidents infectieux. Après l'ablation de l'os, ces accidents cessèrent rapidement. On peut donc dire que le succès le plus heureux suivit cette tentative, car malgré

le raccourcissement, c'est-à-dire l'inégalité progressive des deux jambes qui se produira dans l'avenir, l'enfant a un membre qui lui sera toujours plus utile qu'un moignon d'amputation.

Observation XCVII. — *Ostéo-myélite infectieuse de l'extrémité inférieure du tibia droit. — Panostéite. — Invasion et suppuration des articulations du cou-de-pied et du genou. — Ablation sous-périostée totale du tibia*, par M. Poncet.

État du membre opéré sept mois après l'opération.

Paul Jacob, âgé de dix ans (l'enfant est né le 8 mai 1878), de Pouilly (Saône-et-Loire).

Le début des accidents remonte à cinq semaines; il fut caractérisé par une douleur vive, survenue sans cause appréciable au niveau de l'extrémité inférieure du tibia droit.

Lorsque je vis l'enfant pour la première fois avec M. Viennois, le 6 avril 1888, son état était des plus graves. Localement, œdème blanc de toute la jambe droite. Fistules à la partie moyenne de la face antérieure de la jambe, consécutive à une petite incision, à la partie interne de l'articulation tibio-tarsienne et au niveau de la portion juxta-épiphysaire supérieure. Gonflement notable du genou; la pression de chaque côté du ligament rotulien est très douloureuse; on fait sourdre par les fistules un pus séreux, mal lié, de teinte grisâtre. Quelques heures après ce premier examen, l'enfant est opéré. Anesthésie avec l'éther. Bande hémostatique. Longue incision sur la face interne du tibia, remontant progressivement jusqu'à l'épiphyse supérieure. Ablation de toute la diaphyse complètement séparée de son périoste épaissi par une nappe purulente, si ce n'est au niveau de la face postérieure, où une couche osseuse de nouvelle formation réunit le tibia au périoste sous-jacent.

En soulevant le tibia par en bas, on s'aperçoit qu'il est très mobile en haut, au niveau de la portion juxta-épiphysaire. Il existe en ce point une véritable fracture sous-périostique, mais pas d'infiltration purulente apparente. La diaphyse est enlevée dans toute sa hauteur; elle se détache en quelque sorte d'elle-même. L'épiphyse apparaît alors ramollie, friable; le cartilage d'encroûtement du tibia est perforé vers sa partie moyenne, un autre trajet fistuleux sous-périostique conduit également en avant dans l'articulation du genou; l'incision est prolongée par en haut et cette portion osseuse enlevée. L'articulation du genou est prise en totalité, la synoviale épaissie est recouverte d'une teinte grisâtre, purulente.

L'épiphyse inférieure et la portion juxta-épiphysaire correspondante sont réduites à l'état de bouillie osseuse avec quelques petits séquestres; le cartilage diarthrodial est seul, en partie, conservé. La diaphyse tibiale est complètement infiltrée de pus. Large drainage de l'articulation du genou et au niveau de l'articulation tibio-tarsienne. Le périoste tibial est détruit dans son tiers inférieur. On ne touche pas au péroné.

A la date du 14 avril, la température rectale était descendue à 37°,9, mais le malade dormait mal, éprouvant des douleurs vives dans la jambe opérée; sous l'influence du sulfate de quinine, les douleurs disparurent complètement.

Dès le 23 avril les drains étaient enlevés et l'on notait une plaque indurée, ossifiante, vers la partie moyenne de la diaphyse. A partir de cette époque, la plaie étant granuleuse dans toute son étendue, on fit à diverses reprises des greffes osseuses (la substance ostéoplastique fut de provenance humaine et animale).

Dès la fin de juillet, la cicatrisation était complète.

Paul Jacob a été examiné pour la dernière fois le 26 novembre 1888.

Tibia sain.	0,27	Tibia de nouvelle formation.	0,13
Péroné sain.	0,27	Péroné (côté malade). . . .	0,26

Le tibia de nouvelle formation a la forme d'une épée dont la poignée est intimement soudée avec les condyles du fémur; il va en s'amincissant, sous forme d'une

ame de sabre, jusqu'au tiers inférieur. A partir de ce point, la substance osseuse fait défaut, la cicatrice est exclusivement constituée par des parties molles, là où les accidents inflammatoires ont débuté et où ils ont été plus particulièrement intenses.

Le péroné est luxé par en haut et soudé sur le condyle externe du fémur. L'extrémité du tibia nouveau fait saillie sous la peau; les parties molles se déplacent sur son extrémité, qui pointe lorsque l'enfant laisse pendre son pied.

L'enfant part le 29 novembre avec un tuteur prenant son point d'appui sur l'ischion; il marche aisément. (*Observation communiquée par M. Poncet*; nous en donnerons la suite au chapitre final).

Fig. 380. — *Ablation totale du tibia; diaphyse et épiphyses.* — La photographie a été prise le 24 novembre 1888, sept mois après l'opération. — MO, membre opéré; *a*, cicatrice opératoire; *b*, saillie du condyle interne du fémur.

Après la soustraction des deux cartilages de conjugaison, ce résultat est tout ce qu'on peut espérer. L'opéré aura dans l'avenir un raccourcissement qui paraîtra de plus en plus grand à mesure que l'autre tibia grandira, puisque la jambe opérée ne pourra s'allonger. Le raccourcissement ou plus exactement la différence entre les deux membres est aujourd'hui de 85 millimètres; elle sera beaucoup plus considérable dans cinq ou six ans; mais, comme l'ankylose fémoro-tibio-péronéale donne au membre une fixité suffisante, un appareil permettra toujours de corriger pour la station et la marche les déformations inévitables qui résultent de la perte des organes de l'accroissement longitudinal. Une hyperplasie compensatrice des cartilages de conjugaison du fémur pourra diminuer sensiblement le raccourcissement[1].

1. Dans nos expériences d'ablation totale du tibia sur les jeunes animaux, nous avons obtenu la régénération d'une tige osseuse qui se trouvait, à un moment donné, à peu près aussi longue que l'os enlevé; mais, dans quelques cas, il y avait interruption de l'ossification au centre de l'os; les extrémités juxta-épiphysaires étant toujours les plus fécondes. Les animaux qui continuent à marcher après cette opération se cassent fréquemment le péroné, qui est trop faible pour les soutenir. Il en résulte alors une déformation angulaire qui contribue à augmenter le raccourcissement.

Le résultat orthopédique de la conservation est sans doute bien meilleur, puisque le membre ne perd pas sa longueur et que, malgré la suppuration synoviale du cou-de-pied, de petits mouvements peuvent s'y rétablir. Mais si c'est là un argument en faveur de la conservation, ce n'est pas un motif de repousser l'ablation totale du tibia, lorsque cette dernière opération peut seule sauver le malade et prévenir l'amputation de la cuisse. C'est d'après le degré des altérations épiphysaires qu'on se décidera pour l'une ou l'autre ligne de conduite. Les articulations du genou et du cou-de-pied peuvent être distendues et remplies de liquide dans les cas d'ostéo-myélite suppurée du tibia, sans que pour cela la suppuration ait envahi ou doive nécessairement envahir ces articulations. Il est rare même, à cause des rapports des extrémités diaphysaires avec la synoviale, qu'il n'y ait pas, dans une diaphysite totale ou étendue, une sécrétion exagérée de la synoviale des articulations du genou et du cou-de-pied, ou au moins de l'une d'elles. Le nombre des ankyloses consécutives, signalées dans les observations de résection de la diaphyse seule du tibia, est une preuve de la fréquence de ces arthrites par propagation. Il ne faut donc pas ouvrir d'emblée les articulations distendues par les sécrétions de la synoviale. On doit s'assurer par une ponction exploratrice de la nature du liquide avant de pratiquer une large ouverture qui s'infecterait presque fatalement au voisinage des foyers de suppuration. Il faut commencer à enlever la diaphyse et attendre l'effet du large débridement qu'aura produit cette ablation. Elle sera suivie souvent de la résorption du liquide intrasynovial.

E. Vincent a présenté récemment à la Société de médecine de Lyon[2] une observation d'ostéo-myélite du tibia, avec suppuration de deux articulations limitantes, dans laquelle il a fait cesser les accidents par les larges débridements osseux et articulaires. Nous reproduisons cette observation, à cause de sa rareté et de l'appui qu'elle apporte à la pratique des grandes incisions.

Observation XCVIII. — *Ostéo-myélite infectieuse du tibia avec suppuration des deux articulations limitantes (genou et cou-de-pied); trépanation de l'os; ouverture*

1. Quand la suppuration a envahi les deux articulations limitantes du tibia, il faut agir avec promptitude et décision, car d'un instant à l'autre des accidents formidables peuvent éclater. Il y a quelques années, nous nous disposions à faire l'ablation totale de l'os chez une jeune fille qui était atteinte d'une panostéite du tibia avec suppuration de la cavité médullaire et des deux articulations limitantes. Non seulement la malade refusait toute amputation, mais elle ne voulait nous permettre aucune opération sans le consentement de ses parents. L'autorisation arriva enfin; les accidents avaient été conjurés jusque-là, et nous nous disposions à faire l'ablation du tibia le lendemain, quand la malade fut prise d'un frisson intense qui la laissa dans un état tel que nous n'osâmes pas intervenir. Quatre jours après elle avait succombé.

2. *Lyon Médical*, 24 février 1889.

et drainage des articulations; ablation consécutive de la diaphyse tibiale. — Guérison avec un centimètre d'allongement du tibia malade, par M. Vincent.

Il s'agit d'une fille, âgée de neuf ans, entrée à la Charité le 20 décembre 1887 pour une ostéo-myélite de l'extrémité inférieure du tibia. M Vincent fit de suite un large débridement et une trépanation de l'extrémité inférieure du canal médullaire. Tout s'amende, état local, état général. Le 29 décembre, le genou se prend : une ponction capillaire en retire du pus en quantité; le 30, on ouvre largement le genou, le ligament latéral interne est sectionné, on pose des drains dans le sens transversal et le sens antéro-postérieur de l'articulation, qui est lavée au sublimé et bourrée ensuite de gaze iodoformée. Quelques jours plus tard la température remonte, l'articulation tibio-tarsienne s'était prise à son tour. M. Vincent l'ouvrit et la draina ; il transforma le canal médullaire du tibia en une rigole ouverte au moyen de la gouge et du maillet qui servirent à faire sauter les ponts osseux intermédiaires aux couronnes de trépan. Une amélioration suivit ces interventions graves : ouverture du genou, ouverture de la tibio-tarsienne, mise à nu du canal médullaire. Mais, le 15 février, l'état général redevint mauvais, l'examen des urines y décela la présence de l'albumine; du côté du genou et de l'articulation tibio-tarsienne, la suppuration avait cessé; il n'en était pas de même du côté du tibia : le périoste bourgeonnait et suppurait en abondance. M. Vincent ne voulait pas se hâter d'extraire la diaphyse tibiale manifestement menacée de nécrose dans une étendue considérable; il a retardé le plus possible cette opération afin de se ménager des éléments de reproduction.

Le 14 mars, la persistance de la suppuration, l'affaiblissement du sujet, le déterminèrent à enlever toute la diaphyse d'une épiphyse à l'autre; cette diaphyse mesure 24 centimètres de longueur; le périoste n'est épaissi et induré que dans son segment antérieur; le segment postérieur, très adhérent à l'os, n'est presque pas hypertrophié e n'a pas du tout proliféré. M. Vincent a soin de laisser une bandelette osseuse de 5 à 6 centimètres de long sur un centimètre de large, afin d'avoir une épine irritative qui favorise le pouvoir ostéogénique du périoste. Préoccupé de l'accroissement ultérieur du membre, il ménage soigneusement les épiphyses et leurs cartilages de conjugaison, bien qu'elles soient inflammées, infiltrées de pus; pour en modifier l'état, il les touche au thermocautère. La gaine périostique est bourrée de gaze iodoformée. A partir de cette dernière intervention, aucun accident n'a interrompu la marche vers la guérison. La diaphyse enlevée s'est reproduite complètement en l'espace de dix mois, l'os nouveau est même plus gros qu'à l'état normal. Il y a encore un peu de suppuration. Celle-ci est due à de petits séquestres dont l'origine est double : les uns proviennent de la coque périostique antérieure incisée, les autres de la bandelette osseuse très minime qui a été intentionnellement laissée. Dans peu de temps, toute suppuration aura cessé.

M. Vincent fait remarquer qu'il a obtenu, chez sa malade, non-seulement la régénération du tibia, mais que le genou est libre, l'articulation tibio-tarsienne légèrement ankylosée en bonne position; que le membre ne présente aucune tendance au genu-varum et que la tête du péroné n'est pas du tout remontée, nullement subluxée. Cet état du membre trouve son explication dans ce fait que le membre réséqué, non seulement n'a pas subi le moindre raccourcissement, mais qu'il est même plus long que le membre sain.

Septembre 1889. — Le tibia n'est pas encore complètement cicatrisé; il se sépare de temps à autre quelque petit séquestre; mais l'enfant a une santé générale excellente. L'astragale s'étant soudé au tibia et le pied étant en équinisme à un degré qui empêchait la malade de marcher, M. Vincent lui a pratiqué une ostéoclasie sus-malléolaire pour placer le pied à angle droit sur la jambe et rendre la marche plus facile.

La guérison est lente nécessairement dans les cas de ce genre, à cause

de l'élimination des parcelles séquestrales qui proviennent de la surface des parties osseuses conservées; mais, une fois le processus terminé, le résultat orthopédique sera bien préférable à celui de l'ablation totale du tibia. C'est donc la gravité des accidents infectieux et la profondeur des altérations osseuses qui seules devront nous faire sacrifier l'intérêt orthopédique à l'intérêt vital.

2. *Précautions spéciales à prendre pour favoriser la reproduction de l'os après l'ablation totale du tibia. — Conservation de toutes les granulations et de tous les éléments vivants contenus dans la loge de l'os : restes du cartilage de conjugaison; expansions périostiques. — Nécessité de s'abstenir absolument de la curette pour la destruction des granulations.*

Dans toutes ces opérations (extirpation totale, ablations diaphyso-épiphysaires) auxquelles peut donner lieu l'ostéo-myélite suppurée du tibia, il faudra conserver avec soin tous les éléments de la reconstitution de l'os et, chez les très jeunes enfants, tout ce qui peut rester de ses organes d'accroissement. Il faudra d'abord respecter scrupuleusement. avec plus de soin encore que dans les simples extirpations diaphysaires, toutes les couches osseuses ou ostéoïdes qui doublent le périoste isolé de l'os et, sur les points où cette membrane est encore adhérente, laisser de son côté toutes les couches osseuses nouvelles. On trouve le plus souvent des couches saines le long de la diaphyse sous forme de bandes longitudinales répondant aux bords de l'os, là où s'insèrent le ligament interosseux ou les cloisons intermusculaires. Elles serviront de charpente à l'os nouveau et seront les pierres d'attente de la réossification de la gaine périostique.

Les épiphyses doivent être traitées de la même manière. Il est très rare qu'elles soient infiltrées de pus dans toute leur épaisseur. On peut alors conserver à leur périphérie des plaques, des fragments plus ou moins épais, qui assureront la forme et conserveront les saillies du nouvel os (malléole, tubérosité antérieure du tibia, par exemple). Dans le cas de perforation du cartilage de conjugaison par un trajet transépiphysaire, une large trépanation dans la même direction permettra de conserver le contour de l'os. Grâce au pansement iodoformé, on réussit aujourd'hui dans ces opérations économiques qui étaient autrefois impuissantes à prévenir l'infection septico-pyohémique. Sans doute, au point de vue de la désinfection de la plaie et de la rapidité de la guérison, il vaut mieux faire un déblaiement complet de la loge inter-fémoro-astragalienne, *mais l'intérêt orthopédique est tel qu'il faut mettre en œuvre toutes les ressources de l'antisepsie moderne avant de se décider à un sacrifice irréparable.*

Les couches de granulations qui tapissent la gaine périostique, les expansions vasculaires qui s'insinuent entre les lames osseuses, les

houppes de tissu médullaire qui pénètrent dans les sillons de séparation des séquestres, sont des éléments importants de la néoformation osseuse. Tous ces tissus bourgeonnants, granuleux, sont le produit de la végétation de tissu médullaire normalement contenu dans les canaux de Havers ou dans les couches sous-périostiques. *C'est de l'os revenu à l'état de moelle*, mais qui retournera à son premier état, en s'infiltrant de sels calcaires, dès que les causes de suppuration auront disparu. Nous ferons la même recommandation pour les restes des cartilages de conjugaison qui persistent dans la gaine périostique après l'ablation de la diaphyse et des épiphyses nécrosées. On trouve quelquefois le cartilage détruit, nécrosé à son centre, mais tenant au périoste par ses bords et formant un diaphragme incomplet entre la loge diaphysaire et la loge épiphysaire correspondante. Il faut le respecter, enlever seulement les lambeaux nécrosés et abandonner ce qui est douteux à l'élimination naturelle. Si cet anneau cartilagineux continue à vivre, il fournira des éléments importants, pour l'accroissement longitudinal du nouvel os, malgré le ralentissement de ses propriétés végétatives et l'irrégularité de son évolution. Nous redoutons tellement le défaut d'accroissement après l'extirpation totale d'un os long, qu'il nous paraît indispensable, pour atténuer ce danger, de faire flèche de tout bois, et de mettre en œuvre les faibles ressources qui nous restent.

L'idée qui doit nous guider dans le traitement de ces ostéites aiguës est tout autre que celle qui réglera notre conduite dans les ostéo-arthrites fongueuses. Si, dans ce dernier cas, il faut enlever toutes les fongosités tuberculeuses, on doit respecter dans le premier tous les éléments embryonnaires ; s'il est indispensable de racler ou de cautériser les tissus qui contiennent les germes de la tuberculose, il serait absurde de promener la curette ou le thermocautère sur des granulations plastiques qui sont comme du tissu osseux à l'état embryonnaire.

§ IV. Du traitement opératoire des ostéites aiguës passées à l'état chronique et des ostéites chroniques d'emblée. — Indications générales de la trépanation de l'os dans les diverses formes de l'ostéo-myélite, — Sièges d'élection de ces lésions dans le tibia. — Hyperostose générale ou limitée. — Déformations consécutives aux ostéites juxta-épiphysaires. — Décollements diaphysaires et fractures juxta-épiphysaires. — Indications de la résection de toute l'épaisseur de l'os.

Nous avons déjà parlé de la trépanation des os contre les différentes formes de l'ostéite chronique, en traitant des opérations applicables aux inflammations diaphysaires de l'humérus, du radius et du fémur; mais nous nous sommes réservé d'y revenir encore ici, parce que le tibia est le lieu d'élection de ces opérations. C'est celui des os longs qui est le plus souvent le siège de l'ostéo-myélite, développée sous les influences

les plus diverses et fixée dans les portions renflées de la diaphyse. Aussi nous paraît-il utile d'entrer ici dans quelques développements, pour compléter ce que nous n'avons pu que rapidement exposer à l'occasion des autres ostéites diaphysaires.

Résumant et complétant ce que nous avions déjà dit antérieurement sur la trépanation dans le traitement des inflammations osseuses, nous avons, en 1876, formulé nos idées générales sur cette question dans une note insérée dans les Comptes rendus de l'Académie des sciences et que nous reproduisons ici, parce que nous n'avons pas à parler différemment aujourd'hui, et que les travaux des différents chirurgiens qui, après nous, ont recommandé et pratiqué la trépanation dans les diverses formes d'ostéo-myélite, ont de plus en plus confirmé ce que nous avions dit à cette époque.

1. *De la trépanation dans les diverses formes d'ostéo-myélite. — Fréquence des indications de cette opération dans les ostéites névralgiques du tibia.*

Les observations de J.-L. Petit, les préceptes de Boërrhaave et Van-Swieten, les faits de Morven-Smith étaient depuis longtemps connus, mais on ne s'y conformait guère et, à part quelques rares exceptions (Schutzenberger et E. Bœckel (de Strasbourg), Frank (de Giessen), qui avaient trépané les os dans les suppurations aiguës), on était partout d'une grande timidité dans le traitement local des affections osseuses[1]. Édouard Cruveilhier (1865) avait recueilli un certain nombre de faits de trépanation dans les abcès réels ou supposés des os, et quelques années après, Gosselin appelait l'attention sur la guérison des douleurs persistantes des os, sans abcès, par l'application d'une couronne de trépan. Ce fut le travail de Gosselin, présenté en 1875 à l'Académie de médecine, qui attira plus particulièrement l'attention des chirurgiens sur la trépanation dans les affections douloureuses des os, et mit la question à l'ordre du jour[2]. Peu de temps après, Perret[3] exposait dans sa thèse inaugurale les différentes trépanations que nous avions pratiquées depuis quinze ans dans le même but[4]. Quelques mois plus tard, nous

1. Laugier avait à cette époque proposé un petit trépan pour pratiquer la saignée des os.

2. Gosselin avait déjà fait exposer ses idées par son élève Naud, dans une thèse inaugurale en 1868 : *De l'ostéite à forme névralgique.*

3. *De la trépanation dans les abcès des os et dans les ostéites à forme névralgique.* Thèse de Paris, 1876.

4. J'ai pratiqué une première trépanation du tibia pour des douleurs rebelles à caractère névralgique, sans pus, en 1863 (*thèse* de Perret, p. 46). J'avais diagnostiqué un abcès intra-osseux, et je ne trouvai que des espaces médullaires comblés par une moelle fibreuse. Je fis part de mon erreur à mon maître Barrier, ancien chirurgien en chef de l'Hôtel-Dieu de Lyon, qui me dit : « Rassurez-vous. J'ai fait dans ma vie deux opérations semblables, je n'ai pas trouvé de pus, et mes malades ont parfaitement guéri. » Mon opérée guérit parfaitement, en effet; elle quitta deux mois après l'Hôtel-Dieu, ne souffrant plus du tout. Dix ans plus tard elle venait mourir dans mon service, atteinte de panostéite du même tibia qui s'était déclarée tout à coup à la suite d'un refroidissement post-puerpéral.

présentâmes à l'Institut un travail d'ensemble sur la trépanation dans les diverses formes d'ostéo-myélite, et nous fîmes connaître les résultats de dix-neuf de ces opérations pratiquées pour des ostéites fermées, sans communication avec l'extérieur. C'est ce travail qui est résumé dans la note que nous reproduisons ici.

Deux ans plus tard, le mémoire de Lannelongue sur l'ostéo-myélite aiguë[1], les observations de Duplay[2], de Reverdin[3] et autres chirurgiens apportèrent de nouveaux arguments en faveur de la trépanation des os. Ce sont surtout les travaux de Lannelongue qui, en insistant sur le rôle de la moelle dans les inflammations aiguës et en généralisant la théorie de l'origine centrale de ces inflammations, contribuèrent à détruire les préjugés qui régnaient encore dans l'esprit d'un grand nombre de chirurgiens. Si, depuis longtemps, le trépan jouait à Lyon un grand rôle dans la thérapeutique des affections osseuses, aiguës et chroniques, il n'en était pas de même ailleurs, là où régnaient les idées trop exclusives de Chassaignac.

Dans ces dernières années la pratique de la trépanation des os s'est répandue de plus en plus, surtout dès que l'antisepsie est venue rendre cette opération innocente par elle-même. En 1874, nous avions perdu un opéré de pyohémie pour une trépanation pratiquée sur un os non infecté préalablement; depuis lors nous n'avons pas eu le moindre accident imputable à l'opération elle-même :

« La trépanation des os[4], disions-nous en 1876, est une opération applicable à toutes les formes d'ostéo-myélite, qui ont pour caractère prédominant des douleurs intenses et rebelles. Elle est aussi applicable, dans certains cas, à l'ostéo-myélite aiguë avec symptômes généraux graves, comme moyen abortif de l'inflammation.

« Ces douleurs intenses et rebelles ne sont pas propres à une seule variété d'ostéo-myélite. Le caractère névralgique accompagne les lésions de la moelle les plus diverses, apyrétiques ou fébriles; il est le résultat de l'étranglement de la moelle enflammée contre les parois osseuses qui l'entourent.

« En trépanant pour ces ostéo-myélites douloureuses, on trouve la moelle sous les aspects les plus divers; on rencontre souvent ce que M. Gosselin a appelé les *faux abcès des os*.

« Tantôt on trouve une masse fongueuse, baignant dans un peu de

1. *De l'ostéo-myélite aiguë pendant la croissance*, gr. in-8°. Paris, 1879.
2. *Progrès médical*, 1878, et Golay, thèse de Paris, 1879, *Des abcès douloureux des os*.
3. *Trépanation du tibia pour une ostéite cavitaire*. Lausanne, 1878.
4. Extrait des *Comptes rendus de l'Académie des Sciences*, t. LXXXII, séance du 14 août 1876, *Sur la trépanation des os dans les diverses formes d'ostéo-myélite*. — Voy. en outre le *Traité de la Régén. des Os*, 1867, p. 189, t. II, et la *Thèse* de Sézary, 1870. « En cas d'ostéo-myélite, disions-nous, il faut pratiquer une trépanation qui donne issue au pus, fait cesser l'étranglement, soulage le malade et change la physionomie de l'affection. »

sérosité plus ou moins louche ou sanguinolente et circonscrite par une paroi osseuse plus ou moins régulière. Tantôt on rencontre une moelle plus dure qu'à l'état normal, gélatineuse, jaunâtre ou rougeâtre, sclérotisée et cloisonnée irrégulièrement par des trabécules osseux de nouvelle formation, surtout dans le canal central où un tissu spongieux à dispositions variées a remplacé le tissu médullaire normal. Tantôt enfin on tombe sur une cavité à paroi lisse, contenant un pus plus ou moins épais. Du pus peut être infiltré dans les aréoles du tissu spongieux et préparer ainsi la formation d'un séquestre.

« Lorsqu'on tombe sur une ostéo-myélite bien limitée, circonscrite par une cavité osseuse, le soulagement obtenu par la trépanation est généralement immédiat et définitif, à moins qu'en laissant fermer trop tôt la plaie on ne fasse reparaître les causes d'étranglement.

« Lorsqu'il s'agit de la forme plastique, accompagnée d'éburnation plus ou moins prononcée des couches périphériques, à limites peu précises, sans cavité distincte, le soulagement est moins rapide et la guérison moins certaine, à moins qu'on n'ait perforé l'os de part en part et pratiqué une perte de substance assez large pour faire cesser tout étranglement. La dissémination des points malades, la difficulté de la communication entre les diverses vacuoles médullaires, expose à laisser en dehors du trajet de l'instrument des causes d'étranglement.

« On peut cependant, même dans cette forme diffuse, arrêter, par la trépanation et d'une manière définitive, des douleurs intolérables qui, depuis plusieurs mois et même depuis plusieurs années, privaient les malades de sommeil et leur rendaient la vie intolérable.

« C'est dans les régions juxta-épiphysaires de la diaphyse des os longs des membres (tibia, radius, fémur), et surtout dans les extrémités superficielles de ces os, que l'ostéo-myélite douloureuse s'observe le plus fréquemment. On la rencontre aussi quelquefois dans la diaphyse à l'état chronique (humérus, péroné), et même dans les phalanges. On la constate aussi dans d'autres os courts ou plats (calcanéum, os du crâne). Le nom d'*ostéite épiphysaire*, appliqué à ces ostéo-myélites douloureuses des extrémités des os longs, n'est pas justifiable. L'épiphyse n'en est que très exceptionnellement le siège primitif, et, dans ce cas, l'articulation limitante est généralement envahie. C'est la partie spongieuse de la diaphyse, voisine du cartilage de conjugaison, qui est le lieu d'élection de l'ostéo-myélite douloureuse.

« Malgré l'utilité de la trépanation et les résultats brillants qu'elle procure, on ne doit y recourir qu'après avoir épuisé les ressources de la thérapeutique non opératoire (antiphlogistiques, révulsifs, iodure de potassium, injections de morphine, etc.). Les larges débridements périostiques, mettant l'os à nu sans pénétrer dans son intérieur, feront dans quelques cas disparaître les douleurs.

« On réservera la trépanation pour les cas où la nature inflammatoire de la lésion ne peut être mise en doute. Dans les lésions organiques des os, la trépanation pourrait toujours agir comme opération de débridement, mais elle exposerait aux plus graves accidents; l'amputation du membre ou l'ablation de l'os sont alors les seules opérations rationnelles.

« Dans le cas de diagnostic douteux, on doit rechercher sur l'os malade les traces d'ostéites anciennes, les cicatrices adhérentes à l'os et tous les autres signes d'une inflammation antérieure. La présence de ces reliquats d'une ostéite ancienne apportera une grande présomption en faveur de la nature inflammatoire de la lésion actuelle.

« La trépanation est applicable à toutes les formes d'inflammation, dès que la gravité des accidents commande une intervention. Dans les formes aiguës, elle peut arrêter ou prévenir les accidents graves, souvent mortels, de l'ostéo-myélite suppurée. Dans les formes subaiguës ou chroniques qui ont comme phénomène prédominant une douleur rebelle, intense et parfois atroce, elle amène le calme en débridant la moelle comprimée par le tissu osseux périphérique.

« Les lésions des filets nerveux de la moelle dans le cas d'ostéite à forme névralgique sont encore indéterminées. On peut admettre *a priori* que, dans les cas où les altérations phlegmasiques du tissu osseux sont obscures et où les conditions de l'étranglement sont peu apparentes, les nerfs de la moelle ont pu subir les altérations qu'on a constatées dans les névralgies des autres régions; mais on n'a pas encore pu vérifier cette hypothèse.

« Pour pénétrer dans les foyers médullaires qui sont le siège de la douleur, on traverse, tantôt une couche osseuse épaisse et plus ou moins éburnée, tantôt une couche osseuse de consistance moyenne, et même plus mince et plus faible qu'à l'état normal.

« Une couche épaisse et éburnée se rencontre surtout dans les cas anciens et sur les os qui ont éprouvé autrefois les diverses transformations consécutives à l'ostéite ; elle est le résultat du travail plastique qui s'est opéré autour du foyer morbide et qui s'est continué pendant les périodes de calme de la maladie. Dans les cas récents, à marche subaiguë, mais continue et progressive, c'est le processus inverse qui domine; l'os est plus ou moins raréfié et facile à traverser par le trépan.

« Dans la forme éburnée, la guérison spontanée est presque impossible, à cause de la résistance des parois; le pus et le liquide contenus dans la cavité peuvent cependant se faire jour à la longue, si une nouvelle poussée inflammatoire active sur quelque point la consistance de la paroi.

« Dans la forme raréfiante, la paroi s'usant par médullisation progressive de dedans en dehors, le foyer finit par s'ouvrir sous le périoste et puis à l'extérieur; les douleurs se calment alors. Mais ce processus peut

durer longtemps et occasionner, pendant plusieurs mois, des souffrances qu'une intervention opportune fait cesser instantanément.

« Sur les dix-neuf cas[1] dans lesquels j'ai trépané pour des ostéo-myélites douloureuses, j'ai trouvé huit fois du pus, dix fois les diverses altérations de la moelle que j'ai signalées. Sur ces dix derniers, trois fois seulement il y avait une cavité distincte et régulière ; dans les sept autres, la lésion n'était pas nettement circonscrite. Dans un dernier cas, enfin, la trépanation, appliquée contre une ostéo-myélite aiguë du fémur, n'a amené qu'une assez grande quantité de sang. Cette saignée locale a arrêté les accidents généraux et prévenu la nécrose de l'os, qui me paraissait à peu près inévitable.

« Dans la plupart des cas, la trépanation a les suites les plus simples. La douleur change immédiatement de type et de caractère ; au lieu de ces élancements nocturnes, et de cette sensation de l'éclatement de l'os (douleur ostéocope), le malade éprouve dans la plaie des douleurs d'inflammation locale, qui se dissipent peu à peu. C'est surtout dans les formes à cavité circonscrite que le changement dans le caractère de la douleur s'opère rapidement.

« Les phénomènes hypertrophiques de l'ostéite, ainsi que la suppuration du trajet, peuvent continuer pendant un temps plus ou moins long, après la disparition des douleurs; l'élimination de quelques parcelles nécrosées peut s'opérer pendant un certain temps, après l'opération ; elle met fin à la suppuration si le trajet est encore ouvert ; elle est l'occasion d'un nouvel abcès si la cicatrisation est déjà effectuée.

« Sur les dix-neuf cas signalés, deux opérés sont morts de pyohémie : l'un par les progrès de l'ostéo-myélite, que la trépanation n'avait pu qu'enrayer ; l'autre, deux mois après une trépanation faite dans un cal douloureux, en grande partie constitué par un tissu osseux condensé. La malade ne souffrait plus depuis longtemps : elle était regardée comme guérie, mais sa plaie n'était point fermée. Se trouvant encore à l'hôpital, elle fut prise tout à coup, soixante-trois jours après son opération, d'accidents pyohémiques qui amenèrent la mort dix jours après. J'ai observé un cas analogue de pyohémie tardive pour une trépanation, faite dans d'autres conditions que les cas cités dans ce travail. »

Depuis lors nos observations se sont multipliées et nous ne les comptons plus aujourd'hui; avec la diminution de gravité des plaies osseuses, nous avons usé plus largement des débridements osseux et médullaires. Nous avons de plus en plus traité les ostéo-myélites comme les inflammations des parties molles, et nous pénétrons hardi-

1. La plupart de ces observations sont rapportées avec détails dans la thèse de M. le Dr Perret : *De la trépanation dans les abcès des os et dans l'ostéite à forme névralgique.* (*Thèses* de Paris, 1876).

ment dans les parties les plus cachées de l'os dès que le débridement des cavités médullaires nous paraît indiqué.

Le tibia est le siège d'élection des ostéites chroniques à forme névralgique. Nous avons rencontré plusieurs fois dans ces dernières années ces ostéalgies rebelles sur des tibias éburnés; les trépanations multiples ont seules pu en avoir raison. La nature des tissus qu'on divise et des couronnes qu'on enlève ne rend pas toujours compte de la persistance des douleurs. On ne traverse que du tissu éburné et on arrive sur des points moins compacts qui présentent à peine quelques petits espaces médullaires. Ce n'est que par le débridement de l'os et le changement consécutif dans sa circulation que ces trépanations peuvent agir.

On ne tombe pas toujours, malgré l'indication fournie par le siège de la douleur, sur le point qu'il faut débrider, et on doit alors placer plusieurs couronnes le long de la diaphyse. Les couronnes de trépan sont comblées par un tissu qui reste très longtemps fibreux, et c'est là une des conditions qui peuvent prévenir le retour de l'étranglement des filets nerveux dans les ostéites éburnées. Le tibia reste par cela même affaibli à ce niveau, et nous avons observé deux fois des fractures consécutives sur des femmes que nous avions opérées pour ces éburnations internes, sans hypertrophie notable de l'os. Une de ces malades était une fille de 20 ans qui avait eu une ostéite névralgique sur les deux tibias à la suite d'une fièvre typhoïde. Elle se brisa le tibia droit dans une chute qu'elle fit en glissant sur le parquet, trois mois après la trépanation.

2. *Phénomènes hypertrophiques consécutifs sur ostéites du tibia : persistance prolongée des épines irritatives. — Déformations consécutives aux ostéites juxta-épiphysaires; décollements diaphysaires ; fractures des os atteints d'ostéite.*

L'ouverture des foyers obscurs et cachés dans la profondeur d'un os ne constitue qu'une indication relativement rare quand on considère le nombre des opérations de débridement ou de diérèse que réclament les ostéo-myélites ou les reliquats qu'elles ont laissés. Nous ne nous occuperons plus des formes aiguës dont nous avons déjà suffisamment parlé dans nos généralités ou au sujet des diverses diaphyses précédemment étudiées.

Les ostéo-myélites ouvertes et non douloureuses du tibia sont extrêmement fréquentes, et réclament souvent une intervention active, soit pour faire cesser un suintement séro-purulent, soit pour enlever une épine irritative qui, malgré la tolérance du moment, peut d'un instant à l'autre faire éclore de nouveaux accidents. Ces lésions entretiennent chez les enfants une irritation sourde qui amène une hyperostose

générale et plus particulièrement une hypertrophie longitudinale de l'os.

Cette hypertrophie longitudinale de l'os est une cause d'inégalité des membres et, comme conséquence, de claudication plus ou moins disgracieuse. Elle se produit fatalement chez les enfants lorsqu'il reste dans la diaphyse de l'os un foyer d'ostéo-myélite, que ce foyer contienne seulement une moelle subissant les processus divers de l'inflammation ou renferme un petit séquestre incarcéré. Rien n'est variable comme le tissu qu'on rencontre dans le canal médullaire des os dans lequel évolue un processus inflammatoire sourd, mais continu. On trouve à la moelle tous les aspects, et ces aspects sont souvent multiples dans l'étendue de 2 ou 3 centimètres carrés. Comme symptômes, on ne constate qu'un peu de chaleur à la peau, très variable du reste, et quelques vagues douleurs à la fin de la journée, à la suite d'une course prolongée, ou lorsque le suintement séro-purulent s'arrête, dans les cas où une fistule persiste encore. Quelquefois même l'indolence est complète.

Mais ce travail sourd, indolent, n'en retentit pas moins sur les cartilages de conjugaison. Sous l'influence de cette irritation indirecte, les organes de l'accroissement longitudinal fonctionnent avec plus d'activité, et l'on trouve, au bout de quelques mois ou un an, que le tibia malade a pu croître de 2, 3 ou 4 centimètres de plus que le tibia sain. Le maximum d'accroissement longitudinal que nous ayons rencontré était de 8 centimètres, sur un jeune homme de vingt-deux ans qui souffrait dans le tibia depuis l'âge de huit ans. L'hyperostose est tantôt générale, comme on le voit dans les ostéo-myélites centrales et étendues; d'autres fois elle est bornée à une des extrémités de l'os, selon que l'ostéite a été limitée à l'une ou à l'autre région juxta-épiphysaire. L'hypertrophie en épaisseur s'accompagne d'une diminution de longueur toutes les fois que le cartilage de conjugaison correspondant a été détruit ou plus ou moins altéré : il n'y a qu'une hyperostose d'origine périostique. Le péroné, s'allongeant alors tout seul, se luxe en haut, devient saillant en bas et produit des déformations variées que nous avons depuis longtemps décrites[1].

Nous verrons plus loin comment on peut remédier à cette inégalité d'accroissement; pour le moment, nous devons chercher le moyen de la prévenir ou du moins de la faire cesser. Or le seul moyen que nous ayons, c'est l'arrêt de l'ostéo-myélite par l'évacuation de tout le tissu médullaire malade. On procède par des trépanations échelonnées le long de l'os pour être sûr de dépasser le foyer, et on les fait suivre, dans les hyperostoses générales, d'un évidement longitudinal de tout le canal médullaire.

Nous avons déjà appelé l'attention sur l'atteinte inégale que subissent

1. *Traité expér. et clin. de la régénération des os*, t. I, chap. XII et XIII.

la moelle et tout le tissu osseux dans une ostéo-myélite généralisée à la totalité ou à une grande étendue de l'os. C'est ce qui explique la marche inégale de l'inflammation dans les diverses régions; ici, suppuration et nécrose; là, raréfaction ou infiltration gélatiniforme; plus loin, sclérose osseuse ou éburnation.

Un débridement hâtif de l'abcès profond enlève la douleur et fait cesser les accidents généraux, mais l'évolution de la médullite peut se prolonger pendant des années dans les autres parties de l'os et nécessiter plus tard des évidements complémentaires. Quelquefois même des résections étendues de toute l'épaisseur de l'os deviendront nécessaires, si tout l'organe s'altère sous l'influence de poussées inflammatoires successives

Or, c'est au tibia que nous avons observé le plus souvent ces effets variés et ces terminaisons de l'ostéo-myélite, ces pandiaphysites primitives ou secondaires qui réclament souvent des évidements longitudinaux d'un bout de la diaphyse à l'autre, et ces ostéites bipolaires qui demandent qu'on agisse simultanément sur les deux régions juxta-épiphysaires.

La fréquence des ostéo-périostites ou des ostéo-myélites aiguës du tibia explique le grand nombre et la variété des nécroses qu'on y rencontre. Il faut les attaquer avec d'autant moins d'hésitation que l'opération est simple et facile à cause de la position superficielle de l'os.

Souvent des désordres qui paraissaient limités à une faible étendue se prolongent dans toute la diaphyse. On croit n'avoir affaire qu'à un petit foyer d'ostéo-myélite où conduit un petit trajet fistuleux, et l'on trouve un séquestre s'étendant sur presque toute la longueur de l'os et entouré de foyers d'ostéite de divers types augmentant encore l'espace à évider. Certains foyers d'ostéite ont une marche très lente et peuvent être indéfiniment tolérés. Nous avons opéré, entre autres, un vieillard de soixante-treize ans portant un foyer d'ostéo-myélite au tiers supérieur du tibia depuis 1821. A cette époque, à l'âge de douze ans, il avait eu une ostéo-myélite aiguë qui, après des accidents graves terminés par l'issue d'un petit séquestre, était arrivée à une cicatrisation complète. Depuis lors il éprouvait de temps en temps des douleurs sourdes qui se dissipaient d'elles-mêmes. En 1882, ces douleurs revinrent plus intenses. Nous pratiquâmes la trépanation de l'os et nous trouvâmes un séquestre déchiqueté, long de 35 millimètres et large au maximum de 3 à 6. L'ostéite avait donc mis soixante et un ans à évoluer et à amener la formation d'un séquestre qui tenait encore un peu par une extrémité.

Si les séquestres de la partie centrale de la diaphyse ou ceux qui siègent dans la région juxta-épiphysaire, à une certaine distance du cartilage de conjugaison, amènent l'excès d'accroissement longitudinal de l'os, ceux qui touchent et altèrent ce cartilage sont accompagnés d'un arrêt d'accroissement et occasionnent par cela même dans la jambe des déformations en sens inverse. Nous y reviendrons plus loin.

Quand l'ostéite arrive près du cartilage de conjugaison, elle a souvent pour effet de médulliser la couche spongieuse juxta-cartilagineuse, et cette médullisation peut aller si loin qu'elle interrompt la continuité de l'os et rend la diaphyse mobile sur l'épiphyse. Cette mobilité se rencontre rarement cependant, parce que, dans la plupart des cas, il se produit, parallèlement à cette médullisation

Fig. 381. — Disjonction pathologique de la diaphyse du tibia d'avec l'épiphyse supérieure.

L'épiphyse du tibia n'a subi aucun déplacement; elle est dans l'axe de la cuisse et le genou est intact. A partir de la région juxta-épiphysaire supérieure, la jambe s'incline en dedans et le pied appuie sur son bord externe. Le péroné est intact, mais très mobile dans son articulation supérieure. — On voit une plaie bourgeonnante au niveau de la région juxta-épiphysaire; le stylet arriverait sur le tissu spongieux dénudé.

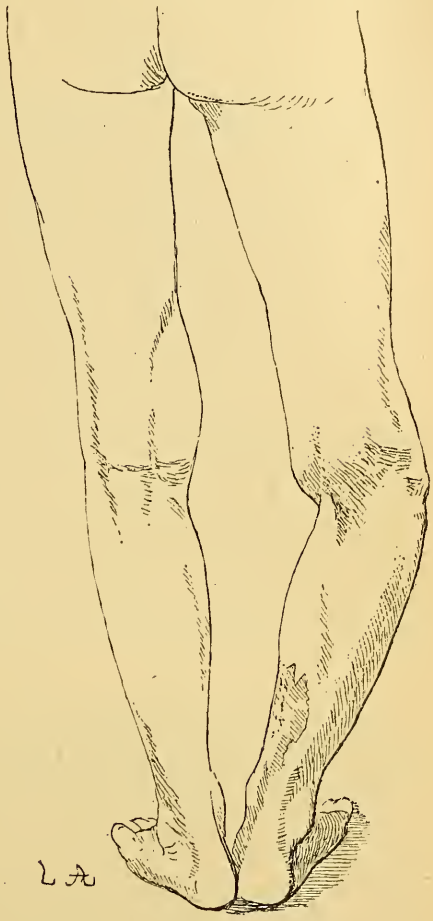

Fig. 382. — Même sujet vu par derrière.
(*Dessins d'après des photographies prises en* 1868)

profonde, un dépôt de couches osseuses sous-périostiques qui forme une sorte de cal périphérique. Toute mobilité est alors empêchée et la guérison peut se produire sans déviation, dès que le foyer du tissu spongieux s'est débarrassé des portions séquestrales qui entretenaient la suppuration. Habituellement, cette disjonction de la diaphyse n'est que temporaire, et une virole périphérique ne tarde pas

à fixer les os, mais le temps de la disjonction peut être assez long pour laisser se produire des inflexions de l'os et finalement une difformité permanente. Le cas de disjonction le plus remarquable que nous ayons observé est celui d'un jeune homme, entré dans notre service en 1868, et qui, six mois après une ostéo-myélite aiguë de la région juxta-épiphysaire supérieure, avait encore la diaphyse mobile sur l'épiphyse; son membre était ballottant et, quand il se tenait sur ses béquilles et appuyait légèrement le pied par terre, le membre se pliait à 5 centimètres au-dessous du genou, comme l'indiquent les figures 381 et 382[1].

Nous nous contentâmes de maintenir le membre dans la rectitude, et deux mois après il était solide et dans une bonne direction. Nous n'enlevâmes les séquestres que plus tard, parce qu'ils ne paraissaient pas limités. Généralement il vaut mieux commencer par là.

Au lieu de disjonctions diaphysaires, il se produit quelquefois des fractures dans le tissu spongieux, et plus souvent encore à l'union de la région juxta-épiphysaire et de la région cylindro-diaphysaire. Ces fractures se produisent à la suite d'un effort ou d'une chute quand les malades veulent marcher avant la consolidation de l'os. Nous représentons ici une fracture double du membre inférieur[2] produite à quelques jours de distance sur un malade qui avait à la fois une ostéo-myélite fémorale de la région sous-trochantérienne et une ostéo-myélite juxta-épiphysaire inférieure du tibia (fig. 383).

1. Ces déplacements ne se font pas toujours de la même manière ; nous en avons rencontré diverses variétés. La direction ultérieure de la jambe est influencée par la position que prend le malade dans son lit, par la laxité de l'articulation péronéo-tibiale supérieure, par la concomitance possible d'un certain degré d'ostéite sous la tête de cet os.

Nous avons figuré déjà (p. 187, fig. 328) un déplacement direct d'arrière en avant. Lannelongue (*De l'ostéomyélite pendant la croissance*, p. 62) a observé « que dans la séparation de l'extrémité supérieure du tibia, le fragment inférieur se porte en arrière et se place dans la rotation en dehors. Sézary a noté le même déplacement ».

Nous avons vu des déviations tardives se produire longtemps après la cicatrisation. Elles étaient dues à la destruction inégale du cartilage de conjugaison. Suivant qu'il avait été altéré en dedans ou en dehors, il se produisait plus tard un genu-varum ou un genu-valgum.

2. Cette double ostéite juxta-épiphysaire, à la partie supérieure de la cuisse et inférieure de la jambe, est rare. Elle siège dans les régions juxta-épiphysaires les moins fécondes au point de vue de l'accroissement du membre; or, nous savons que ces régions sont moins souvent atteintes que les extrémités opposées des mêmes os dans les néoplasies inflammatoires ou autres. Ce que nous avons observé plus souvent, c'est la double ostéite juxta-épiphysaire du genou, d'origine séparée dans chaque os, sans communication de l'un à l'autre.

Bien que l'extrémité supérieure du tibia soit chez l'homme, comme chez les animaux sur lesquels nous avons expérimenté, plus féconde que l'extrémité inférieure, la différence n'est pas grande entre les deux extrémités, et à certaines périodes du développement, l'extrémité inférieure paraît même avoir une activité plus féconde que la supérieure, comme nous l'ont montré quelques mensurations faites sur les saillies des os fracturés; mais la difficulté de séparer, dans ces observations, ce qui appartient à l'hyperplasie, suite de l'irritation indirecte du cartilage de conjugaison, de ce qui est l'effet du développement normal, nous engage à attendre de nouveaux faits pour établir une proportion entre les deux cartilages de conjugaison.

Dans une première statistique, publiée dans notre article sur les *Inflammations des os*,

Ces fractures étaient consolidées quand le malade entra dans notre

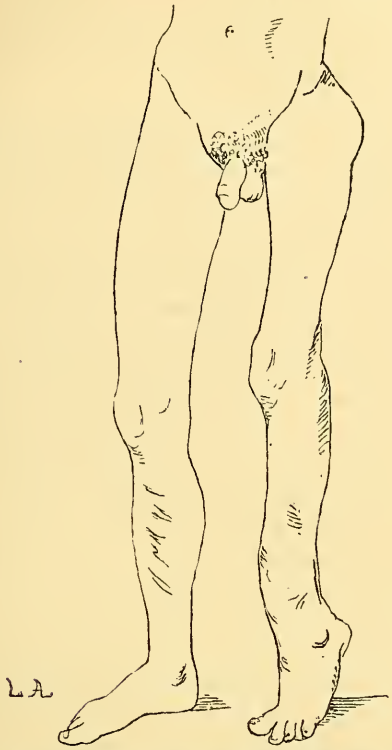

Fig. 383. — Fractures du fémur et du tibia produites sur ces os atteints d'ostéomyélite. La fracture du fémur siége dans la région sous-trochantérienne; celle du tibia à la réunion du quart inférieur avec les trois quarts supérieurs.

service; c'était en 1867. Nous ne fîmes rien pour les redresser; nous

(*Encyclopédie internationale de Chirurgie* d'Ashhurst), nous avions trouvé, sur 124 ostéites diaphysaires du tibia, que 40 siégeaient au tiers supérieur, 42 au tiers inférieur et 42 au tiers moyen ou sur la totalité de la diaphyse (ostéites bipolaires comprises). En ajoutant à cette statistique 23 faits récents, recueillis à mesure que le hasard les a soumis à notre observation, nous arrivons au chiffre de 49 pour l'extrémité supérieure de la diaphyse, contre 48 pour l'extrémité inférieure et 50 pour la région moyenne (cylindro-diaphysaire) ou la totalité de la diaphyse, c'est-à-dire sans limitation à une des régions juxta-épiphysaires. Il y a donc presque égalité. Nous ferons remarquer, à cet égard, que cette égalité ne détruit pas la prédisposition morbide que nous attribuons à la région qui contient le cartilage le plus fécond. En dehors de la prédisposition, il y a la cause déterminante; or la région juxta-épiphysaire inférieure est plus exposée que la supérieure aux chocs, aux entorses juxta-épiphysaires, au refroidissement, à toutes les causes, en un mot, qui peuvent amener une ostéite.

Pour les lésions néoplasiques plus ou moins malignes, l'extrémité supérieure reprend sa prééminence. Sur 18 cas, nous avons trouvé qu'elles siégeaient 12 fois au tiers supérieur, 3 fois au tiers moyen, 3 fois au tiers inférieur pour le tibia et le péroné réunis.

Le tibia est l'os le plus souvent atteint d'ostéite aiguë pendant la période de croissance; sur 119 ostéites, Sézary (*thèse citée*) en avait trouvé 56 siégeant sur le tibia. Lannelongue, d'autre part, avait noté 33 ostéites du fémur contre 24 du tibia.

enlevâmes seulement un petit séquestre du tibia. Le péroné s'était tordu, mais ne paraissait pas fracturé; à aucun moment, du reste, il n'y avait eu de ballottement du pied indiquant une fracture des deux os. Le malade marchait sur la pointe du pied.

3. *Nature des ostéites chroniques du tibia. — Traitement de ces ostéites par de longues tranchées tout le long de l'os.— Indications de l'ablation de la diaphyse sur toute son épaisseur.*

Relativement rares dans les diaphyses, les ostéites tuberculeuses s'y rencontrent cependant, même dans le tissu compact du tibia ; mais c'est surtout dans les régions juxta-épiphysaires qu'on les observe. La forme d'ostéite à laquelle Trélat[1] a donné le nom d'*ostéite insidieuse* nous paraît devoir s'y rattacher. C'est le *spina-ventosa* des grands os longs des membres. Nous avons vu des cas semblables à l'extrémité inférieure du tibia, du péroné, et sur les autres os longs des membres.

D'après les idées générales que nous avons déjà exposées, la résection de l'os sur toute son épaisseur sera rarement indiquée dans les ostéites chroniques de la diaphyse du tibia, quelle que soit leur origine. C'est par les évidements longitudinaux, par les creusements de toute la diaphyse du tibia qu'on attaquera les reliquats des ostéo-myélites anciennes, en enlevant tous les tissus morts ou altérés. Dans les cas d'hyperostose considérable, le creusement de ces longues tranchées est suivi d'une rétraction très lente, mais graduelle, des parois. On obtient à la longue une diminution de l'épaisseur de l'os avec une cicatrice déprimée, qui reste longtemps fibreuse, mais qui s'ossifie chez les jeunes sujets quand on a soulevé le périoste avant de creuser la tranchée dans la substance de l'os. La cicatrisation du fond de la tranchée intra-osseuse est quelquefois très lente à s'accomplir, et nous avons vu quelques malades, jeunes cependant, dont la plaie avait mis plus d'un an à se cicatriser; et encore le fond de la cicatrice était-il recouvert d'une mince pellicule qui s'excoriait à la moindre pression. Chez l'adulte, la cicatrisation de ces tranchées profondes est plus difficile encore, et chez certains sujets elle reste toujours incomplète. (Voy. p. 468.)

Cette lenteur extrême dans la cicatrisation, due à la fixité des parois osseuses, ne s'observe guère cependant que chez les sujets âgés ou chez les tuberculeux jeunes qui manquent de plasticité. Quand elle retarde trop la guérison, on doit se demander si une résection totale de l'os ne serait pas préférable. Nous n'y avons cependant jamais eu recours dans ce but. Nous nous sommes borné à faire une résection latérale, c'est-à-dire à enlever une des parois du canal osseux, afin de permettre aux parties molles de se rapprocher de la paroi osseuse opposée et de

1. *Premier congrès français de chirurgie*, 1885.

combler l'espace laissé libre par l'évidement primitif. Cette lenteur dans la réparation s'observant surtout chez les sujets que leur âge ou la nature de l'affection osseuse rend peu propres aux régénérations osseuses, nous avons toujours redouté une résection totale. Mais lorsqu'il s'agit de ces os énormément hyperostosés, chez des enfants ou des adolescents bien portants d'ailleurs, la question doit être envisagée autrement. A part les ostéites tuberculeuses (celles qui constituent le spina-ventosa des os longs), on se trouvera en présence d'un périoste épais, riche en éléments plastiques, et l'on pourra compter alors sur une belle régénération.

Nous avons dû critiquer certaines opérations de Larghi, en tant qu'indication opératoire, et nous croyons de plus en plus que l'évidement suffira dans des cas analogues. Mais, depuis les pansements actuels, nous sommes plus partisan de l'ablation de toute l'épaisseur de l'os, pourvu que nous trouvions dans la structure du périoste des gages certains de sa réossification future. Aussi, quand on rencontrera, sur des enfants et des adolescents, des os hyperostosés avec des foyers inflammatoires ou nécrotiques disséminés dans toute leur étendue, sous le périoste et dans les parties centrales, nous paraîtra-t-il préférable aujourd'hui d'enlever totalement la portion de la diaphyse hyperostosée, plutôt que d'insister sur l'évidement et le nettoyage de ces foyers trop nombreux pour être enlevés complètement, même en plusieurs séances. On finit généralement par en avoir raison, sans doute, mais la cure est longue, rarement radicale, et toujours incertaine. En réséquant toute l'épaisseur de l'os en une seule séance, on hâtera la guérison définitive et l'on aura un meilleur résultat au point de vue de la forme du membre. Mais, nous le répétons, ce n'est que chez les individus jeunes et plastiques, et pour les lésions envahissant toute l'épaisseur de l'os, que nous préférons la résection totale aux opérations économiques, plus lentes, il est vrai, mais moins aléatoires au point de vue du résultat orthopédique et des fonctions utiles du membre. La dissémination des lésions et l'altération de l'os dans toute sa substance sont ici, comme pour toutes les diaphyses, les indications de la résection totale.

Nous avons depuis longtemps signalé les hyperostoses du tibia qui se produisent au-dessous des vieux ulcères[1], mais jamais nous n'avons eu à réséquer en pareil cas, les lésions osseuses étant ici secondaires et sous la dépendance de l'irritation des tissus cutanés. Une fois seulement, nous avons abattu la crête antérieure du tibia, hérissée d'ostéophytes dont la présence gênait la cicatrisation de l'ulcère. Nous avons vu récemment Verneuil creuser dans le tibia une large tranchée dans l'espoir d'obtenir la rétraction des parois osseuses, et par cela même dimi-

1. *Traité exp. et clin. de la Régénération des os*, chap V. De l'irritation traumatique des divers éléments, de l'os et des autres tissus de la substance conjonctive.

nuer l'étendue d'un ulcère rebelle dont il n'avait pu obtenir la cicatrisation par les moyens usuels. Dans le même but, Adelman[1] avait autrefois réséqué six pouces de la diaphyse du tibia dans toute son épaisseur. Un large ulcère des parties molles enveloppait le tibia, et les chairs ne pouvaient se rejoindre sur l'os. Pour faciliter la guérison de cet ulcère, le chirurgien de Dorpatt fit la résection du tibia. L'ulcère guérit temporairement après cette opération, mais reparut bientôt, et huit mois après il fallut amputer la jambe.

Les vieux ulcères des jambes subissent quelquefois la dégénérescence cancroïdale et envahissent peu à peu l'os sous-jacent qu'ils rongent sourdement. Nous avons eu plusieurs fois à ruginer le tibia dans ces conditions, mais on trouve souvent l'os plus malade que l'aspect de la plaie ne l'avait fait supposer. Les bourgeons cancroïdaux pénètrent profondément dans les canaux de Havers élargis et se développent ensuite dans le canal médullaire. Il faut alors amputer. Ce n'est qu'en intervenant au début que la rugination peut être utile et produire des résultats durables.

4. *Des opérations applicables aux ostéites diaphyso-épiphysaires ne pénétrant pas dans l'articulation.*

Ce sont surtout les ostéites tuberculeuses qu'on rencontre dans les épiphyses ; mais les ostéites purement inflammatoires, aiguës ou subaiguës, s'y rencontrent aussi dans la période de croissance, à la suite des traumatismes ou des infections générales. Quand l'articulation correspondante est intacte, il faut les traiter comme les lésions diaphysaires communes. On pénètre dans le foyer, soit directement, soit à travers le cartilage de conjugaison, lorsqu'une perforation de ce cartilage indique le trajet qu'a suivi l'inflammation. Une fois l'abcès ouvert, si l'on trouve du tissu spongieux infiltré de pus, on le creuse avec prudence pour ne pas pénétrer dans l'articulation; et si l'on ne trouve pas de séquestre mobile ou de nécrose limitée, il faut abandonner les parties malades à leur élimination naturelle à travers des ouvertures maintenues béantes. Nous avons plusieurs fois trépané la malléole externe sans pénétrer dans l'articulation. Quant à l'épiphyse supérieure du tibia, nous l'avons également creusée assez profondément à travers le cartilage de conjugaison détruit ou bien par une brèche antérieure prolongée aussi haut que possible. La plus grande prudence, nous le répétons, doit guider dans ces opérations, et il faut savoir s'arrêter quand il est dangereux d'aller jusqu'au bout, au voisinage de l'articulation. Dans des cas rares, nous

1. *Prag. Vierteljahresschrift*, 1858. — L'autopsie de la jambe montra les deux bouts du tibia terminés en pointe, non pas par le dépôt d'une matière osseuse nouvelle, mais par la résorption du tissu osseux ancien. L'intervalle était rempli par une cicatrice fibreuse à laquelle adhéraient les muscles voisins. — Cité par Holmes. — *Traduction anglaise* d'Alb. Wagner.

avons évidé le tibia, inclusivement d'une épiphyse à l'autre, à cause de la présence de petits foyers épiphysaires compliquant l'ostéite diaphysaire. Un jeune homme à qui nous avons fait cette opération il y a six ans, sur une étendue de 35 centimètres, est aujourd'hui parfaitement guéri et a conservé ses deux articulations mobiles.

Ces foyers épiphysaires, surtout quand ils sont tuberculeux, mettent très longtemps à se combler, particulièrement dans l'épiphyse supérieure. Souvent une fistule persiste pendant plusieurs années, et quand elle parvient à se cicatriser, elle conserve la plus grande tendance à se rouvrir, à cause de la faible plasticité de ses parois.

§ V. Des résections traumatiques de la diaphyse du tibia. — Rareté de leurs indications. — Avantages des résections retardées. — Résections portant sur les deux os de la jambe dans les fractures compliquées. — Résultats de ces résections dans la chirurgie d'armée.

Nous ne nous étendrons pas longtemps sur cette question, pour ne pas répéter ce que nous avons déjà dit à propos des autres fractures compliquées. La plupart des fractures de jambe seront traitées par l'expectation sous le pansement antiseptique. Si l'on empêche l'infection de la plaie, les fragments, bien que multiples, se cicatriseront comme dans une fracture sous-cutanée. Déjà, dans la pratique civile, les succès du simple pansement antiseptique sont mis chaque jour hors de doute, aussi ne devra-t-on recourir à une résection proprement dite que dans des cas tout à fait exceptionnels, rendus particulièrement graves par le nombre des esquilles mobiles, les corps étrangers venus du dehors qui se trouvent entre elles, et les chances d'infection qu'ils entraînent avec eux. Les résections ou les esquillotomies secondaires seront surtout réclamées par l'inflammation de la plaie, quand les débridements du foyer n'auront pu arrêter les accidents. C'est alors qu'il faut extraire ou réséquer les fragments d'os et les portions de la diaphyse qu'on avait essayé de conserver. Le déblayement du foyer par l'esquillotomie sous-périostée et, au besoin, la section des bouts de l'os permettront, de conserver le membre et d'obtenir chez les jeunes sujets un résultat fonctionnel excellent, grâce à la régénération de l'os. On se préoccupera de conserver une égale longueur au tibia et au péroné pour assurer l'équilibre du pied, éviter les déviations ultérieures et permettre une marche facile. La résection d'une quantité du péroné, égale à la perte de substance non réparable du tibia, sera nécessaire quand on ne pourra pas faire chevaucher suffisamment les fragments du premier os. Nous examinerons plus particulièrement cette question en nous occupant de l'articulation tibio-tarsienne.

Dans les plaies de guerre, la question se présente toujours hérissée de

difficultés à cause de la variabilité des conditions qui influent sur le sort des blessés et les caractères de la blessure. Nous ne pouvons trop nous servir des faits observés dans les guerres passées, les résultats devant être tout autres à l'avenir, dans les armées pourvues d'une bonne organisation des services médicaux. Rappelons seulement que les résections diaphysaires primitives, inutiles le plus souvent par elles-mêmes, auront toujours le grand inconvénient d'exposer à la pseudarthrose et même au manque absolu de régénération osseuse quand la diaphyse aura été enlevée sur une grande longueur et dans toute son épaisseur. Cette interruption de la continuité du tibia que la physiologie expérimentale aurait dû faire prévoir, même avec la méthode sous-périostée, est fréquemment signalée dans les faits rapportés par Otis. Malgré les préceptes de Bilguer, de Percy, les conseils de Briot et la doctrine de Baudens, ces résections n'ont jamais été acceptées en règle générale dans les armées européennes. A part les esquillotomies, qui ont de fréquentes indications dans les fractures comminutives produites par les armes à feu, les résections typiques n'ont donné que de mauvais résultats. C'est dans la guerre d'Amérique surtout qu'on a pu apprécier combien elles étaient dangereuses. Nous laissons la parole à Otis :

« L'examen des exemples connus de la résection des os de la jambe soit dans la continuité du tibia, soit dans celle du péroné ou bien encore dans les deux os, montre d'une façon concluante que dans une grande proportion de ces cas l'opération n'était pas judicieusement entreprise. Non seulement la proportion de la mortalité après la résection excède celle des cas traités par l'expectation, mais les résultats définitifs, dans les cas de guérison après la résection, sont encore moins satisfaisants sous le rapport de l'utilité du membre que ceux qui sont traités par la conservation. La mortalité des fractures du tibia traitées par la conservation était de 10,5; celle du péroné de 9,7, et celle des deux os de 20,2 pour 100 pendant que, dans les résections correspondantes, la mortalité était de 25,6, de 27,2 et de 61,1 pour 100. Les résections des deux os furent rarement pratiquées; 18 cas seulement de cette catégorie ont été rapportés, et la grande mortalité (61,1 pour 100) qui a suivi cette opération semblerait justifier son exclusion de la chirurgie militaire. Les résections du tibia sont plus nombreuses que celles du péroné, les premières étant de 185, les dernières de 182, avec une proportion de mortalité légèrement en faveur des résections du tibia. Les résultats de cette opération dans la chirurgie des armées européennes, comme le montrent les diverses statistiques, ont toujours été moins satisfaisants que ceux de l'amputation; sur un ensemble de 152 cas, 106, ou 69,7 pour 100, ont eu une terminaison fatale.

« La hauteur des os réséqués varie entre un demi-pouce et deux pouces, et dans un seul cas, le péroné entier, sauf environ un pouce de la

malléole externe, fut enlevé; 49 cas, ou 12,6 pour 100 sur les 387 résections de la jambe, furent ultérieurement suivis de l'ablation du membre : 21 par l'amputation de la jambe, 5 par la désarticulation du genou et 23 par l'amputation de la cuisse. Considérant l'utilité du membre spécialement après la résection du tibia ou des deux os de la jambe, ces résultats doivent être regardés comme mauvais ». Otis cite alors plusieurs cas qui démontrent l'impotence du membre et les déformations consécutives qu'il subit lorsque la continuité du tibia reste interrompue[1].

La fréquence de la pseudarthrose, dans cette statistique, s'explique, sans doute, par le peu de soin qu'avaient pris les chirurgiens américains de conserver le périoste; mais, malgré la meilleure technique opératoire, cet accident se produira toujours après les résections d'une grande portion d'os pratiquées immédiatement après la blessure.

C'est pour ce motif que nous avons toujours pratiqué très peu de résections diaphysaires du tibia et que nous avons réduit notre intervention à l'extraction des esquilles mobiles ou à l'excision des bouts saillants qu'il était difficile ou imprudent de réduire. Nous avons perdu autrefois plusieurs de nos malades de pyohémie après cette opération, comme nous les perdions, du reste, sans intervention opératoire. Nous

1. « Dans le cas de J. Hogan, volontaire au 127e de Pensylvanie, le chirurgien assistant W. Thompson, U. S. A., dit que « la jambe était complètement sans action, présentant un hiatus de 9 ou 10 pouces, sans aucune espérance du moindre changement dans un laps de temps quelconque », et il remarque « qu'aucune opération ne pourrait être appelée moins utile ou moins philosophique que celle qui a été pratiquée dans ce cas ». Le colonel W. Fitch, du 29e volontaire de l'Ohio (cas 707, page 447 *ante*), qui visita le Muséum de médecine militaire en 1870, six ans après l'opération, regrettait grandement de n'avoir pas été amputé. Trois pouces du tibia avaient été réséqués et l'os était resté désuni; le mollet était atrophié et le pied gonflé et inutile. Dans le cas du lieutenant D. R. Fyler (cas 704, page 446 *ante*), du 2e de Connecticut, le chirurgien examinant H. E. Gates, rapporta en 1877 que la jambe entière ainsi que la cuisse est atrophiée. « Le péroné est incliné en dehors et il y a une dislocation partielle de sa tête. La jambe se plie facilement au siège de la blessure et ne peut supporter aucun poids. Je ne doute pas que le péroné ne cédât immédiatement, si le blessé voulait se tenir debout sur lui. Il y a une grande mobilité à la tête du péroné, par suite de la distension des ligaments, la ligne de support étant par l'inclinaison de la jambe jetée en dehors vers cette articulation. L'opéré porte un appareil pesant 7 livres, qui emboîte le membre et lui donne le seul support possible. L'incapacité fonctionnelle est progressive sous le rapport des mouvements et de la flexion du péroné, etc. Je considère cette présente condition pire que s'il avait subi une amputation au niveau du genou. La locomotion est très pénible. » *La pseudarthrose, rarement notée dans les cas traités sans intervention opératoire, est mentionnée au moins vingt-cinq fois dans les cas de guérison après la résection de l'os de la jambe.* Dans le cas de J. Lagro, volontaire au 10e de Vermont (cas 719, page 457), d'après le rapport d'O. F. Fassett, il résulte que les os n'ont jamais été unis, excepté par un ligament, et qu'ainsi il n'existe qu'une fausse articulation. Le même rapporteur examinant le blessé en 1877, treize ans après, dit que « la blessure est encore ouverte, suppurante et douloureuse, l'os étant extrêmement atteint. La blessure est si près de l'articulation qu'il faudrait amputer au-dessus du genou. La condition du blessé est pire aujourd'hui que si on lui avait fait l'amputation de la cuisse. La jambe est courbée et grandement déformée. » Dans les cas où la résection fut faite dans la continuité du péroné, on conserva plusieurs fois des membres utiles, mais le pied ne pouvait pas être posé à terre sans tourner, par suite du manque de soutien dû à l'interruption du péroné. » (*Résection dans la continuité des os de la jambe*, Otis, loc. cit., page 569).

n'avons fait de résection étendue que lorsque la fracture pénétrait dans l'articulation (fractures en spirale du tiers inférieur), et nous avons de cette manière conservé un membre utile en faisant courir moins d'accidents au blessé. Nous avons fait surtout des résections secondaires ou tardives de la diaphyse : intra-fébriles pour faire cesser les accidents, post-fébriles pour tarir la suppuration et redresser le membre. Les résections intra-fébriles, si graves avant l'antisepsie, nous ont donné de bons résultats avec le pansement iodoformé. Grâce à la parcimonie de ces opérations et au soin que nous avons pris de conserver le périoste, nous n'avons jamais constaté de pseudarthrose consécutive.

§ VI. De la résection du tibia dans les néoplasmes bénins.

Il ne peut pas être question de résection du tibia dans les néoplasmes envahissants et même dans les néoplasmes à caractère douteux. C'est l'amputation de la jambe ou de la cuisse qu'il faut pratiquer en pareil cas, selon le siège de la lésion. Les résections étendues du tibia non suivies de la régénération de l'os donnent de trop mauvais résultats orthopédiques pour qu'on expose le malade au danger de la récidive. On ne lui procurerait qu'un faible avantage en compensation des mauvaises chances qu'on lui ferait courir.

Nous n'avons jamais fait que des résections latérales du tibia pour des exostoses, ou bien pour des cancroïdes cutanés qui avaient envahi l'os. Quand nous avons été en présence de tumeurs ayant envahi toute l'épaisseur de l'os, nous avons toujours préféré amputer, malgré l'apparente bénignité du néoplasme.

Si l'on trouvait des cas exceptionnellement limités et favorables par cela même à une résection, soit du centre de la diaphyse, soit de l'extrémité inférieure, il faudrait faire une résection parostale et retrancher une égale longueur du péroné, pour placer bout à bout les deux surfaces de section du tibia.

§ VII. Des ostéotomies et résections orthopédiques des os de la jambe dans les difformités de ces os et en particulier dans les cals vicieux et les courbures rachitiques. — Difficultés opératoires dues à la soudure irrégulière des deux os de la jambe après les fractures compliquées.

Les os de la jambe ont donné lieu, dans ces dernières années, aux tentatives opératoires les plus variées pour les ramener dans leur position normale après les diverses déviations. Les cals vicieux, le genu-valgum et les difformités rachitiques ont surtout fourni matière à ces opérations. C'est dans les cals vicieux que la question du manuel opératoire présente son principal intérêt, le genu-valgum et les déviations

rachitiques devant être traités le plus habituellement par les appareils à redressement ou l'ostéoclasie.

A. — OSTÉOTOMIE ET RÉSECTIONS ORTHOPÉDIQUES DES OS DE LA JAMBE DANS LES CALS VICIEUX ET DANS LES DÉFORMATIONS RÉSULTANT D'ANCIENNES RÉSECTIONS.

Les variétés de cals vicieux sont infinies : elles sont en rapport avec le siège et les causes de la fracture, le degré du déplacement primitif, les défectuosités du traitement consécutif et les complications qui sont survenues pendant ce traitement. C'est dire qu'il y a des saillies angulaires, des déplacements suivant la circonférence, suivant la direction et la longueur, et que ces déplacements présentent de si nombreux degrés qu'une simple section suffira dans un cas, tandis que dans d'autres il faudra faire une résection angulaire ou trapézoïdale. Dans quelques cas les os sont restés indépendants ; dans d'autres, qu'on observe surtout après les fractures compliquées, les os sont soudés entre eux et fixés dans des rapports invariables, tantôt par une simple jetée osseuse, et tantôt par des masses larges, épaisses, qui remontent plus ou moins haut le long du ligament interosseux. On trouve fréquemment ce ligament ossifié à plusieurs centimètres au-dessous et au-dessus de la fracture : de là, de grandes difficultés opératoires pour rétablir l'indépendance des deux os.

Cette variété de lésions ne nous permet pas de décrire un manuel opératoire pour chacune d'elles ; nous allons examiner les principaux types et exposer d'une manière générale les indications à remplir.

Nous ne nous occuperons ici que de l'ostéotomie ou des résections applicables aux difformités diaphysaires. C'est à propos de la résection tibio-tarsienne que nous traiterons des difformités consécutives aux fractures articulaires et aux luxations qui en sont la conséquence[1].

1. *Indications générales de l'ostéotomie et des résections dans les cals vicieux de la diaphyse des os de la jambe. — Rareté relative de ces indications; facilité de l'accommodation du pied chez les jeunes sujets malgré la soudure défectueuse des os de la jambe.*

Si l'on s'empressait de pratiquer l'ostéotomie ou la résection cunéiforme des os de la jambe qui ne se sont pas consolidés dans une direction absolument normale, on ferait beaucoup d'opérations inutiles. Chez les enfants, le redressement s'opère d'abord par le mécanisme de la rectification spontanée des os rachitiques (T. Ier, p. 532), et puis par le modelage des extrémités sous l'influence des pressions physiologiques et de

1. Les ostéotomies diaphysaires des os de la jambe, pour cals vicieux, ont été pendant longtemps, depuis l'opération de Lemercier (1815), des opérations exceptionnelles. Gangolphe en avait réuni seulement 37 cas dans sa thèse (1882), dont 6 empruntés à notre clinique. Depuis lors ces opérations se sont multipliées et ont été partout pratiquées.

l'action musculaire. Chez les adultes même, l'accommodation des articulations finit par le produire dès qu'elles ne sont plus douloureuses, et l'on voit souvent des malades incapables de s'appuyer sur leur pied dévié, quelques mois après leur fracture, et qui deviendront plus tard d'intrépides marcheurs. Il ne faut donc pas se presser dans les déviations légères; on doit attendre que toute douleur et toute rétraction musculaire aient cessé et insister d'abord sur les moyens propres à assouplir les tissus et à redonner aux muscles leur action.

Lorsque l'impotence du membre persiste et que le pied ne parvient pas à se poser d'aplomb, il faut alors intervenir et rectifier la direction des os de la jambe à laquelle est subordonnée la position du pied.

Trois cas principaux peuvent se présenter :

Déviation angulaire ou déplacement suivant la circonférence avec conservation de l'indépendance des deux os.

Mêmes déplacements, mais avec chevauchement prononcé et toujours indépendance des deux os.

Déplacements variés avec fusion des quatre fragments en un cal unique ou jetées osseuses intertibio-péronières[1].

Le premier cas est le plus simple et on pourra même le plus souvent obtenir le redressement du membre par l'ostéoclasie. Si l'on a recours à l'instrument tranchant, on se contentera de diviser avec la scie ou mieux avec le ciseau les deux os séparément et on essayera de corriger la difformité. Si la rectification est incomplète ou que, après avoir mis les os dans leur direction normale, il reste au niveau du tibia un trop grand espace à combler, on enlèvera un coin osseux sur un des fragments; l'indépendance des deux os permettra sans autre opération de les ramener dans la rectitude.

Quand, aux déplacements précédents, se joint un chevauchement assez considérable pour diminuer d'une manière grave la longueur du membre, on séparera les fragments par une section oblique ou longitudinale et, après avoir sectionné toutes les résistances fibreuses périphériques, on soumettra le membre à l'extension continue et progressive pour regagner au moins une partie de la longueur perdue. C'est toujours là une opération difficile, délicate, à cause de la rétraction de tous les tissus du membre qui ne permet pas de ramener les fragments bout à bout. Il faut même y renoncer pour les cas anciens, si l'on ne peut coapter les bouts qu'en soumettant le membre à des tractions énormes et en lui faisant subir des dilacérations dangereuses. Mais on corrigera toujours les déplacements suivant la longueur et la circonférence, de manière à faire reposer le pied sur ses points d'appui normaux, et l'on remédiera ensuite à la diminution de longueur par l'exhaussement de la semelle.

1. Un des fragments peut être indépendant des trois autres, et on a alors une pseudarthrose unie à une synostose irrégulière.

Les grands déplacements avec soudure péronéo-tibiale ne peuvent être corrigés que par l'excision des ostéophytes et la libération des deux os. A cause de l'étendue des ostéophytes et de leur prolongation indéterminée le long du ligament interosseux, on doit s'attendre à de grandes difficultés pour mobiliser les extrémités fracturées. Comme ces extrémités sont souvent déformées, déviées, hérissées de saillies, il faut se livrer à un véritable exercice de menuiserie pour les faire coapter dans leur direction normale. Les masses ostéophytiques pourront englober des nerfs, des vaisseaux, des tendons; il faudra donc procéder avec la plus grande prudence et ne pas donner de coup de ciseau au hasard. Lorsque des douleurs névralgiques ou la paralysie de certains muscles auront fait soupçonner une blessure ou un emprisonnement du nerf, il faudra aller avec une lenteur mesurée. Dans un cas, nous avons sculpté une gouttière dans un cal englobant le nerf musculo-cutané : dans un autre, nous avons dû prendre les plus minutieuses précautions pour ne pas intéresser le nerf tibial postérieur.

Si les adhérences sont trop étendues, il vaut mieux ne pas poursuivre la séparation des os et se contenter de les placer dans une direction normale; il reste une ankylose tibio-péronière qui n'a pas de grands inconvénients en général, une mobilité supplémentaire s'établissant dans l'articulation tibio-tarsienne. Ces adhérences, du reste, ont une grande tendance à se reproduire et l'on s'expose ainsi à faire un travail inutile. Quand on veut libérer les os, il faut enlever les jetées interosseuses avec la membrane fibreuse qui les recouvre; mais, dans l'excision du coin pris sur les os normaux, on doit détacher le périoste à ce niveau et le conserver avec soin, pour ne pas s'exposer à une pseudarthrose qui serait beaucoup plus grave que la déformation primitive.

Ainsi pratiquées, ces ostéotomies ou résections cunéiformes donnent d'excellents résultats orthopédiques et fonctionnels. On obtient des guérisons rapides et par première intention dans les cas simples, c'est-à-dire lorsqu'il n'y a pas eu ou qu'il n'y a plus de suppuration osseuse et intermusculaire. Souvent alors, au bout de six semaines ou deux mois, les opérés peuvent commencer à marcher en s'appuyant sur des béquilles. On devra soutenir le membre avec un appareil silicaté tant que la consolidation ne sera pas complète, par crainte des déviations secondaires.

L'ostéotomie des os de la jambe peut quelquefois être nécessaire pour corriger des déformations résultant d'anciennes résections du tibia suivies de la déviation du pied en dedans. Il faut alors, non pas mettre les fragments dans la rectitude, mais les couder à angle plus ou moins saillant en dedans, afin de pouvoir porter le pied en dehors et le faire reposer sur sa face plantaire

Nous avons opéré, il y a trois ans, un malade auquel Jambon (de

Mâcon) avait pratiqué dix-neuf ans auparavant une résection diaphyso épiphysaire de l'extrémité inférieure du tibia. L'os réséqué s'était reproduit, mais dans une hauteur moindre que la portion enlevée. Le malade marchait sur le bord externe du pied, et depuis quelque temps des ulcérations s'étaient produites sur la moitié antérieure de ce bord, au niveau du cinquième métatarsien. Aucune chaussure ne pouvait prévenir ces ulcérations, qui reparaissaient dès que le malade recommençait à marcher. Nous cherchâmes alors à corriger la direction du pied de manière à le faire appuyer par sa face plantaire. Comme le péroné était soudé à l'os nouveau, nous ne pouvions pas nous contenter d'une simple résection de cet os. Il fallut sectionner en même temps le tibia et enlever un coin péronéo-tibial à base externe. Voici cette observation, intéressante à plus d'un titre.

Observation XCIX. — *Ancienne résection diaphyso-épiphysaire de l'extrémité inférieure du tibia. — Déviation du pied en varus-équin par suite de l'insuffisance de la reproduction osseuse. — Troubles trophiques; ulcérations du bord externe du pied. — Résection cunéiforme péronéo-tibiale pour couder les os de la jambe et ramener le pied en dehors. — Accidents cérébraux vingt-cinq jours après l'opération; manie aiguë. — Fracture accidentelle de jambe au niveau de la résection. — Consolidation. — Plus tard, accidents divers; réapparition des troubles trophiques. — Amputation de jambe au lieu d'élection. — Description du squelette du pied amputé.*

En mai 1887 entra dans notre clinique un malade qui avait subi, le 27 mai 1868, à l'âge de seize ans, la résection sous-périostée de 12 à 13 centimètres de l'extrémité inférieure du tibia. L'opération avait été pratiquée par M. le Dr Jambon (de Mâcon), et l'observation en fut publiée en 1870, dans la thèse de M. Nodet sur la *Résection tibio-tarsienne*. Au moment où s'arrête l'observation, en janvier 1869, le pied commençait à se déverser en dedans, et M. Jambon craignait que la reproduction ne fût pas suffisante à cause de la conservation irrégulière du périoste, vers la partie inférieure du tibia. Au bout de dix mois cependant, après l'opération, le malade abandonna les béquilles et se servit d'un tuteur, qu'il laissa quelques mois plus tard. Malgré la déviation du pied, l'utilité du membre était telle que l'opéré a pu faire jusqu'à 40 kilomètres par jour. Il ne souffrait plus et il n'est pas revenu d'abcès. L'articulation du cou-de-pied, quoique raide, n'était pas complètement ankylosée et jouissait d'un léger mouvement de flexion.

Depuis quelque temps, cependant, des troubles trophiques sont survenus, une ulcération indolente s'est produite au niveau du durillon formé sous la tête du cinquième métatarsien; cette ulcération s'est agrandie, l'os a été dénudé et le malade n'a plus pu marcher sans béquille. Nous l'avons vu à ce moment et lui avons fait garder le repos. La cicatrisation de la plaie s'effectua assez rapidement, mais, malgré un soulier approprié, l'ulcération se reproduisait dès que le malade voulait se remettre à marcher. Le pied était plus froid et moins sensible que l'autre au pincement et aux piqûres d'épingles. Le malade demandait à être débarrassé d'une manière ou de l'autre, même par l'amputation, d'une infirmité qui lui interdisait toute vie active; nous essayâmes d'abord de changer les points d'appui, en retournant le pied en dehors, de manière à le faire reposer sur sa face plantaire.

Voici quel était son état avant l'opération :

Pied équin-varus très prononcé, sans enroulement notable de la voûte plantaire.

Dans la station debout, il appuie sur son bord externe et porte surtout sur la tête du cinquième métatarsien. Rétraction du tendon d'Achille. Saillie très accusée de la malléole externe. Il n'y a pas de malléole interne. La portion du tibia reproduite descend en s'effilant vers l'astragale et se continue avec un fort trousseau fibreux qui se perd sur l'astragale et le calcanéum.

Le tibia mesure : du côté opéré, 340 millimètres ; du côté sain, 395.

Le péroné : du côté opéré, 380 millimètres ; du côté sain, 390.

Résection cunéiforme péronéo-tibiale. — Le 6 juin 1887, nous enlevâmes un coin péronéo-tibial, à base externe, large de 28 millimètres au point le plus épais. Nous découpâmes d'abord un morceau trapézoïdal du péroné à petit côté interne, puis nous divisâmes le tibia de manière à continuer le coin. La division du péroné fut faite avec une petite scie, celle du tibia commencée avec une petite scie circulaire et terminée avec le ciseau. La limite supérieure de la base du coin arrivait sur le péroné à 12 centimètres de la pointe de la malléole, la limite inférieure à 93 millimètres. Nous voulions ainsi tomber sur le tibia à la jonction de l'os ancien avec l'os nouveau. Les deux os n'étaient pas soudés au niveau du coin, mais plus bas ils étaient fusionnés ; l'espace interosseux n'avait que 4 ou 5 millimètres à la hauteur du coin. Le tibia était formé par un tissu compact, homogène, sans canal médullaire, non éburné cependant. Une seule incision externe suffit pour cette opération. Après l'ablation du coin, le pied put être ramené en dehors ; sa plante regardait directement en bas, plutôt un peu en dehors. Nous ne nous occupâmes pas de l'équinisme, qui jouait dans le cas présent un rôle compensateur pour la marche, à cause du raccourcissement du membre.

Les suites de l'opération furent très simples, et tout allait pour le mieux au point de vue local et général, quand, le 22 juin, le malade, après quelques mouvements épileptoïdes, tomba dans la somnolence et fut pris ensuite d'un accès de manie aigu qui inspira les plus vives inquiétudes et rendit le traitement ultérieur très difficile. On profita d'un moment de calme pour faire le pansement ; le 28 juin, la plaie est réunie, il y a à peine un peu de pus appréciable au niveau du drain, mais pas de consolidation.

Jusqu'au 22 juillet les accidents cérébraux continuent : comme le malade n'avouait pas d'alcoolisme et que nous trouvions dans ses antécédents que des signes de présomption relativement à la syphilis, nous administrons l'iodure de potassium.

La consolidation est complète à la fin de juillet, et la direction du pied est parfaite ; il repose sur le sol par sa face plantaire.

Quelques jours après, le malade se leva avec un bandage silicaté ; il fit une chute lourde sur le parquet et malgré son bandage se cassa la jambe au niveau de la résection. Nouveaux accidents cérébraux, toujours sans fièvre, qui font craindre l'existence d'une tumeur cérébrale. Alternatives de crises épileptiformes et de somnolence.

Le malade part le 12 février pour l'asile des convalescents, où il s'empresse d'enlever son bandage silicaté et de marcher ; il fit plusieurs chutes, se fractura encore les os de la jambe. La plaie suppura, des fusées s'ouvrirent tout autour et l'articulation tibio-tarsienne fut envahie. Le pied reprit une mauvaise position, sans cependant être aussi dévié qu'avant l'opération. Albumine dans l'urine. Nous amputâmes la jambe au lieu d'élection et nous fîmes l'autopsie du pied, qui nous permit de constater l'état de la reproduction du tibia et les rapports de la partie reproduite avec les os du pied. Malgré la suppuration qui était survenue dans ces derniers temps, ces rapports n'avaient pas changé.

Le tibia et le péroné qui, au moment de l'opération, étaient indépendants au niveau de la section, sont aujourd'hui soudés à ce niveau par des ossifications nouvelles. La portion néoformée du tibia est représentée par tout ce qui est au-dessous de l'angle de correction. Elle est formée par un tissu compact, très dur, homogène, presque éburné, comme on a pu s'en assurer par une coupe dans le sens de la longueur. Il n'y a pas de malléole ; elle est remplacée par un fort ligament fibreux qui s'insère sur l'astragale et

le calcanéum. La partie reproduite est aplatie et moins épaisse que le tibia normal. Son extrémité inférieure est de 5 centimètres plus élevée que le sommet de la malléole externe. Elle a une longueur de 8 centimètres maximum; 12 1/2 avaient été enlevés; il y a donc un déficit de 45 millimètres, ce qui explique la déviation du pied en dedans.

L'astragale est profondément modifié dans sa forme; il est réduit à une couche

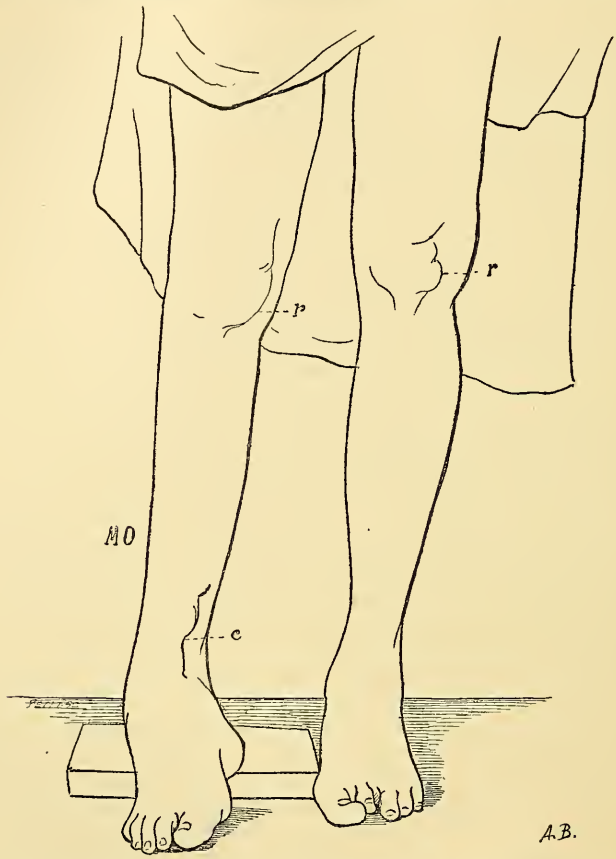

Fig. 384. — *Forme et direction du membre avant l'opération correctrice; déviation du pied en varus-équin*, due à l'insuffisance en hauteur de la partie du tibia reproduite. — Une hauteur de 12 à 13 centimètres avait été retranchée. — *e*, cicatrice de la plaie opératoire; *rr*, niveau différent des deux rotules.

osseuse mince, plus épaisse en avant qu'en arrière, de telle sorte que le calcanéum, relevé en arrière, touche presque par sa grande apophyse le bord postérieur du tibia qui, au lieu de présenter une convexité à ce niveau, présente un bord concave (fig. 385).

Cette observation est le seul exemple que nous ayons de la vérification par l'autopsie du degré de régénération après la résection du tibia. Elle confirme, du reste, ce qu'on pouvait constater sur le vivant, à cause de la position superficielle de l'os et de la facilité de déterminer ses

rapports à travers la peau, c'est-à-dire la moindre hauteur de la portion reproduite et l'absence d'un appendice malléolaire. La déviation du pied en *varus* est alors inévitable et progressive, surtout quand le péroné continue à grandir. Il eût été possible de limiter ce déplacement en réséquant une certaine longueur du péroné pour faire remonter la

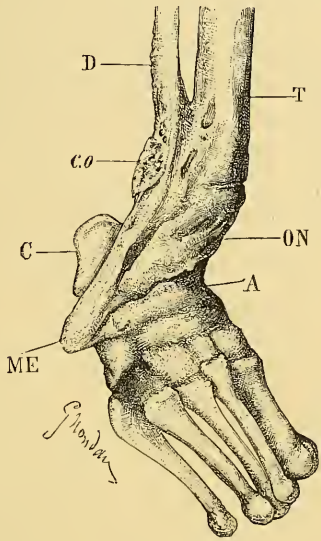

Fig. 385. — *Redressement du pied par la résection cunéiforme des os de la jambe suivie de la soudure angulaire des fragments — La partie des os située au-dessous de l'angle représente la portion du tibia reproduite et montre ses rapports avec le péroné et les os du tarse.* — P, péroné; T, tibia; ON, portion du tibia reproduite; C.O, cicatrice osseuse au niveau de la base du coin retranché; C, calcanéum.

malléole. Mais, pour que cette opération eût tout l'effet qu'on est autorisé à en attendre, il faudrait la faire préventivement au moment de la résection du tibia, ou bien quelques mois après, dès qu'on peut juger de la longueur qu'aura la portion reproduite, et, dans tous les cas, avant que le péroné ne soit soudé à l'os nouveau. La chondrectomie conjugale trouvera aussi son application chez les jeunes sujets.

B. — OSTÉOTOMIES ET RÉSECTIONS ORTHOPÉDIQUES DANS LES DÉVIATIONS RACHITIQUES DE LA DIAPHYSE DES OS DE LA JAMBE ET CERTAINES FORMES DE GENU-VALGUM. — MOYEN D'ALLONGER LES OS CHEZ LES RACHITIQUES PAR L'OSTÉOTOMIE LONGITUDINALE.

Nous avons fait très peu d'ostéotomies dans les courbures rachitiques, d'abord parce que nous en sommes peu partisan, et puis parce que nous ne recevons guère ce genre de maladies dans notre service d'hôpital.

Nous avons peine à comprendre le nombre d'opérations qu'ont pratiquées certains chirurgiens. Il nous semble qu'ils n'ont pas été assez patients et ont manqué de confiance dans l'action des appareils, qui sont toujours efficaces, même dans les cas les plus rebelles, pourvu qu'on ne leur demande pas une action immédiate. Toutes les fois que le rachitisme n'est pas arrivé à la période d'éburnation, il est d'abord justifiable des appareils. Quand les os sont de consistance moyenne, le redressement forcé avec les mains facilitera et rendra plus rapide l'action des appareils. L'ostéoclasie instrumentale devra être appliquée quand la consistance des os rendra inefficace le redressement manuel. Dans les cas de dureté extrême des diaphyses éburnées, la section du tibia avec la scie et le ciseau est pour nous l'opération de choix. — L'ostéotomie faite dans la période de ramollissement des os nous paraît une erreur, d'autant plus qu'elle ne met pas à l'abri de nouvelles déviations et même d'une augmentation de la déviation primitive, malgré l'excitation ossifiante que produit dans l'os le traumatisme opératoire[1].

Mais, quoique rare, dans certains milieux du moins, l'indication de briser ou de sectionner les os n'en existe pas moins quelquefois, et alors il faut y recourir. Deux cas sont à considérer : ou les os sont recourbés dans un seul sens, sans sinuosités compensatrices, sans aplatissement tortueux, ou ils ont une forme tellement tourmentée que leur axe est difficile à déterminer et qu'on ne voit pas par quelle coupe et par quelle excision on pourrait rétablir leur rectitude. Dans le premier cas, quelle que soit la courbure, on pourra ou les briser par l'ostéoclaste ou les sectionner au ciseau ou à la scie, en enlevant un coin du côté de la convexité. On obtient immédiatement une correction notable qu'on achève secondairement par l'usage des appareils. Mais, pour les os de la seconde catégorie, c'est-à-dire à axe indéterminable, ce ne peut être que par des sections multiples et combinées qu'on arrivera à les mettre dans la rectitude.

La structure et la dureté des os rachitiques sont très variables; mais, à la période où nous acceptons la nécessité de l'opération, c'est-à-dire au moment où le processus de condensation est assez avancé pour s'opposer au redressement, on constate du côté concave une accumulation de matière osseuse, dure, éburnée, qui représente une corde rigide sous-tendant l'arc formé par l'os recourbé. Quand on trouve l'os encore peu épais, facile à entamer au niveau de la convexité, il est déjà épaissi et solide en arrière, ce qui empêche de le redresser bien

1. P. Berger a communiqué en 1885 à la Société de chirurgie un cas de pseudarthrose de la jambe qu'il avait rencontré chez une fille de 13 ans, opérée pour une déviation rachitique, une première fois par l'ostéoclasie à l'âge de 4 ans, et, deux ans plus tard, par l'ostéotomie à trois reprises. Toutes les tentatives pour faire souder les os restaient infructueuses, et quand Berger eut l'occasion d'examiner la malade, il constata une pseudarthrose flottante.

qu'on ait dépassé avec la scie les limites postérieures (par rapport à l'opérateur) de son canal médullaire. Il faut alors achever la section au ciseau et l'on trouve souvent un tissu d'une très grande dureté. Il va sans dire que le péroné sera toujours sectionné.

La section faite, il ne faut pas s'attendre à une correction facile de la difformité. *Indépendamment des déceptions que peuvent occasionner les tibias aplatis et tortueux dont on n'a pu calculer l'inclinaison générale relativement aux plans articulaires*, on éprouve les plus grandes difficultés à mettre les deux segments dans la même direction. Tout résiste du côté de la concavité : les insertions fibreuses des muscles,

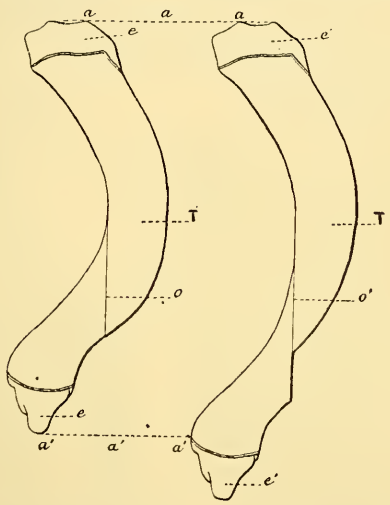

Fig. 386. — Figure schématique pour démontrer l'augmentation de la longueur de l'os à la suite de l'ostéotomie verticale du tibia.

T, T'. Diaphyse du tibia; *o*, *o'*, section longitudinale de la diaphyse; *e*, *e*, *e'*, épiphyses. — Sur la figure de droite on a fait glisser en bas le segment inférieur, et l'os se trouve allongé de toute la partie située au-dessous de la ligne *a'*, *a'*, *a'* qui, avant l'opération, indiquait le niveau de la pointe des malléoles. — *a*, *a*, *a*, niveau supérieur des os, qui est resté le même.

les insertions aponévrotiques, les gaines musculaires, et l'on est obligé alors, pour coapter l'os, d'enlever un coin épais ou un fragment trapézoïdal, ce qui diminuera d'autant la longueur du membre déjà trop raccourci. Nous insistons ici sur ces difficultés parce que, dans les descriptions qu'on donne de ces opérations, les auteurs n'en parlent guère et font remarquer plutôt la simplicité de l'ostéotomie. D'après nous, l'opération n'est réellement simple que dans les cas où elle n'est pas absolument nécessaire.

Frappé par le raccourcissement des membres rachitiques, et préoccupé de l'augmentation possible de ce raccourcissement par les méthodes

opératoires usuelles, nous avons cherché dans l'opération elle-même un moyen de les allonger. Dans ce but, au lieu de les scier perpendiculai-

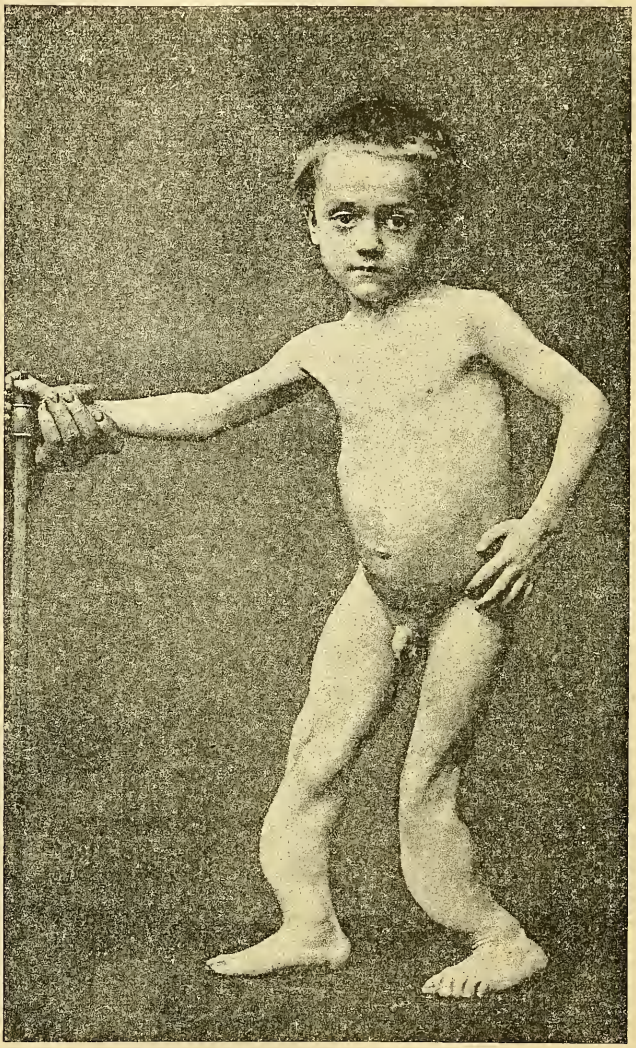

Fig. 387. — *Enfant rachitique dont les os de la jambe présentaient un raccourcissement considérable dû à une courbure antéro-postérieure très prononcée avec sinuosités multiples du tibia.* — L'enfant ne pouvait marcher que très difficilement même quand on le tenait par la main, et il ne se tenait debout qu'en s'appuyant.

rement à leur axe, nous les avons divisés par une section longitudinale, afin de pouvoir faire glisser la surface de section inférieure sur la supé-

rieure et d'augmenter la longueur du membre de la quantité dont nous aurions pu faire descendre le segment inférieur. Nous avons déjà exposé

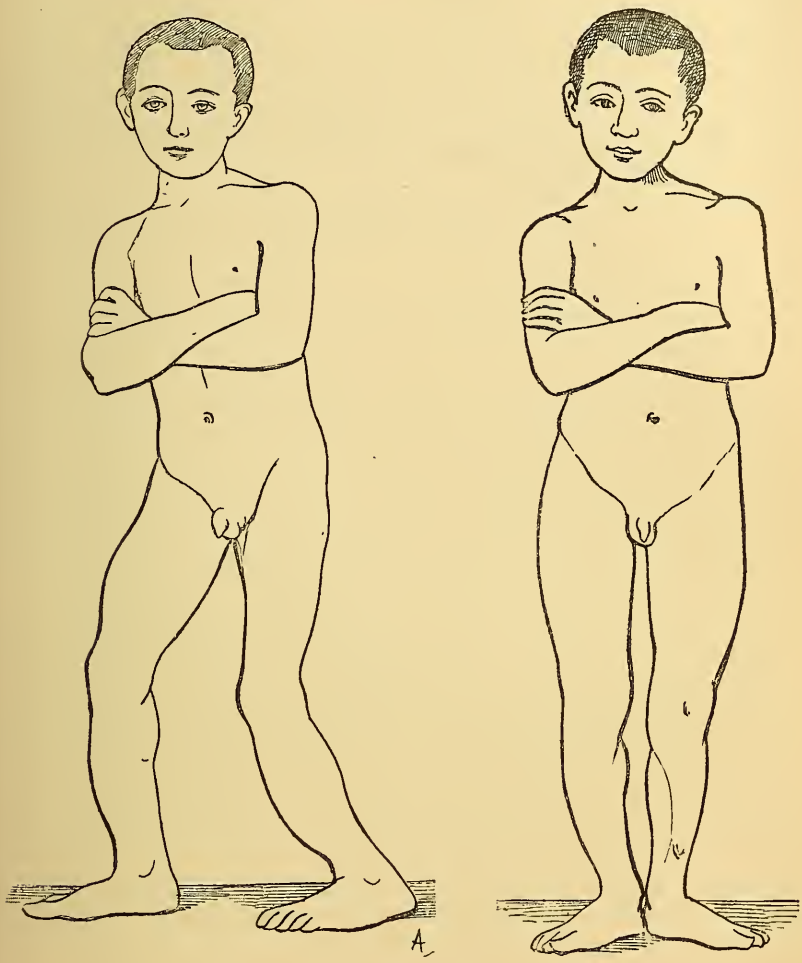

Fig. 388 et 389. — *Redressement des tibias par l'ostéotomie longitudinale pratiquée sur le sujet représenté dans la figure* 387. — *Aspect du malade cinq ans après l'opération.* — La figure 388 le représente dans une pose exactement semblable à celle de la figure 387 quant à la direction des membres inférieurs. Naturelle il y a cinq ans, cette pose est forcée aujourd'hui, mais elle permet seule de se rendre compte par le dessin du changement de courbure des os. La figure 388 représente le sujet, à la même période, de face et dans la rectitude.

notre procédé d'*ostéotomie longitudinale ou verticale* dans nos généralités, et nous reproduisons ici la figure qui en fait immédiatement comprendre le mécanisme (p. 447; fig. 386).

L'ostéotomie longitudinale doit être pratiquée avec la scie à volant ou toute autre scie circulaire mue par un mécanisme analogue. La dureté de l'os rend cette section extrêmement laborieuse quand on la fait avec les scies ordinaires. On l'achève toujours au ciseau pour ne pas léser les tissus profonds, mais on égalise ensuite les surfaces avec la cisaille, parce qu'il est indispensable d'avoir des plans aussi lisses que possible pour les faire glisser l'un sur l'autre. Pour le péroné, nous le sectionnons aussi dans le même sens, avec une forte cisaille ou la scie, selon son épaisseur et sa dureté.

Ici encore on éprouve les plus grandes résistances pour obtenir l'effet mécanique que l'on cherche. Rien de si difficile, en général, que de faire glisser le fragment inférieur. Il est retenu par les résistances fibreuses dont nous avons parlé plus haut. Aussi faut-il libérer les fragments de toutes les résistances fibreuses qu'on rencontre tout autour. En arrière il faut diviser à petits coups de bistouri le périoste épaissi et doublé des insertions aponévrotiques. C'est un temps de l'opération long et minutieux. On coupe ensuite le tendon d'Achille et on fait céder les autres résistances musculaires par une extension lente et soutenue avec la main. Cela fait, on adapte au pied un appareil d'extension en diachylum, on protège la plaie par un pansement antiseptique et on fixe le membre dans une gouttière plâtrée en laissant le talon libre pour pouvoir agir sur le fragment inférieur par l'extension consécutive.

Les figures 387 à 389 montrent le résultat orthopédique que nous avons obtenu au moyen d'une ostéotomie longitudinale pratiquée il y a cinq ans[1].

L'ostéotomie et la résection cunéiforme du tibia ont été pratiquées par quelques chirurgiens dans le genu-valgum. En 1853, Meyer (de Wurtzbourg) avait retranché un petit coin au-dessous et en avant du condyle interne. Billroth pratiqua plus tard l'ostéotomie au ciseau à peu près au même niveau. Schede coupa en même temps le tibia et la tête du péroné pour surmonter la résistance de ce dernier os; c'est pour les adultes surtout qu'il recommandait son procédé. Margary a pratiqué un grand nombre de fois cette opération, soit sur le tibia seul, soit simultanément sur le tibia et le fémur. En France, l'ostéotomie du tibia a été très rarement pratiquée. Beauregard (du Havre) en a communiqué un cas à la Société de chirurgie. Nous n'y avons jamais eu recours.

Nous nous sommes déjà expliqué, à propos de la diaphyse du fémur, sur le traitement du genu-valgum, et nous avons exposé les raisons qui nous font préférer l'ostéoclasie. Nous croyons que l'ostéoclasie suscondylienne du fémur suffira dans la généralité des cas, même pour ceux

1. M. Jeannel (de Toulouse) a présenté en 1887, au Congrès français de chirurgie, un cas d'ostéotomie pratiquée d'après notre méthode, dans lequel il a obtenu une augmentation immédiate de la longueur du membre, de 12 millimètres d'un côté et de 8 de l'autre. Le redressement, satisfaisant à gauche, a été parfait à droite.

dans lesquels l'épiphyse tibiale paraît au premier abord le siège d'une déformation plus accusée. Il suffit de changer la direction du segment inférieur du fémur pour placer le membre dans la rectitude, et comme l'ostéoclasie fémorale est beaucoup plus facile, et qu'on n'a besoin de diviser qu'un seul os, nous ne voyons aucun avantage à aller sectionner le tibia dans sa partie renflée et en un point où le péroné joue toujours le rôle d'une attelle externe fixant les deux parties de l'os. L'ostéotomie tibiale ne doit être qu'une méthode tout à fait exceptionnelle, applicable dans les cas où le fémur ne présenterait pas sa déformation habituelle et où le tibia serait particulièrement dévié.

C. — DE L'OSTÉOTOMIE ET DE L'OSTÉOCLASIE SUS-MALLÉOLAIRES POUR LA CURE DES PIEDS BOTS.

La plupart des ostéotomies ou résections cunéiformes dans les consolidations vicieuses des os de la jambe ayant pour but de remédier à la direction anormale du pied et de lui permettre de reposer sur sa plante, on devait être naturellement conduit à pratiquer ces opérations dans toutes les déviations du pied, quelle qu'en soit la cause. Ce n'est que dans ces dernières années cependant qu'on les a appliquées, d'une manière régulière, à la cure des pieds bots congénitaux.

Au Congrès français de chirurgie de 1886[1], E. Vincent, exposant les résultats qu'il avait obtenus dans la cure des pieds bots par les diverses méthodes de traitement et rejetant presque la tarsectomie qui ne lui avait donné que des résultats imparfaits, proposa « l'application de l'ostéoclasie à ces formes rebelles de pieds bots qui ont résisté aux ténotomies et aux massages forcés, et qui semblent tenir leur gravité d'une torsion en dedans, soit de la diaphyse du fémur, soit de la diaphyse ou des extrémités inférieures des os de la jambe. » Depuis lors notre collègue a souvent pratiqué cette opération chez des enfants de tout âge, et il se félicite des résultats obtenus au point de vue de la correction de la difformité. Il y joint les sections tendineuses et le massage forcé, qu'il ne craint pas de pousser très loin et de pratiquer avec l'ostéoclaste de Robin, comme Mollière l'avait déjà conseillé pour les pieds bots acquis.

La division du tibia et du péroné au niveau de la région juxta-épiphysaire inférieure, et chez les jeunes enfants la fracture incomplète de cet os, soit au-dessus des malléoles, soit plus haut dans le tiers inférieur de l'os, permettent de ramener immédiatement la plante du pied dans une direction meilleure, et aident puissamment l'action des autres moyens propres à redresser et à dérouler le tarse. C'est lorsqu'il y a

1. *Congrès français de Chirurgie*, 2e session. Paris, 1887, page 223.

incurvation des os de la jambe que la méthode doit être surtout mise en question.

Nous représentons ici le résultat d'une opération pratiquée par E. Vincent sur un enfant de dix mois. Trois mois après l'opération, les membres ostéoclasiés présentaient l'aspect qu'indique la figure 391.

Cette ostéoclasie des os de la jambe sera particulièrement indiquée dans les cas où l'extrémité inférieure de ces os est tournée en dedans et forme une convexité très appréciable sur le bord externe du membre,

Fig. 390 et 391

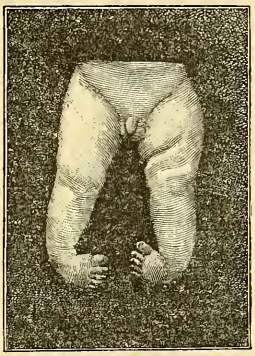

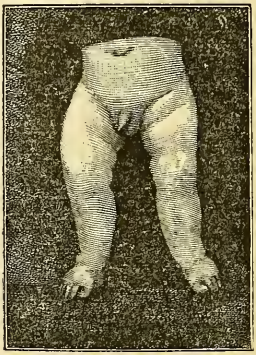

Fig. 390. — *Pieds bots varus avec enroulement du tarse et torsion des os de la jambe.* — Les os de la jambe, retournés en dedans par leur extrémité inférieure, déterminent une convexité très apparente sur le bord externe du membre.

Fig. 391. — *Résultat donné par l'ostéoclasie sus-malléolaire et la détorsion des os de la jambe.* — La section du tendon d'Achille avait été préalablement pratiquée. Le bord externe, de convexe, est devenu concave, et une dépression brusque répond au point où les os ont été fracturés.

surtout vers son quart inférieur, où l'extrémité inférieure du péroné paraît plus saillante et portée en avant. On remédie de cette manière à un élément de la difformité contre lequel la tarsectomie est sans effet par elle-même, et qu'on ne peut combattre que par les appareils.

§ VII. Des pseudarthroses des os de la jambe et des moyens de combler le déficit osseux laissé par les résections du tibia non suivies de régénération de l'os.

Les pseudarthroses du tibia doivent leur physionomie toute particulière aux rapports de cet os avec le péroné. Rares, relativement au nombre des fractures de jambe, elles sont difficiles à guérir parce que les deux fragments de l'os, retenus l'un et l'autre par le péroné, ne peuvent pas se rapprocher et s'unir par une surface suffisamment étendue, dès qu'il y a eu la moindre perte de substance. Les fragments du fémur

et de l'humérus, attirés par les muscles, tendent à chevaucher l'un sur l'autre : ceux du tibia, au contraire, sont toujours tenus dans les mêmes rapports respectifs ou du moins ne peuvent se rapprocher que d'une quantité insignifiante, tant que le péroné est intact. Il en résulte que les moyens destinés à exciter la formation du cal n'ont qu'une faible valeur dans cette région et que le traitement opératoire doit être dirigé en vue de faire rapprocher les fragments. Or, le seul moyen de rapprocher ces fragments, c'est de diminuer la longueur de la tige rigide qui les tient séparés ou, en d'autres termes, de réséquer une partie du péroné.

A. — DE LA RÉSECTION DU PÉRONÉ DANS LES PSEUDARTHOSES DE LA JAMBE. — PROCÉDÉ OPÉRATOIRE ; RÉSECTION LOSANGIQUE POUR PRÉVENIR UNE NOUVELLE PSEUDARTHROSE SUR LE PÉRONÉ LUI-MÊME.

Toutes les fois qu'il reste un intervalle entre les fragments du tibia à la suite d'une perte de substance de l'os, et toutes les fois que, sans perte de substance, par atrophie des bouts de l'os ou pour toute autre cause, les fragments du tibia ne peuvent pas être mis en rapport par une large surface, il faut découvrir le péroné à 4 ou 5 centimètres au-dessus de la malléole, ouvrir sa gaine et en réséquer une hauteur proportionnelle à l'écartement des fragments du tibia. Cette résection faite, on avive les bouts du tibia sur la plus grande surface possible ; on enlève ou l'on écarte[1] le tissu fibreux intermédiaire, et on fixe les surfaces osseuses avivées par des clous ou des vis qui les maintiendront pendant le temps voulu dans une fixité invariable.

Comme ces pseudarthroses se rencontrent en général chez des sujets peu disposés à l'ossification, il faut dans cette opération se mettre à l'abri de toute déception et ne pas exposer le malade à une seconde pseudarthrose après la résection du péroné. Or, on pourrait avoir cette complication si l'on réséquait une trop grande étendue et si l'on trouvait pour le rapprochement du tibia des obstacles inattendus. Cet accident ne pourrait arriver, du reste, que si l'on enlevait une tranche cylindrique du péroné, à surfaces de section perpendiculaires à la direction de son axe. Mais si l'on a soin de faire une résection losangique, c'est-à-dire si l'on fait sur l'os deux coupes obliques parallèles, on pourra toujours mettre les sections du péroné en rapport par une certaine surface. Les pointes des segments de l'os se rencontreront et, comme la gaine périostique aura été conservée, on sera dans des conditions qui ne laisseront aucune crainte sur le succès de la réunion du péroné. Dans le cas où l'on n'aurait pas enlevé du premier coup une hauteur suffisante du

1. Il vaut mieux l'enlever dans les pseudarthroses anciennes. Il est à craindre que ce tissu, resté longtemps stérile, ne puisse s'ossifier malgré les excitants nouveaux auxquels il va être soumis. Il faut surtout le sacrifier quand on aura deux larges surfaces à mettre en présence et à réunir par les clous.

péroné, l'obliquité des coupes permettrait le glissement réciproque des surfaces de section l'une contre l'autre, et au besoin le chevauchement des fragments, ce qui éviterait une nouvelle coupe. La figure ci-jointe fera comprendre l'utilité de ce procédé opératoire qui rend des services, soit que le fragment osseux ait été trop largement excisé, soit qu'il se trouve plus court que l'intervalle tibial à combler.

Fig. 392. — Section losangique du péroné permettant de faire chevaucher les fragments en cas de résection trop parcimonieuse, et de maintenir toujours les bouts de l'os en rapport par quelques points si l'on a réséqué une hauteur un peu trop grande.

Pour pratiquer cette section nous nous servons d'une petite scie cultellaire, fine, étroite, dentelée sur une partie seulement de sa lame (t. I, fig. 101), ou bien d'une petite roue dentée de la scie à volant. Il faut procéder lentement et y mettre la patience nécessaire pour ne pas faire de désordres dans les parties voisines.

B. — DES PSEUDARTHROSES DE LA JAMBE CHEZ LES ENFANTS. — DIFFICULTÉS DE FAIRE SOUDER LES FRACTURES CONGÉNITALES OU INTRA-UTÉRINES.

Les fractures de jambe chez les enfants, survenues quelque temps après la naissance, se consolident rapidement, mais il en est autrement des fractures produites durant la vie intra-utérine et qui ne sont pas encore consolidées au moment de la naissance. Rien n'est si difficile que de guérir ces pseudarthroses qui deviennent de plus en plus rebelles, à mesure que l'atrophie du membre augmente et que les tissus ossifiables éprouvent des changements qui les font dévier de leur destination primitive.

Nous en avons observé plusieurs exemples : nous avons trouvé la pseudarthrose constituée entre des surfaces cartilagineuses et limitée à la périphérie par une capsule revêtue d'une membrane synoviforme. Mais ce cartilage n'a pas de tendance à s'ossifier, malgré l'irritation occasionnée par le traumatisme lui-même et par les sutures; ses cavités sont lentes à proliférer et ne produisent que difficilement des ostéoblastes féconds; il se comporte comme les cartilages diarthrodiaux. Les os atrophiés, surtout dans leur segment inférieur (quand il ne fonctionne pas), sont réduits à une couche compacte mince et papyracée, qui les fait ressembler à des tuyaux de plume remplis de moelle; c'est ce que nous avons

signalé dans l'observation rapportée en étudiant les pseudarthroses en général. Mais récemment nous avons opéré deux enfants, l'un de quatre ans, l'autre de cinq ans, qui avaient marché avec des appareils et dont le membre était par cela même moins atrophié. Dans un cas où les deux os étaient cartilagineux au niveau de la pseudarthrose, une résection superficielle suivie d'une suture n'a pas amené, au bout de huit mois, de consolidation; nous avons constaté un peu plus de fixité seulement et nous avons dû refaire l'opération (V. *Chap. final*). Chez l'autre enfant, nous avons trouvé les os plus durs et le cartilage moins abondant. Nous avons réséqué le péroné et cloué le tibia. Au bout de trois mois les os n'étaient pas sensiblement plus solides; mais trois mois plus tard la consolidation paraissait notablement plus avancée. Un cal volumineux avait doublé le volume apparent de l'os. L'enfant soulevait la jambe tout d'une pièce. Il y avait beaucoup moins de mobilité antéro-postérieure. On constatait seulement encore un peu de flexibilité latérale. Aurons-nous un résultat complet? Ce qui nous le fait espérer, c'est le volume du cal; mais les observations publiées depuis cinquante ans par divers chirurgiens nous rendent très réservé à cet égard. L'insuccès est la règle; on a dû le plus souvent terminer le traitement par l'amputation du membre, ou faire marcher le malade avec un appareil. Dans les cas recueillis par Bérenger-Féraud[1], nous ne trouvons qu'un seul succès de la résection pour ces pseudarthroses de la jambe pratiquées sur des sujets au-dessous de dix ans, et encore ce succès est-il douteux. Nepveu a publié en 1886 un travail basé sur des faits récents, pour montrer que l'insuccès de la résection est toujours la règle, et que l'amputation doit être la méthode de choix.

Il y a une distinction essentielle à faire entre ces pseudarthroses datant de l'enfance : ou elles sont flottantes et accompagnées d'une grande atrophie du membre, ou elles sont fibreuses, serrées, et permettent un exercice suffisant pour entretenir la nutrition des tissus. Dans le premier cas, la résection ne peut avoir que de très faibles chances de succès, quelque procédé qu'on emploie; et réussirait-elle à faire souder les

1. *Traité des Pseudarthroses*, p. 586. C'est le cas de Valentine Mott, relatif à un enfant de quatre mois, sur lequel Bérenger-Féraud donne les détails suivants : « Mâle, 4 mois, 1844, jambe; fracture intra-utérine. Frottement; vésicatoire; galvano-puncture; — séton retiré quatre semaines après; pas de résection; puis grande inflammation: aucun résultat; — onze semaines après, résection, ligature des fragments; bon résultat. » Nous n'avons pu remonter à la source de l'observation. Mais Gurlt, qui signale le même fait, ne dit pas que l'enfant fut guéri, mais *qu'il donnait les meilleures espérances de guérison*, ce qui est bien différent et doit nous faire apporter les plus grandes réserves dans l'appréciation du fait.

2. *Bulletin et Mémoires de la Société de Chirurgie*, 1886, séance du 17 novembre. — Aux faits recueillis par Bérenger-Féraud, Nepveu ajoute ceux de Bruns, Socin, Verneuil, celui que nous avons publié dans le premier volume de cet ouvrage, et quatre faits de Volkmann. Ces quatre derniers faits se rapportent à des enfants de six mois à quatre ans, venus au monde avec des fractures de jambe au tiers inférieur. Dans aucun de ces cas la résection répétée des fragments n'avait amené de guérison, à cause de l'atrophie des tissus.

os, qu'elle laisserait toujours un membre raccourci et atrophié qui ne vaudrait guère mieux qu'un moignon d'amputation. Aussi sommes-nous d'avis d'amputer d'emblée dans ces pseudarthroses flottantes datant de la vie intra-utérine, accompagnées d'une atrophie portant sur tous les segments du membre, et se faisant sentir principalement sur le pied et les fragments inférieurs des os de la jambe. C'est ce que nous avons fait dans un cas, indépendamment de celui que nous avons cité dans le tome I.

Mais dans les pseudarthroses qui permettent déjà au malade de marcher avec un tuteur ou une jambière fixatrice des fragments, on doit chercher à obtenir la consolidation des os, et recourir dans ce but à la résection en mettant en œuvre tout ce qui peut augmenter la production du cal. C'est, en définitive, sur l'état des tissus du membre qu'il faut se baser pour arrêter sa ligne de conduite. On amputera les membres gênants et dont la difformité est irréparable; on soutiendra avec des appareils et l'on réséquera pour les faire souder ceux dont les tissus paraissent assez plastiques pour pouvoir acquérir une solidité plus grande. La résection aura sans doute pour inconvénient de diminuer par elle-même la longueur du membre déjà trop raccourci; mais la consolidation de l'os, et le fonctionnement du membre qui la suivra, provoqueront dans les cartilages de conjugaison une activité nouvelle qui réparera bientôt et au delà le déficit amené par la résection.

On a discuté souvent sur la cause de cette atrophie, et, comme les fractures intra-utérines sont souvent consolidées par un cal très résistant, on s'est demandé si l'absence de réunion n'était pas le résultat d'un trouble trophique antérieur. C'est là probablement la cause première de la pseudarthrose que l'inactivité fonctionnelle ne fait qu'aggraver dans la suite. Un membre qui ne fonctionne pas depuis la naissance subit nécessairement dans tous ses tissus une atrophie qui devient relativement plus grande à mesure que le sujet grandit. L'atrophie finit à la longue par gagner tous les os du membre dans les cas de pseudarthrose flottante. Mais lorsque le sujet peut marcher avec un appareil, il s'établit une certaine compensation du côté du fémur, qui présente alors une longueur plus grande que le fémur sain, comme nous l'avons constaté chez nos derniers opérés. Dans un cas, le fémur du côté malade était plus long de 15 millimètres et compensait ainsi un cinquième de la différence entre les deux membres produite par l'atrophie des os de la jambe (fig. 393). Dans l'autre, cet allongement ne dépassait pas 10 ou 11 millimètres, mais produisait une compensation encore plus marquée, le raccourcissement n'étant que de 3 centimètres.

Nous reproduisons ici une photographie représentant cet allongement compensateur. Elle montre la plus grande longueur du fémur, du côté de la pseudarthrose de la jambe.

On trouvera les observations détaillées et le résultat des dernières opérations dans le Chapitre final.

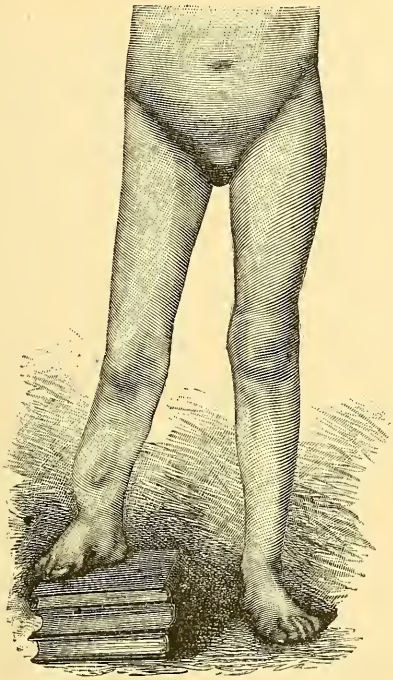

Fig. 393. — *Fillette de six ans, atteinte d'une pseudarthrose congénitale de la jambe droite et présentant un allongement du fémur du même côté.* — La saillie de la rotule et la dépression située au-dessous montrent parfaitement sur le dessin que le fémur est plus long que celui du côté sain.

C. — DE LA FIXATION DES FRAGMENTS PAR LES CLOUS ORGANIQUES OU MÉTALLIQUES. — CHEVILLES D'OS VIVANT; CHEVILLES D'OS DÉSINFECTÉS, D'IVOIRE, ETC. — CLOUS OU VIS MÉTALLIQUES. — APPLICATIONS DE CES DIVERS MOYENS.

Le tibia, étant épais et superficiel, présente des conditions particulièrement favorables pour la fixation des fragments dans les pseudarthroses, dès qu'on peut les faire correspondre par des surfaces planes et obliquement taillées. Il est plus facile de les clouer ou de les visser que de les suturer; les clous ou les vis s'implantant perpendiculairement à travers les deux fragments et les fixant plus solidement qu'une suture qui les traverse par des trajets plus ou moins obliques dans lesquels l'anse ne peut être invariablement fixée.

Nous avons autrefois employé les clous d'argent, entrant à frottement; mais aujourd'hui nous préférons les vis de platine, dont le pas mord dans

le tissu osseux et ne peut en être retiré que par un mouvement en sens inverse, quand le trajet n'a pas été élargi par la médullisation de la couche osseuse en contact avec le métal.

Quand ces vis sont bien aseptiques, elles sont indéfiniment tolérées. Elles provoquent le plus souvent une médullisation rapide de la couche osseuse qui les entoure immédiatement; mais plus tard le processus ossifiant recommence et la vis est englobée dans du tissu osseux nouveau, compact, qui semble faire corps avec le métal. Il en est ainsi pour les balles de plomb, qui peuvent s'incruster dans le tissu osseux et lui adhérer tellement qu'il est impossible de les séparer. On peut, dans ces conditions, laisser indéfiniment la vis; mais nous préférons l'enlever quand le cal paraît solide, malgré la tolérance habituelle de l'organisme pour ces corps étrangers aseptiques et irrésorbables. L'englobement de la vis dans la substance osseuse est parfois très long à se produire, et on peut la trouver au bout de plusieurs mois incomplètement fixée, bien qu'elle ait déjà par sa présence amené une hyperplasie très appréciable dans les fragments. Elle excite l'ossification à une certaine distance de son trajet avant de la provoquer dans le trajet lui-même, et la consolidation s'opère à la périphérie par le périoste des fragments. Aussi, quand un cal déjà volumineux les enveloppe, enlevons-nous les vis et laissons-nous le processus se compléter dans un bandage inamovible exactement contentif (attelle plâtrée). C'est surtout quand les clous semblent devenir plus mobiles qu'il est bon de les retirer dans la crainte que le processus de médullisation n'augmente à leur contact. Il y a là un processus qu'il n'est pas toujours possible de diriger et de régler ; le tissu médullaire ne répondant pas exactement de la même manière aux irritations directes chez les divers sujets. On emploie depuis longtemps les chevilles d'ivoire pour fixer les os dans les pseudarthroses, à l'exemple de Dieffenbach, et dans ces derniers temps nous avons eu recours à des clous organiques, susceptibles de se greffer et de se confondre avec l'os ancien.

1. *Des chevilles organiques enfoncées dans les os pour la guérison des pseudarthroses. — Chevilles faites avec des os vivants; greffe osseuse; modifications éprouvées par ces chevilles au milieu des tissus. — Expériences sur les animaux. — Clous organiques faits avec l'os mort ou l'ivoire.*

On peut recourir à deux espèces de clous ou de chevilles organiques. On les fait avec de l'os frais pris sur l'homme ou un animal vivant, ou bien on les confectionne avec des matières privées de vie, soit avec un morceau d'os mort et rendu aseptique par le séjour dans une solution de sublimé, soit avec une matière organique dense et incorruptible, comme l'ivoire.

Ces clous agissent d'abord pour fixer et maintenir les os dans une posi-

tion invariable. Quelle que soit leur substance, dès qu'ils ont une résistance suffisante, ils remplissent ce rôle, qui peut suffire pour faire souder les surfaces osseuses avivées et mises en contact. Mais les clous vivants peuvent se greffer et se confondre tellement avec l'os ancien qu'au bout de quelques semaines il est impossible de les retrouver.

Nous avons employé des chevilles d'os frais dans six opérations de pseudarthrose, une fois à l'humérus, cinq fois sur le tibia, et non seulement nous avons constaté la tolérance parfaite du tissu osseux pour ces clous organiques, mais nous n'avons pu les retrouver plus tard. Une fois seulement, sur un malade auquel nous avions implanté cinq clous d'os de mouton tué de la veille, une goutte de pus s'était formée au niveau de la tête d'un des clous, et nous avons trouvé cette tête nécrosée, ce qui ne l'a pas empêchée d'être résorbée plus tard par les granulations. Une autre fois, chez un enfant auquel nous avions fixé les deux fragments du tibia avec des clous d'os de mouton, nous avons trouvé un des clous dans une poche distincte au milieu des granulations : ce clou était blanc, presque lisse, à peine érodé sur quelques points ; l'opération datait de trois mois. Les autres clous, au nombre de deux, ne purent être retrouvés.

Comme les faits cliniques ne nous permettent pas de nous rendre compte du mode d'action de ces clous, nous avons institué des expériences sur les chats et les lapins pour déterminer les processus par lesquels les chevilles osseuses contractent des adhérences avec l'os ancien et arrivent à se fusionner avec lui. Nous avons implanté sur le tibia de ces animaux, dans des perforations faites avec un petit foret, des chevilles d'os prises sur le cadavre humain et sur des animaux tués à différents intervalles. Nous avons greffé des chevilles faites avec des péronés de lapin revêtus de leur périoste, ou des morceaux d'os ne contenant que de la substance compacte et dépouillés de leur périoste. Quand l'opération est faite aseptiquement, ces chevilles se greffent ou tout au moins persistent plusieurs mois, sans occasionner de suppuration et sans se nécroser. Elles disparaissent à la fin, mais ce travail de résorption est très long quand elles sont formées d'os compact. La résorption commence vers la pointe qui pénètre dans le canal médullaire. Cette pointe est rongée peu à peu, déchiquetée par les granulations médullaires, et finit par disparaître.

Pendant ce temps, des modifications très intéressantes à connaître se passent dans le corps et sur la tête de la cheville. La tête est longtemps indiquée sous la peau par un petit bourrelet dû au périoste voisin, qui se tuméfie et la recouvre. Le corps ou la partie de la cheville qui traverse le tissu compact du tibia est englobé dans la substance osseuse ancienne et lui adhère intimement. Il se passe là un travail d'ossification dont l'os ancien est l'origine, et qui a pour résultat la formation d'une espèce

de cément qui enveloppe et fixe la cheville. Dans les cas où l'on a implanté des chevilles revêtues de leur périoste, telles que des fragments de péroné non dénudés, le périoste du transplant doit servir à l'ossification engainante. Le corps de la cheville subit bientôt des modifications importantes qui préparent sa disparition. Il se vascularise et se médullise. Les vaisseaux de la partie engainante pénètrent dans les canaux de Havers, les élargissent, forment des espaces médullaires de plus en plus grands, qui bientôt se rétrécissent par l'apport de nouveaux ostéoblastes venant de l'os ancien. A mesure que les restes du transplant sont résorbés, ils sont remplacés par une nouvelle substance osseuse provenant du sujet ou porte-greffe. Il y a donc substitution graduelle de l'os du sujet à l'os transplanté et finalement réfection de l'os du sujet par ses propres matériaux.

C'est dans ces limites que nous admettons la greffe hétéroplastique. Le transplant adhère à l'os ancien, vit, se vascularise, se médullise, remplit pendant quelque temps le rôle d'organe passif ou de soutien réservé au tissu osseux, mais disparaît à la longue, résorbé et remplacé par les vaisseaux de l'os ancien. Les chevilles faites avec l'os du sujet lui-même (greffes autoplastiques) ou avec l'os d'un sujet de même espèce (greffes homoplastiques) se résorbent de la même manière et sont remplacées par des ostéoblastes venant des tissus voisins. Dans cette transformation incessante que les os subissent pendant le cours de la période de croissance, le tissu osseux se renouvelle constamment; du côté du canal médullaire il y a continuellement apport et résorption. Dans les transplantations osseuses il en est de même, et quand le transplant n'est pas résorbé comme en corps étranger, il est complètement remanié dans sa structure[1].

Quoi qu'il en soit, la tolérance du tissu osseux pour les chevilles empruntées à des animaux, la résistance immédiate de ces chevilles comme moyen fixateur des os et la lenteur de leur résorption lorsqu'elles sont formées de substance compacte, rendent ce mode de fixation très rationnel, d'autant plus qu'elles peuvent exercer par *l'action de présence* une stimulation très favorable sur l'ossification des tissus voisins. Quelque indéterminée dans son essence que soit cette action de présence, elle nous paraît toujours admissible dans le cas présent[2].

Les chevilles d'os mort agissent à peu près de la même manière, si

1. Pour suivre de plus près ce processus et trancher définitivement la question des greffes hétéroplastiques, il faudrait pouvoir distinguer les ostéoplastes des diverses sources et déterminer ce qui appartient au sujet ou au transplant. Malheureusement nous ne sommes pas à même de faire cette distinction, et les histologistes auxquels nous nous sommes adressé n'ont pu nous répondre d'une façon satisfaisante sur ce point, tant il est difficile de différencier les tissus osseux de différentes origines.

2. Dans le chapitre X du *Traité de la régénération des os*, nous avons étudié l'influence des portions d'os réséquées et remises en place sur l'ossification des parties voisines, t. I.

l'os n'est pas trop vieux, trop desséché, et surtout s'il est aseptique. L'important est qu'il ne contienne pas d'éléments infectants et n'amène pas de suppuration. Routier[1] s'est servi, pour fixer les fragments d'une pseudarthrose de la mâchoire, de chevilles en os de veau, prises chez le boucher, et plongées pendant vingt heures environ dans une solution de sublimé. Ces chevilles ont été parfaitement tolérées et se sont confondues avec le cal. Dans nos expériences sur les lapins, nous avons employé des chevilles d'os humain pris sur un sujet mort depuis vingt-quatre heures à la suite d'une septicémie aiguë. Elles ont été parfaitement tolérées et n'ont pas amené le moindre accident, ni local, ni général.

Nous rappellerons à ce propos nos expériences anciennes sur la vitalité du périoste. Nous avons pu transplanter du périoste pris sur des animaux tués depuis vingt-cinq heures, et non seulement ce périoste a été toléré comme nos chevilles osseuses, mais il a pu produire du tissu osseux. Cette évolution des cellules vers un degré supérieur d'organisation est, avec la croissance du tissu, le seul signe de la greffe réelle, de la greffe féconde; or, dans nos implantations de chevilles osseuses nous n'avons pu observer de processus analogue ; nous n'avons pas pu constater la production de couches osseuses nouvelles provenant directement de l'os ancien. Ce résultat n'a pas lieu de nous surprendre, car ces chevilles implantées n'ont pas de périoste. Elles manquent par cela même du principal agent de la greffe stable. Sans périoste, on ne peut avoir qu'une greffe apparente ou du moins temporaire.

Il suffit que la résorption soit assez lente pour ne pas enlever à la cheville sa rigidité pendant le temps que les fragments ont besoin d'être maintenus en rapport pour la formation du cal. Les chevilles d'ivoire offrent une résistance beaucoup plus grande à la résorption. On peut les retirer intactes si elles ont provoqué de la suppuration autour d'elles. Quand l'asepsie du trajet a été maintenue, elles sont attaquées et déchiquetées par les granulations, mais ce travail est lent, et elles agissent beaucoup plus longtemps comme moyen de fixation. On pourrait employer des clous de toute autre matière organique aseptique et résorbable.

Au point de vue pratique, malgré la greffe des chevilles d'os et les raisons plus ou moins hypothétiques qu'on peut faire valoir en leur faveur, nous devons reconnaître qu'elles agissent surtout comme moyen de fixation. Aussi les fixateurs métalliques, implantés dans l'os, nous paraissent-ils, d'une manière générale, plus efficaces et plus utiles par conséquent, en chirurgie pratique.

1. *Bulletins et Mémoires de la Société de chirurgie,* 1887, p. 456. Rapport par M. Richelot. M. Jalaguier a mis en pratique le même procédé dans une pseudarthrose de l'humérus (*Même recueil*, 1888, p. 925).

2. *Des clous ou des vis métalliques. — Leurs avantages et leurs inconvénients, manière de les placer.*

La fixation par les clous ou vis métalliques est plus efficace et doit être préférée quand les os ont une grande tendance à s'abandonner et qu'il faut résister énergiquement aux causes de déplacement. Nous nous sommes servi autrefois de clous d'argent; en 1862, nous avions traité de cette manière une pseudarthrose de la cuisse, mais aujourd'hui nous préférons généralement les vis à pas plus ou moins serré, qui fixent mieux les os et risquent moins de se déplacer. Un bon moyen de clouer les os, dans les cas où il est difficile de les maintenir, c'est de se servir d'un poinçon avec lequel on traverse les deux fragments et qu'on laisse

Fig. 394 et 395. — *Instruments pour le vissage des os.*

Fig. 394. — Vis terminée par une tête carrée, à pans coupés, pour s'enfoncer dans la clef.



Fig. 395. — Clef à manche pour enfoncer et retirer la vis.

en place (au moyen d'un manche démontant) ou qu'on coupe avec une forte cisaille un peu au-dessus du niveau de l'os superficiel. Si l'on retire le poinçon ou le foret après avoir fait la voie, on est exposé à déplacer les os; on ne retrouve plus alors le trajet profond et on a les plus grandes difficultés pour enfoncer le clou.

Les clous doivent être carrés et non pas ronds. Les angles de leurs bords contribuent tout particulièrement à les fixer. Les clous cylindriques doivent entrer à frottement.

Pour enfoncer les vis, il faut d'abord commencer la voie avec un petit foret qu'on fait pénétrer jusque dans le tissu spongieux ou la moelle, puis on enfonce la vis au moyen de la clef disposée à cet effet.

Avec cette clef, on fait pénétrer la vis à la profondeur voulue sans secousses, et on la retire de même.

Nous nous servons habituellement de vis en platine ou de vis en acier nickelé; mais les premières sont préférables, à cause de l'inaltérabilité

du métal, si l'on veut les laisser indéfiniment dans les tissus. Les autres sont suffisantes, si l'on ne doit les laisser que temporairement ; mais la couche de nickel se détache et le fer se rouille en dessous.

Nous préférons le vissage ou le clouage à la suture toutes les fois que les fragments à adapter se correspondent par des surfaces obliques ou en parties parallèles à la direction de l'os. Lorsque la coupe est perpendiculaire, les vis doivent être implantées très obliquement et elles sont exposées à ne pas tenir si l'os est rempli de moelle souple au niveau de ses extrémités. Dans les fractures à plusieurs fragments, on peut se servir du fragment intermédiaire pour fixer les deux autres, comme on raccommode une tige de bois par une pièce rapportée et clouée séparément sur chaque fragment extrême.

Quand le tibia a été bien fixé, il suffit de mettre les fragments du péroné en contact, sans les suturer ou les clouer, à moins qu'ils n'aient une grande tendance à s'abandonner.

Lorsqu'on aura à réunir des fragments irrégulièrement taillés et qu'on ne voudra pas trop diminuer leur longueur, on les coupera en sens inverse pour faire correspondre les dépressions de l'un aux saillies de l'autre.

Si le tibia est réduit dans sa longueur à une tige étroite, qui par elle-même n'aurait pas assez de résistance, on fera bien de souder ensemble les quatre fragments, les deux du tibia à ceux du péroné, afin d'avoir une tige unique et un cal commun plus volumineux.

D. — DES MOYENS DE COMBLER LE DÉFICIT OSSEUX LAISSÉ PAR LES RÉSECTIONS DU TIBIA NON SUIVIES DE RÉGÉNÉRATION OSSEUSE. — GREFFE OSSEUSE. — OSTÉOPLASTIE. — RÉSECTION D'UNE LONGUEUR DU PÉRONÉ ÉGALE AU DÉFICIT A COMBLER.

Nous avons vu plus haut que le tibia nouveau restait quelquefois interrompu à son centre, et que les extrémités de formation nouvelle étaient alors unies par des tissus fibreux plus ou moins épais. Pour compléter cette ossification, on essayera d'abord de réveiller les propriétés ossifiantes du tissu intermédiaire par des perforations et des dilacérations accompagnées du décollement du périoste des bouts de l'os. Il est important de faire intervenir le périoste pour augmenter les effets de cette irritation, d'après ce fait d'observation expérimentale[1] que les tissus parostaux s'ossifient difficilement lorsqu'ils sont irrités seuls, tandis qu'ils ont plus de tendance à éprouver ce processus quand ils se trouvent au contact de l'os et du périoste irrités. Aujourd'hui nous préférons recourir à l'implantation de chevilles osseuses vivantes pour

1. Dans nos expériences anciennes, résumées dans le *Traité de la Régénération des os*, t. I, p. 185, nous n'avions jamais pu faire ossifier les muscles et autres tissus parostaux en les irritant seuls, tandis que nous obtenions des ossifications en déchirant, décollant, dilacérant le périoste à leur voisinage.

activer l'ossification des tissus en retard. On peut en implanter cinq ou six dans un espace de cinq à six centimètres carrés environ.

Malheureusement ces opérations sont toujours aléatoires ; elles réussiront s'il y a déjà dans le tissu fibreux quelques grains ostéoïdes ou osseux, mais échoueront dans les tissus fibreux anciens qui paraissent arrivés depuis longtemps à leur dernière phase d'organisation, et qui ne contiennent plus d'ostéoblastes. Il ne reste alors qu'une chose à faire : c'est d'essayer une greffe osseuse et de transplanter entre les fragments du tibia un morceau d'os pris sur le sujet lui-même ou sur un autre sujet sain (greffe interhumaine), ou bien encore un fragment d'os pris sur un animal d'espèce différente.

Lorsque l'écartement n'est pas considérable et que, par la résection du péroné, on peut mettre les fragments du tibia en rapport, sans faire perdre au membre plus de cinq centimètres, il vaut mieux recourir immédiatement à ce moyen, qui est plus sûr et plus rapide. Mais s'il faut enlever une plus grande longueur de péroné, on pourra essayer d'abord de combler ou au moins de diminuer la distance par les greffes osseuses ou l'ostéoplastie, en y joignant tous les autres moyens propres à activer l'ossification et à augmenter l'épaisseur des bouts du tibia. On sera toujours à temps de réséquer le péroné si ces moyens échouent.

1. *Greffes osseuses. — Greffes autoplastiques, homoplastiques et hétéroplastiques.*

Nous renvoyons à ce que nous avons dit à ce sujet dans notre étude générale des *greffes osseuses* (t. I, ch. IX), sur les conditions de la greffe. Nous avons recommandé de prendre le transplant sur des animaux jeunes de même espèce, et de ne greffer que des fragments de dimension moyenne (2 à 3 ou 4 centimètres en longueur), et revêtus de leur périoste. Nous avons essayé cependant d'aller plus loin en greffant un morceau de tibia long de 144 millimètres; mais nous croyons que c'est là une erreur et qu'il faut s'en tenir à nos premières conclusions. On peut plus facilement faire une opération absolument aseptique avec de petits transplants qu'avec ces grands lambeaux, longs à découper et difficiles à tailler dans les conditions exigées pour le succès de la greffe.

Ce grand lambeau osseux s'est en grande partie nécrosé ; il n'est resté au milieu des tissus que son périoste et une plaque de tissu spongieux de son extrémité supérieure qui s'est médullisée et a pu se réossifier ensuite en partie. Cette greffe, presque exclusivement périostique, eut pour résultat une augmentation de la solidité du membre, et un épaississement très notable des extrémités osseuses, mais n'amena pas le rétablissement de la continuité du tibia. Nous fûmes obligé de recourir ensuite à des opérations successives (fixation de l'os par des ligatures métalliques, implantation de chevilles d'os vivant) pour augmenter la pro-

duction de la substance osseuse. Chaque opération nous permit de constater une augmentation progressive du volume et de la dureté du cal; mais les fragments restaient toujours mobiles l'un sur l'autre, et nous dûmes réséquer le péroné pour rapprocher et faire chevaucher les bouts du tibia. Voici les détails de ces différentes opérations.

Observation C. — *Perte de substance du tibia due au défaut de la régénération osseuse après l'ablation d'une longueur de 16 centimètres de la diaphyse. Transplantation d'un lambeau osseux de 144 millimètree de long, pris sur le tibia du côté opposé chez le même sujet. Élimination secondaire de la plus grande partie du transplant osseux. Greffe totale du périoste. Sept mois après implantation de chevilles d'os frais de mouton. Renouvellement de ces greffes à deux reprises. Résection d'un fragment du péroné pour faire chevaucher et clouer les bouts du tibia.*

Une jeune fille, âgée de 17 ans aujourd'hui, subit, il y a trois ans, la résection de la diaphyse du tibia pour une ostéo-myélite suppurée, trois mois après le début des accidents [1]. La reproduction de l'os n'eut lieu que d'une manière très incomplète, et, malgré des grattages répétés et tous les moyens qu'on put imaginer pour favoriser la reproduction de l'os par la gaine périostique (que les chirurgiens qui avaient pratiqué l'opération avaient pris soin de conserver), il restait entre les deux bouts de l'os un grand espace à combler. La néoformation osseuse était représentée par deux colonnes osseuses partant de chaque extrémité de l'os, et par une portion intermédiaire, de consistance ostéo-cartilagineuse, mobile sur les deux autres, auxquelles elle était unie par du tissu fibreux souple. Ces trois portions étaient ainsi mobiles l'une sur l'autre, et la jambe n'avait aucune fixité, malgré l'intégrité du péroné, dont l'articulation supérieure était d'une mobilité anormale. Les portions néoformées, qui continuaient les extrémités du tibia, se terminaient en pointe vers la partie moyenne de l'os. La portion supérieure, correspondant à la région juxta-épiphysaire, était dure, résistante, ne cédait pas à la pression du doigt; la portion inférieure, quoique osseuse, cédait à la pression. La portion intermédiaire, épaisse à son maximum comme un tuyau de plume, après avoir progressé pendant quelques mois, était stationnaire, et l'on ne pouvait plus espérer la consolidation spontanée de ces pseudarthroses. Il y avait un espace de 8 centimètres où la néoformation osseuse était nulle ou absolument insuffisante.

Le 21 juillet [2], je transplantai au milieu des tissus de la jambe malade, à la place du tibia absent, un fragment d'os de 144 millimètres de long, revêtu de son périoste, pris sur la jambe saine du même sujet. Pour détacher ce fragment osseux, taillé sur la face antéro-interne et le bord antérieur du tibia, je commençai par circonscrire avec le bistouri un lambeau de périoste dépassant, dans tous les sens, la portion d'os que je voulais enlever avec la scie. En haut et en bas, le tibia fut dénudé de 10 à 15 millimètres au delà du point où devait être opérée l'ablation du lambeau osseux. Le périoste ayant été relevé, je circonscrivis le transplant osseux avec *la scie à volant*, maniée avec les plus minutieuses précautions pour ne pas ébranler l'os et pour éviter le décollement du périoste en deçà du trait de scie. C'était, du reste, l'instrument qui me permettait de mieux ménager les parties molles. Le lambeau osseux ayant été circonscrit et la couche compacte entamée et dépassée dans toute son étendue, nous fîmes céder les adhérences profondes au moyen du ciseau introduit dans la rainure de la scie, et

1. Cette opération avait été pratiquée à Grenoble par deux chirurgiens distingués, M. Girard, professeur à l'École de Médecine et M. Ramonet, chirurgien militaire, qui avaient mis tous leurs soins à faire une résection sous-périostée.

2. Trois semaines avant, nous avions essayé de réveiller les propriétés ostéogéniques des différents tissus voisins de la pseudarthrose, en décollant avec un poinçon le périoste des portions néoformées, et dilacérant les tissus intermédiaires.

nous eûmes ainsi un lambeau osseux constitué par la substance compacte, exclusivement dans sa moitié inférieure, et doublé de tissu spongieux au niveau de la région juxta-épiphysaire supérieure. C'est à ce niveau, du reste, que l'os présente normalement le plus de vascularité et se trouve par cela même plus apte à être greffé. La forme générale du lambeau était celle d'un cône très allongé, ayant en haut, à sa base, une largeur de 2 centimètres et une épaisseur de 5 à 6 millimètres au maximum. Il se terminait en bas par une pointe et un bord tranchant que nous eûmes soin de recouvrir du périoste que nous avions laissé dépasser l'os dans ce but. Cette opération, très délicate, fut menée à bien, grâce à la scie à volant. Elle eût été impossible avec tout autre instrument. A cause de la dureté de l'os, le ciseau n'aurait pu détacher que des éclats irréguliers.

Avant de détacher l'os de la jambe saine, nous avions creusé dans l'autre jambe la loge nécessaire pour recevoir le transplant. Nous avions vu alors que la reproduction osseuse n'était pas aussi avancée qu'on aurait pu le croire à un examen superficiel. Le tissu osseux nouveau était entouré de couches parostales fibreuses qui augmentaient son épaisseur apparente sans lui fournir aucune solidité. En creusant cette loge de réception, nous mîmes à nu la surface interne des os néoformés, et nous adaptâmes le transplant contre cette face avivée sans le maintenir par des points de suture, dans la crainte de contrarier la réunion immédiate qu'il fallait avant tout obtenir. Nous ramenâmes la peau sur le transplant, qu'il ne fut pas très facile de recouvrir au milieu, à cause de la présence du tissu cicatriciel qui avait enlevé à la peau sa souplesse normale. Par des débridements profonds, nous pûmes recouvrir cependant la totalité du transplant; de nombreux points de suture furent appliqués pour obtenir une réunion aussi exacte que possible. L'adaptation ne fut difficile qu'en un point, à cause des cicatrices, vers le milieu da la jambe, où la peau resta soulevée et ne put être exactement appliquée contre l'os. Un petit drain debout fut placé à ce niveau, de crainte d'un peu de suppuration; mais c'est une pratique que nous ne recommanderons pas; en pareil cas, il vaut mieux fermer toute l'étendue de la plaie, surtout quand on a opéré avec l'antisepsie minutieuse qui doit être employée dans les opérations de ce genre.

La plaie de la jambe saine fut réunie complétement et les deux membres, saupoudrés d'iodoforme au niveau de la plaie et pansés avec la gaze phéniquée, furent placés dans des appareils plâtrés. La malade souffrit un peu du côté greffé; elle n'éprouva pas la moindre douleur du côté auquel le lambeau osseux avait été emprunté.

Nous visitâmes les membres opérés au bout de quinze jours seulement. Du côté gauche, la plaie résultant de l'ablation du transplant était cicatrisée sur toute sa longueur; il n'y avait pas une goutte de pus; nous enlevâmes tous les points de suture. Du côté droit, le membre ne présentait pas de tuméfaction; la plaie était réunie dans toute sa longueur, sauf sur une étendue d'un centimètre au niveau du passage du drain, là où la peau, amincie et déformée par les cicatrices, n'avait pu être exactement accolée au transplant. Il y avait un peu de pus autour du drain.

16 *août*. Deuxième pansement. Du côté droit, plaie complètement cicatrisée. Le tibia paraît seulement un peu plus gros qu'avant l'opération, à cause de l'hyperplasie périostique qu'il a subie par le fait de l'irritation.

Du côté gauche, la réunion paraît complète; nous ne trouvons plus de pus et nous espérons la réussite de la greffe.

Malheureusement, au bout de trois semaines, l'extrémité inférieure, pointue et tranchante du transplant vint faire saillie à travers la peau. La suppuration reparut, en petite quantité, il est vrai, mais assez pour nous faire craindre la mortification au moins partielle de la greffe osseuse.

Dans les pansements subséquents, la pointe fit une saillie de 3 centimètres; nous la réséquâmes au niveau de la peau, et, pendant plusieurs semaines, le travail nécrotique parut arrêté. Rien d'anormal ne se passait, du reste, vers l'extrémité supérieure du fragment, celle qui était constituée par le tissu osseux le plus vasculaire; il n'y avait

pas de suppuration, pas de décollement à ce niveau; l'adhésion du transplant paraissait parfaite.

Mais bientôt la suppuration, qui était devenue insignifiante, augmenta de nouveau à la partie inférieure de la plaie; le fragment inférieur fit de nouveau saillie. Cette saillie augmenta progressivement par la désunion de la plaie et non par un déplacement du transplant, qui était toujours fixé à la partie supérieure. La partie saillante était dénudée et noirâtre.

8 *novembre*. Ce jour-là, nous retirâmes toute la partie nécrosée du transplant. Dans ses trois quarts inférieurs, le tissu compact était tel que nous l'avions séparé du tibia; mais, dans son quart supérieur, la portion nécrosée ne représentait qu'une partie du fragmeut osseux greffé, et, dans les 3 centimètres supérieurs, elle était réduite à une lamelle mince, déchiquetée, papyracée, ne comprenant qu'une partie de la couche compacte périphérique. La presque totalité du transplant s'était greffée à son extrémité supérieure sur une longueur de 3 centimètres et une épaisseur notable sur une égale longueur au-dessous, en tout 6 centimètres.

La face inférieure du transplant, son bord supérieur et ses bords latéraux dans leur tiers supérieur étaient rongés, déchiquetés. Ces érosions pouvaient être interprétées de diverses manières : ou bien elles étaient le résultat de l'absorption progressive de la portion morte par les bourgeons charnus périphériques, ou bien elles étaient produites par la médullisation des parties osseuses vivantes qui limitaient la partie morte, comme dans le procédé ordinaire de la séparation des séquestres. Bien que la première explication soit admissible en principe, nous ne pouvons l'adopter pour le cas présent; la solidité du transplant et sa fixité dans sa partie supérieure indiquent nécessairement la réalité de la greffe. Mais si la portion osseuse du transplant avait été éliminée dans sa plus grande partie, la portion périostique était restée tout entière et avait contribué à épaissir notablement les masses osseuses nouvelles. Au moment où la malade a quitté la clinique, le 21 novembre dernier, la jambe était sensiblement plus solide.

Depuis lors nous avons eu recours à trois reprises aux implantations de chevilles d'os de mouton ou d'os humain pour activer l'ossification du tissu intermédiaire. Chaque opération amenait un progrès dans l'ossification et les trois fragments (fragments terminaux et fragment intermédiaire) se rencontraient et étaient de moins en moins mobiles. Mais la réunion tardant à se faire, nous pratiquâmes le 30 juillet 1889 l'opération suivante :

Résection du péroné pour rapprocher et faire chevaucher les fragments du tibia. Avivement de ces fragments et fixation avec des chevilles faites avec le fragment du péroné. — Résection lozangique du péroné, à 5 centimètres de la pointe de la malléole, puis mise à nu du tibia qu'on trouve notablement plus gros que l'année précédente, mais encore souple et flexible au niveau du tiers moyen de l'os. Il y avait toujours au niveau de la pseudarthrose une pièce osseuse indépendante, presque soudée cependant au fragment supérieur, et réunie au fragment inférieur par un tissu d'apparence fibro-cartilagineuse. Nous excisâmes ce tissu intermédiaire, et nous avivâmes soigneusement le fragment supérieur à son extrémité et sur sa face antérieure, afin de mettre en contact des surfaces osseuses. Grâce à la résection du péroné nous fîmes remonter le fragment inférieur dont l'extrémité effilée put être mise en contact avec le fragment supérieur au-dessus du fragment intermédiaire. Ce dernier fragment fut placé au-devant de la réunion des deux autres, et fixé à chacun d'eux par une cheville d'os faite extemporairement avec le fragment réséqué sur le péroné.

Deux mois après, nous trouvons le membre notablement plus solide, le tibia parait au premier abord constitué par une masse osseuse continue; mais, en faisant soulever la jambe par l'action des muscles, nous constatons encore l'absence de soudure entre les fragments supérieur et inférieur. Il y a, malgré le contact de ces fragments, une légère mobilité entre eux. Nous réappliquons un bandage silicaté (Voyez le *Chapitre final*.)

Chaque opération a amené un progrès plus ou moins sensible dans la réossification du tibia et la solidité du membre; mais nous avons là un nouvel exemple de la difficulté de faire ossifier des tissus qui ont pris déjà le caractère des cicatrices et qui sont loin de l'organisation embryonnaire. Ces tissus sont peu propres à recevoir des greffes animales. Il est rationnel cependant d'essayer ce moyen qui pourra réussir si le transplant est pris sur le sujet lui-même ou un autre individu du même âge ou mieux encore plus jeune. Les transplants hétéroplastiques auraient moins de chances de succès; ils seraient résorbés plus rapidement encore, selon toute probabilité du moins, quoiqu'ils puissent parvenir à adhérer et à se greffer temporairement.

2. *De l'oblitération des cavités creusées artificiellement dans l'os et qui ne peuvent arriver à se cicatriser. — Comblement par la greffe osseuse. — Repletion de la cavité par des corps aseptiques et résorbables. Mode d'action de ces substances. — Effacement de la cavité par la mobilisation d'une de ses parois : ostéoplastie périostique; ostéoplastie osseuse.*

Nous avons parlé plus haut de la difficulté de faire cicatriser les vastes pertes de substance produites par l'évidement dans l'intérieur des tibias hypertrophiés. On peut se trouver dans la nécessité, soit de détruire une des parois latérales de la cavité pour permettre aux parties molles de pénétrer jusqu'à la paroi opposée, soit de faire une ablation de toute l'épaisseur de l'os pour obtenir la guérison de la plaie. Nous avons essayé de combler ces cavités par la greffe osseuse, c'est-à-dire en introduisant des fragments d'os vivants, et, dans ces derniers temps, on a cherché à en obtenir l'oblitération en les remplissant d'os décalcifiés ou autres substances organiques, aseptiques et résorbables.

Voici la relation d'une tentative que nous avons faite en 1887 et qui nous paraît avoir quelque intérêt au point de vue de l'éclaircissement des questions soulevées par les greffes hétéroplastiques.

Observation CI. — *Perte de substance du renflement supérieur du tibia à la suite d'une fracture par coup de feu. Persistance d'une cavité qu'il était impossible de faire cicatriser. Greffes périostique et osseuse avec du périoste et des fragments d'os de chien. Succès immédiat de la greffe; élimination tardive d'une partie des transplants osseux; résorption graduelle du lambeau périostique et du périoste des transplants osseux.*

Un jeune homme de vingt-neuf ans reçut, presque à bout portant, dans le tiers supérieur de la jambe gauche, un coup de fusil chargé à plomb. L'extrémité juxta-épiphysaire du tibia fut brisée en nombreux fragments, qui s'éliminèrent peu à peu et laissèrent une perte de substance comprenant la presque totalité de l'épaisseur de l'os. Il n'y avait pas cependant interruption complète de la continuité; en dehors et en arrière, une bande osseuse réunissait l'épiphyse supérieure au corps de l'os; mais cette bandelette cédait sous le poids du corps quand le malade voulait marcher, et la jambe

se fléchissait en dedans. A l'entrée du malade à l'Hôtel-Dieu, nous enlevâmes quelques esquilles noircies et quelques plombs, puis nous appliquâmes un bandage silicaté pour immobiliser le membre et permettre à l'ossification de se compléter.

Il en résulta un peu plus de force dans la jambe; la jetée osseuse qui réunissait les fragments s'épaissit sensiblement, mais d'une manière insuffisante; l'os resta toujours flexible et la marche impossible. Un an après l'accident, la consolidation ne faisant plus de progrès sensibles, nous eûmes l'idée d'augmenter la force de l'os par des greffes osseuses, et n'ayant pas de transplants humains sous la main, nous eûmes recours à la greffe d'os et de périoste de chien.

Le 16 décembre 1887, nous mîmes à nu le tibia au niveau de la fracture, en incisant la cicatrice déprimée qui tapissait la cavité laissée par l'élimination des esquilles. Au centre était encore un espace non cicatrisé recouvert de granulations partant du tissu osseux lui-même. En relevant le revêtement cutané ou plutôt cicatriciel qui tapissait le fond de la cavité, nous eûmes une surface cruentée de 5 centimètres de long et 3 centimètres de large, que nous régularisâmes en raclant un tissu spongieux très friable dans lequel se trouvaient encore quelques séquestres parcellaires.

C'est dans cette cavité que nous insinuâmes deux os de chien et un lambeau de périoste pris sur le même animal.

Le chien était âgé de six mois environ (chien loulou). Après anesthésie, nous détachâmes rapidement les os de la jambe, et nous découpâmes sur le tibia un fragment de 35 centimètres de haut pris sur la portion supérieure de la diaphyse, qui remplit le fond de la cavité que nous avions avivée. Un fragment du péroné, long de 47 millimètres, fut mis à côté du premier os; puis un lambeau de périoste du tibia, de 8 millimètres de large et de 46 millimètres de long, pris sur l'autre membre du chien, fut mis dans la partie de la cavité incomplètement occupée par les transplants osseux. Ce lambeau périostique fut simplement déposé dans la plaie sans y être tendu ni fixé par des sutures.

La plaie fut réunie en partie; mais l'étoffe manquant au niveau de la partie supérieure, on ne put recouvrir le lambeau périostique. Les transplants osseux avaient été bien débarrassés de leur couche musculaire; leur périoste avait été soigneusement conservé et détaché au delà de la section des os, de manière qu'il débordât de tous côtés le fragment osseux. Pansement antiseptique. L'opération de la dissection et de l'implantation des transplants dura vingt-cinq minutes.

24 *décembre*. On examine la plaie pour la première fois; il n'y a pas eu de suppuration; la plaie est réunie. On distingue parfaitement la greffe périostique dans le fond de la plaie qui n'avait pu être réunie. Elle a la forme d'un anneau saillant turgescent, très vasculaire. On aperçoit au-dessous une partie du rebord osseux du tibia.

25 *janvier* 1887. Pas de suppuration; la petite plaie qui existait à la partie supérieure est comblée par des bourgeons charnus; on ne distingue plus à la vue le lambeau périostique, mais on sent à sa place un bourrelet dur. Tout paraît réuni dans le fond de la cavité.

28 *février*. Le fragment du tibia qui, un mois auparavant, était recouvert par les bourgeons charnus, paraît à nu dans le fond de la plaie; la circonférence de la coupe de l'os est grisâtre, ne paraît pas vasculaire; mais, à part ce rebord dénudé, le reste de l'os est adhérent; il y a un peu de liquide visqueux, louche, presque purulent dans le fond de la plaie.

12 *mars*. On retire le transplant tibial, dont la partie profonde s'est greffée; le fragment retiré représente les trois quarts de la masse transplantée. La masse qui répond à la greffe périostique s'atrophie et s'assouplit au lieu de se durcir.

23 *mars*. On retire le transplant formé par la diaphyse du péroné; qui est érodé sur ses bords et à sa partie profonde. La cavité de réception de la greffe paraît comblée par un tissu dur, constitué par le périoste épaissi des transplants et une portion de l'os ancien.

A partir de ce moment, la plaie se cicatrisa complètement; mais la masse de consistance fibro-cartilagineuse, qui remplissait la cavité de réception creusée dans le tibia, au lieu de se durcir, s'assouplit peu à peu, et s'atrophia comme la greffe périostique, dont il avait été facile de suivre l'involution et la résorption graduelle à cause de sa position superficielle. Finalement, au bout de cinq mois, il ne resta à la place des transplants osseux et périostique qu'un tissu fibreux dont il était difficile de préciser le degré d'organisation et de déterminer l'origine réelle.

Par cette observation, on voit que si la greffe avait réussi en tant que réunion des tissus transplantés et rétablissement de la circulation, elle n'avait eu qu'un résultat temporaire. Après avoir vécu et évolué dans le sens de l'ossification (en apparence du moins), pendant quelques semaines, le lambeau périostique et le périoste des os transplantés avaient subi une atrophie progressive, tout en conservant une vascularisation relativement riche. *De sorte que si les tissus transplantés se sont résorbés, ce n'est pas à cause de l'insuffisance des apports nutritifs, c'est à cause de la perte des propriétés végétatives de leurs éléments anatomiques transportés dans un milieu impropre à leur évolution.*

Nous n'en conclurons pas que la greffe ait été absolument inféconde et que le transplant se soit entièrement résorbé. Pour pouvoir affirmer quelque chose à cet égard, il aurait fallu vérifier l'état du tissu fibreux qui occupait le fond de la cavité, l'examiner histologiquement et se rendre un compte exact de ses rapports avec le tissu osseux limitant la cavité de réception que nous avions régularisée pour recevoir le transplant. Nous croyons que cette greffe n'a pas été inutile au point de vue chirurgical : le tibia était devenu plus épais et plus résistant. S'il n'y avait pas eu greffe permanente et assimilation du *transplant canin*, il y avait eu au moins *stimulation des propriétés ostéogéniques dans les tissus humains*. C'est un nouvel exemple de cette action de présence que nous avons invoquée plus haut pour expliquer l'utilité des greffes fragmentaires interhumaines et des greffes hétéroplastiques portées au milieu d'un tissu en voie de réossification normale.

L'idée de favoriser l'oblitération des excavations osseuses en les remplissant de substances organiques aseptiques et résorbables, a déjà été

1. Patterson (de Glascow), *Case of inunited fracture in the treatment of which a portion of dog's bone was used.* (*The Lancet*, 1878.) greffa entre les fragments d'une pseudarthrose de l'avant-bras un morceau d'os de chien, qui parut pendant quelque temps avoir contracté des adhérences solides, mais qui, douze mois après, s'élimina sous la forme d'un fragment osseux représentant environ la moitié de la masse du transplant. Mac Ewen (*Revue de chirurgie*, 1882, note de la page 4), a aussi greffé sur l'homme, pour combler une perte de substance du crâne, un morceau de crâne d'un jeune chien. Un tiers du transplant osseux se nécrosa et fut éliminé; les deux autres tiers parurent se greffer.

D'autres faits de greffe osseuse de l'animal à l'homme ont été publiés dans ces dernières années (Trucart, Poncet, Sherman, White, etc.), mais ces faits, quelqu'intéressants qu'ils soient, ne peuvent malheureusement rien prouver au point de vue du processus de la greffe et du rôle du transplant dans l'ossification restauratrice.

mise à exécution. Tout dernièrement Senn[1] recommandait la replétion par l'os décalcifié des pertes de substance osseuse, pour hâter la cicatrisation des excavations récentes et obtenir l'oblitération des anciennes cavités qui ne pouvaient se combler.

Ici il ne peut être question de greffe : ce sont des substances mortes, des corps étrangers qui sont destinés à disparaître. Comment peuvent-ils agir, et, en dehors de l'expérience, encore insuffisante, quelle influence utile est-il possible de leur attribuer? Nous ne pouvons voir dans cette pratique qu'un moyen d'alimenter les bourgeons charnus et de leur permettre d'évoluer profondément à l'abri de toute perturbation extérieure. Exposées à l'air, les granulations provenant des parois de la cavité ont bientôt épuisé leur force végétative; elles se dessèchent et s'atrophient. Dès qu'elles ont devant elles une couche épaisse de substance organique à résorber, elles peuvent s'alimenter en puisant dans les substances qu'elles dissolvent des matériaux utiles à leur propre nutrition. Elles végètent alors avec plus d'activité et envahissent peu à peu tout l'espace occupé par la matière de remplissage. Lorsque cette substance aura été résorbée, on trouvera peut-être à sa place un tissu suffisamment plastique pour arriver à une constitution stable, qui pourra même être envahi plus tard par l'ossification, si la stimulation nutritive a suffisamment retenti dans l'os et le périoste voisins. La plus grand activité de l'ossification au voisinage des séquestres a peut-être une de ses causes dans l'absorption des sels calcaires par les granulations voisines. La dissolution de ces sels fournit des matériaux tout prêts pour la calcification des éléments anatomiques et peut, de cette manière, favoriser l'ossification!

Il est difficile de dire dès aujourd'hui ce que produira l'introduction des corps résorbables dans les cavités osseuses. C'est au moins un moyen à essayer avant de procéder à une nouvelle opération. La greffe des os de chien avait laissé dans la précédente observation une masse appréciable de tissu fibreux qui comblait la cavité du tibia. On peut espérer que les corps organiques destinés à servir de substratum, puis d'aliment aux bourgeons charnus, produiront un résultat analogue.

D'après ce que nous avons déjà exposé (t. I), c'est avec le tissu osseux du sujet lui-même qu'on devra surtout chercher à réparer ces pertes de substance. On pourra recourir, soit à l'*ostéoplastie indirecte ou périostique*, c'est-à-dire à l'introduction dans la cavité de l'os de lambeaux doublés du périoste; soit à l'*ostéoplastie directe osseuse*, ou à d'autres termes à des lambeaux osseux pris sur l'os lui-même ou sur un os voisin.

En enlevant une des parois de la cavité, on permettra à la paroi

1. *The International Journal of the Medical Sciences*, septembre 1889.

périostique opposée de se rapprocher de la paroi osseuse restante. C'est ce que nous avons fait plusieurs fois. On pourra, en outre, détacher sur la face antérieure du tibia un lambeau ostéo-cutané qu'on déplacera de manière à l'introduire dans le fond de la cavité. Ces lambeaux ostéo-cutanés auront toute chance de vivre à cause de la riche vascularisation que leur assureront les parties molles extérieures; ils formeront une masse stable, résistante, plus propre par cela même à redonner au tibia sa forme et sa solidité normales. Dans ce but, on mobilisera complètement une des parois osseuses avec la scie ou le ciseau et on la taillera en un ou deux lambeaux selon la disposition des parties. Le détachement de fragments osseux multiples, qu'on laisserait partiellement adhérents et qu'on repousserait vers le centre de la cavité, pourrait aussi réussir; mais, en raison de l'asepsie souvent imparfaite dont sont susceptibles ces parties autrefois envahies par la suppuration, on risquerait de les voir se nécroser.

Lucke[1] a récemment mis cette idée à exécution et a comblé des pertes de substance du fémur succédant à des ostéites nécrotiques : dans un cas, en repoussant dans la cavité des lambeaux osseux pris sur l'os lui-même et détachés avec le ciseau; dans un autre cas, en déplaçant la rotule et l'enfonçant dans la brèche fémorale. Le fémur et le tibia étaient soudés; il n'y avait plus d'articulation entre ces deux os, et le déplacement de la rotule ne pouvait avoir aucun inconvénient pour les usages du membre.

3. *De l'ostéoplastie au moyen de lambeaux pris sur le péroné.*

Au lieu de sacrifier le lambeau pris sur le péroné pour racourcir cet os, on pourra le transporter entre les fragments du tibia et le fixer dans cette nouvelle situation. Le tronçon du péroné devrait être alors égal à la longueur de la moitié du déficit osseux; une fois les fragments du tibia rapprochés de cette quantité, les surfaces de section du péroné arriveraient en contact. On ferait une greffe par approche, car le lambeau du péroné devrait être laissé en rapport avec les tissus périphériques par un pédicule de parties molles, ce qui assurerait sa nutrition et pourrait prévenir sa résorption consécutive. Bien que nous ayons proposé depuis longtemps cette opération, nous n'avons pas eu encore l'occasion de l'appliquer. Dans un cas seulement, nous avons fait l'inverse; nous avons repoussé du côté du péroné un coin osseux que nous avions découpé sur le tibia.

Le transport du lambeau péronéal entre les deux fragments du tibia est assez facile à la partie inférieure, là où l'espace interosseux est très

1. *Centralblatt für Chirurgie*, 1889, p. 885.

étroit. A la partie supérieure, il faudrait décoller les muscles profonds, en laissant le lambeau adhérer au ligament interosseux au moyen duquel on le ferait pivoter en dedans comme sur une charnière.

§ VIII. De l'inégalité du développement des os de la jambe; des difformités qui en résultent et des moyens d'y remédier.

Comme à l'avant-bras, le développement inégal des deux os qui constituent le squelette de la jambe produit des déviations du segment terminal du membre, qui augmentent progressivement pendant la période de croissance et qui ne peuvent guérir que par le raccourcissement de l'os le plus long ou l'allongement de l'os le plus court.

Quand le tibia est atteint d'hyperostose longitudinale, il repousse l'astragale en bas et en dehors, le péroné ne suivant pas le développement du tibia et la malléole externe ne descendant pas assez bas pour contenir et fixer l'astragale. Le pied se dévie alors en *valgus*, il porte sur son bord interne et si, à un degré peu prononcé, la marche n'en est guère gênée, elle peut devenir bientôt difficile et disgracieuse. En pareil cas, quand la déviation s'observe chez un enfant ou un adolescent, il faut, pour rétablir l'équilibre, ralentir l'accroissement du tibia ou activer l'accroissement du péroné. Nous arrivons à enrayer l'accroissement du tibia par une opération très simple qui consiste dans l'excision d'une tranche du cartilage de conjugaison au niveau de l'extrémité inférieure ou supérieure de l'os, ou bien sur les deux à la fois. Si nous voulons faire allonger le péroné, nous irritons son tissu propre par un des moyens que nous indiquerons plus loin.

1. *De la chondrectomie conjugale du tibia et du péroné.*

Dans les cas d'arrêt d'accroissement du tibia survenus à la suite d'une ostéite juxta-épiphysaire qui a altéré ou détruit le cartilage de conjugaison correspondant, ou mieux encore à la suite d'une ostéite bipolaire qui a pu les enrayer tous les deux, le moyen de rétablir l'équilibre, c'est d'arrêter ou, au moins, de ralentir l'accroissement du péroné.

La même opération sera nécessaire après les ablations totales de la diaphyse du tibia suivies de l'arrêt d'accroissement de l'os ou après les résections d'une des extrémités.

Ces opérations se font sans difficultés pour le tibia et le péroné, à cause de la position superficielle de leurs cartilages de conjugaison. C'est aux malléoles surtout qu'il sera facile de les atteindre et de les exciser. On incise la peau et on les aperçoit sous forme d'une ligne

blanche, opaline. Ils sont approximativement, sur leur partie latérale, aux distances suivantes de la pointe des malléoles[1] :

	TIBIA	PÉRONÉ
A 4 ans.	14 millimètres.	15 millimètres
A 12 ans.	17 —	18 —

Au-dessous de quatre ans, quand le noyau d'ossification n'occupe qu'une petite portion de la malléole, c'est contre l'extrémité ossifiée de la diaphyse, c'est-à-dire sur la zone de végétation de la masse cartilagineuse, qu'il faudra faire la chondrectomie.

A l'extrémité supérieure de la jambe, les cartilages de conjugaison sont abordables : en avant pour le tibia, sur la face antéro-interne de cet os ; en dehors pour le péroné, là ou l'os est superficiel, et n'a pas encore de rapport avec le nerf sciatique poplité externe. La hauteur de l'épiphyse supérieure aux points où le cartilage doit être excisé est la suivante :

	TIBIA	PÉRONÉ
A 4 ans.	12 millimètres	6 millimètres
A 12 ans.	16 —	8 —

Comme nous l'avons recommandé à propos des os de l'avant-bras, il ne faut pas faire une ablation totale du cartilage. On se borne à exciser une petite tranche cunéiforme ayant sa base à la périphérie du cartilage et son sommet à son centre. Dans les cas légers, on n'enlève sur aucun point toute l'épaisseur du cartilage ; on en laisse une couche appréciable du côté de l'épiphyse et du côté de la diaphyse. On suture la plaie cutanée qui se réunit par première intention, malgré l'impossibilité du rapprochement immédiat des surfaces cartilagineuses divisées. Au bout de trois à quatre mois, si l'on n'a pas obtenu de résultat appréciable, on recommence. Il vaut mieux rester en-dessous que de dépasser le but, de crainte d'occasionner dans la suite une déviation inverse, en arrêtant complètement l'accroissement de l'os, alors qu'il suffit de le ralentir ou de le diminuer un peu.

Le cas le plus intéressant que nous puissions citer est celui d'un malade que nous avons opéré en 1873, et que nous avons revu récemment. Voici son observation avec des figures qui montrent le changement qui s'est opéré dans la forme de la jambe et la direction du pied par la seule excision des cartilages de conjugaison du péroné.

1. Ces distances ne sont qu'approximatives. Il y a, pour le même âge, des différences notables d'un sujet à l'autre, et d'ailleurs la ligne conjugale présente des ondulations qui modifient la distance suivant le point où l'on mesure. C'est donc sur le changement de coloration qu'on se guidera principalement pour trouver le point précis.

Observation CII. — *Arrêt de développement du tibia par suite d'une ostéite suppurée de la région juxta-épiphysaire inférieure de cet os. — Continuation de l'accroissement du péroné; incurvation progressive de sa diaphyse, luxation de ses deux extrémités. — Pied équin-varus dû à cette déformation osseuse. — Excision des deux cartilages de conjugaison du péroné pour arrêter l'accroissement de cet os. — Rétablissement des rapports des extrémités inférieures du péroné et du tibia et disparition de la difformité du pied par le fait seul de cette opération.*

État du sujet 16 ans après l'opération.

P. Meillerand, de Marcigny (Loire), âgé de 14 ans, entre à l'Hôtel-Dieu de Lyon service de M. Ollier, le 22 septembre 1875 pour une ostéite suppurée du tibia, datan déjà de 18 mois et ayant amené une déformation du pied qui rendait la marche impossible, bien qu'il n'y eût plus de douleurs au niveau du tibia. Taille du malade, 1 m. 42.

Ce garçon un peu lymphatique, mais bien constitué d'ailleurs, avait commencé à souffrir de la jambe il y a 18 mois, après s'être mouillé (il est berger de son état). Les douleurs d'abord modérées, devinrent bientôt intenses, surtout la nuit; le jour elles étaient assez tolérables pour permettre au malade de quitter son lit. Mais bientôt la fièvre survint et força le malade à s'aliter complétement pour cinq ou six semaines; un abcès s'ouvrit spontanément au-dessus du cou-de-pied, à la face interne du tibia. Depuis lors, la suppuration a toujours continué, mais il n'est jamais sorti de séquestre volumineux; le malade a cependant trouvé plusieurs fois sur sa plaie de petites parcelles osseuses, grosses, dit-il, comme la tête d'une épingle noire et au plus comme un pois.

Au moment de son entrée, on constate ce qui suit : Les os de la jambe sont incurvés en dedans, l'incurvation porte surtout sur leur tiers inférieur. Cette déviation des os de la jambe entraîne un déplacement du pied dans ce sens. Le pied est équin-varus; quand on fait tenir le malade debout, on voit que la face plantaire ne peut pas appuyer par terre; la partie du bord externe correspondant à l'extrémité antérieure du cinquième métatarsien seule touche le sol et le sujet ne peut pas se tenir debout; il marche avec des béquilles en relevant le genou.

L'extrémité inférieure du tibia suppure toujours; trois fistules conduisent dans l'intérieur de l'os, mais le stylet ne rencontre pas de séquestre; il permet de constater au niveau de la portion juxta-épiphysaire inférieure une petite cavité remplie de fongosités, irrégulière et limitée par une paroi dénudée sur quelques points.

L'articulation tibio-tarsienne n'a pas été envahie par la suppuration; ses mouvements sont limités, mais nullement douloureux. Le péroné est intact; bien qu'un trajet fistuleux se soit ouvert en avant de lui, le stylet arrive toujours sur le tibia.

Comparée à la jambe du côté sain, la jambe malade présente non seulement la courbure déjà signalée, mais encore un raccourcissement considérable.

En mesurant les tibias on trouve :

Tibia droit : du rebord du condyle interne à la pointe de la malléole, en allant directement d'un point à l'autre, sans suivre la courbure de l'os, 276 millimètres.

Tibia gauche (sain) : mêmes points de repère, 326 millimètres.

En suivant la courbure des deux tibias pour cette mensuration, on trouve une différence moins grande entre les deux os. Au lieu de 5 centimètres (raccourcissement apparent), on trouve seulement 37 millimètres (raccourcissement réel) de différence.

Quand au péroné, il a sensiblement la même longueur des deux côtés. Si l'on suit la courbe que fait le péroné du côté droit, on trouve 320 millimètres en mesurant de la pointe de la malléole externe à la partie la plus saillante de la tête du péroné; 322 millimètres du côté sain, en prenant les mêmes points de repère supérieur et inférieur.

Nous avons donc deux péronés égaux articulés avec des tibias inégaux, de là des changements de rapports nécessaires entre le péroné et le tibia du côté malade. Le tibia a été arrêté dans son développement par l'ostéite qui a détruit en partie ou profondément altéré son cartilage de conjugaison inférieur. Le péroné n'ayant pas été atteint

a continué de se développer, et il n'a pu grandir qu'en abandonnant les surfaces articulaires du tibia avec lesquelles il se trouve normalement en contact. De là une double luxation de ses extrémités. L'extrémité supérieure a remonté contre le tibia et atteint le rebord du condyle externe de cet os. L'extrémité inférieure s'est également déplacée en bas, et la pointe de la malléole se trouve à 3 centimètres plus bas que la malléole interne. Elle a glissé sur la facette articulaire externe de l'astragale en repoussant cet os en avant et en dedans et en faisant tourner par cela même en dedans la totalité du pied. De là un équin-varus déjà explicable en partie par l'incurvation des os de la jambe. Quant à l'équinisme, l'abaissement de la pointe du pied (qui se place naturellement dans l'extension, toutes les fois qu'on garde le lit) a dû favoriser d'abord cette position vicieuse que la déformation des surfaces articulaires a rendue définitive plus tard.

La position du pied n'est pas déterminée par la rétraction des tendons; quand on veut le ramener dans la position normale on sent que l'obstacle réside dans la configuration des os; les tendons ne font pas des cordes saillantes comme dans les pieds-bots dus à la rétraction musculaire.

En présence de cette difformité, résultat du développement inégal des os de la jambe, M. Ollier voulut enrayer l'accroissement du péroné, dans l'idée que cet arrêt dans la croissance de cet os était le seul moyen de rétablir l'équilibre et l'harmonie entre les deux os de la jambe. Il eut recours à l'excision des cartilages de conjugaison de cet os.

Opération le 9 octobre. — Anesthésie; tentatives de réduction du pied qui démontrent, mieux encore qu'à l'état de veille, que c'est dans la configuration des os que réside l'obstacle au redressement de l'organe.

Incision commençant à 25 millimètres au-dessus de la pointe de la malléole dans la direction du corps de l'os. Cette incision, de deux centimètres seulement et allant jusqu'au périoste exclusivement, permet de tomber immédiatement sur le cartilage de conjugaison qu'on reconnaît à sa teinte blanche. Prenant alors un bistouri à lame étroite, M. Ollier incise transversalement le cartilage de conjugaison en pénétrant entre l'épiphyse et la diaphyse et en ayant soin de ne pas dépasser le centre de l'os. Il excise alors une première tranche cunéiforme du cartilage, de 8 millimètres de large, d'un millimètre d'épaisseur à la base qui correspond à la circonférence du cartilage; il excise ensuite deux ou trois autres petites tranches minces, de manière à enlever plus ou moins complètement le cartilage sur la moitié environ de sa surface, complètement à la périphérie, incomplétement vers le centre de l'os. De cette manière la moitié profonde des cartilages reste intacte.

Les bords de la plaie furent abandonnés à eux-mêmes et le membre placé sous l'occlusion inamovible.

Pas de douleurs; au 4e jour un peu de fièvre, douleur au niveau du tibia. On fenêtre le bandage et l'on trouve du pus accumulé dans un des anciens foyers du tibia. Pas d'inflammation du côté du péroné. Depuis lors ni fièvre, ni douleur.

22 octobre. Nouvelle opération, semblable à la précédente sur le cartilage de conjugaison supérieur du péroné. Même traitement consécutif; pas le moindre accident.

10 novembre. On enlève la moitié inférieure du bandage, celle qui protégeait la plaie de la première opération. Coton adhérent autour de la plaie; petite plaie granuleuse presque complétement fermée.

17 novembre. On enlève la partie supérieure du bandage; un peu de pus au niveau de la plaie, sous le coton qui lui ferme une coque rigide. Plaie granuleuse, plus profonde au niveau du cartilage excisé, mais nulle part, ni os, ni cartilage à nu.

Au-dessus de la plaie inférieure et au-dessous de la plaie supérieure, les extrémités juxta-épiphysaires de la diaphyse sont notablement tuméfiées, mais non douloureuses ni spontanément, ni à la pression. Les épiphyses elles-mêmes participent à cette tuméfaction, mais il n'y a pas le moindre retentissement dans les articulations correspondantes.

A partir de ce moment le malade fut abandonné à lui-même. On le laissa marcher avec des béquilles et on ne lui appliqua aucun appareil. Les fistules du tibia se tarirent peu à peu sans donner issue à d'autres séquestres que quelques parcelles osseuses du volume d'une lentille. Voici l'état dans lequel se trouvait le malade le 5 avril, six mois après sa première opération.

Le péroné opéré n'a pas grandi, il donne toujours 320 millimètres, il est déjà sensiblement plus droit qu'au moment de l'opération.

Pendant le même espace de temps le péroné du côté opposé, celui qui n'a pas été touché, s'est accru de 10 à 12 millimètres.

Quant aux tibias, ils se sont accrus dans la proportion suivante :

Le tibia droit (côté malade) a grandi de 8 millimètres, le tibia gauche de 12 millimètres.

Le membre est déjà en partie redressé; le talon n'appuie encore que par sa tubérosité externe, mais tout l'avant-pied touche le sol. La flexion du pied sur la jambe augmente chaque jour. Muscles toujours atrophiés.

Persistance de la tuméfaction des extrémités du péroné; mais pas d'inflammation, ni de douleur.

Deux ans après l'opération, le sujet fut présenté à la Société de médecine de Lyon (18 novembre 1875). Voici quel était alors son état :

Le pied est complétement redressé; il appuie sur le sol comme à l'état normal; il n'y a plus d'équinisme, ni de déviation en dedans. Il n'y a pas non plus de valgus comme on aurait pu le craindre si l'accroissement du péroné eût été trop complétement arrêté.

Les mensurations des os permettent d'apprécier exactement les résultats de l'opération.

Longueur du péroné dont les cartilages ont été excisés, 350 millimètres.

Longueur du péroné sain, 375.

Le péroné sain a donc grandi de 5 centimètres depuis l'opération, tandis que le péroné opéré qui jusque-là n'avait pas subi d'arrêt de développement n'a grandi que de 25 millimètres.

Quant au tibia dont le développement avait été arrêté par l'ostéite, et sur lequel on n'a rien fait, il a repris aussi sa direction normale, n'étant plus retourné en dedans par le développement excessif du péroné. Il s'est, de plus, accru dans une très notable proportion, mais en restant de 42 millimètres au-dessous de son congénère (nous avions trouvé au début 5 centimètres de raccourcissement apparent et 37 millimètres de raccourcissement réel).

Les tibias mesurent le 18 novembre 1875 :

Côté malade, 333;

Côté sain, 375.

Les pieds sont inégaux dans leur ensemble; le pied du côté malade est notablement plus petit. Son diamètre antéro-postérieur est de 232 millimètres; le même diamètre du côté sain est de 266.

Malgré un raccourcissement de 42 millimètres pour la longueur du tibia, le membre ne paraît pas raccourci dans son ensemble d'une quantité égale. En mesurant de l'épine iliaque aux malléoles, nous trouvons seulement 31 ou 32 millimètres de différence. Il se serait donc produit un allongement compensateur du fémur de 1 centimètre. Ce fait est parfaitement d'accord avec ce qu'indiquent l'expérimentation et la clinique, sur l'accroissement de compensation qui se produit au-dessus ou au-dessous d'une partie réséquée; mais, pour le fémur, il est impossible de faire sur le vivant des mensurations absolument rigoureuses, à cause du peu de précision des points de repère et de l'inclinaison du bassin.

Les fistules du tibia sont tout à fait fermées; le malade ne souffre plus et peut marcher toute la journée.

Les figures 395 et 396 permettent d'apprécier la différence de forme et de déviation des membres avant et après l'opération à 26 mois de distance.

État de l'opéré en juin 1889, seize ans après la chondrectomie conjugale. – Le

Fig. 396. Fig. 397.

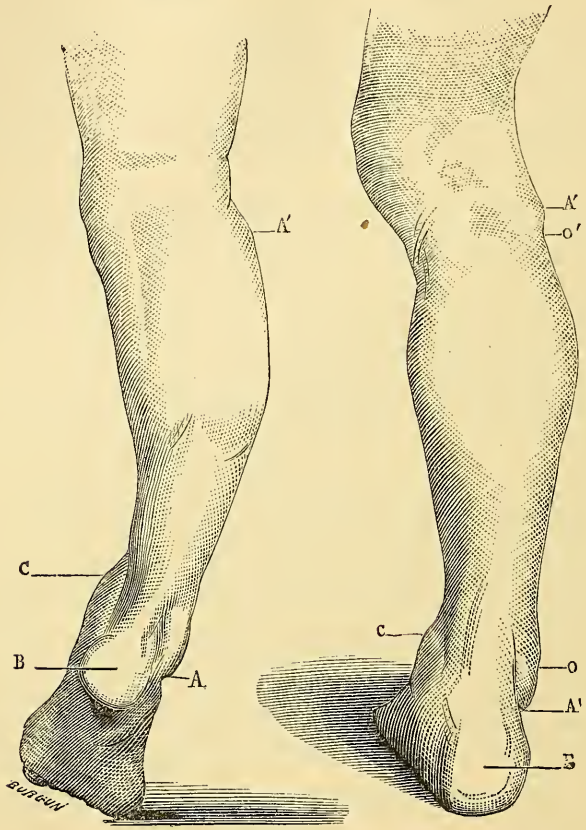

Fig. 396. — *Déformation de la jambe et direction du pied à la suite d'une ostéite juxta-épiphysaire inférieure du tibia ; avant l'opération.*

Fig. 397. — *Redressement de la courbure des os de la jambe et de la déviation du pied par le fait seul de l'excision des cartilages de conjugaison du péroné, cette opération ayant arrêté le développement de cet os.*

Dans les deux figures A, malléole externe ; A' saillie de l'extrémité supérieure du péroné ; B, saillie du talon ; C, malléole interne. — Dans la figure 392, O, O' points où les cartilages de conjugaison ont été excisés.

malade est rentré à la Clinique en 1889 pour se faire extraire un petit séquestre qui s'était formé au siège de l'ostéite primitive. Ce séquestre profond, de la grosseur d'un pois, était constitué par du tissu spongieux.

Le résultat obtenu par la chondrectomie s'était parfaitement maintenu : le pied était en direction normale et appuyait par sa plante comme le pied sain. Pas de claudication,

grâce à l'abaissement du bassin. Le péroné chondrectomisé n'a pas sensiblement grandi depuis 1875; le péroné du côté sain s'est allongé de 7 millimètres : il mesure 382 millimètres. Les tibias ont grandi d'une quantité égale. La moyenne de plusieurs mensurations donne 7 millimètres pour le tibia sain et 6 pour le tibia malade. La taille du sujet est de 1 m. 64.

Cette opération est si simple, et aujourd'hui si innocente avec les pansements antiseptiques, que nous la pratiquons pour des difformités moindres. Dans les cas d'hypertrophie longitudinale du tibia, produite par une ostéite centrale, quand le pied commence à se tourner en valgus, nous faisons une entaille dans un des cartilages de conjugaison, l'inférieur de préférence, pour contrebalancer l'excès d'accroissement produit par l'irritation indirecte qui a sa source dans l'ostéite diaphysaire. Dans les cas légers, une entaille profonde, portant sur la moitié au moins du cartilage et parallèle à son plan, pourra être suffisante. Si la déviation continue, on y revient au bout de trois mois et on fait, non pas une simple incision, mais une excision, une chondrectomie. Comme on a du temps devant soi, il ne faut pas se presser, nous le répétons, de crainte de dépasser le but. On agit d'une manière analogue sur le péroné quand l'excès d'allongement, absolu ou relatif de cet os, fait tourner le pied en dedans.

On pourrait nous demander si, dans les cas d'arrêt d'accroissement du tibia à la suite d'une ostéite juxta-épiphysaire, il ne serait pas possible d'exciter l'hyperplasie du cartilage de conjugaison opposé, au lieu d'aller exciser ceux du péroné. Cette idée n'est pas applicable ici, car nous ne pouvons exciter un cartilage d'accroissement que par l'irritation indirecte, par une irritation à distance; or, le tibia malade, qui a été atteint d'une ostéo-myélite aigue et suppurée sur une de ses extrémités a déjà, par cela même, bénéficié de tout ce que peut lui procurer l'irritation indirecte de son cartilage sain. Après la guérison complète de l'ostéite primitive, on pourrait, il est vrai, faire développer et entretenir un point d'irritation au voisinage du cartilage sain. Cette excitation ne serait peut-être pas, dans certaines conditions, tout à fait inefficace; mais, sans compter l'inconvénient qu'il y aurait d'irriter un os dont la moelle vient de suppurer, nous croyons que dans la généralité des cas elle sera stérile, parce qu'elle portera sur un terrain déjà épuisé.

2. *Excitation de l'accroissement du tibia dans les atrophies du membre inférieur. — Clou pénétrant. — Cautère prœtibial. — Nécrotisation de la couche superficielle de l'os. — Des autres moyens propres à activer l'accroissement de l'os.*

En démontrant que les traumatismes et les inflammations diaphysaires produisent chez les jeunes sujets l'allongement des os, nos anciennes expériences nous avaient depuis longtemps déjà donné l'idée de diverses applications à la chirurgie. Mais nous n'osions pas opérer chez l'homme

comme nous le faisions chez les animaux : nous redoutions surtout de pénétrer dans le canal médullaire et d'y maintenir à demeure des clous métalliques traversant l'os de part en part. Nous nous étions borné d'abord à irriter le périoste par des décollements sous-cutanés répétés de temps à autre, puis nous nous étions arrêté à la mise à nu du tibia par une application de pâte de Vienne, de pâte de Canquoin, et à l'entretien d'une irritation permanente par le séjour d'un pois à cautère. Aujourd'hui on doit être moins craintif et, lorsqu'il y a un grand intérêt à augmenter la longueur d'un os, on peut enfoncer des clous métalliques, de plomb, de platine, dans le canal médullaire à travers une perforation de la couche compacte.

On peut les enfoncer temporairement, du reste, et les retirer au bout de quelques jours ou même de quelques semaines, pour les replacer ensuite au besoin. La tolérance des os pour les vis et les clous métalliques dans les fractures et les pseudarthroses, et la persistance indéfinie des nœuds de suture perdue dans le tissu osseux autoriseraient même à laisser les clous indéfiniment si l'on n'avait à craindre leur chute dans le canal médullaire par l'effet du développement normal de l'os en épaisseur. Chez les animaux, les clous sont longtemps retenus par l'ossification de la moelle provoquée par leur présence, mais quelquefois ils se déplacent et descendent par leur propre poids jusqu'à l'extrémité inférieure du canal médullaire. Pour empêcher cette descente progressive, il faut prendre des clous à large tête. Cette tête renflée et aplatie restera en dehors de l'os, sous le périoste et servira à les fixer. Les clous de plomb qui se moulent sur les anfractuosités du trajet sont préférables aux clous en métal plus dur.

C'est principalement chez les enfants atteints d'atrophie longitudinale du membre inférieur à la suite d'une coxalgie ou d'une paralysie de l'enfance, que nous avons activé l'accroissement du tibia par les irritants directs. Nous leur laissons, pendant plusieurs années au besoin, un ou plusieurs petits cautères sur la face antéro-interne du tibia (cautère prœtibial).

Nous avons de cette manière réduit très sensiblement la différence qui existait entre les deux tibias et qui, selon toute probabilité, eut augmenté avec la croissance du squelette. Chez des enfants de cinq, six et huit ans, nous avons réduit à 12 et 15 millimètres des différences de 25 et 30 millimètres qui, en raison de l'atrophie persistante du membre, auraient dû augmenter avec la croissance du sujet. Nous aurions pu, croyons-nous, obtenir un allongement plus considérable en augmentant l'intensité de l'irritation et surtout en prolongeant sa durée.

Helferich[1] a préconisé récemment un moyen d'activer l'ossification

1. *Ueber Künstliche Vermehrung der Knochenneubildung.* Congrès allemand de chirurgie tenu à Berlin en 1887.

qui est d'une très grande simplicité et qui sera très précieux si l'expérience vient confirmer les premiers résultats obtenus par l'auteur. Pour augmenter la production du tissu osseux, hâter la consolidation des fractures et même faire allonger les os atrophiés dans une paralysie infantile ou une pseudarthrose, Helferich a imaginé d'établir une compression circulaire à la racine du membre dans le but d'augmenter la masse des liquides nutritifs qui séjournent dans les parties atrophiées. La circulation de retour étant gênée, une plus grande quantité de sang reste dans les tissus et fournirait aux éléments anatomiques, avec d'abondants matériaux de nutrition, une stimulation nouvelle. La compression n'est pas continue, elle est intermittente et s'exerce par séances de plus en plus prolongées.

A la compression d'Helferich, Max Schüller[1] a ajouté les perforations du tibia et l'implantation temporaire de clous en acier nickelé. Il enfonce les clous jusque dans le canal médullaire et les retire quelques jours après (de cinq à neuf jours); il commence ensuite au bout de quinze jours le traitement par la bande de caoutchouc. La combinaison des deux moyens lui a donné des résultats remarquables. Un sujet de seize ans, atteint de paralysie infantile, présentait un raccourcissement de la jambe de 3 centimètres; au bout de deux mois de traitement, le membre malade s'était allongé de près de deux centimètres, et neuf mois après les tibias étaient égaux à 3 millimètres près. Le pied, très atrophié avant l'opération, avait notablement grandi. Nous n'avons jamais obtenu de résultat aussi complet ni aussi rapide par les seules irritations de l'os; aussi croyons-nous que, dans certains cas d'arrêt d'accroissement considérable, on fera bien d'essayer le procédé de Schüller, c'est-à-dire la combinaison de la compression au-dessus de l'os avec l'irritation directe de l'organe.

A. *Mode d'action des clous implantés dans l'os et pénétrant dans le canal médullaire.* — Si l'antisepsie permet aujourd'hui de recourir, sans trop de dangers, à ce procédé que nous avions autrefois rejeté de la pratique chirurgicale, elle peut diminuer aussi ses avantages au point de vue de la stimulation de l'accroissement longitudinal. Comme ce n'est que par l'irritation propagée à distance, par l'excitation indirecte des cartilages de conjugaison, que le clou agit efficacement, on peut lui enlever toute efficacité si l'on prévient par une asepsie rigoureuse tout phénomène appréciable d'irritation. Un clou trop bien toléré n'amène pas le degré d'irritation qui serait nécessaire pour stimuler les cartilages d'accroissement. Le traumatisme opératoire produira sans doute un peu

1. *Mittheilung über die Künstliche Steigerung des Knochenwachsthums beim Menschen*, par Max Schüller. Communication faite à la Société de Médecine de Berlin, le 28 nov. 1888. Schuller attribue la première idée de l'emploi de la compression pour guérir les pseudarthroses à Dumreicher et à Thomas (de Liverpool).

d'excitation, mais si cette excitation tombe aussitôt ou dure trop peu de temps, elle sera insuffisante et même stérile. Nous avions observé depuis longtemps ces effets variables des clous dans nos expériences chez les animaux; tantôt nous avions une augmentation de volume de l'os en hauteur et en épaisseur, tantôt il différait à peine de celui du côté opposé, malgré l'implantation de 5 ou 6 clous de plomb. Nous ne pouvions expliquer ces différences que par l'inégalité du traumatisme opératoire et le degré d'inflammation qui l'avait suivi.

Il ne faut donc pas trop compter sur l'action des clous qui seraient tolérés au point de ne pas provoquer d'irritation autour d'eux. Une fois fixés et englobés dans le tissu osseux, ils ne produisent aucune réaction.

B. *Des avantages et de l'efficacité du cautère prætibial. — Cautérisations successives ; nécrotisation de l'os pour produire une irritation profonde et durable.* — L'application d'un ou de plusieurs cautères échelonnés le long du tibia est une opération très simple, qui est sans dangers, et qui a l'avantage d'être facilement acceptée par le malade ou ses parents, s'il s'agit d'un enfant, à cause des préjugés qu'elle flatte. Dans la plupart des cas, nous avons placé trois petits cautères, l'un au centre de la diaphyse, les deux autres au niveau des portions juxta-épiphysaires en deçà des cartilages de conjugaison. Par trois incisions faites sur ces points et arrivant jusqu'à l'os, nous dénudons le tibia sur une petite étendue (moins d'un centimètre carré) et nous appliquons directement sur l'os une petite rondelle de pâte de Canquoin que nous laissons deux heures en place. On proportionne toujours l'étendue et la profondeur de la nécrose à l'effet irritatif qu'on veut obtenir. On attend que le séquestre soit éliminé, ce qui demande cinq à six semaines; puis on applique un pois à cautère pendant un temps plus ou moins long. On laisse marcher l'enfant; on le masse et on le frictionne chaque jour pour provoquer l'afflux sanguin et améliorer la nutrition de tous les tissus du membre. Ces massages répétés et prolongés sont de la plus grande utilité. Il faut y joindre l'électricité pour ranimer la nutrition des muscles.

On laisse ces cautères se cicatriser après quelques mois si le malade en est incommodé; puis on les réapplique au besoin, à la même place ou ailleurs. La nécrotisation de l'os, qu'on peut faire plus ou moins profonde, est le meilleur moyen d'entretenir une irritation féconde. Elle retentit jusque dans le canal médullaire et a plus d'action que les grattages de l'os ou les dilacérations périostiques. Plusieurs de nos opérés ont porté ces cautères prœtibiaux pendant deux et trois ans. Il faut trois mois environ pour qu'ils commencent à produire un effet appréciable sur la longueur de l'os. Quelquefois cet effet ne se fait sentir que plus tard. Les sujets ne réagissent pas au même degré devant des cautérisations également profondes. Les os très atrophiés sont longs à s'hyper-

plasier dans leur ensemble; dans quelques cas même, la nutrition est tellement troublée par les lésions nerveuses centrales et l'inactivité prolongée du membre, que les irritants directs n'agissent que d'une manière lente et insuffisante sur l'accroissement longitudinal. Il se fait d'abord une augmentation de l'os en épaisseur, le périoste décollé et irrité par les caustiques proliférant immédiatement à une certaine distance de la plaie. Nous avons toujours constaté, même dans les cas les plus défavorables, cet épaississement de l'os qui est particulièrement favorisé par la cautérisation prœtibiale.

Ce procédé nous paraît toujours avoir le triple avantage de la facilité, de l'efficacité et de l'innocuité. L'irritation intra-médullaire est plus puissante sans doute; mais les irritations superficielles ostéo-périostiques peuvent être augmentées et prolongées sans danger.

C. *Nécessité de prolonger l'irritation de l'os pour produire des effets durables.* — La longueur de l'application est du reste une importante condition de succès. Si intense que soit la stimulation, elle ne produit pas d'effet durable sur les os atrophiés quand elle n'est que passagère. Plusieurs fois, nous avions constaté un léger allongement de l'os à la suite de la cautérisation; nous laissions cicatriser la plaie, et bientôt l'os irrité perdait son avance relative, et nous le retrouvions, au bout d'un an ou deux, dans les mêmes rapports avec l'os sain qu'avant l'opération. Pour que l'effet soit durable, il faut que l'action soit prolongée; dans certains cas, il pourra être utile de renouveler la cautérisation à plusieurs reprises durant la période de croissance.

3. *De quelques indications de la chondrectomie conjugale et de l'irritation artificielle des os de la jambe. Combinaison des deux méthodes dans quelques difformités.*

Nous avons déjà parlé de la chondrectomie préventive du péroné après les résections d'une grande longueur du tibia. C'est un moyen très simple de prévenir les déviations ultérieures du pied. On fera une chondrectomie péronéale d'autant plus étendue que l'arrêt d'accroissement consécutif du tibia devra être plus prononcé dans l'avenir. La même indication pourra exister dans les cals vicieux de la jambe après les fractures chez les enfants. Mais ici, il faudra avoir soin de ne pas faire d'excision complète, de crainte de dépasser le but.

Dans certaines déviations, il y a lieu de faire une chondrectomie sur un os et une irritation diaphysaire sur l'autre. Théoriquement même, cette double opération serait le plus souvent indiquée; mais nous avons fait remarquer plus haut que dans les raccourcissements, suite de suppuration osseuse, l'irritation de l'os raccourci n'était pas rationnelle, l'inflammation ayant déjà produit tout ce qu'on pouvait espérer de l'irritation indirecte du cartilage conservé.

Dans un cas de déviation de la jambe en dedans par arrêt d'accroissement du tibia, produite probablement par une ancienne entorse juxta-épiphysaire, nous avons implanté un clou de plomb au milieu du tibia et excisé les cartilages de conjugaison du péroné qui avaient évolué comme ceux du côté sain. Le sujet, âgé de quinze ans, n'ayant pas beaucoup grandi depuis l'opération, nous n'avons obtenu qu'un redressement incomplet. Mais le clou, qui a été parfaitement toléré, a cependant agi sur l'accroissement du tibia. Quatre mois après, il était plus éloigné de 5 millimètres (moyenne de plusieurs mensurations) de l'extrémité supérieure, tandis qu'il avait conservé ses mêmes rapports avec l'extrémité inférieure.

§ IX. Des résections et de l'ablation totale du péroné. — Procédé pour éviter la lésion du nerf sciatique-poplité externe à son passage autour du col du péroné.

Percy et Laurent avaient dit[1] : « Nous avons un péroné tout entier que nous avons désarticulé en haut et en bas pour mettre fin à un état ulcératif occupant toute la surface externe de la jambe gauche, lequel était causé et entretenu par la carie presque générale de cet os », mais Malgaigne ne paraissait pas croire à cette opération qu'il traite très cavalièrement en disant[2] : « Percy dit avoir pratiqué cette opération dans un cas de carie ; je n'en saurais rien dire plus. » Il est vrai que Malgaigne n'avait pas été heureux dans les résections du tiers supérieur du péroné qu'il pratiqua en 1838 et en 1850. Il lui fut impossible de ménager le nerf sciatique poplité externe, d'où la paralysie des muscles des régions externe et antérieure de la jambe et le renversement du pied en dedans.

Cet accident devait, en effet, fatalement arriver quand on suivait les règles opératoires tracées par les chirurgiens qui avaient pris la peine de les formuler et qui les réduisaient à l'indication d'une incision longitudinale tout le long du péroné, de la tête de l'os à la malléole externe, ou bien à une incision en arc, convexe en arrière, de manière à circonscrire un long lambeau (Velpeau). On coupait nécessairement le nerf sciatique poplité externe, et l'on paralysait les muscles qu'il anime. Pour éviter cet accident, nous avons imaginé et appliqué, dès 1862, le procédé que nous décrirons après avoir rappelé quelques données anatomiques, qu'il est important de ne pas oublier dans la résection de l'extrémité supérieure du péroné ou dans son ablation totale.

Articulé en haut et en bas avec le tibia par deux articulations disposées d'une manière différente, il lui est uni à sa partie moyenne par le ligament interosseux. L'articulation péronéo-tibiale supérieure est constituée par des surfaces à peu près planes, mais obliquement dirigées

1. Velpeau. *Nouveaux éléments de médecine opératoire*, t. II, p. 669.
2. *Manuel de médecine opératoire* de Malgaigne et Lefort, 1888, t. I, page 518.

en bas et en dedans, ce qui leur permettra de glisser l'une sur l'autre dans certaines conditions. Elle est maintenue en avant et en arrière par deux ligaments distincts, mais il n'y a pas de ligament supérieur à proprement parler. Ce qui empêche d'abord le péroné de remonter en haut, ce sont les forts ligaments de son articulation inférieure qui le fixent solidement au tibia, les ligaments péronéo-tarsiens, et surtout le péronéo-calcanéen. D'autre part, l'évasement du condyle du tibia en

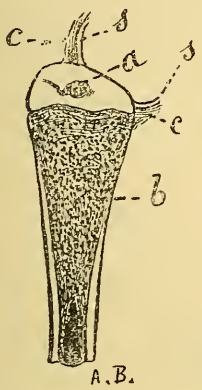

Fig. 398.—*Coupe bilatérale de l'extrémité supérieure du péroné d'un enfant de quatre ans, côté droit.*

a, Noyau d'ossification de l'épiphyse; *b*, substance spongieuse de la région juxta-épiphysaire; *s*, *s*, synoviale doublant la capsule fibreuse *c*, *c*.

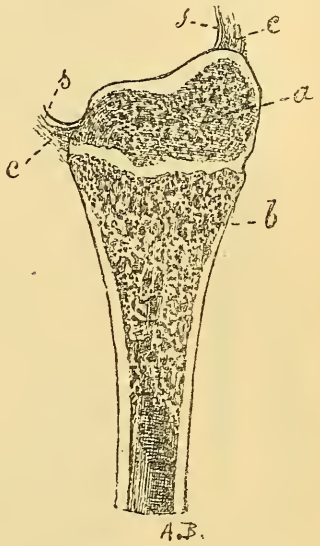

Fig. 399. — *Même coupe sur un sujet de dix-sept ans, côté gauche.* — Mêmes lettres explicatives.

dehors lui forme un obstacle relatif. L'obliquité de l'articulation supérieure explique les luxations pathologiques de la tête du péroné en haut, dans les cas d'hypertrophie longitudinale de cet os, et le glissement du tibia en bas, dans les cas ou la continuité de ce dernier os est interrompue. Le poids du corps portant sur l'extrémité supérieure du tibia fait descendre cet os, et le péroné semble remonté.

La synoviale de l'articulation péronéo-tibiale supérieure communique souvent avec la synoviale du genou : une fois sur 10 (Lenoir); une fois sur 7, d'après d'autres observateurs (Contal)[1]. La portion articulaire de la tête du péroné est exclusivement constituée par l'épiphyse, et

1. Thèse de Strasbourg, 1868. *De la résection de l'extrémité supérieure du péroné.*

le cartilage de conjugaison est par cela même sous-périostique dès que l'épiphyse est ossifiée. C'est cette circonstance qui explique pourquoi l'articulation tibio-péronière supérieure reste indemne dans les ostéites suppurées de l'extrémité supérieure de la diaphyse, et qui légitime par cela même la conservation de l'épiphyse chez des sujets auxquels on est conduit à enlever la moitié ou le tiers supérieur de l'os. Chez les adultes, dès que l'épiphyse est soudée, on doit se dispenser de désarticuler quand la lésion ne va pas jusqu'à la surface articulaire; on divise alors la tête du péroné par un coup de ciseau ou de cisaille, de manière à laisser un couvercle osseux contre l'articulation.

Fig. 400. — *Cisaille à tranchant courbe, avec une branche concave et une branche convexe pour la section du péroné et des os de même épaisseur : cubitus, métacarpiens*, etc. —La branche concave se place au-dessous de l'os et le maintient dans sa concavité pendant que la branche convexe le pénètre. C'est le mécanisme des sécateurs ordinaires.

Le noyau d'ossification épiphysaire apparaît à l'âge de quatre ans; il se soude à la diaphyse à l'âge de dix-neuf ans environ. La partie renflée de la tête du péroné est constituée en majeure partie par le bulbe de la diaphyse.

Pour réséquer la diaphyse du péroné, on se sert ou de la scie à chaîne, ou de la cisaille, selon la consistance et l'épaisseur de l'os. Dans certains cas, il a pu acquérir un diamètre double de l'état normal, et la scie est préférable; mais lorsqu'il a conservé ses dimensions normales, il est plus simple de le couper avec une cisaille.

Nous avons remplacé depuis quelque temps les anciennes cisailles à tranchant droit (de Liston, de Charrière), par une cisaille à tranchant courbe qui nous rend les plus grands services pour la section des os étroits, comme le cubitus, le péroné, les métacarpiens, etc. L'instrument coupe mieux, et l'os, mieux fixé, n'a pas de tendance à s'échapper à mesure qu'on presse sur lui. N'ayant pas encore fait faire cet instrument au moment où nous nous occupions de l'appareil instrumental (t. I), nous le représentons ici.

Les rapports du péroné avec le nerf sciatique poplité externe et une de ses branches terminales, le musculo-cutané, sont particulièrement importants à connaître au point de vue des résections. Le sciatique poplité externe, suivant le tendon du biceps en dedans et en arrière, arrive sur le col du péroné et le contourne d'arrière en avant en s'épanouissant en

plusieurs branches pendant qu'il est encore en rapport avec la face externe de l'os.

Signalons encore un autre rapport important au point de vue des résections de la moitié inférieure de l'os. Le nerf musculo-cutané se dégage au-devant des péroniers, entre le court péronier latéral et l'extenseur commun des orteils, suit l'ensemble de ces muscles dans le tiers moyen de la jambe, et traverse l'aponévrose vers son tiers inférieur.

C'est la situation de ces deux nerfs, du premier surtout qui détermine les procédés de résection partielle et d'extirpation totale du péroné.

A. — PROCÉDÉ POUR LES RÉSECTIONS PARTIELLES DU PÉRONÉ; RÉSECTION DE L'EXTRÉMITÉ SUPÉRIEURE DE LA DIAPHYSE DU PÉRONÉ; RÉSECTION DU TIERS INFÉRIEUR.

Les auteurs classiques qui ont décrit des procédés pour la résection du péroné avaient généralement oublié les rapports du nerf sciatique

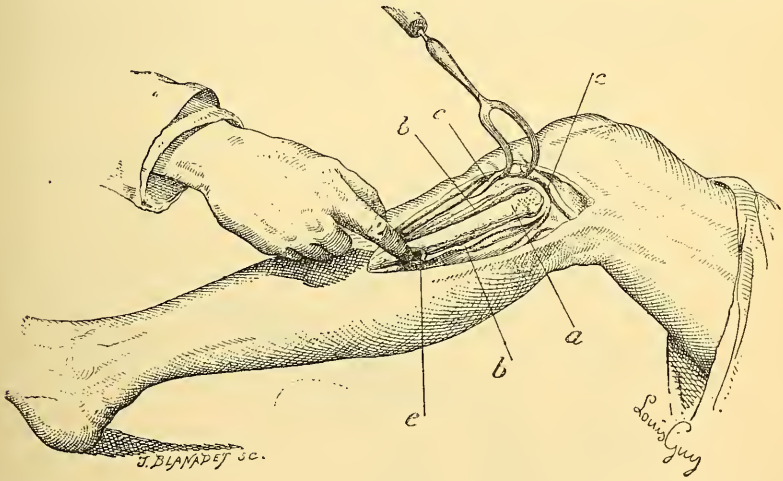

Fig. 401. — *Résection sous-périostée de l'extrémité supérieure du péroné par l'incision intersoléo-péronière.* — Dans cette figure le nerf poplité externe *c*, *c* est éloigné du champ opératoire au moyen d'un crochet mousse à deux branches. La tête et le col du péroné *a*, se trouvent alors à nu, et le détache-tendon *e* peut être manœuvré autour de l'os, entre l'os et la gaîne périostique *b*, *b*, sans crainte de léser le nerf.

poplité externe avec le col de cet os, et, quand ils signalaient les dangers de sa section, ils ne donnaient pas le moyen de l'éviter.

Pour mettre ce nerf à l'abri de tout accident, il faut faire l'incision, non pas sur le côté externe de l'os, mais en arrière, afin de découvrir le nerf au moment où il s'enroule autour du col et l'éloigner du champ opératoire. Voici le procédé que nous avons déjà depuis longtemps décrit :

1er TEMPS. *Incision de la peau et mise à découvert du nerf poplité externe.* — On trace l'incision le long du tendon du biceps, qui fait toujours un relief sensible sous la peau. On la commence 2 ou 3 centimètres au-dessus de la tête; on la dirige ensuite le long de l'os, mais un peu en arrière, de manière à tomber dans l'interstice qui sépare le jumeau externe ou plutôt le soléaire du faisceau des péroniers.

On n'intéresse que la peau et l'aponévrose; le nerf s'aperçoit au niveau du col; il s'agit de le mettre à l'abri.

2e TEMPS. *Isolement du nerf et incision intermusculaire.* — On protège le nerf avec deux crochets mousses placés à 2 ou 3 centimètres l'un de l'autre. C'est le point important de l'opération. Ainsi protégé par les crochets, il est dégagé du tissu cellulaire qui le retient contre l'os, puis tiré en avant afin de permettre l'incision de la gaine périostique. L'incision faite sur le bord postérieur du péroné, et continuée dans sa direction, sépare le soléaire des péroniers, et permet de découvrir l'os dans la longueur voulue, en suivant l'interstice musculaire.

3e TEMPS. *Dénudation de l'os; détachement du tendon du biceps.* — L'os ayant été découvert par l'incision précédente, on le dénude selon les règles habituelles; on détache le tendon du biceps qui se continue avec la gaine périostique; on scie l'os, on le renverse en haut, et l'on achève la dénudation en dedans.

Le nerf poplité externe peut s'épanouir et se diviser en plusieurs branches au moment où il va contourner le col. Si alors on se conten-

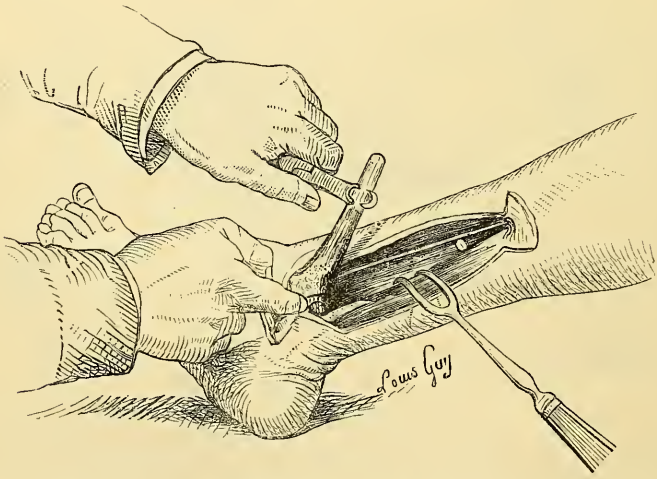

Fig. 402. — *Résection sous-périostée du tiers inférieur du péroné par l'incision antéro-externe.* — Cette incision est plus antérieure que celle décrite pour l'ablation du tiers supérieur. — C'est au moyen de ces deux incisions, prolongées suffisamment, qu'on doit pratiquer l'ablation du péroné tout entier. — Dans cette figure, l'os a été sectionné d'abord, puis renversé de bas en haut; le détache-tendon achève de le dépouiller de sa gaine périostique, qui se voit distinctement dans le fond de la plaie.

tait de s'assurer de la première branche qu'on aperçoit, on pourrait couper les autres, et produire une paralysie partielle des muscles des régions antérieure et externe.

C'est ce qui a pu nous arriver autrefois dans une résection du quart supérieur du péroné que nous pratiquions en 1863; nous avions cru mettre ce nerf à l'abri, et nous nous aperçûmes, quelques jours après l'opération que le pied se déviait en dedans. Nous ne savions à quoi attribuer cet accident, car nous avions vu le nerf et nous l'avions éloigné du champ opératoire. Avions-nous coupé une ou plusieurs de ses branches inférieures de bifurcation, ou bien l'avions-nous trop tiraillé en l'écartant? Nous étions resté indécis sur le sort de ce malade qui avait quitté l'Hôtel-Dieu avec le pied en partie paralysé, quand nous l'avons retrouvé il y a trois ans, c'est-à-dire vingt-quatre ans après l'opération, et nous avons appris que les mouvements du pied et des orteils s'étaient complétement rétablis. Quelle que soit la cause qui ait produit cet accident, nous ne saurions trop recommander de s'assurer de l'état du nerf et de rechercher s'il y a pas de bifurcation anormale avant de faire toute incision périostique.

La résection de l'extrémité inférieure du péroné se fait par une incision le long de la face superficielle de la malléole et du cinquième inférieur de l'os. Cette incision doit remonter ensuite en avant pour ne pas léser les muscles péroniers (fig. 402).

B. — ABLATION SOUS-PÉRIOSTÉE DE LA TOTALITÉ DU PÉRONÉ. — PROCÉDÉ A TUNNEL. — RÉGÉNÉRATION DU PÉRONÉ. — INCONVÉNIENTS DE L'INTERRUPTION DE SA CONTINUITÉ.

Pour enlever la totalité du péroné, il ne suffit pas de prolonger l'une ou l'autre des incisions décrites plus haut sur toute la longueur de l'os. En prolongeant l'incision supérieure, on couperait les deux muscles péroniers qui en haut se trouvent en avant, et en bas sont situés en arrière. Pour ne pas les couper par une incision unique, il faudrait prolonger l'incision supérieure en arrière jusqu'au-dessous de la malléole, faire sortir les tendons péroniers de leurs gaines, et les rejeter en avant de la malléole; mais il vaut mieux se servir du procédé à tunnel (Larghi) et découvrir l'os par les deux incisions verticales, sur des plans différents, que nous avons décrites. Ces incisions ne se rencontrent pas et restent séparées, vers la partie moyenne du membre, par un pont cutanéo-musculaire comprenant les deux péroniers.

PROCÉDÉ OPÉRATOIRE POUR L'ABLATION TOTALE DU PÉRONÉ. — DOUBLE INCISION VERTICALE SUR DES PLANS DIFFÉRENTS. — INCISION SUPÉRIEURE INTER-SOLÉO-PÉRONIÈRE. — INCISION INFÉRIEURE ANTÉRO-PÉRONIÈRE.

1er TEMPS. *Incision cutanée et intermusculaire.* — On fait deux incisions le long de l'os, dans la même direction verticale, mais sur des plans différents. L'incision supérieure n'est autre que celle que nous avons décrite pour l'ablation de l'extrémité supérieure de l'os. Après s'être assuré de la situation du nerf sciatique poplité externe et

l'avoir repoussé en avant, on prolonge l'incision en bas dans l'interstice qui sépare le soléaire du long péronier, jusqu'à 3 centimètres au-dessus de la réunion des deux tiers supérieurs avec le tiers inférieur de l'os.

L'incision inférieure commence au niveau de la pointe de la malléole externe et remonte le long du bord antérieur du péroné jusqu'au point où cet os subit sa torsion, puis est continuée jusqu'à 4 centimètres au-dessous de la première incision. Elle tombe bientôt entre le bord antérieur du long péronier latéral et le bord externe de l'extenseur commun des orteils. Entre ces muscles on voit le nerf musculo-cutané qu'on écarte pour le mettre à l'abri du bistouri.

2e TEMPS. — *Dénudation de l'os; décollement de la gaine périostéo-capsulaire.* — La gaine étant incisée au niveau des incisions extérieures, on dénude l'os en commençant par les extrémités articulaires, et on poursuit la dénudation de la diaphyse aussi loin qu'on le peut, sous le tunnel formé par la masse des péroniers, au niveau de l'espace qui n'a pas été atteint par les incisions cutanées.

3e TEMPS. *Section de l'os au niveau de la sortie ou de l'entrée du tunnel; ablation successive des deux fragments.* — Le péroné ayant été dénudé avec la rugine sur tous les points accessibles, on le divise avec la scie à chaîne ou mieux avec une forte cisaille à l'entrée ou à la sortie du tunnel. Si c'est à l'entrée, c'est-à-dire du côté de l'extrémité supérieure, on soulève de bas en haut cette extrémité avec un davier et on achève la séparation des adhérences dues surtout au ligament interosseux. Puis on saisit l'extrémité inférieure au niveau de la malléole avec le davier, on la soulève de bas en haut; on l'isole, comme on a fait pour le premier fragment et on arrive sous le tunnel. On écarte en haut avec des crochets mousses la masse des péroniers, et avec le détachetendon on poursuit la dénudation périphérique de l'os sur les points qu'on n'avait pas pu atteindre pendant que l'on était en place. Par le fait du refoulement des muscles en haut et du soulèvement du fragment de l'os, ce temps de l'opération n'offre plus de difficultés.

L'ablation de la totalité de la diaphyse, sans toucher aux cartilages de conjugaison et aux épiphyses, se fera par les mêmes incisions. Seulement on commencera par sectionner l'os sur place au niveau des régions juxta- épiphysaires. Pour réséquer des portions limitées de la diaphyse, on se guidera sur les données anatomiques précédemment exposées.

C. — INDICATIONS DE LA RÉSECTION ET DE L'EXTIRPATION TOTALE DU PÉRONÉ; FAITS CLINIQUES. — CONSERVATION D'UN OPERCULE OSSEUX A L'EXTRÉMITÉ SUPÉRIEURE POUR NE PAS OUVRIR L'ARTICULATION PÉRONÉO-TIBIALE.

Nous n'avons jamais pratiqué l'extirpation totale du péroné, et nous croyons les indications de cette opération tout à fait exceptionnelles. Il faudrait que l'os fût malade dans toute sa longueur et que les deux articulations limitantes fussent envahies. Mais nous avons fait plusieurs résections étendues de la diaphyse, et une fois sur une longueur de 24 centimètres chez un soldat d'infanterie de marine, atteint d'une ostéite chronique suppurée, à forme nécrotique disséminée. La suppuration continuant toujours, malgré l'extraction de quelques petits séquestres superficiels, nous pratiquâmes l'ablation de la diaphyse de l'os, en deux opérations successives (7 centimètres dans une première, 17 dans

la seconde), sans ouvrir les articulations. Nous laissâmes 3 centimètres en haut, et 45 millimètres en bas, à partir de la pointe de la malléole. La plaie étant devenue diphthéritique, la régénération fut compromise. Quand le malade quitta l'hôpital, il y avait une tige osseuse de nouvelle formation interrompue sur un point ; mais le processus d'ossification était loin d'être terminé, et, comme le sujet n'avait que vingt-quatre ans et que le périoste était partout épais et résistant, l'ossification a pu se compléter plus tard. Dans quelques cas de résection de la diaphyse du péroné pour des ostéites nécrotiques, nous avons eu une régénération de l'os abondante et rapide[1].

Robert (de Prague) a publié[2] une observation intéressante à ce point de vue. Il enleva la totalité du péroné pour une ostéite aiguë, avec points nécrosés au centre. Le malade guérit très bien. Au quarantième jour, il y avait déjà, à l'angle inférieur de la plaie, une masse dure, épaisse, se terminant en une pointe dirigée en haut. A la huitième semaine, cette masse s'étendait jusqu'au tiers de la hauteur de l'os. Au bout d'un an, il y avait une masse osseuse représentant la moitié de la longueur du tibia. La tête du péroné s'était reproduite sous la forme d'une masse arrondie en forme de balle, unie par une traînée fibreuse à la portion de la diaphyse régénérée.

Nous avons eu l'occasion d'enlever plusieurs fois le tiers ou le quart supérieurs de l'os[3] et, toutes les fois que nous l'avons pu, nous avons conservé un opercule osseux au-dessous de l'articulation péronéo-tibiale supérieure pour ne pas ouvrir cette articulation qui peut communiquer avec la synoviale du genou et infecter cette dernière articulation, surtout quand il s'agit d'une ostéite suppurée. Ce n'est que lorsque l'articulation est intacte que cet opercule doit être conservé. Malgré les pansements antiseptiques, cette précaution aura toujours son utilité dans les plaies infectées.

On a pratiqué la résection de l'extrémité supérieure du péroné pour

1. On trouve dans les *Bulletins de la Société de chirurgie de Paris* des observations de résection de la diaphyse du péroné dues à MM. Polaillon, Reynier, Kirmisson (1887-1889). M. Gérard Marchant (*De la Résection dans l'ostéomyélite et spécialement dans les nécroses diaphysaires*. Paris, 1889) rapporte un cas d'ablation de 15 centimètres de la diaphyse du péroné pratiquée pour une ostéo-myélite aiguë, suivie de nécrose rapide sur une fillette de huit ans. Dans les cas de Polaillon, Reynier, Marchant, la reproduction était à peu près complète ou du moins très avancée au moment où les observations ont été publiées. Dans le fait de Kirmisson (nécrose totale de la diaphyse) le péroné reproduit était solide et résistant. Reynier se servit pour l'ablation de l'os de nos deux incisions avec pont intermédiaire.

2. *Wiener Wochenschrift*, 1855, p. 515, et Holmes, *Addition à la traduction du traité de* Wagner.

3. *Traité de la régénération des os*, t. II, p. 262 et suiv. — Nous rapportons entre autres faits, un cas de résection de 11 centimètres de l'extrémité supérieure du péroné qui fut suivie de mort, trente jours après, à la suite d'une hémorrhagie par la plaie qui avait été envahie par la pourriture d'hôpital. Nous avions conservé un opercule osseux au niveau de l'articulation. La gaine périostique était épaissie et d'une dureté cartilagineuse en certains points.

des ostéo-sarcomes (Béclard, Malgaigne, Buchanam, etc.). Nous avons plusieurs fois essayé de pratiquer cette opération pour des néoplasmes qui paraissaient circonscrits, mais nous avons toujours terminé, séance tenante, par l'amputation de la jambe.

Une fois cependant, nous avons réséqué 4 centimètres du col et de la partie supérieure de la diaphyse pour un myxome parostal qui soulevait les branches du nerf sciatique poplité externe. Bien que le périoste fût seul envahi, et sur un point très limité, nous avons préféré réséquer la totalité de l'épaisseur de l'os après avoir soigneusement dégagé les divisions du nerf qui s'étaient creusé des dépressions sur la tumeur sans avoir été envahies par le tissu morbide. Nous avons enlevé intentionnellement le périoste pour prévenir la récidive. La malade est guérie depuis trois ans; mais, comme le péroné ne s'est pas régénéré, il reste une solution de continuité entre la partie de la tête conservée et le reste de la diaphyse. La malade marche de mieux en mieux, mais elle se fatigue vite à cause de la pseudarthrose du péroné; son pied mal soutenu a de la tendance à tourner en dehors; elle a cependant quitté son appareil depuis plusieurs mois. Cette mobilité du péroné est surtout à craindre après les résections parostales. Lorsqu'on opère pour des ostéites, on garde le périoste qui, même en cas d'absence de régénération osseuse, servira à unir les deux fragments. Mais dans les anciennes ostéites, il y a souvent ossification partielle du ligament interosseux ou jetées osseuses entre le tibia et le péroné. Toute mobilité anormale est alors prévenue par cela même. C'est au tiers inférieur que l'étroitesse de l'espace interosseux facilite tout particulièrement cette synostose.

En traitant de la résection tibio-tarsienne nous nous occuperons de la résection de l'extrémité inférieure du péroné.

Les rapports du nerf sciatique poplité externe expliquent les cals douloureux qu'on rencontre quelquefois dans cette région. Dans un cas où le nerf était étalé et fixé par du tissu fibreux contre un cal exubérant, Gérard Marchant[1] l'a libéré par une opération qui rappelle celle que nous avons pratiquée sur l'humérus pour dégager le nerf radial renfermé dans un canal osseux. Il a diminué le volume du cal qui distendait le nerf et le refoulait en dehors.

D. — DES AUTRES OPÉRATIONS APPLICABLES AUX OSTÉOMYÉLITES DU PÉRONÉ. — CAS RARE D'OSTÉITE NÉVRALGIQUE TRAITÉE PAR LA TRÉPANATION DE L'OS.

La minceur du péroné, sa position superficielle, le peu d'inconvénients fonctionnels que présentent les résections de la diaphyse, même lorsque la régénération reste incomplète, devront faire accepter le retran-

1. *Bulletin et Mémoires de la Société de chirurgie de Paris*, 1887. — Rapport de Schwartz.

chement d'une portion de la diaphyse sur toute son épaisseur dans les conditions où nous avons repoussé la résection du tibia. Mais la plupart des ostéomyélites n'en réclament pas moins des opérations plus simples : l'évidement, la trépanation, l'ablation des séquestres, etc. On pourra donc conserver la continuité de l'os en enlevant les points malades. Dans les ostéo-myélites nécrotiques, lorsqu'il y a des séquestres invaginés, le péroné acquiert souvent une grande épaisseur, à cause de l'abondance des couches sous-périostiques ; on doit alors échelonner des couronnes de trépan sur toute sa longueur pour enlever tout ce qui est mort ou malade.

Le péroné est rarement le siège des ostéites névralgiques ; à la jambe c'est le tibia qui en est particulièrement atteint[1]. Nous avons cependant eu à traiter un cas d'ostéite névralgique rebelle qui fut rapidement et définitivement guéri par la trépanation de l'os. Nous ne connaissons pas d'autre exemple de cette affection et nous en donnons l'observation.

Observation CIII. — *Ostéo-myélite de la diaphyse du péroné. — Privation de sommeil depuis vingt-deux mois. — Trépanation de l'os. — Perforation de part en part. — Drainage. — Guérison.*

Pierre Gonnet, trente-quatre ans, cordonnier. Père mort à trente-cinq ans d'une fluxion de poitrine ; sa mère jouit d'une bonne santé, ainsi que ses frères et sœurs. Il n'accuse aucun antécédent vénérien, dont en ne rencontre d'ailleurs aucune trace. Pendant son enfance, croûtes dans les cheveux, engorgement ganglionnaire. Marié il y a onze ans, il a eu cinq enfants dont un seul est vivant, et présente aussi des signes de scrofule.

A l'âge de quatorze ans, il se piqua la jambe gauche au niveau de la malléole externe, et eut à la suite un abcès qui s'ouvrit spontanément. Au bout de huit jours tous ces phénomènes disparurent.

Deux ans après, sans cause appréciable, nouvel abcès au même point; son début fut assez prompt, les douleurs intenses et le gonflement très prononcé. Ce gonflement s'étendit peu à peu jusqu'au genou, et la collection purulente s'ouvrit encore d'elle-même, donnant issue à un pus jaunâtre, très abondant. La suppuration dura un certain nombre de jours, et la plaie ne se cicatrisa qu'après l'expulsion de trois séquestres de la grosseur d'une dent. L'ouverture se ferma peu à peu, mais le péroné resta plus volumineux que celui du côté opposé.

Dix-sept ans plus tard, en 1871, il commença à éprouver sans cause connue de nouvelles douleurs dans la même jambe au niveau du tiers moyen du péroné, et pendant vingt-deux mois ces douleurs étaient si intenses qu'elles privaient le malade de tous sommeil.

Il entre dans le service de M. Ollier, le 14 avril 1873. On constate à l'examen un épaississement notable de la partie moyenne du péroné, qui a 0,01 de plus en largeur que celui du côté opposé sur sa face externe. Vers le milieu existe une ouverture fistuleuse entourée d'ostéophytes, et donnant issue à un écoulement séro-purulent. Les souffrances sont toujours très vives ; elles sont exacerbantes, nocturnes, et font réclamer énergiquement par le malade une opération.

16 avril. — M. Ollier procède à l'exploration du trajet fistuleux; le stylet introduit

1. Le tibia est, de tous les os du squelette, celui qui en est le plus souvent le siège. Plus de la moitié de nos trépanations pour ostéite douloureuse ont porté sur cet os. Golay, dans sa thèse, *Des abcès douloureux des os*, a trouvé que sur 118 cas, 91 fois le tibia en avait été le siège.

pénètre dans une espèce de poche où il paraît se mouvoir librement. Dans le voisinage de la fistule existe une saillie qui cesse brusquement, et qui ferait croire à une ancienne fracture; mais le malade affirme n'en avoir jamais eu; cette saillie est due sans doute à des productions osseuses nouvelles.

11 mai. — Incision de 0,10 sur le bord antérieur du péroné dans toute l'épaisseur des tissus infiltrés; on décolle le périoste tuméfié et on applique une couronne de trépan; sur le bord postérieur, nouvelle incision parallèle à la précédente, et nouvelle application du trépan. Cette double ouverture, qui est faite un peu en dehors de la cavité précitée, met à jour un tissu spongieux vascularisé, rempli par une moelle rouge, mais pas de pus ni de séquestre; les couches les plus extérieures sont dures, épaisses. Puis les deux cavités creusées sont réunies à l'aide du perforateur et de la gouge, de façon à constituer un tunnel osseux dont on fait sauter la paroi antérieure. On a ainsi un véritable tunnel musculo-osseux dont la paroi postérieure est constituée par l'os, et l'antérieure par les muscles péroniers; on fait une large contre-ouverture vers la région postérieure de la jambe, à cause d'un décollement qui s'était étendu jusque-là. Drain en caoutchouc.

Cessation immédiate et définitive des douleurs; retour du sommeil. Les suites ont été fort simples, on fait des pansements quotidiens, injections fréquentes. Le malade part pour Longchêne le 2 juin.

Depuis cette époque, il revient de temps à autre dans le service pour montrer l'état de sa jambe qui s'améliore de jour en jour; malgré cela ce ne fut qu'à la fin de décembre que M. Ollier enleva définitivement le drain qu'il lui avait laissé jusqu'alors. Quelque temps après, le canal de la trépanation est recouvert d'épiderme et a un aspect cutané. Le malade ne souffre plus depuis plusieurs mois; il a pu reprendre ses occupations et marcher assez bien à l'aide d'une canne.

Il a été revu cette année (novembre 1875), et la guérison ne s'est point démentie; le péroné, malgré cela, est resté toujours le siège d'une hypertrophie très prononcée.

Le malade fut revu dix ans après, en 1885; les douleurs n'avaient plus reparu, et le malade marchait sans la moindre gêne. Le péroné était encore plus volumineux que celui du côté sain, bien qu'il ne fût plus douloureux, ni spontanément, ni à la pression.

E. De l'ablation du péroné dans quelques cas d'amputation traumatique de la jambe, pour assouplir les lambeaux trop courts et recouvrir le tibia. — De la résection du péroné comme temps préliminaire de la ligature des artères de la jambe dans quelques cas exceptionnels.

Quand, à la suite d'un traumatisme qui a détruit la presque totalité des parties molles de la jambe et respecté l'articulation du genou, on veut pratiquer l'amputation au lieu d'élection ou même dans les condyles, les chairs peuvent être insuffisantes pour recouvrir les bouts des os. Si l'on taille, par exemple, un lambeau externe à la manière de Sedillot, on ne peut ramener suffisamment les chairs en dedans à cause de la rigidité du péroné. Qu'on enlève alors le péroné, c'est-à-dire qu'on désosse la base du lambeau externe, et ce lambeau s'assouplira et pourra recouvrir la coupe du tibia.

Le désossement du lambeau externe n'a aucun inconvénient puisque le péroné ne sert à rien dans le moignon. L'insertion du biceps aide sans doute puissamment à la flexion, mais en conservant la gaine périostique et la capsule articulaire de l'articulation péronéo-tibiale supérieure,

on laissera l'attache du biceps qui agira indirectement sur le tibia et contribuera à la flexion avec les muscles de la région interne.

C'est grâce au détachement de la gaine périostéo-capsulaire que nous avons pu faire des amputations dans les condyles et conserver au moignon du tibia son mouvement de flexion et d'extension actives[1]. Quelque faible que soit la hauteur du plateau tibial, les muscles fléchisseurs de la jambe agiront sur lui quand on aura fait une amputation sous-périostée. La gaine périostique sur laquelle continuent à s'insérer les tendons sert toujours d'intermédiaire entre le muscle et l'os.

Nous avons également appliqué la méthode sous-périostée à la désarticulation du genou, et, en conservant tout le revêtement fibreux du tibia, du péroné et de la rotule, nous avons un moignon mieux matelassé que dans la méthode ordinaire, et plus apte à supporter les pressions[2].

A propos de la ligature de la tibiale antérieure, Velpeau disait[3] : « Je suppose que personne ne sera tenté d'imiter Hey ou Logan, d'exciser une partie du péroné pour arriver plus facilement sur l'artère tibiale, comme ces chirurgiens affirment l'avoir fait une fois avec succès, et comme Gooch n'a pas craint de le conseiller. » C'est une opération que nous n'avons jamais eu à mettre en question pour les quelques ligatures des artères de la jambe que nous avons eu l'occasion de pratiquer, et nous croyons qu'aujourd'hui, avec l'anesthésie et la bande d'Esmarch, qui permettent des recherches longues et minutieuses, on pourra généralement se passer de cette opération préliminaire dans les cas où elle avait paru nécessaire aux chirurgiens d'il y a un siècle. C'est cependant une ressource à réserver pour des cas présentant des complications exceptionnelles, et Gayet[4] l'a mise à profit dans un cas difficile : ne pouvant trouver l'artère tibiale postérieure au milieu des muscles dilacérés et infiltrés de sang, il réséqua le péroné et tomba immédiatement sur le vaisseau, Il faut donc juger cette opération autrement que ne l'avait fait Velpeau. Mais, au lieu d'enlever le fragment du péroné, on pourrait se contenter d'en faire la résection temporaire et le remettre en place, une fois le vaisseau lié.

§ X. — Des opérations nécessitées par les anomalies de développement des os de la jambe.

Le plus souvent les vices de conformation du tibia et du péroné sont liés à de telles perturbations dans le développement du reste du mem-

1. M. Dor. *De l'amputation intra-condylienne de la jambe et de son perfectionnement par la méthode sous-periostée.* Thèse de Lyon, 1888.

2. *Des amputations et des désarticulations sous-périostées. Méthode générale de désarticulations*, in *Revue de Chirurgie*, 1882.

3. *Médecine opératoire*, 2e édition, t. II, p. 116. — Croxall et Briot ont aussi pratiqué cette opération préliminaire, p. 669.

4. *Congrès de l'Association française pour l'avancement des sciences.* Nantes, 1876.

bre (phocomélie, hémimélie, ectromélie) qu'ils empêchent de penser à une intervention quelconque. C'est seulement dans les cas où la difformité principale serait bornée à ces os, qu'une opération chirurgicale pourrait avoir quelque raison d'être, soit pour les redresser s'ils sont courbés, soit pour les souder au fémur ou aux os du tarse, si les têtes articulaires manquent et si les os sont ballants. On pourra encore fixer le tibia au péroné quand, l'un de ces os manquant dans une de ses parties, il paraîtra nécessaire de fortifier le squelette de la jambe par la soudure de tous ses éléments de soutien.

La réfection d'une tige solide pour soutenir le pied sera l'indication la plus générale à remplir. S'il y a du côté des extrémités tibiales des renflements rappelant plus ou moins les têtes articulaires, on fera soit une arthropexie fémoro-tibiale, soit une arthropexie tibio-astragalienne. Mais lorsque les os se termineront par des extrémités plus ou moins effilées, on creusera dans l'os le plus large une cavité de réception comme l'a fait Albert, ou bien, si les deux os opposés manquent de renflement articulaire, on essayera de les fixer par un clouage latéral.

Se trouvant en présence d'une petite fille de neuf mois qui présentait d'un côté une absence totale du tibia, Albert[1] ouvrit l'articulation du genou et creusa dans la gorge intercondylienne une cavité dans laquelle il fixa l'extrémité supérieure du péroné préalablement avivé. La réunion se fit entre les deux os ; mais nous ignorons ce que l'enfant est devenue plus tard.

Nous n'avons eu dans notre pratique qu'un seul cas où nous ayons eu la pensée d'intervenir. Il s'agissait d'un enfant de quatre mois qui présentait des deux côtés une absence du corps du tibia. Les extrémités articulaires, quoique atrophiées, formaient deux renflements distincts qui se perdaient bientôt dans les parties molles. Le péroné était courbé en dehors et les segments du tibia étaient mobiles sur lui. Nous avions l'intention de souder ces segments flottants du tibia aux parties correspondantes du péroné pour avoir une tige unique, et d'irriter ensuite secondairement la partie moyenne du péroné pour provoquer un processus hypertrophique. L'enfant fut emporté par une affection intercurrente avant que nous ayons eu le temps de mettre ce projet à exécution.

1. *Wiener Medicinische Presse*, 1877, p. 111, et Heydenreich. *Dictionnaire encyclopédique des sciences médicales*, article Tibia.

CHAPITRE XXII

DE LA RÉSECTION DE L'ARTICULATION TIBIO-TARSIENNE

Sommaire. — Historique. — Première résection du tibia luxé à travers la peau. — Première résection pour carie, par Moreau père; rareté de ces dernières opérations relativement aux résections traumatiques. — Résections pour plaies d'armes à feu. — Résections orthopédiques.

Technique de la résection tibio-tarsienne. — Point de vue nouveau auquel il faut envisager cette résection. — Procédés opératoires pour la résection totale, les résections semi-articulaires et les résections partielles. — De l'inutilité et du danger de sectionner les tendons péri-articulaires. — Adaptation de la méthode sous-périostée aux anciens procédés de la résection tibio-tarsienne. — Résection modelante. — De l'ablation de l'astragale considérée comme le temps initial et essentiel de la résection tibio-tarsienne dans les ostéo-arthrites tuberculeuses. — Procédés opératoires pour les résections orthopédiques.

Du traitement post-opératoire de la résection tibio-tarsienne. — Danger des déplacements du pied. — Précautions à prendre pour les éviter et moyens d'y remédier.

Du mode de reconstitution de la néarthrose après les ablations de l'astragale et les diverses variétés de la résection tibio-tarsienne. — Autopsies d'anciens réséqués.

Des indications de la résection tibio-tarsienne et des diverses opérations conservatrices. — Valeur relative de l'amputation et des opérations conservatrices dans les ostéo-arthrites chroniques suppurées du cou-de-pied. — Influence de l'âge sur les résultats définitifs de ces opérations. — Traitement des arthrites aiguës suppurées du cou-de-pied. — Drainage par excision marginale des malléoles. — De la luxation temporaire de l'astragale pour explorer et abraser l'articulation du cou-de-pied; avantages de l'ablation totale de l'astragale. — De la résection semi-articulaire supérieure et des résections partielles de l'articulation tibio-tarsienne. — Des résections et ostéotomies orthopédiques dans les cas de fractures ou de luxations anciennes et non réduites, et dans les ankyloses en position vicieuse. — De la résection tibio-tarsienne dans les pieds bots; de l'ostéoclasie sus-malléolaire contre les mêmes difformités.

Des résultats orthopédiques et fonctionnels fournis par la résection tibio-tarsienne. — Forme du pied, rétablissement des mouvements; solidité du membre après les résections tibio-tarsiennes et les ablations de l'astragale pratiquées par notre méthode opératoire.

Statistique. — Mortalité immédiate et secondaire après les résections pour ostéo-arthrite tuberculeuse; formes diverses et pronostic variable de la tuberculose du cou-de-pied.

Nous comprenons sous le nom de résection tibio-tarsienne, soit l'ablation simultanée des extrémités inférieures du tibia et du péroné, d'une part, et de l'astragale, de l'autre ; soit la résection isolée des deux premiers os; soit la simple ablation de l'astragale. La première constitue la résection totale de l'articulation tibio-tarsienne; les autres sont seulement des résections semi-articulaires. L'excision des extrémités tibiale et péronière représente la résection semi-articulaire supérieure; l'ablation de l'astragale ou la résection de son corps, comprenant toute la poulie

astragalienne, constitueront, d'après notre classification, la résection semi-articulaire inférieure.

Ce n'est pas tout à fait ainsi que les auteurs qui ont écrit sur ce sujet envisagent la question. Ils décrivent l'ablation de l'astragale indépendamment de la résection tibio-tarsienne et lui consacrent une description spéciale. C'est ce que nous avions fait, du reste, dans notre *Traité de la régénération des os*; mais depuis dix ans, depuis que nous avons envisagé l'ablation de l'astragale comme le temps essentiel de la résection tibio-tarsienne dans la plupart des affections tuberculeuses de l'articulation du cou-de-pied, nous avons dû adopter une autre classification. Plus notre expérience s'étend, plus nous croyons être dans le vrai en attachant cette importance à l'ablation de l'astragale. Depuis dix ans, nous avons fait 58 fois cette ablation dans les ostéo-arthrites fongueuses du cou-de-pied et nous n'avons eu recours qu'exceptionnellement à l'ancienne opération qui consiste à réséquer d'abord le tibia et le péroné, pour enlever la mortaise péronéo-tibiale et explorer ensuite l'astragale.

Origine fréquente de lésions tuberculeuses, l'astragale en présente toujours des atteintes dans les anciennes ostéo-arthrites; de plus, tant qu'il est en place, on ne peut explorer commodément la mortaise péronéo-tibiale, et il est impossible surtout de faire les abrasions et les évidements partiels qui permettent de conserver les saillies malléolaires et les contours de l'extrémité du tibia et du péroné.

Par cette manière de comprendre la résection tibio-tarsienne, l'objectif est complètement changé et, de secondaire et d'accessoire, l'ablation de l'astragale devient l'élément le plus important de cette résection dans les diverses ostéo-arthrites suppurées, et principalement dans les affections tuberculeuses.

§ I. Historique. — Résections traumatiques du tibia luxé à travers la peau. — Première résection pour carie, par Moreau père. — Rareté de ces dernières opérations relativement aux résections traumatiques. — Résections pour plaies d'armes à feu. — Résections orthopédiques.

Quand on pense à la fréquence des luxations du cou-de-pied avec issue du tibia et du péroné, on s'étonne que de tout temps on n'ait pas eu l'idée de scier les fragments luxés pour opérer la réduction et éviter l'amputation de la jambe. Ce ne fut cependant qu'au siècle dernier que des chirurgiens anglais, Gooch, G. Cooper, Hey[1] pratiquèrent cette opération, qui était implicitement contenue dans le précepte d'Hippocrate de retrancher les os saillants. On avait aussi, à la même époque, pratiqué

1 Voyez Velpeau, Heyfelder, etc.

souvent des esquillotomies primitives ou secondaires dans cette région, mais il faut arriver à Moreau pour trouver une véritable résection des os occupant encore leur place normale, avec l'indication des procédés pour l'exécuter.

La même année où Park pratiquait la première résection du genou, Moreau (le père) faisait sa première résection tibio-tarsienne[1] et envoyait à l'Académie de chirurgie ses idées générales sur les résections, sans se douter qu'au même moment les mêmes idées étaient émises de l'autre côté du détroit. Mais cette opération pratiquée pour une luxation compliquée du tibia datant déjà de vingt jours, et s'accompagnant de suppuration de l'article et de phénomènes généraux de la plus grande gravité, ne différait que par le moment de l'intervention, de celles que Gooch et Hey avaient pratiquées immédiatement après l'accident. Il faut attendre dix ans encore pour trouver la première résection pour une carie de l'articulation tibio-tarsienne. Ce fut le 15 avril 1792 que Moreau la pratiqua sur un jeune homme de vingt ans qui, à la suite d'une simple entorse du cou-de-pied, avait eu une arthrite tibio-tarsienne suppurée, avec fistules conduisant entre les surfaces articulaires qui occupaient leur place normale. La résection fut totale. Après avoir sectionné au ciseau le péroné au-dessus de la malléole, il scia le tibia avec une scie étroite et enleva ensuite avec la gouge la surface articulaire supérieure et une grande portion du corps de l'astragale. Au bout de huit mois, le malade marchait avec un bâton, et quelque temps après il n'avait plus besoin d'aucun secours; la marche était très solide, L'articulation tibio-tarsienne fut supprimée par l'ankylose, mais « l'astragale avec le scaphoïde, le calcanéum avec le cuboïde ont acquis, dit Moreau, une solidité qui supplée en partie à la jointure détruite; en sorte qu'avec un talon élevé la claudication est peu apparente ».

Moreau père refit la même opération en 1796, et Moreau fils la répéta ensuite deux fois en 1805 et en 1808[2]. Ces opérations sont remarquables par leur variété et les enseignements multiples qu'elles portaient. On voit que les Moreau combinaient l'évidement, c'est-à-dire l'action de la gouge, à la scie pour limiter la destruction du tissu osseux et conserver aux os de la jambe leur longueur. Dans un cas, après avoir sectionné le tibia à un pouce et demi au-dessus de la malléole, Moreau

1. Le tibia faisait une saillie de deux pouces; le fragment inférieur du péroné blessait et irritait les chairs; enfin, le pied luxé restait fortement déjeté en dehors.... « Moreau scia l'extrémité dénudée et saillante du tibia, dit Moreau fils (*loc. cit.*, page 80); il coupa à la même hauteur le corps du péroné; il ne laissa de son fragment inférieur que la malléole externe. Une année après l'opération, Lecheppe pouvait marcher longtemps sans se fatiguer, en faisant usage d'un talon élevé. Les mouvements du pied et de la jambe n'ont rien laissé à désirer; ils eurent lieu librement et sans douleurs, mais en produisant un bruit analogue à celui qui résulterait du frottement de deux surfaces desséchées. »

2. Moreau le fils, *Essai sur l'emploi de la résection des os*, p. 90. 1816.

père[1] évida l'os au-dessus sur une étendue de deux pouces. « Quoique par cette manœuvre, dit-il (page 93), j'aie enlevé environ deux pouces de ces cellules, le sujet n'a éprouvé aucune exfoliation. »

Quelque temps après les Moreau, Josse (d'Amiens) fit plusieurs résections traumatiques, remarquables par les conditions dans lesquelles elles furent pratiquées. Il fit, entre autres, une double résection sur une jeune fille de seize ans, qui avait une luxation compliquée des deux pieds. Il eut aussi la hardiesse de réséquer un sujet atteint de luxation du tibia, avec fracture du péroné, mais *sans plaie*. Peu d'hommes, à cette époque, auraient été assez hardis pour pratiquer cette résection préventive.

La résection tibio-tarsienne se répandit alors dans les divers pays, mais très lentement. Græfe, Weber (de Hambourg) y eurent recours de 1818 à 1821 et furent suivis par Jæger (1830) et Textor (1844). Mais cette opération était rarement pratiquée, surtout dans les cas de carie, et les chirurgiens qui l'avaient essayée une fois n'étaient guère tentés d'y revenir; on n'avait généralement que de mauvais résultats et on lui préférait l'amputation de la jambe. On en avait si peu pratiqué jusqu'à ces dernières années, que Heyfelder ne trouvait à faire figurer dans sa statistique, en 1862, que 22 cas de résection tibio-tarsienne totale; et encore sur ces 22 cas y en avait-il six qui se rapportaient à des luxations ou fractures compliquées. Or, c'est cette catégorie de lésions qui, jusque-là, avait permis d'obtenir les meilleurs succès[2].

En Angleterre, Astley Cooper pratiqua 8 fois avec succès et recommanda vivement la résection du tibia dans les luxations compliquées. Plusieurs de ses contemporains eurent recours à ce moyen pour éviter l'amputation de la jambe, et vers la même époque, en 1818, Liston fit la première résection tibio-tarsienne pour carie. Avec les extrémités inférieures du tibia et du péroné, il enleva l'astragale, le scaphoïde et deux cunéiformes. Mais ce ne fut que plus tard cependant que la résection tibio-tarsienne fut acceptée par les chirurgiens anglais. Jusqu'en 1851, malgré les faits de Liston, de Wakley[3] et quelques autres, elle était généralement condamnée. Ce ne fut qu'après les résultats publiés par Hancock[4]

1. Cette opération, rapportée par Moreau fils, semble au premier abord lui appartenir, parce que l'auteur parle à la première personne ; mais nous ne pouvons guère la rapporter qu'à son père, puisqu'il soutint sa thèse de docteur en 1803 seulement.

2. D'après le même auteur, les résections de l'extrémité inférieure des os de la jambe avaient été pratiquées à la même époque 26 fois; mais sur les 26 opérations il n'y en avait qu'une pour carie, 19 pour luxations et 6 pour fracture. La résection de l'extrémité tibiale seule, 2 fois pour carie, 32 fois pour luxation. C'est pour la résection isolée du péroné que les lésions carieuses sont en plus grand nombre; 11 contre 5 pour luxations (*loc. cit.*, page 134).

3. Wakley fit en 1847 une résection encore plus étendue que celle de Liston ; il enleva les malléoles, l'astragale, le calcanéum tout entier, le scaphoïde et le cuboïde (*the Lancet*, 12 avril 1851).

4. *On the operative Surgery of the Foot and the Ankle-joint*, London, 1873.

qu'elle conquit dans le Royaume-Uni un certain nombre de partisans. En Amérique, la première ablation de l'astragale carié fut pratiquée par Thomas Welles (de Columbia)[1].

Si les résections traumatiques, dans les cas de luxations compliquées, avaient été depuis longtemps acceptées à peu près partout et suivies de remarquables succès, on n'avait pas cru devoir encore les appliquer aux plaies par armes de guerre. Ce fut seulement dans la guerre d'Amérique, de 1862 à 1866, et dans la seconde guerre du Schleswig (1864), que la résection tibio-tarsienne fut introduite dans la chirurgie d'armée. Dès 1865 Langenbeck publia des observations qui eurent un grand retentissement, et qui présentèrent un intérêt particulier au point de vue de la conservation du périoste et de la régénération osseuse qui s'ensuivit. Il s'agissait de résections secondaires dans lesquelles on trouva un périoste mis en sève par l'irritation préalable, due à l'ancienneté relative de la lésion. Les chirurgiens américains qui eurent recours à la résection primitive obtinrent de déplorables résultats.

Dans la guerre de 1870-71, on fit un assez grand nombre de ces résections, mais on fut bien loin d'obtenir les mêmes succès qu'en 1864, et cependant, d'après Gurlt, on ne fit que des résections secondaires. Des pieds déviés et gênants pour la marche furent le résultat de la résection dans la majorité des cas (56 pour 100); aussi les tendances générales se sont-elles reportées vers la conservation pure ou la simple esquillotomie, dont les pansements antiseptiques assureront le succès de plus en plus.

Avant les faits de Langenbeck et des chirurgiens américains, on n'avait fait en chirurgie de guerre que des esquillotomies ou des résections partielles. Dès le siècle dernier déjà, Faure, Bilguer et autres avaient conservé les membres qu'ils avaient débarrassés de leurs esquilles, soit en les retirant immédiatement, soit en les enlevant au fur et à mesure de leur isolement par le pus. C'était, du reste, la règle que suivaient toujours les chirurgiens quand ils se trouvaient en présence de blessés qui ne voulaient pas être amputés. Mais nous ne trouvons rien qui ressemble à une résection régulière.

Si nous rattachions à la résection tibio-tarsienne les ablations de l'astragale luxé, nous ferions remonter beaucoup plus loin l'origine de cette opération, puisque c'est Fabrice de Hilden (1582) qui fit pour la première fois l'extraction de l'astragale déplacé et expulsé de sa mortaise. Cette opération a été pratiquée depuis lors un grand nombre de fois, avant même que l'idée de la résection tibio-tarsienne eût surgi dans l'esprit des chirurgiens. C'était là, en effet, une opération toute diffé-

1. Culbertson, loc. cit., p. 279 et 324.

2. *Ueber Resect. des Fussgelenkes bei Schussfracturen desselben, nebst Vorstellung eines Falles von subperiostaler Resection*, in *Berliner klinische Wochenschrift*, 23 janvier 1865.

rente et qu'on ne pouvait pas logiquement rapporter à la résection telle que nous la comprenons, puisque par le fait de son déplacement l'astragale a perdu ses rapports avec la mortaise tibiale et ne fait plus partie de l'articulation tibio-tarsienne. Nous ne pouvons pas cependant perdre de vue le lien qui rattache ces diverses lésions, d'autant plus que nous trouvons dans les résultats depuis longtemps observés, à la suite de l'ablation de l'astragale luxé, de puissants arguments en faveur de son ablation comme temps initial de la résection tibio-tarsienne. La facilité avec laquelle l'organisme se passe de cet os est une des raisons à faire valoir à l'appui de nos idées actuelles. Depuis longtemps, on avait enregistré des faits heureux démontrant le rétablissement fonctionnel du pied après l'extraction de l'astragale chassé de sa loge par une luxation double ; la forme de l'organe était restée presque normale, grâce au maintien des rapports entre le calcanéum et les malléoles. Ce sont ces faits qui, avant les résultats cliniques que nous avons obtenus depuis lors, nous avaient engagé à sacrifier l'astragale, même dans les cas où il ne paraissait pas irrémédiablement atteint.

Les résections orthopédiques du cou-de-pied sont entrées dans la pratique bien longtemps après les résections pour carie et pour luxations compliquées. Indiquées par Velpeau[1] dans sa généralisation à toutes les articulations des membres des principes opératoires posés par Rhéa-Barton pour la hanche et le genou, elles furent appliquées à l'ankylose tibio-tarsienne par Berend (de Berlin) et Ried (d'Iéna). Mais dans ces derniers temps, grâce à l'antisepsie et à la possibilité qu'elle nous a donnée de pénétrer sans danger dans des articulations saines, les résections orthopédiques ont pris tout à coup une extension nouvelle. Depuis que Lund (de Manchester) a enlevé avec succès un astragale pour redresser un pied-bot, les chirurgiens se sont lancés à l'envi dans ces opérations, et aujourd'hui il n'est pas une difformité du pied, congénitale ou acquise, qu'on n'ait essayé de réparer par l'ablation ou la résection des os qui font obstacle à la direction physiologique de l'organe ; et comme c'est l'astragale qui met le plus grand obstacle à ces redressements, c'est sur lui qu'ont porté nécessairement la plupart des tentatives opératoires.

§ II. Technique de la résection tibio-tarsienne. — Procédés opératoires.

A. — QUELQUES CONSIDÉRATIONS ANATOMIQUES SUR LA STRUCTURE ET LES RAPPORTS DE L'ARTICULATION TIBIO-TARSIENNE, AU POINT DE VUE SPÉCIAL DES RÉSECTIONS.

L'articulation tibio-tarsienne forme un ginglyme serré, constitué par une mortaise profonde du côté du tibia et du péroné, et, du côté du tarse,

1. *Traité de médecine opératoire*, t. I, p. 360.

par une surface convexe, creusée à sa partie moyenne d'une dépression antéro-postérieure qui constitue la gorge de la poulie astragalienne. L'astragale, qui s'articule seul de tous les os du tarse avec le tibia et le péroné, est un os à part au point de vue de l'arrangement de ses organes de nutrition et de ses prédispositions morbides. C'est l'os du squelette du tarse qui a, toute proportion gardée, la plus petite surface périostique, au moins dans sa partie postérieure qui répond à l'articulation du cou-de-pied. Il n'a une surface périostique un peu étendue qu'au niveau de son col. Dans sa partie principale qui représente les trois quarts de sa masse, il est presque exclusivement recouvert de cartilage : en haut, du côté de la poulie, et en bas au niveau de la face qui répond aux articulations calcanéennes supérieures. Ses faces latérales sont très étroites dans leur portion périostique, et sa face postérieure, parcourue par la coulisse du long fléchisseur propre du gros orteil, se réduit en dehors d'elle à un bord pour l'insertion du ligament péronéo-astragalien postérieur.

Ainsi dépourvue de périoste sur la plus grande partie de son étendue, la surface du corps de l'astragale ne peut recevoir les vaisseaux que par des espaces étroits sur ses bords et dans les intervalles des cartilages de sa face inférieure. Il a donc de mauvaises conditions de nutrition, et les entorses, les luxations, qui déchirent les ligaments, rompent en même temps les vaisseaux qui les accompagnent; de là, des causes qui favorisent, après les traumatismes, les processus nécrotiques et les dépôts tuberculeux. Malgré l'étendue de ses surfaces cartilagineuses, cet os est très solidement fixé dans la mortaise péronéo-tibiale par la saillie des malléoles d'abord, qui empêche les mouvements et les déplacements latéraux, et ensuite par de nombreux ligaments qu'il faut bien connaître, afin de les détacher successivement et méthodiquement, si l'on veut opérer sûrement et proprement l'extirpation totale de la masse astragalienne.

Parmi ces ligaments, deux surtout méritent d'attirer l'attention de l'opérateur, parce qu'ils lui créent les plus grands obstacles. C'est d'abord le ligament tibio-astragalien interne, dont le faisceau profond, très fort, dit *ligament deltoïdien*, est la véritable clef de l'articulation. Court, épais, très résistant, il s'insère dans la fossette qui se trouve au sommet de la malléole interne et se dirige ensuite en arrière vers l'extrémité postérieure de la face interne de l'astragale où le détache-tendon doit aller le décoller complètement, sous peine de laisser les plus grandes difficultés pour son extraction. L'astragale présente là une large empreinte pour cette insertion.

C'est en arrière, du reste, que sont les obstacles les plus difficiles à surmonter, et le ligament latéral externe postérieur ou péronéo-astragalien postérieur, qui se dirige en arrière vers le bord postérieur de l'astragale, quoique beaucoup moins épais et moins résistant que l'interne,

constitue un obstacle très réel qu'on est porté à négliger un peu *a priori*, mais auquel on attache une importance plus grande quand on a pratiqué souvent cette opération. C'est pour aller le détacher que nous avons multiplié les incisions dans le procédé que nous décrivons plus loin. Tous les ligaments périphériques doivent être ainsi détachés de leurs insertions astragaliennes. Mais les autres sont, pour ainsi dire, sous l'œil du chirurgien, ou du moins il n'a pas à aller les chercher bien loin de la plaie pour les attaquer avec le détache-tendon (ligaments péronéo-astragalien antérieur, astragalo-calcanéen externe, en dehors; faisceau antérieur du ligament latéral interne en dedans). Celui qui peut occasionner des difficultés, s'il n'est pas complètement coupé, c'est le ligament interosseux, calcanéo-astragalien. Il faut le diviser franchement avec un petit détache-tendon bien tranchant ou avec un bistouri boutonné dont la direction est indiquée par la courbe que décrivent les articulations astragalo-calcanéennes.

Nous devons rappeler ici les rapports de plusieurs tendons avec ces ligaments. La gaine du fléchisseur propre du gros orteil se confond avec le périoste du bord postérieur de l'astragale et est toujours ouverte dans la dénudation de ce bord. Celles du fléchisseur commun et du jambier postérieur adhèrent au ligament latéral interne d'une manière intime, mais elles sont protégées par l'épaisseur de ce ligament, de sorte qu'elles ne peuvent être ouvertes quand le détache-tendon a été manié selon les règles.

En dehors, sous la malléole externe, sont les tendons des deux péroniers qui se réfléchissent en avant : le court pour aller s'insérer au tubercule du cinquième métatarsien, et le long, situé plus inférieurement à partir de la malléole, pour aller s'enfoncer sous la plante du pied. Le tendon du court péronier est exposé à être lésé dans les incisions qu'on fait en avant de la malléole externe pour découvrir l'articulation calcanéo-astragalienne. Il ne faut pas que l'incision dépasse une ligne qui joindrait la pointe de la malléole à la tubérosité postérieure du cinquième métatarsien.

La malléole externe descend à l'état normal à 1 centimètre environ plus bas que l'interne; cette saillie compense pour le péroné la diminution de longueur qui semblerait résulter de la situation inférieure de sa tête par rapport au rebord articulaire des condyles du tibia. Ces os ont, en réalité, sensiblement la même longueur quand on les mesure entre leurs points extrêmes[1]; le péroné n'est plus court que de 3 ou 4 millimètres.

Les tendons des muscles de la région antérieure recouvrent l'articulation en avant et sont bridés à ce niveau par le ligament annulaire

1. Étienne Rollet (*De la mensuration des os longs des membres*, thèse de Lyon, 1889) a trouvé une différence moyenne de 4 millimètres en faveur du tibia, qui mesure 366 millimètres chez l'homme et 334 chez les femmes, tandis que le péroné mesure seulement 362 et 330.

antérieur. Au-dessous d'eux est la synoviale, qui n'est renforcée que par quelques tractus fibreux méritant à peine le nom de capsule.

Le pédieux recouvre en avant la partie externe de l'articulation

Fig. 403.

Fig. 402.

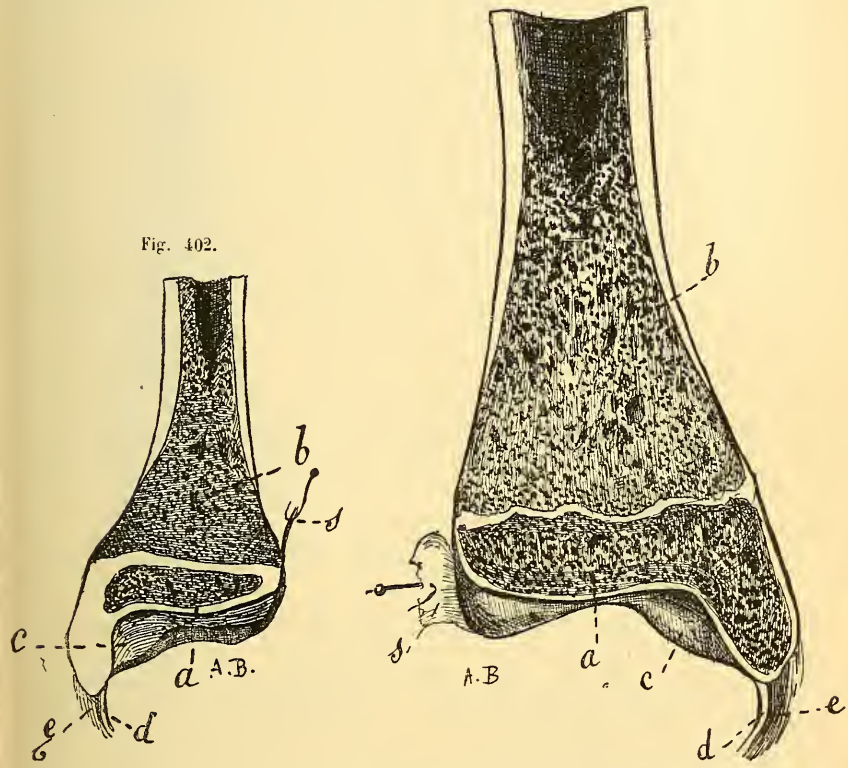

Fig. 403. — *Coupe verticale et bilatérale de l'extrémité inférieure du tibia d'un enfant de quatre ans : a*, masse osseuse épiphysaire formant le plateau tibial, mais ne descendant pas encore dans la saillie malléolaire qui est cartilagineuse; *b*, tissu spongieux juxta-épiphysaire; *c*, face inférieure de l'épiphyse recouverte par le cartilage diarthrodial; *d*, synoviale de l'articulation tibio-astragalienne, doublant le ligament latéral interne *e; s*, synoviale de l'articulation péronéo-tibiale inférieure tendue par une érigne.

Fig. 404. — *Même coupe sur un sujet de seize à dix-sept ans.* — Mêmes lettres explicatives. — Le tibia est du côté opposé à celui de la figure précédente.

calcanéo-astragalienne, et il forme un obstacle à la dénudation de la tête de l'astragale en dehors, de sorte qu'il faut l'attirer en dehors avec un crochet et qu'on peut être obligé de couper une partie de ses fibres internes pour se donner du jour.

Envisagés dans leur constitution anatomique aux divers âges, les trois os

qui prennent part à l'articulation tibio-tarsienne présentent les particularités suivantes.

L'astragale se développe par un seul point d'ossification qui occupe le centre de l'os et s'étend bientôt dans le sens de sa longueur. A l'âge de trois ans, le noyau osseux occupe déjà toute la longueur de l'os. La coque cartilagineuse dont il est entouré et au moyen de laquelle il croîtra à

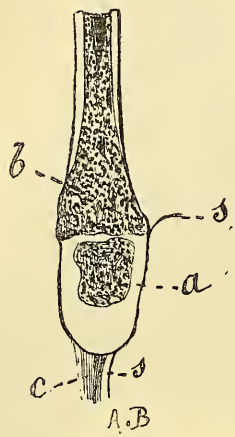

Fig. 405. — *Coupe verticale et bilatérale de l'extrémité inférieure du péroné droit sur un enfant de quatre ans : a*, épiphyse; *b*, tissu spongieux juxta-épiphysaire; *s*, synoviale doublant le ligament péronéo-calcanéen *c*; au-dessus de l'épiphyse: la lettre *s* indique la synoviale de l'articulation péronéo-tibiale inférieure.

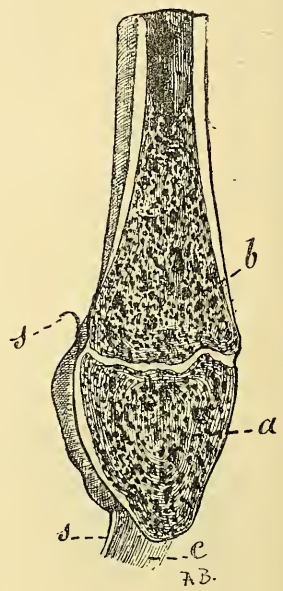

Fig. 406. — *Même coupe sur le péroné gauche d'un sujet de seize à dix-sept ans.* Mêmes lettres explicatives.

l'avenir est surtout épaisse en arrière. Dans l'état pathologique, on constate quelquefois des interruptions dans la masse osseuse, comme s'il y avait plusieurs points d'ossification indépendants[1]. Une fois l'ossification terminée, l'astragale présente une dureté plus grande que le tissu spongieux des os longs.

1. Il y a quelquefois, au bord postérieur de l'os, un point d'ossification distinct (et qui reste longtemps indépendant) pour la saillie qui limite la gouttière du long fléchisseur propre du pouce. M. Jaboulay, chef des travaux anatomiques de la Faculté, nous en a montré récemment un bel exemple qu'il avait trouvé chez un sujet de 20 ans environ. Cette saillie, apophysaire ou épiphysaire, se brise très souvent dans l'extirpation de l'astragale.

Les extrémités du tibia et du péroné se développent chacune par un point d'ossification qui apparaît entre 15 et 18 mois pour le tibia, et à 2 ans (Sappey) pour le péroné. Le sommet des malléoles reste longtemps cartilagineux. Les rapports de ces extrémités avec les cartilages de conjugaison et les synoviales sont indiqués dans les figures 403 à 406.

On voit par ces figures que les cartilages de conjugaison ont peu de rapport avec l'articulation. Ils sont, pour le tibia et le péroné, sous-périostiques dans presque toute leur étendue; mais ils effleurent la synoviale et deviennent même intra-synoviaux en dedans. C'est par là que les ostéo-myélites diaphysaires envahissent l'articulation péronéo-tibiale et par elle l'articulation tibio-astragalienne. L'articulation péronéo-tibiale est souvent le siège de fongosités tuberculeuses et même de lésions plus profondes qu'on pourrait négliger d'abraser si l'on ne faisait pas une perquisition minutieuse dans tous les recoins de la synoviale. Heureusement notre procédé de résection par ablation préalable de l'astragale ouvre cette articulation dès les premiers coups de bistouri et ne permet pas de l'oublier.

Les vaisseaux et les nerfs situés derrière les malléoles pourraient être lésés dans les incisions de décharge, mais nous préciserons leurs rapports en déterminant le tracé de ces incisions.

B. — DES PROCÉDÉS APPLICABLES A LA RÉSECTION TIBIO-TARSIENNE. — RÉSECTION TOTALE; RÉSECTIONS SEMI-ARTICULAIRES; RÉSECTIONS PARTIELLES.

Indépendamment de la *résection totale* et des *résections semi-articulaires supérieure et inférieure* que nous avons distinguées au commencement de ce chapitre, la résection tibio-tarsienne comprend plusieurs autres opérations qu'il est essentiel de distinguer : ce sont d'abord les *résections complexes*, dépassant en bas les limites de l'astragale et portant en même temps sur les autres os contigus du pied. Comme ces résections complexes prennent une physionomie spéciale dès qu'avec l'astragale elles comprennent la totalité du calcanéum ou des autres os voisins, nous les renverrons au chapitre suivant dans l'étude que nous ferons de la *Tarsectomie postérieure*. Nous n'étudierons ici que celles dans lesquelles les os limitrophes de l'astragale étant seulement abrasés ou partiellement excisés, le support formé par le calcanéum a pu être conservé intact. Ce sont ensuite les *résections partielles* dans lesquelles nous ferons rentrer, d'après notre classification : *la résection d'une seule ou des deux malléoles, la résection isolée de l'extrémité inférieure du tibia; la résection isolée de l'extrémité inférieure du péroné.* Ces deux dernières résections varieront beaucoup au point de vue du résultat orthopédique et fonctionnel qu'on peut en attendre, suivant le niveau supérieur où l'os aura été scié, c'est-à-dire suivant qu'on

laissera une surface plus ou moins large pour l'adaptation de l'astragale et plus ou moins éloignée de cet os.

1. *Procédés anciens pour la résection totale.*

Les procédés qu'on a proposés pour la résection totale ou pour la simple résection des extrémités inférieures du tibia et du péroné n'ont pas varié beaucoup jusqu'ici, car nous n'imiterons pas certains auteurs qui ont décoré du nom de procédés spéciaux des opérations différant seulement entre elles par la forme des incisions de dégagement qu'on ajoutait au bas des incisions principales, le long du tibia et du péroné. Nulle part peut-être on n'a autant abusé de ces classifications puériles. Que l'incision latérale principale se termine à sa partie inférieure, en ancre, en crochet, en ⊥; qu'on ajoute de chaque côté une des nombreuses incisions de dégagement que nous avons figurées (t. I, p. 203), le procédé, si ce mot répond à une idée directrice quelconque, n'est pas changé.

Pour nous, nous divisons d'abord les procédés en deux classes :

Ceux qui s'exécutent sans la section des tendons péri-articulaires.

Ceux qui abordent directement l'articulation par la section des tendons placés au devant d'elle.

A. *Procédés de résection tibio-tarsienne ne sacrifiant aucun tendon.* — Ces procédés peuvent être ramenés à deux types principaux. Ce sont d'abord ceux qui, pour opérer la luxation de l'astragale, commencent par enlever une des deux malléoles, ou à sectionner au-dessus un des os de la jambe, le péroné généralement. La suppression d'une des branches de la mortaise permet alors de dégager l'autre branche, soit qu'on sectionne les ligaments par l'ancienne méthode, soit qu'on les détache avec la rugine par la méthode sous-périostée. La section simultanée des deux malléoles à leur base, au niveau du plateau tibial, doit être rattachée à la même idée, parce qu'elle permet la luxation des os que la saillie de ces appendices empêche d'exécuter. Par ces sections des malléoles ou du péroné, on met le membre dans les conditions où la luxation à travers les chairs se produit dans les cas traumatiques. — La seconde catégorie comprendra les procédés qui sectionnent les deux os sur place, soit isolément, soit simultanément avant de les luxer. Le procédé de Moreau représente le premier type. Le procédé de Bourgery-Farabeuf, dans lequel on divise simultanément les deux os par une scie introduite en avant, sous les parties molles soulevées, est un exemple du second.

B. *Procédés dans lesquels on pénètre dans l'articulation et on rend la luxation de l'astragale possible par la section des tendons et des ligaments sur une des faces de l'articulation.* — Ces procédés

comprennent ceux dans lesquels on aborde l'articulation par la région antérieure en coupant tout le paquet vasculo-tendineux étalé devant l'articulation (procédé de Holmes[1], Hüter) et ceux dans lesquels on coupe soit le tendon d'Achille seulement (Textor)[2], soit le tendon d'Achille avec ceux des péroniers par une incision latérale externe (Reverdin)[3], soit seulement ceux des péroniers (Kocher) par une incision analogue.

C'est autour de ces divers procédés qu'on peut rallier tous les procédés connus et qu'il nous paraît superflu de décrire, puisque nous n'attachons qu'une médiocre importance aux petites modifications de l'incision extérieure.

En partant de l'idée sur laquelle nous sommes revenu souvent, à savoir qu'il ne faut pas craindre de faire de grandes incisions cutanées et intermusculaires, et de libérer ces incisions principales par de petites incisions perpendiculaires, on ne sera jamais embarrassé pour découvrir les malléoles et l'extrémité de la diaphyse des os de la jambe.

2. *De l'inutilité et du danger de sectionner les tendons péri-articulaires.*

Si l'on renonçait à obtenir une néarthrose mobile, on comprendrait mieux la section des tendons péri-articulaires, et surtout des tendons qui ne se rendent pas aux orteils (car jamais nous n'admettrons qu'on doive inciser ces derniers). Mais comme, nous le démontrerons par de nombreux exemples, une néarthrose mobile est le résultat le plus fréquent de la résection tibio-tarsienne dans les cas où l'on a enlevé l'astragale, on peut à volonté obtenir l'ankylose ou une néarthrose mobile, selon que l'une ou l'autre de ces terminaisons paraît devoir être recherchée.

Nous n'ignorons pas que la suture des tendons réussit aujourd'hui mieux que jamais avec l'antisepsie, et que, en les réunissant bout à bout, on peut conserver leur indépendance fonctionnelle. Mais ce résul-

1. La section des tendons extenseurs pour pénétrer sans encombre dans l'articulation avait été pratiquée autrefois par divers chirurgiens (J.-F. Heyfelder, Sédillot, Hussey), mais on s'était aussi borné à faire des lambeaux cutanés antérieurs et à écarter ensuite les tendons (Velpeau, Hancock). Holmes a pratiqué délibérément et recommandé, chez les enfants, l'ablation de l'astragale en coupant franchement tous les tissus en avant de l'articulation (tendons, nerfs, vaisseaux) par une incision courbe étendue d'une malléole à l'autre (*Traité des maladies des enfants*, 1870). Il ne s'inquiétait même pas de suturer les tendons. Maunoir (de Genève) l'a imité en 1876, en pratiquant l'extirpation de l'astragale sur un enfant de deux ans (*Note sur l'extraction de l'astragale dans la carie limitée à cet os*). — Ce fut Hüter qui ajouta la suture des tendons et des nerfs.

2. Textor fils pénétrait dans l'articulation par une large incision postérieure qui coupait franchement le tendon d'Achille.

3. Le procédé de Reverdin date de 1883. Il est exposé avec tous ses détails dans la thèse de Gremaud (*Étude sur les procédés de la résection tibio-tarsienne*, Genève, 1884). Quelque temps après, Kocher suivit un procédé analogue, en se dispensant toutefois de couper le tendon d'Achille. Il suture avec soin les tendons des péroniers.

tat n'est pas absolument certain, et lorsque des tendons sont groupés en faisceaux, ils peuvent rester longtemps confondus dans une gangue cicatricielle et ne recouvrer que tardivement et incomplètement leur indépendance. Par cette section, du reste, on augmente l'atrophie des muscles, déjà très avancée dans les tumeurs blanches anciennes. Tout muscle qui a perdu une de ses attaches s'atrophie par l'inactivité fonctionnelle, quand il est sain. Mais s'il a déjà été préalablement atrophié par les causes multiples qui altèrent sa nutrition à la suite des suppurations articulaires, la prolongation de son inactivité fonctionnelle peut produire dans son tissu des dégénérescences irrémédiables.

Nous nous déciderions sans doute à diviser certains tendons et à les suturer ensuite, s'il était impossible de faire autrement, mais les descriptions que nous allons donner de nos procédés sous-périostés vont nous montrer que c'est là un sacrifice absolument inutile et qu'on peut, par des incisions méthodiquement tracées, ouvrir à l'astragale et aux saillies tarsiennes des os de la jambe de larges portes pour les extraire, sans blesser en quoi que ce soit les tendons qui sont disséminés autour d'eux.

3. *Adaptation de la méthode sous-périostée aux anciens procédés de la résection tibio-tarsienne qui respecteront les tendons péri-articulaires. — Résection modelante.*

Les incisions de résection des extrémités inférieures du tibia et du péroné sont naturellement indiquées le long des os de la jambe, et il ne pouvait pas y avoir de grandes différences dans la manière de les tracer, les os étant sous-cutanés dans toute leur portion épiphysaire et juxta-épiphysaire. Par deux incisions longitudinales, conduites le long des os jusqu'au-dessous de la pointe des malléoles, on pénètre directement dans la gaine périostique, qu'on dénude avec la rugine sur toute la longueur que l'on veut enlever, et on dépouille les malléoles des fortes insertions ligamenteuses qui se font sur elles. On peut ainsi, en soulevant les parties molles au fur et à mesure qu'on les détache, dépouiller le pourtour de la masse péronéo-tibiale, la libérer de toutes ses adhérences ligamenteuses et, si les incisions latérales sont assez grandes, luxer l'astragale en arrière et faire saillir hors des chairs les extrémités tarsiennes du tibia et du péroné. Mais cet exercice d'amphithéâtre n'est guère admissible en chirurgie pratique, et il vaut mieux commencer par abattre les malléoles d'un coup de ciseau, pour les conserver si elles sont saines, et pour les enlever secondairement si elles sont malades. Il vaudra même mieux le plus souvent désobstruer le champ opératoire par la section et l'ablation du péroné, comme l'avait recommandé Moreau, et faire saillir ensuite le tibia pour le sectionner.

Nous n'aimons pas la section simultanée des os, à moins qu'on ne le fasse délibérément au-dessous des limites présumées de l'altération pro-

fonde, dans le but de modeler par un second trait de scie, sur chaque os, un appendice malléoliforme qui contribuera à assurer la solidité de la nouvelle articulation, si le sujet n'est pas dans les conditions favorables à la formation de malléoles nouvelles par le périoste conservé. En divisant les os séparément, il est très facile de donner à la scie l'inclinaison que l'on veut, et de sectionner obliquement le péroné et le tibia en haut et en dedans (par rapport à l'axe du membre), de manière à déterminer une espèce de mortaise[1]. Chez les jeunes sujets, cette résection modelante a moins d'importance à cause de l'abondance des ossifications qu'on obtient par la conservation du périoste malléolaire et sus-malléolaire.

La section oblique vers l'axe du membre peut se faire soit avec la scie à guichet, soit avec la scie à volant. Quand nous nous servons de ce dernier instrument, nous ne sectionnons pas l'os jusqu'à sa division complète. Nous faisons la voie aussi profonde que le permet le rayon de la scie circulaire, puis nous achevons avec le ciseau.

C'est le genre de lésion et la limite de l'altération osseuse qui feront choisir tel procédé de préférence à tel autre. Mais, dès que l'os peut être rendu saillant par le détachement complet de la gaine périostique, on peut se servir de tous les genres de scie pour le diviser. L'important dans tous les cas, c'est de scier sur les limites du décollement afin de ne pas laisser au-dessus du trait de scie une large zone d'os dénudé.

Voici, du reste, la description de l'opération qui sera le plus généralement applicable. C'est celle que nous avons déjà décrite dans le *Traité de la Régénération des Os*, et qui n'est au fond que le procédé de Moreau adapté à notre méthode opératoire.

DESCRIPTION DU PROCÉDÉ OPÉRATOIRE POUR LA RÉSECTION SOUS-PÉRIOSTÉE DES EXTRÉMITÉS TARSIENNES DU TIBIA ET DU PÉRONÉ.

1er TEMPS. *Double incision longitudinale de la peau et de la gaine périostique le long du tibia et du péroné.* — On fait une incision de 7 à 8 centimètres le long de l'os, se terminant à 1 centimètre au-dessous des malléoles, divisant à la fois la peau et la gaine périostique jusqu'à la pointe de la malléole, la peau seulement au-dessous de cette saillie; petites incisions de dégagement aux extrémités de l'incision principale auxquelles on donnera la direction la plus favorable pour libérer les parties que l'état pathologique peut avoir plus ou moins modifiées dans leur forme. Le long du tibia, l'incision courra entre le tiers postérieur et les deux tiers antérieurs de la face interne de l'os. Le long du péroné, elle suivra le bord externe et passera en haut entre le péronier antérieur et le court péronier latéral. La région explorée, on fait de chaque côté une incision de dégagement sur le périoste, au niveau du point où doit porter la scie. On saisit alors la rugine et l'on dépouille successivement les deux os de leur revêtement périostéo-capsulaire, en allant aussi loin sur les côtés que le permettra l'écartement des parties molles.

1. Heyfelder avait eu l'idée de découper en mortaise les extrémités péronéo-tibiales, mais il ne l'avait pas fait sur le vivant (*loc. cit.*, trad. Bœckel, p. 127).

2e TEMPS. *Section des os. Renversement de l'os sectionné de haut en bas pour achever le détachement des restes de la gaine périostéo-capsulaire.* — On commence par le péroné, qu'on sectionne obliquement en bas et en dehors, soit avec le ciseau, soit avec une scie à guichet ou une scie à chaîne. Il est alors facile de faire saillir le tibia en renversant le pied en haut et en dehors. On le scie sur les limites où la gaine a été laissée adhérente et l'on donne à la section une obliquité qui détermine la formation d'une pointe malléolaire. C'est ici que la scie à volant permet de découper facilement l'os dans le sens indiqué. Il résulte de cette ablation du fragment inférieur du tibia une cavité au fond de laquelle on voit la poulie astragalienne.

3e TEMPS. *Abrasion ou ablation totale de l'astragale.* — Si l'on juge suffisante l'abrasion de l'astragale, on n'a pas besoin de nouvelle incision. Mais si l'on veut enlever complètement cet os, il faut ajouter une incision interne de 4 centimètres, partant du point correspondant au sommet de la malléole et se dirigeant en avant et en bas vers la tête de l'astragale. En dehors, même incision se dirigeant en avant pour aller entre le calcanéum et l'astragale couper le ligament interosseux.

Mais nous n'insisterons pas plus longtemps sur ce procédé, qui sera de moins en moins nécessaire si l'on accepte les idées que nous allons exposer. Il devra être conservé cependant pour les résections partielles, c'est-à-dire pour l'ablation isolée soit de l'extrémité tibiale, soit de l'extrémité péronière.

Au début de notre pratique nous avions, comme tous les chirurgiens qui nous ont précédé, sacrifié trop facilement les malléoles; nous les enlevions avec le plateau tibial et le renflement correspondant du péroné. Aujourd'hui nous les conservons le plus possible; et comme elles sont rarement altérées, du moins sur toute leur longueur, dans les ostéites suppurées qui ont pris naissance dans le tissu spongieux de la région juxta-épiphysaire, nous tenons à les conserver, même après l'envahissement de l'épiphyse tibiale, pour assurer la forme et la solidité du cou-de-pied après la résection des renflements bulbaires du tibia et du péroné, et après l'ablation simultanée de l'astragale. La pointe de ces appendices, et même toute la partie saillante au-dessous du plateau tibial sont alors généralement saines, et nous jugeons irrationnel de sacrifier ces saillies qui nous seront si utiles plus tard. Si la nature et l'étendue de l'altération exigent leur ablation complète, on devra redoubler de soin pour conserver leur revêtement périostéo-capsulaire, afin de faire reproduire des malléoles nouvelles.

PROCÉDÉ DE LA RÉSECTION TIBIO-TARSIENNE DANS LES CAS OU LES MALLÉOLES SONT SAINES. SECTION DES DEUX MALLÉOLES A LEUR BASE ET CONSERVATION DE CES APPENDICES.

Un des procédés qui font le moins de désordres dans les tissus péri-articulaires, et qui donnent la plus grande facilité pour faire saillir le tibia et le péroné, consiste à couper franchement les malléoles à leur base avec le ciseau, qu'on enfonce d'avant en arrière quand on ne veut pas interrompre la continuité du périoste sur les côtés. Cette section faite, les os de la jambe ne tiennent à l'astragale que par les faibles ligaments antérieur et postérieur qu'on détache à mesure qu'on fait saillir les os au dehors.

On fait dans ce but, à la base de chaque malléole, et au niveau du plan articulaire du plateau tibial, une incision transversale découvrant la moitié antérieure de ces saillies. Sur ces incisions, on fait tomber deux incisions verticales de 6 à 7 centimètres, l'une suivant la face antéro-interne du tibia, l'autre suivant le bord externe du péroné. Après avoir sectionné les malléoles avec le ciseau, on dénude le pourtour des portions à retrancher aussi loin qu'on peut les atteindre avec la rugine; puis on résèque le péroné sur place et l'on fait saillir le tibia par la plaie antéro-interne pour le scier à la même hauteur que le péroné. Si l'astragale est sain, on le conserve; sinon on prolonge les incisions en bas et en avant et on procède à son extraction en détachant successivement tous les ligaments qui s'y insèrent; on écarte les malléoles pour faire cheminer le détache-tendon entre elles et les faces latérales de l'astragale. Cela fait, on rapproche les malléoles de la section tibio-péronière à laquelle elles sont restées unies par une grande partie de la gaine périostique. En soutenant le pied au moyen de l'attelle plâtrée et en faisant des pansements rares, les malléoles se maintiendront en place sans avoir besoin d'être suturées ou clouées. Il sera cependant nécessaire de les fixer dans certains cas [1].

C. — DE L'ABLATION DE L'ASTRAGALE CONSIDÉRÉE COMME LE TEMPS INITIAL ET ESSENTIEL DE LA RÉSECTION TIBIO-TARSIENNE DANS LES OSTÉO-ARTHRITES TUBERCULEUSES.

Autrefois on commençait la résection tibio-tarsienne par l'ablation des extrémités tibiale et péronière, et on enlevait ensuite l'astragale, si on le jugeait nécessaire. Aujourd'hui nous suivons une marche inverse; nous enlevons d'abord l'astragale et puis nous abrasons, nous évidons et nous enlevons même, s'il le faut, les extrémités tarsiennes des os de la jambe. Nous procédons en sens inverse de nos devanciers; nous commençons par où ils finissaient.

Nous agissons ainsi dans un triple but :

Pour enlever un os qui est beaucoup plus souvent qu'on ne l'a cru jusqu'ici le point de départ de l'affection, et qui est généralement assez altéré dans les vieilles ostéo-arthrites pour faire craindre une récidive prochaine, si on le laisse dans la plaie.

Pour conserver le plus possible de la mortaise malléolaire afin d'avoir de meilleures conditions de solidité pour la néarthrose que nous voulons établir.

Et enfin, pour nous donner le jour nécessaire à l'exploration des parties malades dans tous les recoins de l'articulation. Grâce à l'espace libre que laisse l'ablation de l'astragale, on peut fouiller partout et aller chercher les tissus malades dans les recoins les plus cachés.

1. Kœnig pratique la résection de l'articulation tibio-tarsienne par deux incisions antéro-latérales qui lui permettent de découvrir les malléoles, de détacher avec le ciseau la lamelle extérieure de ces appendices « de façon qu'elle reste en continuité en haut avec le périoste et la couche corticale de l'os, en bas avec l'appareil ligamenteux ». Il peut ensuite retrancher ce qui est malade du plateau tibial sans sacrifier les lamelles détachées des malléoles; il refoule ces lamelles vers la ligne médiane après avoir enlevé toutes les parties cariées (*Tuberculose des os et des articulations*. Trad. française, 1885).

Mais on va nous objecter immédiatement que nous nous exposons ainsi à enlever un os encore sain, à faire un sacrifice inutile qui rendra en outre l'acte opératoire plus difficile et plus grave au point de vue des fonctions ultérieures de l'organe opéré. A cela nous répondrons que l'astragale n'est jamais complètement sain dans les arthrites fongueuses suppurées du cou-de-pied, et qu'il est dangereux de laisser un os dont les altérations retentissent toujours plus ou moins dans les articulations tarsiennes auxquelles il participe par sa tête et par sa face inférieure. Les articulations calcanéo-astragaliennes et astragalo-scaphoïdienne présentent toujours de l'hydarthrose et un commencement de synovite fongueuse dans les altérations tuberculeuses du col ou du corps de l'astragale, lorsque la lésion est ancienne et diffuse. Nous ajouterons encore que les fonctions du pied se rétablissent très bien après l'ablation de cet os, et que son sacrifice ne sera jamais inutile, puisqu'il nous permettra de mieux voir les parties malades et d'apprécier les limites exactes de la lésion. Quant aux difficultés de l'opération, elles ne sont pas en réalité notablement augmentées lorsqu'on sait méthodiquement enlever l'astragale; et quant à ses résultats orthopédiques, nous allons montrer qu'ils sont de beaucoup supérieurs à ceux de l'ancienne opération, car il en résulte une meilleure forme du pied, une solidité plus grande et un fonctionnement plus régulier.

1. *Des procédés opératoires pour l'ablation méthodique et totale de l'astragale. Nécessité des incisions multiples; leurs avantages et leur innocuité.*

Avant d'avoir nos idées actuelles sur la résection tibio-tarsienne, nous avions décrit un procédé d'ablation de l'astragale, publié dans le *Traité de la régénération des Os*. A cette époque, nous considérions l'extirpation isolée de cet os comme rarement indiquée, et nous ne l'avions pratiquée que deux fois jusqu'en 1879, c'est-à-dire jusqu'au moment où elle est devenue le premier temps de la résection du cou-de-pied dans les arthrites tuberculeuses. Nous avions eu recours à notre premier procédé, qui consistait en incision courbe antéro-externe, en fer à cheval partant du niveau du tendon du jambier antérieur, descendant ensuite en bas pour remonter en haut et en dehors jusqu'au-dessous et en arrière de la malléole externe. Nous ne coupions pas les tendons antérieurs, mais nous les écartions en dedans pour découvrir la surface de l'astragale. Cette opération, faite par une seule incision, est très laborieuse, aussi y avons-nous absolument renoncé et jugeons-nous inutile d'en rapporter ici la description. Nous ne voyons pas de cas dans lequel elle puisse être avantageusement applicable.

Depuis 1879, nous avons remplacé ce premier procédé à incision unique par un procédé à incisions multiples qui permet d'aller détacher

méthodiquement et sans violence les nombreux ligaments qui retiennent l'astragale[1].

Ces incisions multiples, faites dans l'axe du membre, c'est-à-dire dans le sens de la direction des tendons, nerfs et vaisseaux, n'ont aucun inconvénient, et si nous ne les avons pas plus souvent recommandées dans nos premières descriptions des procédés opératoires, c'est que nous étions alors sous l'influence des préjugés classiques qui voulaient faire de l'unicité de l'incision une règle générale pour toutes les résections[2].

Nous avons d'abord ajouté une incision interne autour de la malléole, et bientôt nous l'avons continuée en avant jusqu'à la rencontre du tendon du jambier antérieur, pour aller plus commodément détacher le ligament tibio-astragalien interne et libérer la tête de l'astragale. Puis, pour rendre le procédé plus rapide et en même temps plus régulier au point de vue du détachement des ligaments, nous avons transformé en incisions de résection les deux incisions de décharge que nous faisions généralement en arrière. Nous avons introduit par cette voie le détache-tendon pour aller dépouiller le bord postérieur de l'astragale et détacher l'attache postérieure du ligament péronéo-astragalien postérieur et le ligament postérieur propre de l'articulation astragalo-calcanéenne. La multiplicité de ces incisions n'a absolument aucun inconvénient; elles ne peuvent léser aucun organe important, quand on les fait lentement, couche par couche, comme nous le recommandons, et elles assurent l'écoulement des liquides de la plaie qu'il est important de favoriser dans une excavation aussi anfractueuse.

DESCRIPTION DU PROCÉDÉ OPÉRATOIRE POUR L'ABLATION PRÉALABLE DE L'ASTRAGALE. — DEUX INCISIONS ANTÉRO-LATÉRALES PRINCIPALES, AVEC UNE OU DEUX INCISIONS COMPLÉMENTAIRES EN ARRIÈRE, SUR LES COTÉS DU TENDON D'ACHILLE.

1er TEMPS. *Incisions multiples de la peau et de la gaine périostéo-capsulaire, pour aborder toute la circonférence de l'astragale.* — On procède d'abord par l'incision antéro-externe qui servira à enlever l'astragale, les autres n'étant destinées qu'à dénuder plus commodément l'os et à aborder les insertions cachées des ligaments. Le pied

1. A l'époque où nous avons démontré sur le cadavre notre nouveau procédé à M. Farabeuf (juin 1880), nous ne faisions que deux incisions; l'un en ⊢ sur la région antéro-externe, comme aujourd'hui, du reste, et une incision péri-malléolaire interne, comme il le décrit dans son *Précis de manuel opératoire*. Nous drainions bien en arrière, mais par de simples incisions de décharge qui ne nous servaient pas à aller diviser les ligaments. M. Farabeuf a bien voulu reproduire les incisions cutanées du procédé que nous avions exécuté devant lui, après en avoir indiqué les données essentielles (page 775). Dans les pages suivantes il applique les mêmes incisions à la méthode du bistouri, en coupant les ligaments au lieu de les détacher et sans s'inquiéter de la gaine périostéo-capsulaire. Il ne donne ce procédé, du reste, que comme exercice d'amphithéâtre. Nous faisons seulement les incisions d'approche notablement plus longues que ne l'indiquent les figures dont il a accompagné sa description.

2. C'était le principe successivement enseigné par Chassaignac, Larghi et Langenbeck.

étant fléchi sur la jambe à 120 degrés et porté dans l'adduction, on fait partir cette première incision d'un point situé à 5 ou 6 centimètres au-dessus et en avant de la pointe de la malléole externe, et correspondant au bord interne du péroné. On la dirige en bas dans la direction de l'articulation péronéo-tibiale inférieure dans laquelle elle doit pénétrer, en laissant en dedans le tendon du péronier antérieur et la masse des

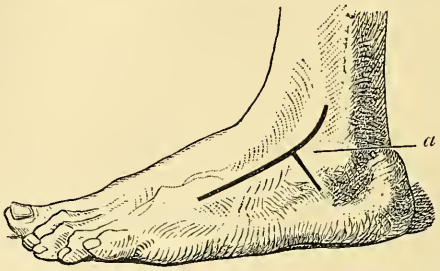

Fig. 407. — *Incision antéro-externe pour l'ablation de l'astragale.*

tendons extenseurs. Arrivée sur l'interligne articulaire, elle change légèrement de direction pour se porter en avant et en bas vers la commissure du quatrième et du cinquième orteil. Elle s'arrête au niveau du bord antérieur du cuboïde pour ne pas couper le tendon du péronier antérieur qu'on rejette en dedans s'il croise la plaie. A 1 centimètre au-dessous du point où cette incision correspond au bord antérieur de la malléole externe, on trace une seconde incision perpendiculaire à la première et qui se dirige en bas et

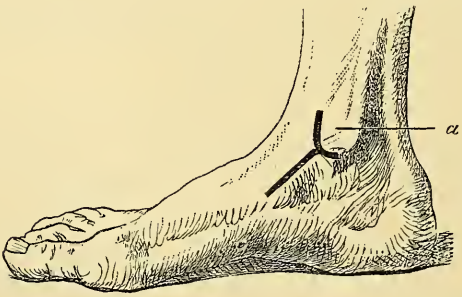

Fig. 408. — *Incision interne pour l'ablation de l'astragale.* — Elle contourne la partie antérieure de la malléole interne par sa branche supérieure, puis se dirige en bas pour découvrir le col et la tête de l'os.

en arrière vers l'angle du talon ; elle s'arrête à 35 millimètres en moyenne, pour ne pas diviser le tendon du court péronier latéral. On la conduit, du reste, prudemment aussi bas que possible, et l'on s'arrête dès qu'on aperçoit le tendon. En repassant le bistouri dans cette incision en ⊣, on ouvre successivement l'articulation péronéo-tibiale supérieure, la péronéo-astragalienne en dehors du bord externe de la poulie astragalienne, et on pénètre par la partie verticale de l'incision dans l'articulation calcanéo-astragalienne. Arrivé là, on trouve toujours un certain obstacle dans le muscle pédieux pour aller inciser le périoste du col de l'astragale et ouvrir en dehors l'articulation astragalo-scaphoïdienne. On charge ce muscle avec un crochet et on le rejette en bas et

en dehors, mais, s'il est trop gênant, il vaut mieux inciser quelques fibres pour se donner du jour.

On fait ensuite la seconde incision sur le bord antéro-interne du cou-de-pied. On circonscrit par une incision courbe demi-circulaire le pourtour antérieur de la malléole interne en s'arrêtant un peu en arrière de la pointe, puis du milieu de cette incision, qui correspond à la base de la malléole, on en fait partir une autre dirigée en bas et en avant, ce qui donne à l'ensemble de l'incision la forme d'un T à ailes recourbées en haut. La tige du T se prolonge en avant jusqu'au delà de l'articulation scaphoïdo-astragalienne, sans dépasser le bord du jambier antérieur.

On pourrait se contenter à la rigueur de ces deux incisions, mais il vaut mieux, dans les ostéo-arthrites fongueuses suppurées, faire une ou deux incisions postérieures qui serviront d'incisions de décharge et qui permettront d'aborder l'articulation en arrière. On les fait derrière les malléoles, sur les côtés du tendon d'Achille. L'incision externe qui pourra suffire, si l'articulation parait saine en dedans, passera en arrière et en dedans des péroniers, ou en avant de ces muscles lorsqu'il y a une fistule à ce niveau et que la malléole est malade. L'incision interne doit aborder le tibia et la face postérieure de l'astragale en passant entre le long fléchisseur commun et le fléchisseur propre du gros orteil, ou bien en passant au-dessous et en arrière de ce dernier muscle, selon le niveau où les culs-de-sac de la synoviale, distendus par les fongosités, feront saillie.

Le point important dans cette incision interne, c'est de ne léser en aucune manière le paquet vasculo-nerveux. L'artère se trouve généralement à égale distance du tendon d'Achille et du bord postérieur de la malléole, mais ce n'est là qu'un rapport approximatif qui varie d'un sujet à l'autre, surtout dans les cas où la région est distendue par des fongosités ou des abcès profonds. Il ne faut donc pas aller vite dans cette région, et donner son coup de bistouri en se fiant à cette donnée anatomique. Il faut chercher d'abord le paquet vasculo-nerveux, et, dès qu'on le voit, le retirer avec un crochet mousse pour le mettre à l'abri quand on incisera la capsule.

Si, dans les exercices cadavériques, cette incision doit venir après les grandes incisions antéro-latérales, nous conseillons sur le vivant de commencer par elle, et de la pratiquer avant l'application de la bande d'Esmarch quand on n'a pas une grande habitude de cette région. C'est, du reste, la règle générale que nous avons établie pour les incisions de décharge lorsqu'elles doivent se faire sur le trajet des vaisseaux.

2e TEMPS. *Détachement des ligaments périphériques. — Section du ligament interosseux; extraction de l'os.* — On commence à dénuder la face externe de l'astragale, et l'on détache d'abord le ligament péronéo-astragalien antérieur. Quelques coups de détache-tendon en arrière détachent ensuite l'insertion supérieure du ligament externe de l'articulation calcanéo-astragalienne. On se dirige alors en avant et l'on coupe, généralement, pour se donner du jour, le faisceau superficiel du ligament en Y qui remonte sur le col de l'astragale qu'on dénude aussi loin que possible avec le détache-tendon sur sa face antéro-externe, et l'on ouvre l'articulation astragalo-scaphoïdienne, qu'on dégage sur toute la surface accessible.

On revient ensuite en arrière pour couper le ligament interosseux. Dans ce but, on fait la manœuvre classique de l'amputation sous-astragalienne; on introduit un bistouri boutonné, à lame étroite. On lui fait parcourir la courbe décrite par les deux articulations calcanéo-astragaliennes. On le repasse à plusieurs reprises dans la même direction, et pour achever la division des faisceaux profonds du ligament interosseux, on se sert d'un petit détache-tendon, introduit dans la même direction, mais plus profondément. Un détache-tendon bien tranchant permet de se passer du bistouri.

Par la même incision, on détache le plus loin possible l'insertion du ligament péronéo-astragalien postérieur, si on ne l'a pas fait au début du deuxième temps, et l'on introduit ensuite un détache-tendon par l'incision rétro-malléolaire externe, pour atteindre commodément ses limites postérieures et soulever le périoste qui forme une des parois de la gaine du fléchisseur propre du gros orteil. On peut même, par

cette incision externe, détacher complètement le ligament postérieur de l'articulation calcanéo-astragalienne.

On passe ensuite à la dénudation de la face interne de l'astragale. On introduit, dans ce but, un détache-tendon dans l'articulation sous la malléole et on le dirige en bas et en arrière, pour aller détacher l'implantation du ligament deltoïdien ou ligament astragalien interne, le plus épais et le plus résistant de l'articulation. *Il faut, dans cette manœuvre, appuyer toujours sur l'os*, ne pas le quitter et opérer le soulèvement du ligament par des mouvements combinés de pression et de soulèvement. Tant qu'on ne

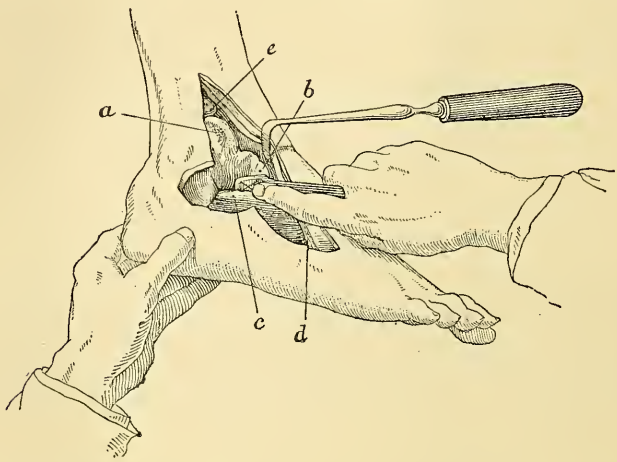

Fig. 409. — *Dénudation de l'astragale au moyen du détache-tendon.* — Le talon est porté en arrière pour faire bâiller l'articulation.

a, facette articulaire de l'astragale en rapport avec la malléole externe; *b*, tête de l'astragale; *c*, muscle pédieux; *d*, tendon du péronier antérieur; *e*, bord externe de la gorge de la poulie qu'on fait saillir en portant le calcanéum en arrière. Le détache-tendon achève de dégager la face externe de l'os.

quitte pas l'os, on peut aller sans danger en arrière et en bas, de manière à dépasser les limites du ligament. Mais il faut s'aider de l'incision rétro-malléolaire interne et introduire par cette voie le détache-tendon qu'on fait repasser d'arrière en avant contre la face interne de l'astragale, et qui sert en outre à achever la dénudation du bord postérieur de l'os qu'on a, du reste, déjà bien avancée par l'incision rétro-malléolaire externe. Par la partie antérieure de l'incision antéro-interne, on achève la dénudation du col et de la tête de l'astragale, en ayant bien soin de détacher en avant et en dedans les insertions antérieures du ligament tibio-astragalien. — On peut même commencer la dénudation de l'os par le côté interne.

L'astragale ayant été ainsi suivi dans tout son pourtour, on le saisit avec un bon davier-érigne pour ne pas l'écraser, et on essaye de le mobiliser. On reconnaît les points par où il tient encore, on y repasse le détache-tendon et on l'extrait ensuite sans effort. Quand l'os est dur, on peut aller plus vite; on l'extrait par un mouvement de torsion, bien qu'il reste encore quelques adhérences. On les rompt en laissant du côté des ligaments quelques portions du rebord osseux postérieur qu'on pourrait abandonner dans la plaie, mais qu'il vaut mieux enlever[1].

1. Quand l'astragale est bien saisi, il est possible de l'extraire, en laissant dans la plaie une

3e TEMPS. *Toilette de la cavité astragalienne. — Abrasion des malléoles. — Évidement des foyers profonds. — Drainage.* — L'ablation de l'astragale laissant un large espace, rien n'est si facile que d'explorer la surface articulaire supérieure, de l'abraser, d'évider les épiphyses tibiale et péronière en *laissant subsister la forme extérieure* de la mortaise. On doit poursuivre les foyers jusque dans la diaphyse du tibia; mais alors il faut faire une contre-ouverture dans l'os, en le mettant à nu et le trépanant sur sa face interne au-dessus de la malléole au niveau de la partie la plus profonde de la cavité. L'os ainsi canalisé sera drainé pour empêcher la rétention des liquides en contact avec le tissu spongieux. Le péroné sera, au besoin, drainé de la même manière.

Le foyer de la résection ayant été nettoyé de ses fongosités, cautérisé dans les points suspects, on le draine par deux gros drains qui se croisent obliquement en X et vont, l'un de l'ouverture antérieure interne à l'ouverture postérieure externe, et l'autre en sens inverse. Quand les tubes se trouvent trop serrés en arrière par la rencontre du calcanéum et du rebord du tibia, nous creusons à ce niveau, sur la face supérieure du calcanéum, avec la gouge à main, une gouttière pour le passage du drain.

Telle est l'opération que nous avons pratiquée très fréquemment dans ces dernières années et qui, en clinique, est moins laborieuse que dans les exercices d'amphithéâtre, à cause de la moindre résistance des ligaments au voisinage du siège de l'ostéite. Mais la friabilité de l'os peut dans quelques cas créer des difficultés spéciales, surtout si l'on se sert des anciens daviers qui écrasent l'astragale et le fragmentent contre le gré de l'opérateur. C'est pour cela que nous recommandons les daviers-érignes qui pénètrent plus profondément dans l'os et le tiennent solidement sans l'écraser. Mais, nous le répétons, le meilleur moyen d'enlever l'astragale, c'est de bien le dénuder préalablement et de détacher méthodiquement toutes les insertions ligamenteuses.

Paul Vogt (de Greifswald)[1], qui a soutenu, dès 1883, en Allemagne des idées analogues aux nôtres sur l'utilité de l'ablation de l'astragale comme premier temps de la résection tibio-tarsienne, enlevait l'os par une seule incision antéro-externe en ⊢ qui est exactement notre première incision. Il détachait les ligaments internes par un ciseau introduit à plat sous la malléole. Mais il était guidé dans cette opération par les mêmes considérations et les mêmes idées qui nous avaient dirigé nous-même : la fréquence des altérations de l'astragale, et la nécessité de se donner du jour pour explorer la mortaise et faire toutes les abrasions nécessaires[2].

grande partie de son bord postérieur. Ce bord étant souvent sain, on pourrait s'abstenir de le dénuder pour ne pas ouvrir la gaine du long fléchisseur propre, et chercher à fracturer l'astragale en avant de lui. Mais la présence de ce bord est une cause d'ankylose ou du moins de limitation notable des mouvements; il se soude au calcanéum ou au rebord postérieur du tibia. Aussi, quand on veut rechercher une néarthrose mobile, faut-il l'enlever secondairement, s'il a été laissé dans la plaie.

1. *Centralblatt für Chirurgie*, 1883, p. 289.

2. Dans une thèse récente soutenue en 1888, devant la Faculté de Médecine de Lyon, un de nos élèves, M. Alexis Trouillet, aujourd'hui chirurgien militaire, à Grenoble, a rassemblé toutes les observations de résection tibio-tarsienne (au nombre de 41) qu'il avait pu recueillir dans notre service et les a fait précéder d'un historique de la question auquel nous renvoyons

2. *Procédés opératoires pour les résections orthopédiques. — Ankyloses; luxations, pieds-bots. — Résection cunéiforme. — Ablation de l'astragale pour faire rétablir une articulation mobile.*

Velpeau[1] avait proposé en 1839 de remédier à la direction vicieuse des pieds ankylosés par l'excision d'un coin pris sur le péroné et le tibia au-dessus de la soudure osseuse. Berend (de Berlin)[2] mit le premier en pratique cette proposition en 1860. Sur un sujet atteint de pied équin avec ankylose tibio-tarsienne, et après l'essai infructueux des moyens orthopédiques ordinaires, il enleva sur le tibia, en avant, un fragment cunéiforme d'un pouce à sa base et retrancha deux pouces de péroné. Le pied fut complètement redressé.

Le retranchement d'un coin osseux pour le redressement du pied se fera plus facilement avec la scie à volant qu'avec une des autres scies usuelles dans les ankyloses anciennes à tissu éburné. La dureté de l'os rend l'opération avec les petites scies à main très laborieuse, et si l'on n'a pas à sa disposition de scie à volant ou de scie mécanique qui puisse produire des effets analogues, on devra combiner l'action de la scie ordinaire et du ciseau. Ried perfora préalablement les os d'une malléole à l'autre et les divisa, d'abord en avant, puis en arrière.

Les ankyloses qui succèdent à des luxations ou à des fractures non réduites présentent de telles différences, au point de vue du siège et de l'étendue des adhérences, qu'il est impossible de déterminer d'avance les procédés auxquels on devra recourir. Mais ici encore, l'ablation préalable de l'astragale, lorsqu'il ne sera pas fusionné avec les os voisins, sera un moyen de corriger la difformité en permettant le rétablissement des mouvements, comme nous en rapporterons quelques exemples plus loin.

Dans les cas où l'astragale est soudé de toute part, à la fois au tibia et au péroné, au calcanéum ou au scaphoïde, il y a de grands avantages à l'extraire avec la gouge et le ciseau. Nous l'avons trouvé plusieurs fois ankylosé dans nos résections pathologiques, et nous l'avons enlevé après l'avoir séparé au ciseau de ses adhérences tibiales et péronières. Cette manière de faire n'est qu'une conséquence de l'idée directrice d'après

le lecteur qui voudrait de plus longs détails sur les diverses phases par où a passé l'ablation de l'astragale, depuis le moment où elle était considérée comme une opération exceptionnellement indiquée jusqu'à nos idées actuelles (*De l'ablation de l'Astragale dans l'ostéo-arthrite tibio-tarsienne*, Lyon, 1888). — En 1869, un de nos internes, M. Nodet (de Bourg en Bresse) avait déjà présenté une thèse sur *la Résection tibiotarsienne par la méthode sous-périostée;* mais nos idées ne différaient alors des opinions courantes que par les changements que nous avions apportés au manuel opératoire en substituant la méthode sous-périostée à la méthode ancienne. Nous ne pensions pas encore à faire de l'ablation de l'astragale le temps initial de la résection tibio-tarsienne.

1. *Médecine opératoire*, 2e édition, 1839, t. I.

2. *Comptes rendus de l'Académie des sciences*, 1861, et brochure in-8. Berlin, 1862. — *Application de l'ostéotomie à l'orthopédie.*

laquelle les malléoles doivent être toujours respectées et conservées, soit pour la régularité de la néarthrose future, soit pour la solidité de l'ankylose.

Plus notre expérience s'étend, plus nous pensons que l'ablation de l'astragale *in situ* par résection modelante et morcellement, ou bien par séparation des adhérences avec le ciseau, doit remplacer l'ancienne excision cunéiforme, toutes les fois qu'il y a des conditions favorables pour le rétablissement d'une néarthrose. Lorsque les os sont fusionnés dans une masse homogène et que les tissus voisins sont altérés, on se contentera de redresser le pied, soit par l'excision d'un coin astragalien ou tibio-péronier, soit par la simple ostéoclasie ou ostéotomie sus-malléolaires, puisqu'on se propose uniquement de changer la direction de la plante du pied.

Lorsqu'il y a en même temps déplacement et soudure vicieuse des malléoles, on devra séparer ces malléoles, mais pour les conserver avec soin et les réadapter au tibia et au péroné, afin de rétablir la direction normale du membre. Cette réadaptation des appendices malléolaires sera particulièrement utile, dans le cas où l'on enlèverait en même temps l'astragale, pour refaire une mortaise qui, chez un sujet jeune et plastique, permettrait d'obtenir la restauration de la force et des mouvements. Dans ces divers cas, du reste, le redressement du pied sera le but principal et le retour des mouvements l'accessoire. L'ankylose sera la seule terminaison à rechercher quand les tendons périphériques seront détruits ou adhérents.

Dans les cas de pied bot, et surtout de varus-équin, l'extraction de l'astragale sera d'une grande facilité à cause du déplacement des os antérieurs et de la saillie sous-cutanée de sa face externe, mais nous nous en occuperons en traitant de l'ablation de l'astragale considérée en dehors de la résection tibio-tarsienne (Chap. XXIII). Dans les luxations sous-astragaliennes avec ankylose tibio-astragalienne, on séparera avec le ciseau l'astragale de la mortaise péronéo-tibiale et, grâce à sa saillie et à la rupture de plusieurs des ligaments par le fait de la luxation, son extraction sera beaucoup plus facile que lorsqu'il a conservé tous ses rapports. Les luxations par renversement de l'astragale fourniront des conditions plus favorables encore ; on l'extraira comme un corps étranger.

3. *Incisions pour l'exploration et l'abrasion de l'articulation tibio-tarsienne. — Réintégration de l'astragale complètement détaché de ses connexions ou extirpation temporaire de l'astragale.*

Les deux incisions antéro-latérales, que nous venons de décrire pour l'ablation de l'astragale, sont les mêmes qui nous servent à explorer l'articulation tibio-tarsienne et toutes les articulations astragaliennes. La

première incision antéro-externe en ⊢ ouvre l'articulation tibio-péronéale inférieure et l'articulation tibio-astragalienne. Par la branche perpendiculaire qui transforme en ⊢ l'incision principale, on peut explorer l'articulation calcanéo-astragalienne. L'incision interne met à nu la tête de l'astragale et l'articulation astragalo-scaphoïdienne. En dégageant ensuite l'astragale en avant par l'écartement des tendons extenseurs, on met une grande partie de l'articulation à nu; on la fait bâiller; on aperçoit la plus grande partie de la poulie et du cartilage de la mortaise. On peut alors avec le stylet se rendre compte des lésions plus profondes.

Pour luxer complètement et facilement l'astragale, on peut couper la malléole externe à sa base avec le ciseau, au niveau du plateau tibial, ou sectionner les tendons péroniers derrière la malléole. Ces derniers moyens sont assurément ceux qui donnent le plus de facilité pour la luxation et l'on n'a pas besoin d'employer un grand effort. Mais, en ajoutant à nos incisions de résection la section des ligaments péronéo-astragaliens et péronéo-calcanéen ou mieux encore la section de la malléole à 1 centimètre au-dessus de son sommet, on facilite suffisamment l'écartement des surfaces, pour explorer la région postérieure de l'articulation, et l'on peut luxer complètement l'astragale. Au point de vue du retour ultérieur des mouvements, il vaut mieux diviser les os que les tendons.

La luxation de la poulie astragalienne ne sera pas suivie d'accidents si l'astragale est sain et si l'opération est faite avec une asepsie parfaite; mais ce qu'on doit redouter, c'est de réintégrer cet os au milieu des tissus antérieurement malades et que la curette n'aura peut-être pas suffisamment détergés.

Mais on a été plus loin encore. Après avoir enlevé l'astragale dans un cas de synovite tuberculeuse, Poulsen[1] trouvant cet os en apparence sain, le nettoya, le mit dans une solution tiède de sel de cuisine à 6 pour 100, et le replaça au bout d'une demi-heure dans sa loge normale dont il avait soigneusement extirpé tous les tissus morbides. Cette opération parut réussir pendant quelques jours, malgré un peu de suppuration; mais finalement il fallut enlever l'astragale, non pas, paraît-il, à cause de la nécrose de cet os, mais à cause de la récidive de la maladie dans la synoviale qui aurait été incomplètement extirpée.

Nous comprenons qu'à la suite d'un accident traumatique, sur un sujet sain, on soit tenté de réintégrer l'astragale échappé de sa loge par une luxation double. A cause de la faible surface périostique par laquelle la greffe peut s'effectuer, l'astragale se trouve dans de mauvaises conditions pour continuer de vivre; malgré cela, des adhérences vasculaires peuvent s'organiser et la circulation se rétablir. Mais pour un os pris au

1. *Centralblatt für Chirurgie*, 1889. N° 31.

milieu d'un foyer tuberculeux, nous trouvons toute réintégration absolument irrationnelle et nous ne saurions trop réprouver une pareille tentative! C'est sur un autre terrain et dans d'autres conditions que la greffe animale peut rendre des services.

§ III. Du traitement post-opératoire des résections tibio-tarsiennes et du traitement orthopédique consécutif.

Comme pour toutes les résections, le pansement variera avec la nature de la lésion. Si l'on peut se passer de drainer ou se servir seulement de drains résorbables dans les résections orthopédiques pratiquées sur des tissus sains, on devra tout particulièrement laisser de larges voies de décharge quand on opérera sur des tissus infectés. C'est cette variété de résections que nous allons avoir spécialement en vue.

La plaie ayant été bien drainée par deux tubes perforants, disposés en X, qui doivent avoir un centimètre de diamètre extérieur lorsque la résection a été pratiquée sur une région profondément altérée et depuis longtemps en suppuration[1], on la panse antiseptiquement (à cet égard, nous recommandons encore ici tout particulièrement l'iodoforme) et l'on immobilise le pied dans un appareil où il doit être invariablement fixé sans gêne circulatoire et sans pression douloureuse.

Après nous être servi longtemps de gouttières, nous n'appliquons plus aujourd'hui que l'attelle plâtrée postérieure (appareil de position) et exceptionnellement l'attelle plâtrée antérieure avec anneaux de rideau incorporés (appareil de suspension). C'est toujours la même pensée qui nous guide, c'est-à-dire que nous nous servons des appareils qu'on peut construire dans la salle d'opération, en leur donnant la forme que l'on veut, et en les adaptant à la configuration du membre mieux qu'on ne pourrait le faire avec des gouttières rigides et fabriquées d'avance.

Théoriquement la suspension paraît préférable, à cause de la pression sur le talon qui peut être douloureuse dans les appareils de position et mettre obstacle à l'écoulement des liquides par les ouvertures postérieures. Mais, depuis longtemps, nous ne nous sommes servi que de la gouttière postérieure et nous n'avons pas eu à changer le pansement pour cause de pression douloureuse. Nous ferons remarquer tout d'abord que, lorsqu'on n'a fait qu'enlever l'astragale en conservant tout l'appareil ligamento-capsulaire attaché aux malléoles, *le pied a si peu de tendance à se déplacer qu'il se tient seul dans sa position normale, ou du moins glisse à peine en arrière, quand on soulève la jambe du malade au-dessus du plan du lit.* Il n'est pas alors besoin d'une grande

1. C'est surtout lorsque les gaines tendineuses sont infiltrées à la partie interne et postérieure de la plaie que le drainage postérieur a besoin d'être assuré

résistance pour le maintenir fixé dans la gouttière plâtrée, quand on a appuyé le talon sur une couche suffisamment épaisse de coton. C'est en outre par le retour sous la plante du pied de l'attelle plâtrée que la fixité de l'organe est assurée. Cette partie podalique de l'attelle, ramenée sur les anfractuosités du pied et des orteils, s'y moule exactement, et ces simples dépressions empêchent le pied de glisser. Nous avons soin, du reste, de ne pas garnir de papier isolant la moitié antérieure (supérieure dans cette position) du pied ; les tours de gaze adhèrent en ce point au plâtre et font l'effet d'un ligament suspenseur pour le pied.

Nous laissons ce premier pansement dix jours en moyenne, mais nous le renouvelons plus tôt s'il y a de la température. Au premier pansement post-opératoire nous enlevons les sutures des angles de la plaie (nous ne réunissons jamais complètement), mais nous laissons les deux drains qui traversent obliquement en croix la loge astragalienne. Nous n'enlevons pas ces drains avant trois mois en moyenne, mais nous les diminuons à chaque pansement, si l'état de la région opérée le permet, c'est-à-dire si les tissus sont secs et souples. L'enlèvement trop hâtif des drains peut être la cause de la récidive des fongosités et de l'invasion des gaines tendineuses voisines. Dans les cas surtout où ces gaines ont été éraillées au moment de l'opération, il faut s'assurer avant d'enlever les drains que les régions péri-malléolaires (l'interne en particulier) sont parfaitement saines et souples.

Ce qui doit être un objet de préoccupation constante jusqu'à la cicatrisation de la plaie et l'affermissement définitif de la région, c'est la position du pied par rapport à la jambe et la direction des orteils.

Si le pied appuie trop sur le talon, il est repoussé en avant ; s'il porte trop à faux, il glisse en arrière. S'il n'est pas maintenu par la plante dans une direction normale, il tend à se porter en dedans, à se mettre en *varus* à cause de la rétraction des muscles dont les tendons sont au voisinage de la malléole interne (jambier postérieur, fléchisseurs des orteils). Ces déplacements peuvent se produire pendant plusieurs mois, tant que la plaie n'est pas cicatrisée, et quelquefois pendant beaucoup plus longtemps lorsque, par le fait de la destruction des ligaments ou d'une résection des malléoles, le pied a perdu toute solidité après l'opération.

C'est pour prévenir ces déplacements, et pour les réparer dès qu'ils se sont produits, qu'il faut faire des pansements plus fréquents dès le second et surtout dès le troisième mois. Il faut avoir, pour ainsi dire, constamment la région opérée sous les yeux pour corriger toutes les positions vicieuses, pour changer les points d'appui du pied dans l'appareil, pour le modeler, en un mot.

Nous avons vu plus d'une fois des malades que nous avions laissés partir pour la campagne au bout de trois mois, et qui nous revenaient quelques semaines après avec un pied dévié, *équin* ou *talus*, qu'il fallait

corriger soit par la flexion avec la bande de caoutchouc, soit par d'autres appareils[1].

Les doigts de pied tendent à se fléchir et à se mettre en griffe. Il faut alors leur imprimer des mouvements fréquents dans leurs articulations phalangiennes pour les déraidir, et électriser les muscles extenseurs. On observe souvent un abaissement du gros orteil dû à la rétraction de son fléchisseur propre, dont la gaine est presque toujours ouverte et plus ou moins éraillée. Il faut y remédier dès qu'il se produit, en relevant le gros orteil dans une extension un peu exagérée; plus tard, quand il y aura des rétractions ligamenteuses, il sera plus difficile de le relever[2]. Dès qu'on aura permis au malade de marcher, il faudra redoubler de surveillance, car le poids du corps et les mouvements des diverses articulations du pied pourraient encore produire des déviations. Il faut, du reste, aller prudemment et ne permettre au malade de s'appuyer que lorsque le pied aura acquis une résistance suffisante. On le fera marcher d'abord avec des béquilles, et on maintiendra le pied dans les premiers temps, soit avec un petit appareil silicaté, soit avec des attelles. Bientôt on lui donnera une chaussure à tuteurs latéraux remontant jusqu'à la jarretière et articulés au niveau du cou-de-pied. Une fois à cette période, on n'aura qu'à obéir aux indications de l'orthopédie commune.

Notons seulement ceci : c'est que, lorsqu'on a conservé la mobilité entre le calcanéum et la mortaise tibio-tarsienne, la tendance au varus persiste longtemps, le pied étant plus appuyé en dehors qu'en dedans à cause de la saillie de la malléole péronière, et puis aussi à cause de la persistance de la rétraction des adducteurs que nous avons déjà signalée.

Le pied, raide d'abord, tend à s'assouplir de plus en plus au niveau de l'articulation tibio-calcanéenne à mesure qu'il fonctionne. A un moment donné, on devra l'assouplir au besoin par des exercices passifs, l'électrisation des muscles de la jambe, les douches chaudes, etc. Mais il ne faut pas se presser, car ce qu'il faut chercher d'abord, c'est la solidité et une bonne direction; la mobilité viendra ensuite quand les deux premières conditions seront obtenues. C'est une question de patience et de temps, nous ne saurions trop le répéter, mais on sera amplement récompensé plus tard par la beauté du résultat obtenu.

1. Quand le pied tend à se mettre en équinisme, il est très facile au malade lui-même de le relever graduellement; il n'a qu'à mettre une bande de caoutchouc sous la plante du pied, au niveau de la saillie métatarsienne; un des chefs de la bande est conduit derrière le cou et vient ensuite se nouer avec l'autre chef resté libre. Le malade peut alors, par le simple redressement de la tête et du tronc, ramener le pied à angle droit sur la jambe.

2. Cette flexion du gros orteil est très souvent antérieure à l'ablation de l'astragale. Dans quelques cas d'ostéo-arthrite ancienne, nous l'avons trouvée tellement prononcée qu'il a été très difficile de la faire céder avec l'effort des mains. Nous étudierons ses causes et son mécanisme en nous occupant des résultats orthopédiques et fonctionnels de la résection tibio-tarsienne.

Le traitement est plus long, plus difficile, et d'un résultat plus incertain dans les cas où l'on a dû enlever la mortaise tibio-péronière et scier les deux os plus ou moins haut au-dessus. Il faut attendre la reproduction des malléoles et leur consolidation avant de laisser lever le malade et de lui permettre d'appuyer le pied. C'est alors que les déplacements du pied suivant l'axe de la jambe sont à redouter. Si le sujet n'est pas dans des conditions favorables pour obtenir une néoformation malléolaire, il ne faut pas hésiter à chercher l'ankylose, ou du moins une néarthrose raide, en mettant en contact, et clouant au besoin le calcanéum, préalablement avivé sur sa face supérieure, avec la surface de section tibio-péronière. On continuera en outre l'immobilité pendant un temps suffisant.

Le traitement consécutif est toujours long, surtout dans les vieilles ostéo-arthrites, à cause de la plasticité insuffisante des tissus et des menaces de récidive que la diffusion des fongosités doit faire redouter. La guérison n'est guère obtenue qu'au bout de 6 ou 7 mois en moyenne; quelques opérés ont commencé à marcher au bout de trois mois, mais la plupart n'ont pas quitté leurs béquilles avant un an. C'est infiniment plus long dans ces lésions tuberculeuses que pour les résections traumatiques ou orthopédiques qui guérissent rapidement et par première intention. Les résections hâtives pour lésions tuberculeuses donnent aussi des guérisons très rapides; tout dépend de l'état des tissus sur lesquels on opère. Mais quelque rapide que puisse être la cicatrisation de la plaie, il faut encore plusieurs mois, chez l'adulte, pour que le pied puisse récupérer ses fonctions.

C'est pour éviter les déformations secondaires qu'il faut ne permettre au malade de marcher que lorsque le pied est bien fixé. Sans cela le varus tend à s'exagérer et l'équinisme à se reproduire. Il est bon cependant de faire appuyer le malade sur son pied dès qu'il n'y a plus de douleurs. Le poids du corps favorise l'adaptation tibio-calcanéenne et l'emboîtement intermalléolaire. On se règle sur les sensations du malade et les résultats des premiers essais, avant d'aller plus loin. On a soin, du reste, de ranimer les muscles moteurs du pied et des orteils, par des exercices actifs et passifs dans la position horizontale et par l'électricité.

Quand le malade quitte les béquilles, nous lui faisons porter, pendant quelques mois au moins, un tuteur à tiges latérales, léger, mais suffisant pour soutenir le pied dans la position qui lui a été donnée.

§ IV. Du mode de reconstitution de l'articulation après les ablations de l'astragale et les diverses variétés de la résection tibio-tarsienne. — Autopsies d'anciennes résections.

L'astragale étant un des os les plus pauvres en périoste, on ne doit pas s'attendre à une riche néoformation osseuse. Heureusement il n'y a pas

à combler un très grand espace ; car, dès l'enlèvement de l'astragale, le calcanéum s'enfonce de lui-même entre les malléoles. Sur un sujet sain auquel on vient d'extirper l'astragale, on voit que la distance intercalcanéo-tibiale est diminuée de plus de moitié par la simple rétraction des tissus. En arrière surtout, l'astragale étant très mince, le calcanéum vient presque au contact du bord postérieur du tibia. A l'état pathologique, quand on a été obligé d'abraser et d'amincir les malléoles, le rapprochement des deux os devient plus facile encore.

Comme, dans presque tous les cas de lésions chroniques suppurées, les cartilages de la mortaise sont ou résorbés ou soulevés par les fongosités, l'ablation de l'astragale laisse une cavité limitée par des surfaces osseuses cruentées, c'est-à-dire par des espaces médullaires d'où les granulations peuvent se développer immédiatement et s'unir à celles qui viennent des autres parois de la cavité. Tout dépend de l'énergie végétative et de la qualité plastique des tissus proliférants ; mais, dès le second pansement, les tubes de caoutchouc sont entourés de granulations qui pénètrent par les ouvertures et obstruent le calibre si on ne les renouvelle pas.

La persistance d'une couche cartilagineuse saine sur la face supérieure du calcanéum est un élément important de la néarthrose future, soit qu'elle persiste intégralement (ce qui n'est pas probable dans des cavités qui doivent être longtemps traversées par des corps étrangers), soit qu'elle s'exfolie par places.

Dans tous les cas, la cavité se comblera par un tissu conjonctif lamelleux et lâche, dans lequel se formeront bientôt des lacunes plus ou moins distinctes. Il ne pourra s'y développer que quelques grains osseux ou ostéo-fibreux, excepté peut-être au niveau du col de l'astragale où le périoste est plus abondant. Mais nous ne pouvons rien affirmer à cet égard, car les faits manquent encore pour apprécier le degré réel de la réparation astragalienne sur l'homme.

Nous ne pouvons invoquer que nos expériences sur les animaux ; or, jamais nous n'avons obtenu la reproduction d'un os analogue à l'os enlevé. Nous trouvions la cavité comblée par des tissus fibreux et le rapprochement des os voisins. Quelques grains osseux disséminés augmentaient la résistance du tissu conjonctif intermédiaire. Les autopsies sur l'homme que nous pouvons invoquer sont au nombre de cinq, mais aucune ne peut nous donner l'état anatomique d'une néarthrose depuis longtemps constituée et assouplie par un fonctionnement régulier.

L'une se rapporte à une résection des extrémités inférieures du tibia et du péroné, suivie de l'ablation de l'astragale ; l'autre à une ablation complète du calcanéum et de l'astragale avec abrasion de la mortaise tibiale ; les trois autres, à des sujets auxquels nous avions enlevé l'astragale et qui ont dû être amputés plus tard.

La première pièce, qui date de 1868, est relative à un sujet de quatorze ans que M. Laroyenne fut obligé d'amputer deux mois après la résection tibio-tarsienne. Une hauteur de 3 à 4 centimètres avait été réséquée sur le tibia et le péroné, et l'astragale enlevé. La cavité laissée par cette ablation fut cautérisée au fer rouge.

La dissection du membre amputé nous montra que la cavité astragalienne était complètement effacée par le rapprochement du calcanéum qui avait modelé sur la coupe tibio-péronière des dépressions répondant aux accidents de sa surface. Il n'y avait pas de reproduction longitudinale du côté du tibia et du péroné ; la coupe était recouverte d'une couche peu épaisse de granulations. Mais ce que la pièce présentait d'intéressant, c'était la présence de deux appendices malléolaires de formation nouvelle, à direction transversale, l'un en dedans, adhérent au tibia, l'autre en dehors se continuant avec le péroné ; le premier faisait 12 millimètres de saillie, était presque complètement osseux, quoique encore mobile sur le tibia ; le second était plus saillant, plus pointu et avait perforé la peau du vivant du malade.

La formation des appendices malléolaires est du reste facile à sentir sur le vivant, à cause de leur position superficielle. Chez un de nos opérés (1869) dont on avait laissé déplacer l'astragale par défaut de soins consécutifs, cet os est aujourd'hui solidement articulé avec un prolongement latéral interne dû à l'ossification du périoste tibial, et, depuis vingt et un ans, il se meut dans sa nouvelle mortaise.

Notre seconde autopsie est celle que nous avons déjà décrite et figurée dans le tome I. Elle se rapporte à une ablation totale de l'astragale et du calcanéum sans résection des malléoles. Six mois après l'opération, on constatait la reproduction d'un nouveau calcanéum solidement uni aux malléoles. L'astragale n'était pas reproduit; les os de l'avant-tarse s'étaient portés en arrière et le scaphoïde était sous la mortaise tibiale.

Nous avons eu occasion de faire une autre autopsie sur un sujet que nous amputâmes six mois après l'ablation de l'astragale et l'abrasion des malléoles avec tunnellisation de la malléole externe. L'amputation fut nécessitée par la formation d'un séquestre tuberculeux dans le péroné. La suppuration de la loge astragalienne n'avait jamais tari; deux faisceaux de crin la traversaient encore au moment où nous amputâmes le malade. Nous constatâmes que l'espace intertibio-calcanéen était comblé par les granulations déjà organisées sur certains points en tissu fibreux dense, et représentait une loge circonscrite de toute part, et principalement sur les côtés, par une gaine fibreuse formée par la capsule et les ligaments conservés. Ces ligaments épais et raccourcis maintenaient solidement le tarse contre la mortaise péronéo-tibiale. Les gaines des tendons péri-articulaires étaient saines, sauf celle du long fléchisseur du gros orteil, qui était infiltrée au niveau de la coulisse astragalienne.

La quatrième est relative à une ablation de l'astragale avec résection des deux tiers antérieurs du calcanéum et ablation totale ou partielle des autres os du tarse. La plaie se cicatrisa et le malade arriva au bout de quinze mois à marcher sans appareil. Mais bientôt une récidive se produisit et le pied fut amputé par M. le docteur Ehrmann (de Mulhouse), à qui nous devons la pièce anatomique ; nous rapporterons cette autopsie à propos des *Tarsectomies complexes*.

Dans un autre cas qui s'est aussi terminé par l'amputation, nous avons trouvé le tendon du long fléchisseur propre du gros orteil soudé à des ostéophytes développés dans sa gaine. C'eût été là un obstacle insurmontable au redressement de l'orteil. La pièce était, en outre, remarquable par l'adaptation exacte du calcanéum à la mortaise tibio-péronière. La malléole externe répondait exactement à une facette de même dimension creusée sur la face externe du calcanéum[1].

Schœmaker[2] a publié une autopsie intéressante de résection tibio-tarsienne, pratiquée cinq ans et demi après l'opération sur un malade mort accidentellement d'un érysipèle de la face. Il s'agissait d'un jeune homme de vingt-quatre ans auquel on avait enlevé 6 centimètres du péroné, 5 centimètres du tibia et la plus grande partie de l'astragale par la méthode sous-périostée. Le malade guérit et parvint à marcher très bien avec un soulier à talon élevé. Le membre était raccourci de 2 centimètres, et le pied jouissait de mouvements de flexion et d'extension de 25 degrés environ. Voici les détails essentiels de l'autopsie qui semblent indiquer une régénération exceptionnelle du tibia et du péroné : ces os se seraient reproduits, dit l'auteur, sur une longueur égale à celle des parties enlevées[3].

« Les parties molles sont enlevées, à l'exception du tissu fibreux solide par lequel les os de la jambe sont reliés à ceux du pied. Ce tissu fibreux provient de tout le pourtour des extrémités du tibia et du péroné, et va s'attacher solidement au calcanéum et au scaphoïde. Au niveau des ligaments latéraux, ce tissu est beaucoup plus épais et plus solide, mais on n'y reconnaît pas, à proprement parler, de ligaments. Ce tissu ne peut être autre chose que l'ancienne capsule épaissie, avec laquelle sont fusionnés les ligaments latéraux. Il est si solidement implanté sur les os qu'il est extrêmement difficile de l'en séparer, même après une macération de sept semaines.

1. A ces autopsies nous devons ajouter celle de la résection de l'extrémité inférieure du tibia décrite à la page 442.

2. *Archiv für klin. Chirurg.*, 17 Bd. 1874. *Chirurg. Mittheil.* — *Beschreibung eines neugebildeten Gelenkes nach der totalen Resection im Fussgelenk von* 5 1/2 *Jahren*, etc.

3. L'examen des dessins qui accompagnent l'observation nous fait penser qu'il y a eu erreur sur ce point. Il est probable que l'auteur a pris pour de l'os nouveau les parties recouvertes d'ostéophytes. Le diamètre de ce qu'il considère comme de l'os nouveau nous paraît être celui que devait avoir le tibia au-dessus de la section. Il n'y a que quelques néoformations latérales en plus. C'est dans les cas de ce genre que les mensurations comparatives de l'os sain et de l'os réséqué faites après dissection des parties, sont indispensables pour conclure à la néoformation longitudinale.

Au milieu de ce tissu fibreux existe une petite cavité à parois lisses, sans revêtement épithélial et contenant du liquide. Pas de cellules cartilagineuses dans ce tissu, mais au niveau des ligaments latéraux quelques îlots osseux. Aucun vestige d'articulation en ginglyme entre les os de la jambe et ceux du pied. La portion d'astragale laissée dans la plaie n'existait plus ; il est probable qu'elle avait été éliminée par nécrose. La surface externe du calcanéum présente des signes de périostite guérie : ostéophytes et excavations entremêlées. La face supérieure ou articulaire de l'os est profondément modifiée. Le calcanéum et la tête de l'astragale sont soudés ensemble, formant une surface concave, rugueuse et très inégale.

Les nouvelles extrémités osseuses du tibia et du péroné se continuent sans ligne de démarcation avec l'os ancien, excepté à la face antérieure du tibia, où une ligne saillante indique leurs limites. A la coupe des os, on ne peut pas distinguer les limites des portions ancienne et nouvelle. L'os de nouvelle formation paraît être aussi long que les parties enlevées. Les extrémités nouvelles du tibia et du péroné ne s'articulent pas ensemble, mais sont soudées par un pont qui paraît résulter de l'ossification du ligament interosseux. Les inégalités des surfaces tibio-péronière et calcanéenne ne permettraient pas une adaptation exacte sans le tissu fibreux qui les égalise et leur permet de jouer l'une sur l'autre. Mais ce tissu fibreux forme un coussin élastique et, grâce à la bourse séreuse intermédiaire, permet quelques mouvements. La néarthrose n'est pas un ginglyme, mais une arthrodie. »

On voit par les détails précédents que le calcanéum n'était pas reçu dans une mortaise tibio-péronière, mais que les extrémités des deux os de la jambe, soudées entre elles, jouaient dans une espèce de cavité formée à la face supérieure du calcanéum. Grâce à la solidité des liens fibreux qui les unissaient étroitement, les os ne pouvaient pas se déplacer.

§ V. Des indications de la résection tibio-tarsienne et des diverses opérations conservatrices. — Valeur relative de l'amputation et des opérations conservatrices dans les ostéo-arthrites chroniques suppurées du cou-de-pied. — Considération prépondérante de la forme de la tuberculose et de l'âge du sujet pour la détermination des indications de ces différentes opérations.

Dans le chapitre consacré aux indications générales des résections pathologiques, nous avons exposé notre manière de voir sur la valeur relative des amputations et des opérations conservatrices chez les tuberculeux, et nous avons conclu, particulièrement pour le membre inférieur, en faveur de l'opération radicale dans les lésions étendues et diffuses, et surtout dans les formes graves et progressives de la tuberculose. La crainte d'une infection générale doit, en effet, faire spécialement redouter les opérations qui ne peuvent que lentement amener la guérison et qui forcent le malade à séjourner au lit, c'est-à-dire à vivre dans des conditions peu propres au rétablissement de l'équilibre fonctionnel et à l'amélioration de la nutrition générale. Ces considérations sont surtout applicables aux malheureux que leur position sociale force à rester pendant plusieurs mois dans une salle d'hôpital, environnés de tuberculeux suppurants et dans une atmosphère toujours plus ou moins infectée.

Rappelons encore une fois, du reste, que le qualificatif de tuberculeux s'applique à des lésions d'une gravité très inégale, et que la considération de la forme de la tuberculose et de la résistance du sujet à l'infection générale doit être prédominante dans le choix de l'opération. La constatation du bacille tuberculeux, et même les résultats de l'inoculation sur les animaux ne peuvent pas seuls régler notre ligne de conduite. *Le malade qui nous a servi à démontrer expérimentalement pour la première fois la nature tuberculeuse des tumeurs blanches vit toujours, et il y a dix-sept ans de cela.* C'est une femme que nous avions réséquée du coude en 1873, et qui, malgré des lésions pulmonaires survenues consécutivement, continue toujours son métier d'ouvrière en soie.

Indépendamment de la nature du terrain qui est plus ou moins favorable à la généralisation de l'infection, il faut toujours tenir compte des tuberculoses locales et des *tuberculoses éteintes*, c'est-à-dire des lésions développées sous l'influence des germes tuberculeux et que la disparition de ces germes a ramenées à l'état de lésions inflammatoires simples. Il faut aussi ne pas oublier que la tuberculose osseuse n'a pas la même gravité à tous les âges et que, chez les enfants, les lésions tuberculeuses des os et des articulations guérissent très fréquemment sans intervention opératoire, soit par résolution, soit par élimination spontanée des produits tuberculeux.

D'autre part, le pied étant un des organes les plus fatigués dans la vie habituelle, même avec l'existence la plus calme, se trouvera par cela même constamment exposé à des irritations et à des traumatismes qui pourront provoquer une récidive après une résection suivie d'un excellent succès immédiat. A plus forte raison sera-t-il exposé à de nouvelles poussées tuberculeuses, si le sujet est obligé de mener après l'opération une vie pénible dans un milieu malsain et peu propre à l'amélioration de sa santé générale. La question est donc toujours complexe, et dans l'examen que nous allons en faire, nous devrons nous garder des formules trop absolues.

A. — DU TRAITEMENT DES ARTHRITES AIGUES SUPPURÉES DU COU-DE-PIED. — CAS QUI RÉCLAMENT LA RÉSECTION. — DRAINAGE PAR EXCISION DES MALLÉOLES.

Dès qu'il y a du pus dans le cou-de-pied, quelle qu'en soit la source, il faut lui donner issue par des incisions multiples de manière à vider tous les recoins de la synoviale. L'articulation tibio-tarsienne est un ginglyme serré qu'il n'est pas possible de traverser de part en part par un drainage interosseux. On ne peut prévenir la rétention du pus qu'en l'incisant largement et en maintenant ses ouvertures béantes par des drains para-articulaires. L'ablation de l'astragale est le meilleur moyen de la drainer; mais, dans les suppurations aiguës, récentes, sans lésions

osseuses profondes (arthrites suppurées traumatiques, synovites infectieuses), on peut arrêter les accidents par l'arthrotomie multiple, non seulement en avant de l'articulation, mais en arrière, en allant chercher les culs-de-sac synoviaux et en les ouvrant par les incisions de décharge que nous avons indiquées pour la résection.

Ce qui est encore plus facile et nous paraît plus efficace pour maintenir les trajets ouverts, c'est la résection partielle des malléoles que nous faisons de la manière suivante pour ne pas léser les gaines qui contournent ces saillies. Par une incision le long des malléoles, nous les dépouillons de leur périoste dans leur moitié postérieure, et nous repoussons en arrière le périoste avec les gaines qui lui sont adhérentes. Puis, avec une gouge, nous emportons une partie de la malléole et nous laissons une ouverture béante qui permet aux liquides de la moitié postérieure de l'articulation de s'écouler librement.

Plusieurs fois dans des arthrites dues à la propagation d'une ancienne ostéite du tibia, nous avons arrêté les accidents par cette excision malléolaire. La fièvre est tombée immédiatement et les malades ont guéri par ankylose.

Si la suppuration est symptomatique de la présence d'une nécrose de l'épiphyse tibiale ou d'une ostéite de l'astragale, ces incisions ne suffisent pas ; quelque limité que soit le point osseux malade, il faut le débrider largement et, dans ce but, canaliser le foyer paru ne tunnellisation transarticulaire ou transosseuse, ou mieux encore enlever immédiatement l'astragale.

Quand il s'agira de suppuration d'articulations déjà ankylosées ou au moins enraidies à la suite d'ostéites anciennes, l'ouverture des trajets avec évidement des foyers d'ostéite persistants dans le tibia et l'astragale permettra le plus souvent de conjurer les accidents. Si l'ankylose est en bonne position, il ne faudra pas rechercher autre chose, et l'on traitera les os soudés comme n'en faisant qu'un.

B. — DES INDICATIONS DE LA RÉSECTION DANS LES OSTÉITES SUPPURÉES DE L'EXTRÉMITÉ INFÉRIEURE DU TIBIA OU DE L'ASTRAGALE. — OSTÉITE AIGUE JUXTA-ÉPIPHYSAIRE OU ÉPIPHYSAIRE DU TIBIA. — ASTRAGALITE AIGUE ; NÉCROSE DE L'ASTRAGALE ; CAS RARE D'ÉLIMINATION SPONTANÉE DE CET OS.

Si les incisions suffisent dans les suppurations secondaires des articulations déjà oblitérées ou soudées en partie, il n'en est pas de même dans les inflammations osseuses aiguës. Il faut du moins ne pas s'endormir si l'incision de la synoviale et la trépanation des os au niveau du foyer de l'ostéomyélite n'ont pu faire cesser les accidents. Dans les cas où l'épiphyse et la région bulbaire sont déjà infiltrées par le pus, il faut les enlever par une résection régulière, malgré les inconvénients

qui pourront en résulter pour l'accroissement et la direction ultérieure du membre. Le décollement rapide de l'épiphyse ne s'observe que dans les formes graves, et alors l'ablation de cette partie, dont la nécrose est certaine, peut seule faire cesser les accidents.

Il vaut mieux, en principe, ne pas réséquer si l'on est obligé de sacrifier une grande hauteur des os de la jambe, car un pied ankylosé dans une bonne direction sera préférable à un pied mobile et par cela même exposé à des déviations progressives jusqu'à la fin de la croissance. Mais ici, comme dans tous les cas de cette nature, c'est l'intérêt vital qui doit d'abord nous guider; or, la résection hâtive, avant même tout travail d'isolement de la région juxta-épiphysaire, est le meilleur moyen de faire cesser l'infection lorsque l'articulation tibio-astragalienne est envahie par le pus.

Mais il y a tant de différence dans l'intensité de ces inflammations, dans leur marche, dans le degré des phénomènes infectieux qui les accompagnent, qu'on ne doit formuler que des règles ayant une certaine élasticité. On devra donc réséquer immédiatement ou se borner aux incisions évacuatrices, selon que les symptômes généraux seront plus ou moins alarmants.

La résection de tout le renflement tibial et, à plus forte raison, du renflement de deux os de la jambe permettra le plus souvent de conserver l'astragale; mais si l'on ne fait qu'une trépanation dans le foyer du tibia ou du péroné, en conservant les malléoles, la désinfection de la synoviale tibio-tarsienne sera plus difficile, et il vaudra mieux enlever l'astragale.

Au point de vue orthopédique, il est de beaucoup préférable d'enlever l'astragale en conservant les malléoles, que de sacrifier les malléoles pour conserver l'astragale.

L'astragalite aiguë, infectieuse, est rare; on l'observe cependant chez les jeunes enfants. Il se fait alors une nécrose totale de l'os, ou du moins de la partie ossifiée, ce qui représente, à partir de l'âge de trois ans, le volume et la forme de l'organe (une mince couche de cartilage existant seulement à la périphérie). Il faut donc intervenir au plus tôt. On n'a qu'à inciser la loge astragalienne et l'on retire l'os déjà séparé de ses adhérences. Quand on abandonne ces suppurations à elles-mêmes, elles peuvent durer indéfiniment, l'astragale étant bridé de tous côtés par les saillies osseuses ou les tendons. Il peut cependant sortir, même entier, comme l'a démontré une pièce intéressante que nous devons à notre collègue, M. Pollosson[1], et qui représente l'astra-

1. Cet enfant, fils d'un paysan habitant une campagne éloignée, fut traité par M. Pollosson père, qui ouvrit quelques abcès, mais n'intervint pas autrement. Quelque temps après, on lui apporta les os qui s'étaient spontanément éliminés.

gale tout entier avec l'épiphyse inférieure du tibia, nécrosés et spontanément éliminés.

L'enfant sur qui ces pièces ont été recueillies, âgé de cinq ans au moment où l'inflammation du cou-de-pied se déclara, a quinze ans aujourd'hui. Il a le pied raccourci, ramassé sur lui-même et dans une bonne direction ; il marche facilement, malgré un raccourcissement de la jambe et une raideur de l'articulation tibio-tarsienne. C'est la nécrose de l'épiphyse tibiale qui a facilité dans ce cas l'élimination de l'astragale, la voie déterminée par l'issue du premier os détruisant l'emprisonnement du second et changeant la conformation de la région.

L'ostéo-myélite peut être limitée au plateau tibial, c'est-à-dire à la partie centrale de l'épiphyse, sans participation de la malléole. Nous avons rencontré récemment un cas de ce genre ; l'articulation venait d'être envahie, mais comme le cartilage de l'astragale n'avait pas perdu son poli, nous essayâmes de nous borner à l'ablation du tissu spongieux infiltré de pus et à l'évidement de l'épiphyse tibiale d'avant en arrière, et nous ne touchâmes pas à l'astragale. Mais, malgré la désinfection énergique et répétée du foyer, la fièvre ne céda que momentanément et reparut bientôt. Nous fûmes obligé d'enlever secondairement l'astragale, ce qu'il aurait mieux valu faire tout d'abord pour les motifs que nous avons donnés plus haut.

C. — DES INDICATIONS DE LA RÉSECTION DANS LES OSTÉO-ARTHRITES CHRONIQUES, TUBERCULEUSES ET AUTRES. — DE LA VALEUR DES OPÉRATIONS PLUS ÉCONOMIQUES ; CAUTÉRISATION ARTICULAIRE, ABRASION, ÉVIDEMENT, AVEC OU SANS LUXATION TEMPORAIRE DE L'ASTRAGALE. — DES INDICATIONS RELATIVES DE L'AMPUTATION ET DES OPÉRATIONS CONSERVATRICES DANS LES OSTÉO-ARTHRITES TUBERCULEUSES.

La tendance parfaitement légitime, du reste, qui nous porte aujourd'hui à regarder comme tuberculeuses la plupart des ostéo-arthrites chroniques, à marche lente, ne doit pas nous faire perdre de vue les autres formes d'inflammation chronique qui surviennent à la suite d'un traumatisme ou d'une infection générale (fièvres éruptives, syphilis) et dans lesquelles on ne trouve pas le bacille tuberculeux. Il est vrai qu'on ne le trouve pas toujours dans les inflammations osseuses manifestement liées à la tuberculose, et qu'il faut chercher dans l'inoculation un complément de preuves. Le bacille a pu exister à un moment donné, et ne plus se rencontrer à notre examen ; ce sont ces cas que nous considérons comme des tuberculoses éteintes et que nous pouvons mettre alors sur la même ligne que les ostéites simples, chroniques, en les envisageant comme des affections locales. Il est vrai encore que les tuberculoses que nous croyons éteintes peuvent bien n'être que des tuberculoses endormies qui sauront se réveiller un jour ; mais nous ne reviendrons pas sur les considérations générales que nous avons déjà exposées.

Ce que nous avons besoin de démontrer ici, c'est que la tuberculose se comporte au pied comme ailleurs et qu'elle n'y est pas plus grave en elle-même que dans les autres régions.

Nous avons depuis longtemps[1] insisté sur l'efficacité des opérations économiques dans les ostéo-arthrites suppurées des os du pied chez les enfants, et, bien avant les pansements antiseptiques actuels, nous attaquions ces ostéo-arthrites par le fer rouge porté dans l'articulation à travers les fistules et jusque dans l'intérieur des foyers osseux qui s'étaient formés dans l'astragale ou à la face interne des malléoles. Nous *tunnellisions* le pied d'un bord à l'autre, en passant à travers les masses fongueuses et les os ramollis. Ce moyen, le plus antiseptique de ceux que nous connaissions alors, agrandissait les ouvertures des foyers carieux et favorisait l'expulsion spontanée des séquestres ou des produits caséeux. Dans les formes moins graves, caractérisées seulement par des amas de fongosités dans les culs-de-sac articulaires, l'ignipuncture et l'arthrotomie ignée nous rendaient des services réels, la première en favorisant la résolution et la transformation fibreuse des fongosités, la seconde en ouvrant largement et en cautérisant sur place les foyers tuberculeux.

Ces divers moyens ne doivent pas être abandonnés, surtout chez les enfants ; mais dès qu'il y a du pus et des amas de fongosités dans la synoviale tibio-tarsienne, il vaut mieux extirper l'astragale : d'abord pour enlever l'os le plus compromis, et puis pour mieux trouver les foyers profonds qu'il faut vider et abraser quand on veut être sûr de faire une opération complète. Nous préférons aujourd'hui ne pas pénétrer directement avec le fer rouge dans l'articulation par les fistules ou à travers la peau. Nous mettons les os à nu par des incisions méthodiques, nous enlevons les séquestres et nous cautérisons ensuite.

Mais, malgré les succès que nous avons obtenus par cette manière de procéder chez un grand nombre d'enfants, succès que l'iodoforme rend encore plus faciles aujourd'hui, nous ne nous en dissimulons pas les inconvénients. L'articulation tibio-tarsienne est trop serrée, lorsque l'astragale est en place, pour qu'on puisse être sûr d'avoir créé une voie de détersion suffisante pour tous les foyers. Il peut y avoir des recoins oubliés ou du moins inaperçus, et de nouvelles causes de suppuration persisteront toujours. Aussi nous sommes-nous demandé, avec tous les chirurgiens qui ne sont occupés du traitement des ostéo-arthrites fongueuses, s'il n'était pas préférable d'ouvrir largement l'articulation et de la mettre à découvert par la luxation temporaire de l'astragale, avant de porter la curette et le fer rouge dans les foyers tuberculeux.

1. *Traité de la régénération des os*, t. II, et *Des résections et ablations des os du pied et des autres opérations propres à éviter les mutilations de cet organe*, Congrès de Lille, 1874. — Voyez aussi : *Traitement de l'ostéo-arthrite du pied par la cautérisation intra-articulaire*, par Dutrait, interne des hopitaux de Lyon, thèse de Paris, 1876.

Nous avons décrit plus haut les divers procédés par lesquels on pouvait faire bâiller l'articulation et luxer l'astragale pour avoir sa poulie sous les yeux, et cependant nous nous y sommes rarement limité. Après avoir mis l'articulation à nu par les incisions antéro-latérales qui nous servent pour extirper l'astragale, nous nous sommes borné quelquefois à l'extraction des séquestres de la mortaise, suivie de la cautérisation des fongosités, si l'astragale nous paraissait peu altéré, mais nous n'hésitions pas à l'enlever dès que le stylet nous faisait constater des lésions profondes. Nous jugions alors que la réintégration de cet os était moins sûre et moins innocente que son ablation, et nous l'extirpions complètement. Nous ne doutions pas qu'on ne pût réussir en remettant l'astragale dans sa mortaise, mais nous étions persuadé et nous le sommes toujours que, dans les formes vraiment graves, lorsque l'ignipuncture et l'arthrotomie ignée ne peuvent pas suffire, il vaut mieux enlever un os dont l'organisme se passe facilement et qui reste toujours un danger à cause de ses rapports avec le calcanéum et le scaphoïde. Quelques précautions antiseptiques que l'on prenne, quand on referme une articulation naturellement serrée et dans laquelle on a creusé des godets et des sillons irréguliers avec la curette, on est exposé à la rétention des matières septiques qui proviendront des altérations antérieures de l'os: aussi préférons-nous prévenir toute complication par le déblaiement de la loge astragalienne et sommes-nous de plus en plus partisan de l'*astragalectomie*.

La luxation temporaire de l'astragale ne peut être mise en question que pour des lésions de début et chez les jeunes enfants[1]. Chez l'adolescent et chez l'adulte, nous n'hésitons pas à recommander toujours l'ablation de l'os plutôt que la luxation temporaire, surtout dans les lésions tuberculeuses. Gritti (de Milan) a, dans ces derniers temps, étendu encore les indications de l'ablation de l'astragale[2]. Il recommande l'astragalotomie *précoce* chez les jeunes enfants; il opère dès que la tumeur fongueuse est déclarée, avant la formation des abcès et l'ouverture des fistules. Il veut, dès l'apparition de la tuberculose, se créer une large voie pour aller à la recherche de tous les tissus malades et faire les évidements nécessaires. Ce n'est pas nous qui mettrons en doute l'utilité de l'ablation de l'astragale, mais quelque excellent que soit le principe en lui-même, il ne faut pas oublier que beaucoup de tumeurs fongueuses, chez l'enfant, guérissent parfaitement sans

1. Dumont a publié dans les *Archiv für klinische Chirurgie*, Bd. XXXIV, t. II, les résultats obtenus par Köcher par l'ouverture de l'articulation sur la côte externe avec section des tendons péroniers. Il cite quatre opérations faites avec de bons résultats immédiats sur des enfants de 4, 6 1/2, 8 et 12 ans.

2. *Dell' astragalotomia per la cura precoce della synovite fungosa dell' articulazione tibio-tarsico, etc.*, in *Archivio di Ortopedia*, 1887. — Gritti a fait dix opérations chez les enfants, le plus âgé avait six ans. Deux sont morts de tuberculose généralisée.

opération et avec le rétablissement complet des fonctions du pied.

La tuberculose de l'enfant est, au point de vue du pronostic, bien différente de celle de l'adulte; on ne saurait trop le répéter à propos des ostéo-arthrites. Nous comptons un grand nombre d'opérés que nous avons traités dans leur enfance par la cautérisation articulaire, et qui sont arrivés à l'âge adulte dans le plus parfait état de santé apparente, tandis que les sujets plus âgés, de quinze à vingt-cinq ans, et à plus forte raison au delà, nous ont fait souvent constater des guérisons incomplètes ou des récidives fréquentes, quand nous nous en étions tenu au même traitement conservateur.

Ceci nous conduit à examiner la valeur relative de l'amputation et des opérations conservatrices dans la tuberculose du cou-de-pied.

Entre les opérations économiques, qui se bornent à enlever les tissus malades ou à leur fournir les moyens de s'éliminer, et l'amputation du membre, il y a un moyen terme : c'est la résection totale qui enlève non seulement les foyers tuberculeux, mais l'os ou la partie d'os qui les supporte. Elle se rapproche de l'amputation en ce qu'elle enlève largement les tissus malades avec les parties saines qui ont pu s'infecter par voisinage, et elle a les avantages des opérations économiques en ce qu'elle conserve le membre avec ses fonctions essentielles. Il n'y aurait pas à hésiter à se prononcer en sa faveur si elle était aussi sûre dans ses conséquences éloignées, c'est-à-dire si elle mettait autant que l'amputation à l'abri de nouvelles poussées de la tuberculose.

Avec les anciennes méthodes de pansement, avec les nettoyages insuffisants des foyers tuberculeux, l'avantage était sans contredit à l'amputation. On faisait des opérations incomplètes; les malades ne guérissaient pas et devenaient souvent phthisiques avant d'être sortis de leur lit. Les complications locales (fusées intermusculaires, suppurations prolongées du foyer, nécrose des bouts de l'os), affaiblissaient l'économie et préparaient le terrain pour de nouvelles poussées tuberculeuses.

Ces dangers n'ont pas disparu aujourd'hui sans doute, car la destinée d'un tuberculeux renferme toujours des inconnues que l'analyse clinique la plus minutieuse ne permet pas de dégager; mais en choisissant ses cas, c'est-à-dire en réservant pour la résection les ostéo-arthrites à marche lente, sans lésions viscérales et sans altération grave de la nutrition générale, on les guérira tout aussi bien qu'en les amputant.

S'il nous fallait émettre une proposition absolue et dire quelle serait la meilleure méthode de traitement applicable à tous les cas de tuberculose du pied, sans distinction, nous conclurions en faveur de l'amputation, mais un pareil raisonnement n'est pas acceptable. La question ne peut pas être posée ainsi. Il n'y a qu'une manière pratique de sortir de cette difficulté, c'est de déterminer les cas qui peuvent guérir par la résection et ceux qui ne doivent être traités que par l'amputation.

Dès qu'on constate une ostéo-arthrite suppurée de l'articulation tibio-tarsienne, limitée à l'astragale et aux extrémités tibio-péronières, sur un sujet jeune, au-dessous de vingt-cinq ans, la question de l'intervention doit être posée. Si le sujet est bien portant, n'a aucun symptôme du côté des poumons et des autres organes internes, il faut mettre son articulation à nu, et lui enlever l'astragale en faisant du côté de la mortaise les opérations complémentaires que nécessitent les lésions tibio-péronières.

Si, au contraire, on se trouve en présence d'un individu amaigri, menacé de tuberculose par l'hérédité, ayant déjà eu autrefois des manifestations scrofuleuses et présentant actuellement des signes de tuberculose commençante dans les poumons, il faut lui proposer l'amputation et presser sur sa détermination, si la maladie a pris depuis quelque temps une marche manifestement progressive.

Nous ne disons pas qu'on ne puisse pas réussir aujourd'hui par la résection en pareil cas; non, la tuberculose réserve quelquefois dans sa marche imprévue des surprises heureuses, mais tous les calculs de probabilité sont en faveur de sa marche ascendante si l'on ne pratique pas une opération plus radicale que la résection.

Nous avons réséqué dans ces dernières années un certain nombre de malades, pour ainsi dire malgré nous. Ils ne voulaient à aucun prix faire le sacrifice de leur membre et nous demandaient d'essayer l'opération qu'ils avaient vue réussir chez leurs voisins de lit. Autrefois nous aurions absolument refusé un pareil compromis ; aujourd'hui, avec la diminution de gravité des plaies opératoires, nous avons souscrit à leur désir qui nous permettait de faire une expérience licite, en ce sens qu'elle entraînait plus de bonnes que de mauvaises chances en faveur de celui qui en était le sujet et qui la réclamait vivement. Or, sur six malades que nous avons opérés dans ces conditions, aucun n'est mort des suites directes de l'intervention opératoire; deux sont morts de granulie quelque temps après être sortis de l'Hôtel-Dieu ; un troisième, de tuberculose intestinale deux ans après l'opération; un quatrième a aujourd'hui les plus grandes chances de guérir; un cinquième, opéré il y a trois ans, après plusieurs hémoptysies, en a encore de temps en temps, mais se tient toute la journée sur ses jambes et peut faire jusqu'à cinq kilomètres à pied avec une bottine à tuteurs latéraux remontant jusqu'à la jarretière; le sixième enfin n'a plus d'accidents pulmonaires depuis sa résection et y a gagné non seulement un pied solide qui lui permet de faire des marches de 30 kilomètres sans appareil, mais encore une amélioration de la santé générale. Nous l'avions réséqué du coude un an auparavant. Nous donnons ici cette observation qui nous paraît très instructive et très propre à faire réfléchir ceux qui condamnent systématiquement les opérations conservatrices du pied chez les tuberculeux.

Observation CIII. — *Résection tibio-tarsienne (ablation de l'astragale avec abrasion et cautérisation des malléoles) chez un tuberculeux âgé de quarante et un ans, ayant subi la résection du coude un an avant et atteint en outre d'ostéites tuberculeuses multiples. — Guérison par ankylose tibio-calcanéenne.*

État du malade cinq ans après l'ablation de l'astragale.

J. Lognan, âgé de quarante-six ans aujourd'hui, est entré le 13 novembre 1883, à la Clinique, pour se faire soigner d'une ostéo-arthrite du coude, accompagnée d'autres lésions tuberculeuses du squelette : os coxal, côtes. — Garçon de café, il s'est assez bien porté jusqu'à l'âge de trente-sept ans, ayant toutefois, dit-il, la poitrine délicate. Il y a trois ans : plusieurs hémoptysies ; puis l'hiver suivant, à la suite de l'habitation dans un lieu humide, engorgement et suppuration des ganglions cervicaux et axillaires; abcès froids dans la région lombo-sacrée et dans la région costale moyenne gauche; élimination de quelques parcelles osseuses. — A son entrée dans le service de M. Ollier, on constate une tuméfaction générale du coude droit avec quelques points fluctuants; les fistules de la région lombo-sacrée donnent encore. — État général mauvais, amaigrissement; sueurs nocturnes ; toux persistante sans signes stéthoscopiques bien marqués cependant; température atteignant le soir 39,5.

Devant ces conditions générales si mauvaises, M. Ollier ne voulut pas toucher au coude; on l'immobilise dans un bandage silicaté. Mais les douleurs persistant toujours, malgré l'immobilisation, et les lésions pulmonaires ne devenant pas plus manifestes, M. Ollier décide la résection du coude pour le lendemain, 19 novembre. Comme le malade se disposait à venir à la salle d'opération, il fut pris tout à coup de crachements sanguinolents mêlés de quelques caillots de sang rutilant, qui firent différer toute intervention. Les jours suivants, phénomènes pulmonaires inquiétants, râles sibilants et muqueux disséminés, plus abondants aux sommets. Peu à peu tout rentra dans l'ordre.

Le 15 décembre, résection du coude. — Cette opération ne fut suivie d'aucun accident; bien plus, l'état général s'améliora considérablement, et les fistules ossifluentes de la région lombo-sacrée se tarirent peu à peu. Le malade, dans un état de santé meilleur qu'il ne l'avait eu depuis deux ans, partit au mois de juillet pour les montagnes de la Savoie, où il était né.

Il en revient le 1er novembre 1884. — Il souffrait du pied gauche depuis un mois, et ne pouvait plus marcher. Son état général, bon jusqu'à ce moment, s'était rapidement altéré; il avait maigri, sans tousser cependant; le coude, qui paraissait guéri depuis plusieurs mois, s'était rouvert et donnait un peu de pus sans être douloureux cependant. Quelques anciennes fistules ossifluentes s'étaient également rouvertes sur le thorax et le bassin.

En présence de cette nouvelle poussée tuberculeuse et du siège de la nouvelle localisation, M. Ollier ne se presse pas d'intervenir, mais comme l'état du malade s'aggravait depuis sa rentrée à la Clinique, il lui proposa l'amputation du pied, qui fut absolument refusée. Il lui pratiqua alors le 16 novembre l'ablation de l'astragale, qui se trouva encore recouvert de son cartilage supérieur, mais érodé en arrière, raréfié et fongueux. L'articulation était pleine de fongosités (c'était une forme d'arthrite synoviale), il y en avait même dans l'articulation calcanéo-astragalienne. Après l'ablation de l'astragale, on abrase et cautérise tous les points suspects de la mortaise et du calcanéum et on excise largement les fongosités qui étaient répandues partout, mais accumulées en arrière et en dedans, où l'on fit une toilette aussi soignée que possible, suivie de la cautérisation ignée de tous les tissus infiltrés. Bacilles dans les fongosités.

Cette opération eut un succès plus grand qu'on n'avait osé l'espérer. En trois mois, le pied fut cicatrisé, et le 15 mai 1885, six mois après l'ablation de l'astragale, on notait l'état suivant :

Pied ankylosé à angle droit sur la jambe; plus de suppuration; plus de douleurs; le malade marche une partie de la journée dans la salle sans béquille et sans aucun appa-

reil. Il n'est gêné dans sa marche, dit-il, que par la flexion du gros orteil qui s'est accentuée récemment pendant son séjour à l'asile des convalescents.

Ce malade se porte très bien depuis lors; il passe tous ses étés dans les hautes montagnes, se tenant sur ses jambes toute la journée et pouvant faire au besoin des marches de 30 kilomètres. Il revient chaque année à la Clinique au commencement de l'hiver, pour faire constater son état.

En janvier 1889, il se plaint de la flexion de la deuxième phalange du gros orteil sur la première, qui a augmenté depuis le moment où elle a été signalée et qui rend la marche douloureuse. M. Ollier lui fait alors (25 janvier 1889) la résection orthopédique de la tête de la première phalange pour corriger la flexion de l'orteil et relever la dernière phalange qui touchait la chaussure et empêchait le poids du corps de porter sur la saillie du premier métatarsien. Cette opération fut très simple et corrigea la difformité.

Cette observation parle assez par elle-même. Elle montre qu'on peut aujourd'hui, grâce à la suppression des accidents qui résultaient presque inévitablement autrefois de l'opération elle-même, enlever les astragales tuberculeux, même dans les plus mauvaises conditions. Dans le cas présent, le changement de vie du malade et son séjour dans un air pur, à une altitude de 1000 mètres, ont sans doute favorisé l'arrêt de l'infection bacillaire.

Malgré ce résultat qui montre tout d'abord combien il faut être réservé pour le pronostic des lésions tuberculeuses, et qui prouve, d'autre part, combien les influences de milieu et d'aération sont propres à améliorer le pronostic, nous croyons toujours que l'amputation eût été préférable et plus préservatrice pour l'avenir; mais, en pareille matière, nous rappellerons les paroles de Parck, qui disait que le malade est bien libre de mettre le prix qu'il veut à la conservation de son membre. Nous ne pouvons donc pas l'empêcher de mettre comme enjeu un morceau de sa vie, surtout quand il choisit un moyen qui, en cas d'insuccès, devancera à peine le terme fatal auquel doit le conduire la simple expectation.

C'est dans les cas de tuberculose grave, à lésions locales progressives et à lésions internes commençantes, qu'il faut surtout s'abstenir des opérations économiques, raclages, cautérisations, évidements partiels. Ces opérations incomplètes, bonnes chez les enfants et chez les sujets dont les lésions locales ne demandent qu'à guérir par l'élimination des produits caséeux et nécrotiques, ont ici l'inconvénient grave de hâter la généralisation tuberculeuse et d'exposer à la granulie aiguë.

Il en est donc au pied comme pour toutes les autres articulations. Les différences tiennent en grande partie à l'immobilité prolongée que nécessitent les opérations qu'on y pratique. Il faut pour ce motif abréger autant qu'on peut la durée du séjour au lit et en atténuer les inconvénients en envoyant le plus tôt possible les opérés hors de l'hôpital, dans un milieu où ils respireront un air pur et ne seront pas soumis aux causes incessantes de la contagion tuberculeuse.

Une autre objection qu'on a faite bien souvent aux opérations conservatrices du pied, c'est l'imperfection du résultat, la faiblesse et quelquefois l'impotence du membre, qui rendait la condition d'un réséqué pire que celle d'un amputé. C'est là une objection qui pouvait être fondée avant les modifications que nous avons apportées à la résection tibio-tarsienne, mais qui a de moins en moins de valeur aujourd'hui, à mesure que se perfectionnent les résultats orthopédiques et fonctionnels de cette opération conservatrice. Nous ne raisonnions pas ainsi autrefois lorsque nous faisions des résections tibio-tarsiennes totales, que nous réséquions d'abord les extrémités tibio-péronières pour enlever ensuite une partie ou la totalité de l'astragale. Nous avions alors des résultats orthopédiques peu séduisants et nous préférions de beaucoup la désarticulation tibio-tarsienne ou l'amputation sus-malléolaire, par la méthode que nous employons depuis vingt-cinq ans et que nous décrirons plus loin, c'est-à-dire par la conservation du talon doublé du périoste calcanéen[1]. Mais aujourd'hui, depuis que nous avons employé régulièrement notre nouvelle méthode opératoire, les résultats sont tout autres, comme nous allons amplement le démontrer dans un instant.

Une des raisons qui ont rendu défectueux les résultats des résections tibio-tarsiennes pratiquées jusqu'ici, c'est le retard qu'on mettait souvent à les pratiquer. On laissait envahir les gaines et les os voisins; aussi, après l'opération assistait-on à des suppurations interminables. Il faut donc intervenir de bonne heure dès que l'examen clinique ou l'incision exploratrice font constater des lésions qui ne peuvent guérir spontanément.

Les cas qui nécessitent particulièrement l'ablation hâtive de l'astragale sont ceux dans lesquels cet os, manifestement tuméfié et douloureux à la pression, se trouve par cela même le siège primitif et principal de la lésion. Un certain nombre de tubercules astragaliens qui deviendront plus tard des tumeurs blanches du pied commencent de cette manière. C'est alors que l'on doit intervenir, dès que le diagnostic a pu être posé. L'astragalite absolument isolée est rare, comme le fait prévoir, du reste, le nombre restreint des tubercules exclusivement centraux que nous avons rencontrés; mais elle existe fréquemment à l'état de lésion principale, et si l'on intervient avant que la mortaise tibio-péronière soit profondément altérée, et que les gaines tendineuses para-astragaliennes aient été envahies par les fongosités, on se trouvera dans les meilleures conditions de succès. Le siège précis de la douleur et de la tuméfaction sur l'astragale lui-même, l'indolence et l'aspect naturel des malléoles, la liberté de l'articulation, sont les éléments de ce diagnostic.

1. Voyez le chapitre XXIII, pour la description de cette opération et l'appréciation de ses résultats.

D. — DE LA RÉSECTION SEMI-ARTICULAIRE SUPÉRIEURE ET DES RÉSECTIONS PARTIELLES DE L'ARTICULATION TIBIO-TARSIENNE. — RÉSECTION DU TIBIA SEUL, DU PÉRONÉ SEUL; RÉSECTION DES MALLÉOLES.

Quand l'ostéite, inflammatoire ou tuberculeuse, siège manifestement et exclusivement dans les extrémités inférieures du tibia et du péroné, et que les renflements spongieux de ces os ou leurs appendices malléolaires sont complètement envahis, il faut nécessairement les sacrifier, et l'astragale avec eux, si cet os a été pris consécutivement. On mettra alors le calcanéum avivé en rapport avec la surface de section péronéo-tibiale, et, malgré les bonnes conditions ostéogéniques que peut présenter le périoste malléolaire, il vaudra mieux chercher à obtenir l'ankylose. C'est dans ces cas cependant, quand la section ne doit pas porter trop haut sur le renflement ou la portion bulbaire du tibia, qu'on peut faire une résection modelante, c'est-à-dire découper en mortaise la masse tibio-péronière. On taille deux appendices malléolaires, l'un en dedans, l'autre en dehors, qui serviront à emboîter et à fixer latéralement l'astragale ou le calcanéum. Ces appendices, trop courts s'ils sont taillés au niveau où les bulbes du tibia et du péroné sont déjà rétrécis, seront augmentés par les ossifications nouvelles dues au périoste des malléoles qu'on aura soigneusement conservé.

Les résections partielles, c'est-à-dire les résections du tibia ou du péroné seuls, ont en général moins d'inconvénients au point de vue orthopédique et fonctionnel, lorsque l'âge du sujet et l'hyperplasie du périoste permettent de compter sur une régénération osseuse, mais il ne faut pas se lancer dans ces opérations sans savoir ce qu'on peut obtenir. Ces résultats en sont souvent plus défectueux que ceux des résections semi-articulaires.

Résection de l'extrémité inférieure du tibia seul. — Nous avons vu déjà (chap. XXI) à propos des résections portant sur une grande longueur de l'extrémité inférieure du tibia (diaphyse et épiphyse) que, l'astragale n'étant plus soutenu en haut et en dedans, le pied se tournait dans ce sens et que le péroné constituait en dehors une attelle rigide dont l'extrémité inférieure, malléolaire, formait en bas une saillie gênante et difforme. Ce déplacement du pied tendra à se produire toujours quelles que soient les propriétés ostéogéniques du périoste, dès que la résection du tibia sera faite à cinq ou six centimètres au-dessus du plateau articulaire, car jamais la partie reproduite n'égalera en hauteur la partie enlevée. Dans ces conditions cependant, l'astragale remonte contre le péroné, et le malade peut arriver à marcher assez bien; mais au delà de ces limites, lorsqu'on ne peut compter sur la régénération osseuse, le déplacement est inévitable et ne peut être prévenu que par une résection de la partie sus-malléolaire du péroné qui permettra à la malléole externe de remonter.

La résection du tibia découvrant largement l'articulation et permettant de drainer suffisamment le foyer opératoire, on devra conserver l'astragale toutes les fois qu'il sera sain. Cette opération sera, à ce point de vue, moins grave que la résection isolée du péroné qui laissera subsister du côté du tibia, laissé intact, de profonds culs-de-sac où pourront s'accumuler et fermenter les liquides septiques.

Résection de l'extrémité inférieure du péroné seul. — La résection de la malléole péronière et du renflement qui la surmonte n'aura pas, au point de vue orthopédique, les mêmes inconvénients que la résection de la partie correspondante du tibia; car, dès que le plateau tibial est conservé, l'astragale trouve un point d'appui suffisant et ne peut remonter, mais il tourne en dehors et détermine un pied valgus quand l'ankylose tibio-astragalienne ne s'effectue pas, à moins qu'il ne soit reproduit une tige péronéale nouvelle avec un appendice malléollaire.

Cette résection partielle du péroné était très grave autrefois, et nous avons vu la pyohémie survenir après l'ablation de la malléole externe dans les luxations traumatiques, et la tuberculose se continuer dans l'articulation tibio-astragalienne après la résection pour carie de la même malléole. Nous avons eu toujours de bons résultats après cette résection, dans les cas d'ostéite ancienne, à forme nécrotique; l'articulation déjà oblitérée par des adhérences protectrices ne se ressentait pas de l'opération et une ankylose solide tibio-astragalienne en était le résultat définitif. Nous avons trépané et évidé plusieurs fois la portion renflée de l'os, en creusant la malléole sans pénétrer dans l'articulation. C'est ce à quoi il faut se borner quand l'articulation est intacte. En pratiquant hâtivement cette opération dans les ostéites épiphysaires ou juxta-épiphysaires des adolescents, on peut arrêter la propagation de l'inflammation vers les parties profondes.

§ VI. Du siège des lésions osseuses dans les ostéo-arthrites tibio-tarsiennes tuberculeuses. — Fréquence des lésions synoviales. — Prédominance des lésions astragaliennes.

En compulsant nos observations et en examinant les diverses pièces osseuses que nous avons conservées, nous voyons immédiatement la prédominance de lésions astragaliennes sur les lésions tibio-tarsiennes. Dans bon nombre de cas, il est impossible de dire exactement où a commencé la lésion, surtout quand on n'a pas assisté au début de la maladie, et qu'on opère tardivement; mais, en tenant compte seulement des altérations les plus profondes et les plus avancées, on trouve que l'astragale en est le siège principal dans les trois quarts des cas environ (21 lésions astragaliennes ou astragalo-calcanéennes contre 8 lésions tibio-péronières dans notre dernière série).

Nous avons trouvé un tiers environ de lésions que nous pouvons considérer comme d'origine synoviale, à cause de l'abondance des fongosités, de leur présence sur toute l'étendue de la synoviale et de l'envahissement des tissus périphériques, alors que les os étaient seulement érodés superficiellement et ne contenaient pas de séquestres ni de foyers caséeux dans leur tissu spongieux.

Nous croyons que pour cette articulation, comme pour les autres que nous avons déjà examinées, les formes synoviales sont au moins aussi fréquentes que les formes d'origine osseuse et qu'elles sont même plus nombreuses chez l'adulte. Si nous ne les trouvons pas en nombre supérieur dans nos pièces de résection, c'est que les formes purement synoviales guérissent le plus souvent sans opération sanglante.

Les tubercules de l'astragale sont centraux ou périphériques; ces derniers se développent soit sous le cartilage de la poulie, soit sous le périoste du col ou des parties limitrophes du cartilage. Chez les enfants, on trouve assez souvent une nécrose plus ou moins étendue de la poulie qui permet de se borner à l'ablation du séquestre. Sur 63 ablations de l'astragale pour ostéo-arthrite chronique [1], nous avons trouvé 41 cas dans lesquels les lésions osseuses étaient prédominantes et pouvaient être considérées comme primitives. Dans 14 cas, elles étaient manifestement synoviales; 8 cas nous ont paru douteux, tout en se rapprochant plus de ces derniers que des premiers. Le siège principal des lésions osseuses était : 21 fois dans l'astragale, 9 fois dans le calcanéum, 8 fois dans le tibia ou le péroné. Les lésions calcanéennes s'étaient propagées à l'astragale à travers l'articulation calcanéo-astragalienne et avaient envahi ensuite l'articulation tibio-tarsienne. Cette articulation peut être atteinte secondairement par des lésions développées primitivement dans des os plus éloignés; deux fois le scaphoïde était l'os le plus malade ; dans un autre cas, c'était le cuboïde. Sur ces 41 lésions osseuses primitives, 22 avaient débuté par le centre de l'os.

La plupart de ces lésions étaient tuberculeuses; dans six cas seulement elles étaient produites par des ostéites aiguës spontanées ou traumatiques.

§ VII. Des résultats orthopédiques et fonctionnels fournis par la résection tibio-tarsienne. — Forme du pied : rétablissement des mouvements après l'ablation totale de l'astragale. — Observations anciennes.

Il est important de faire apprécier d'une manière exacte les résultats orthopédiques ou fonctionnels de la résection tibio-tarsienne, puisque

1. Ces 63 ablations de l'astragale comprennent toutes les opérations dont les pièces ont été conservées et ont été comparativement examinées pour dresser cette statistique, par M. Mondan, chef du laboratoire de la Clinique.

c'est dans leur constatation qu'est la justification de cette opération. Aussi allons-nous reproduire un certain nombre d'observations et les accompagner de dessins donnant la forme du pied à un moment aussi éloigné que possible de la résection. Comme pour d'autres articulations que nous avons déjà étudiées (coude, poignet) et plus encore même, les observations récentes de résections du cou-de-pied n'ont qu'une faible valeur pour nous éclairer sur le résultat définitif de l'opération, au point de vue orthopédique et fonctionnel. Cette série de dessins jointe à celle que nous reproduirons dans le chapitre suivant (tarsectomies diverses) nous permettra de donner une idée exacte des résultats que nous avons obtenus. Une démonstration de ce genre nous paraît d'autant plus nécessaire que, nulle part, croyons-nous, on n'a autant abusé des qualificatifs bon, excellent, sans donner le moyen de les apprécier. Nous examinerons nos diverses observations au point de vue de la forme du pied, au point de vue de ses fonctions comme organe de déambulation et de soutien, et enfin au point de vue de la survie et de la santé générale du sujet.

L'indication de ce triple résultat est indispensable pour juger de la valeur de l'opération. La forme seule ne suffit pas, et à ce sujet nous devons faire remarquer tout d'abord que, comme pour la hanche et pour le genou, l'absence de toute douleur spontanée ou provoquée par l'exercice du membre est la première condition d'un bon fonctionnement. La disparition de toute inflammation et le retour des tissus à leur degré normal de sensibilité permettront un appui solide, et la marche pourra s'exécuter librement, malgré un pied un peu difforme. Mais le fonctionnement sera bien meilleur encore quand le membre pourra exactement reposer dans les divers temps de la marche sur ses points d'appui normaux. Il sera alors capable de fonctionner plus longtemps dès le début, et se trouvera à l'abri dans l'avenir des troubles trophiques et des ulcérations qui menacent toujours les points d'appui pris en dehors des talons naturels.

1. *Observations de résections anciennes; résultats éloignés récemment constatés.*

La première opération dans laquelle nous ayons commencé la résection du cou-de-pied par l'ablation de l'astragale remonte à 1879. C'était une lésion d'origine traumatique, datant de vingt ans et consécutive à une chute qui avait occasionné, nous dit le malade, une luxation de l'astragale. Dans tous les cas, cette luxation fut censée réduite, et malgré la suppuration de l'articulation, la guérison arriva, mais ne fut jamais complète. Le malade avait de temps en temps des abcès le long de la jambe; le pied était raide et placé en équinisme avec un léger degré de varus; il présentait en avant plusieurs trajets fistuleux conduisant dans le canal

médullaire du tibia et d'autres dans l'articulation tibio-tarsienne. Les malléoles étant saines ; nous voulûmes les conserver, et commençâmes l'opération par l'ablation de l'astragale. Cet os enlevé, nous constatâmes une perforation du plateau tibial et un trajet conduisant dans le canal médullaire du tibia, et remontant jusqu'au tiers supérieur de l'os. Nous l'évidâmes du haut en bas et nous enlevâmes plusieurs petits séquestres. L'opération eut les suites les plus simples ; le pied fut placé à angle droit et s'ankylosa dans cette position, avec un léger degré de varus, reste de la déviation primitive et probablement aussi résultat de l'évidement que nous dûmes faire à la face articulaire de la malléole tibiale. La guérison a été complète depuis l'opération ; ni suppuration, ni douleur. Ce sujet fait sans peine 15 à 20 kilomètres dans sa journée avec des souliers ordinaires. Il n'y a pas de troubles trophiques dans le pied.

Comme il s'agissait d'une lésion traumatique ancienne, nous n'avons pas à faire intervenir cette observation dans la question des résections chez les tuberculeux ; mais elle a un intérêt spécial au point de vue de la technique opératoire, car elle nous montra combien l'ablation préalable de l'astragale facilitait la recherche des lésions tibio-péronières, et permettait d'enlever les foyers morbides sans retrancher les malléoles et sans diminuer la longueur du tibia. C'est à partir de cette observation que nous changeâmes notre manière d'envisager la résection du cou-de-pied et que nous voulûmes faire de l'ablation de l'astragale le temps initial de cette opération. Nous imaginâmes alors le procédé que nous avons décrit plus haut.

Les plus anciens réséqués du cou-de-pied pour ostéo-arthrite tuberculeuse que nous ayons pu retrouver et faire photographier ont été opérés en 1883[1] ; voici leur observation et la forme de leur pied.

Observation CIV. — *Arthrite fongueuse tibio-tarsienne avec impotence absolue du membre; pas d'abcès ouvert à l'extérieur. — Signes menaçants du côté du poumon. — Ablation de l'astragale et tunnellisation de la malléole péronière. — A l'examen de la pièce, séquestre central de l'astragale.*

État du sujet sept ans après l'opération.

J. Reynaud, facteur au télégraphe ; 30 ans. Comme antécédents pathologiques, abcès froid thoracique en 1870. Depuis deux ans, souffre du cou-de-pied à la suite d'une

1. Un fait un peu plus ancien que les deux que nous rapportons a été publié dans la thèse de M. Trouillet (Observ. VIII). Nous avions pratiqué l'opération le 27 janvier 1883 : un séquestre tuberculeux existait dans la région juxta-épiphysaire du tibia. Une trépanation de l'os au-dessus de la malléole permit de drainer le foyer sans toucher à la saillie malléolaire. Le malade est parfaitement guéri, travaille la terre et peut faire 24 kilomètres dans une journée sans être obligé de se reposer ensuite. L'articulation tibio-tarsienne est mobile ; le malade peut se soulever et se tenir sur la pointe du pied opéré, l'autre pied en l'air. Il ne porte aucun appareil. Une fistulette s'était momentanément rouverte en 1888, mais ne gênait pas les fonctions du pied. Elle se ferma toute seule au bout de quelques semaines.

Dans le chapitre suivant nous citerons un cas plus ancien dans lequel nous avons enlevé à la fois l'astragale et le calcanéum (page 661).

entorse, et depuis quinze jours ne peut plus appuyer le pied par terre. Tuméfaction générale autour de l'articulation du cou-de-pied ; fluctuation en arrière, sur les côtés du tendon d'Achille, surtout en dehors. Amaigrissement rapide depuis deux mois ; toux sèche, expiration prolongée et craquements au sommet gauche.

Le 18 juillet 1883, après une incision faite en arrière sur le côté externe du tendon d'Achille, qui donne issue à du pus sanguinolent, et par laquelle on pénètre dans l'articulation, M. Ollier pratique l'ablation de l'astragale par son procédé habituel. L'astragale enlevé, on constate que le tibia est sain, mais que le péroné est profondément altéré au niveau de la base de la malléole. On l'abrase en dedans et l'on tunnellise la malléole à sa base, de dedans en dehors ; on évide en même temps le tibia au niveau de l'articulation péronéo-tibiale inférieure. Cautérisation au Paquelin des fongosités qui tapissent la loge astragalienne et du trajet intra-osseux.

A l'examen de la pièce, on constate un séquestre central de l'astragale, entouré de

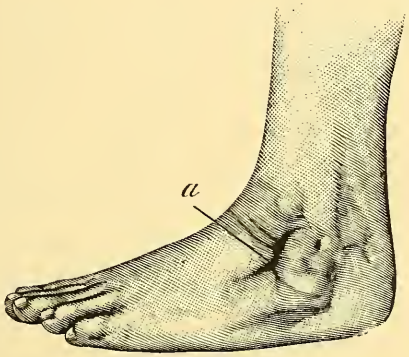

Fig. 410. — *Ablation de l'astragale; abrasion et trépanation de la malléole externe.* — La malléole externe est plus saillante et plus rapprochée du sol qu'à l'état normal. On voit vers le centre de la saillie malléolaire la cicatrice de la trépanation ; *a*, incision principale de la résection. *Forme du pied opéré d'après une photographie prise six ans après l'opération.*

matière caséeuse. Un travail d'enkystement paraît s'opérer tout autour. Dans les fongosités que contenait l'articulation tibio-tarsienne, on constate au microscope de nombreux follicules tuberculeux.

La cicatrisation mit six mois à s'accomplir. Un an après l'opération, le malade marchait sans béquille, avec un soulier à tuteurs latéraux remontant jusqu'à la jarretière.

État constaté six ans et demi après l'opération. — Cet opéré est aujourd'hui employé au bureau central du télégraphe ; il se tient debout ou marche tout le temps que dure son service. Sa santé générale est excellente ; il ne tousse pas et est dans un bon état de nutrition. La voûte plantaire est plus accusée du côté opéré, côté gauche. La différence du niveau des rotules indique la diminution de hauteur du membre par le fait de la descente des malléoles qui emboîtent le calcanéum, cet os étant remonté et ayant pris la place de l'astragale.

Depuis quatre ans, le malade ne porte plus aucun tuteur, et il marche sans peine, sans douleur, toute la journée, avec des souliers ordinaires ; il ne boite presque pas ; il peut courir, modérément cependant. Il a fait dans la journée jusqu'à 18 kilomètres de marche et, arrivé au bout de son voyage, est resté debout et a marché plusieurs

heures dans la campagne, sans qu'il puisse exactement affirmer la distance parcourue. Il appuie sur tout le bord externe du pied et présente, en dedans, une voûte plus accentuée que du côté normal. Mais toute la plante du pied appuie bien sur le sol. Le talon porte cependant moins complètement que l'avant-pied, par suite d'un léger degré d'équinisme; l'avant-pied n'est pas dévié en dedans. Il peut monter et descendre les escaliers comme tout le monde, monte facilement deux marches d'un pas. Il a plus de

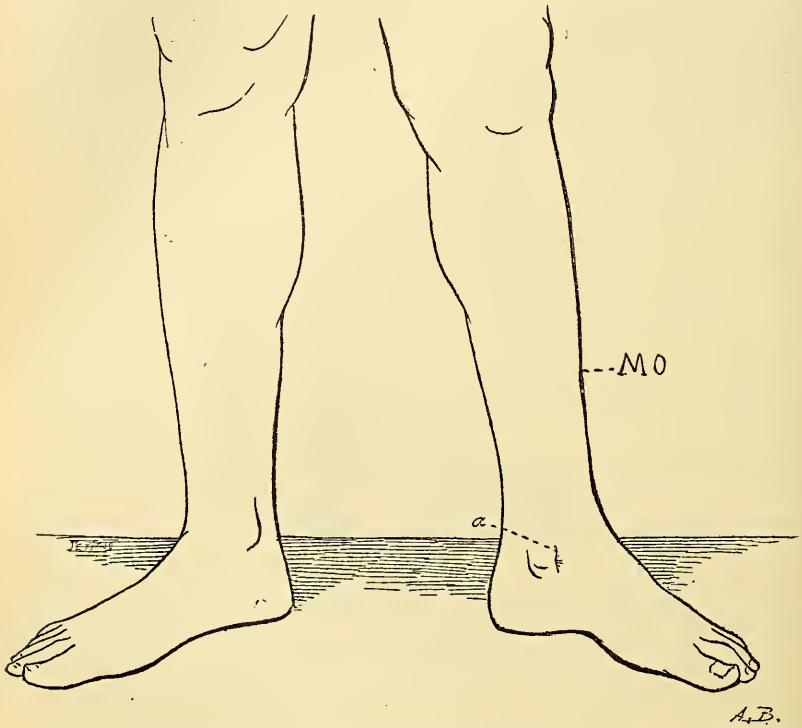

Fig. 411. — *Même sujet, vu de face, et les deux pieds appuyant sur le sol.* MO, membre opéré; *a*, cicatrice de l'incision interne. La voûte plantaire est plus accusée que du côté sain.

facilité à marcher en montant qu'en descendant. Il se porte sans peine sur la pointe des deux pieds pendant plusieurs secondes et peut même marcher ainsi l'espace d'une dizaine de mètres.

Il y a une mobilité tibio-tarsienne qui atteint environ les deux tiers de la mobilité normale. L'opéré dit avoir toute l'agilité et toute l'adresse normales dans les exercices habituels. Le pied se refroidit plus vite que le pied sain; il transpire plus facilement aussi. Il y a une atrophie assez notable des muscles du mollet et de la cuisse.

Atrophie musculaire :

Jambe : à 26 centimètres au-dessus de la malléole externe :
Côté sain, 33. Côté opéré, 29.
Cuisse : à 66 centimètres au-dessous de l'épine iliaque :
Côté sain, 51. Côté opéré, 50.

15 *juillet* 1890. — L'ablation de l'astragale date aujourd'hui de sept ans. L'état général et l'état local sont toujours aussi satisfaisants. L'opéré dit même qu'il se sent plus fort que l'an passé. Il peut se tenir plus longtemps sur la pointe du pied, le pied sain en l'air. Il descend un escalier rapidement en n'appuyant que sur la pointe des pieds. *Il peut courir plus aisément et sauter.* L'articulation est sensiblement plus souple.

L'observation suivante, datant de la même époque, présente un intérêt particulier au point de vue de la tuberculose, le malade ayant eu, il y a trois ans, un volumineux abcès froid d'origine costale, avec altération grave de la santé générale, sans que le pied opéré en ait aucunement souffert.

Observation CV. — *Ablation de l'astragale pour une arthrite tuberculeuse des articulations tibio-tarsienne et calcanéo-astragalienne. — Abrasion de la face supérieure du calcanéum. — Abcès froid d'origine costale survenu quatre ans après, avec altération grave de la santé générale; pas de retentissement sur le membre opéré. Etat du sujet sept ans après l'opération.*

Verrier, âgé de 19 ans, en 1883, au moment de son entrée à la Clinique. Comme antécédents pathologiques : engorgement des ganglions cervicaux qui n'ont jamais suppuré; coryzas chroniques; rhumes fréquents. Hémoptysie en 1882.

A son entrée à la Clinique (17 juillet 1883), tuméfaction générale du cou-de-pied, plus marquée en dehors; quatre fistules arthrifluentes. Masses fongueuses dans les culs-de-sac de l'articulation qui a conservé une certaine mobilité; ganglions inguinaux engorgés. Du côté des poumons, respiration soufflante, saccadée au sommet gauche, sans râles; pas de toux en ce moment.

Le 30 juillet, ablation de l'astragale; fongosités articulaires très épaisses; forme synoviale. Cartilage du calcanéum soulevé par les fongosités; on l'enlève et on abrase le calcanéum sur une hauteur de 4 millimètres; on trouve un petit foyer fongueux intra-osseux; on le cautérise au Paquelin; on ne touche pas au tibia ni au péroné, si ce n'est pour enlever les fongosités qui les bordent et pour cautériser leur base d'implantation jusque dans l'articulation tibio-péronière.

Pas de complications opératoires, mais guérison lente; le malade resta huit mois à l'Hôtel-Dieu ou à l'asile des convalescents, et quand il partit il avait encore le pied traversé par un drain de crins. En lui faisant appuyer le pied par terre, on voit qu'il est dans une bonne direction et qu'il repose sur le sol d'une manière normale. — Il commence à marcher avec une canne, mais il se fatigue vite et on lui ordonne de se servir de béquilles.

A la campagne, sa santé générale s'améliora rapidement; il marcha pendant quelques mois avec une canne ou des béquilles, qu'il quitta définitivement au mois de décembre pour marcher avec un tuteur. Cet appareil de soutien et de redressement était ici indispensable pour empêcher une déviation en varus qui tendait à se prononcer depuis quelque temps. Bientôt il put reprendre son travail (garçon de magasin chez un fabricant de liqueurs).

Il y a trois ans, en 1887, il rentra à l'Hôtel-Dieu avec un volumineux abcès froid du flanc gauche, survenu sans cause appréciable. Il avait été précédé de douleurs sourdes au niveau de la partie postérieure des dixième et neuvième côtes, et sa santé générale s'était considérablement altérée; amaigrissement rapide. Injections iodoformées dans l'abcès. Le pied était resté absolument indemne.

Etat du malade six ans après l'opération, le 19 *mars* 1889.

Santé générale excellente; le malade ne tousse plus. Il marche toute la journée pour

son travail sans fatigue appréciable le soir. Il fait facilement, dit-il, des courses de 9 à 10 kilomètres sans être fatigué le soir. Le pied est toujours un peu en varus, c'est-à-dire qu'il appuie principalement sur le bord externe; son bord interne est relevé et forme une voûte plus marquée que du côté sain. La marche est normale comme décomposition du pas, mais, les pieds nus, on constate, avec le varus, une légère tendance à l'équinisme, qui se traduit par un appui du talon un peu moins complet qu'à l'état

Fig 412 et 413. — *Forme du pied opéré six ans et neuf mois après l'ablation de l'astragale.*

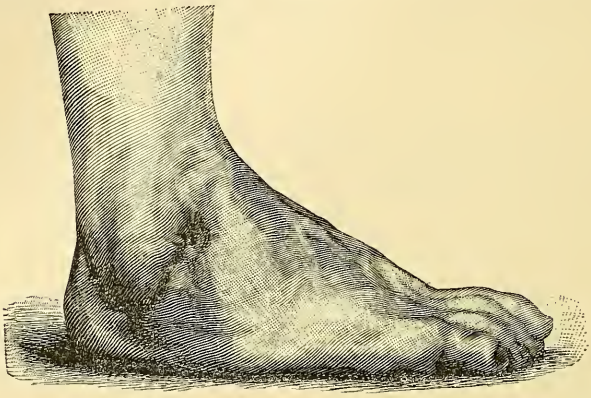

Fig. 412. — Pied vu par sa face externe.

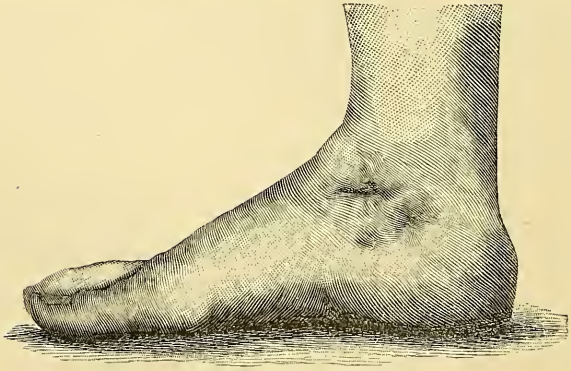

Fig. 413. — Pied vu par sa face interne.

normal. L'opéré peut s'élever facilement sur la pointe du pied opéré, en tenant l'autre pied en l'air, mais il ne peut pas garder la position. Il y a dans l'articulation tibio-tarsienne une mobilité très réelle, très nette, qu'on peut évaluer à la moitié au moins de la mobilité normale et qui permet de décomposer le pas. Toutefois, il ne peut pas courir facilement, mais il a, en montant une échelle, même pesamment chargé, toute l'adresse et l'agilité normales. Il monte et descend les escaliers comme tout le monde. Il y a toujours une atrophie musculaire de tout le membre.

Deux centimètres de différence au mollet en faveur du côté sain. Le pied est rac-

courci de 15 millimètres, du gros orteil au talon. En explorant la sensibilité du pied pour se rendre compte de l'influence des incisions employées sur l'innervation du pied, on constate qu'il y a une zone d'insensibilité au-dessous de l'incision externe, qui s'atténue à mesure qu'on s'approche de l'extrémité extérieure du calcanéum. Vers le milieu du bord externe, la sensibilité paraît aussi complète que du côté sain; le petit orteil est un peu moins sensible aux points de compas que celui du côté normal.

Le malade raconte que, pendant deux ou trois mois après l'opération, toute la région située au-dessous et en avant de l'incision externe éprouvait une sensation très vive de froid et que le petit orteil était comme insensible.

État de l'opéré au 20 *juillet* 1890, c'est-à-dire sept ans après l'opération. Le sujet se trouve dans un état de santé florissant; il marche toute la journée, traînant une partie du temps une carriole à bras, et ne se sent pas fatigué après cet exercice. Tout cet hiver il a eu un métier pénible, faisant tous les efforts et tous les mouvements que nécessitait son travail de manœuvre dans la fabrique de liqueurs. L'articulation est toujours mobile et semble au malade un peu plus souple depuis la belle saison (35-40 degrés de flexion); c'est donc un résultat fonctionnel aussi complet qu'on peut le désirer.

Quelque démonstratives que soient ces deux observations, nous ajouterons encore quelques exemples.

L'un se rapporte à un sujet de vingt-quatre ans que nous avons opéré il y a quatre ans par l'ablation de l'astragale avec évidement de la mortaise tibiale et excision du tiers supérieur du calcanéum, après lui avoir fait, l'année précédente, une abrasion avec tunnellisation de l'articulation calcanéo-astragalienne. Cette opération n'empêcha pas l'invasion de l'articulation tibio-tarsienne. Nous avions enlevé un séquestre de la face inférieure de l'astragale. Nous verrons dans le chapitre suivant les indications de la résection isolée de cette articulation, mais dès à présent nous devons dire que lorsque c'est la surface astragalienne qui est le point de départ de la lésion, nous conseillons aujourd'hui d'enlever immédiatement l'astragale, surtout lorsqu'il y a déjà un peu d'hydarthrose ou de tuméfaction au niveau de l'articulation tibio-tarsienne. L'articulation astragalo-scaphoïdienne est toujours envahie à cause de sa communication avec la calcanéo-astragalienne antérieure.

Observation CVI. — *Ablation de l'astragale, suivie de l'évidement de la mortaise tibiale et de l'excision du tiers supérieur de la masse du calcanéum. — Masses de fongosités dans ces deux articulations et dans les gaines voisines.*

État de l'opéré cinq ans après.

Louis Perrière, âgé de 19 ans, serrurier, entré à la clinique le 13 novembre 1884. —Aucun antécédent tuberculeux, héréditaire ou personnel à noter. L'affection actuelle a débuté à la suite d'une entorse mal soignée, qui remonte à deux ans et demi; la suppuration suivit de près l'impotence du membre, et aujourd'hui on constate trois fistules; le malade marche avec des béquilles. L'état général est satisfaisant. Rien à la poitrine ni dans les urines.

Le stylet pénètre dans l'articulation astragalo-calcanéenne :

Le 20 *novembre* 1884, par deux incisions, l'une externe, l'autre interne, on pénètre

dans l'articulation malade, qu'on évide largement avec le couteau gouge; on extrait les fongosités et un petit séquestre, encore vasculaire, appartenant à une cavité intra-astragalienne. On draine largement l'article et on cautérise les fongosités qui restent. Pansement à l'iodoforme. — Les suites opératoires sont simples, mais la tuméfaction persiste et ne tarde pas à augmenter; les fistules se multiplient pendant les mois qui suivent, et bientôt on peut constater que l'articulation tibio-tarsienne devient le siège de fongosités épaisses et presque fluctuantes en avant et en arrière. L'astragale est ramolli et se laisse pénétrer par le stylet introduit par les fistules astragalo-calcanéennes. L'état général est resté bon.

2 *mai* 1885. — On pratique l'ablation de l'astragale et l'ouverture de tous les foyers de fongosités qui ont suppuré. On évide en même temps, au couteau-gouge, toute la face supérieure du calcanéum accessible; on enlève ainsi environ le tiers de l'os; de même on gratte et on évide la mortaise tibiale vers sa moitié interne. Puis on cautérise très largement les fongosités qui n'ont pas pu être enlevées.

L'astragale, très friable, très graisseux, ne présente plus que des lésions secondaires

Fig. 414 et 415. — *Forme du pied après l'ablation de l'astragale, la résection du tiers supérieur du calcanéum et l'abrasion de la mortaise péronière*, d'après la photographie d'un moulage en plâtre pris un an après l'opération.

Fig. 414. — Pied vu par le côté externe.

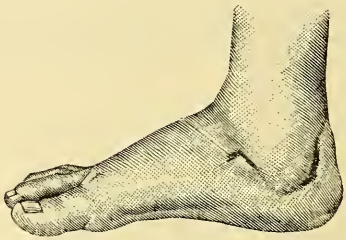

Fig. 415. — Côté interne.

périphériques. Aucun foyer central. L'inoculation des fongosités, faite par M. le professeur Arloing à des lapins, a été négative. Sur le cobaye, elle donne lieu à des produits similaires. — Les suites de l'opération sont très simples.

10 *août* 1885. — Le malade part pour Longchêne, en très bon état général et local. Le pied, très désenflé, a une bonne forme, la voûte plantaire existe, mais diminuée. La direction du membre est bonne, la saillie talonnière est presque normale.

13 *mars* 1886. — Le malade quitte le service; il marche sans canne; le pied a une excellente forme, sa direction est normale. Il existe des mouvements de flexion de 25 degrés environ entre le tibia et le calcanéum. Il persiste une fistulette qui correspond à l'incision interne de la première opération; elle est intermittente. Il existe une voûte plantaire nettement accusée, et d'ailleurs, bien que, dans la marche, le point d'appui soit réparti sur la totalité de la surface plantaire, est-ce encore sur le bord externe qu'il se fait surtout; aussi conseille-t-on au malade de porter un tuteur pendant quelques mois encore. — L'état général est très bon. Pas de toux. Le malade a notablement engraissé depuis son opération.

Le 17 *février* 1889, le malade nous envoie de ses nouvelles. Tout est cicatrisé

depuis longtemps; il marche sans fatigue, travaille habituellement, a pu faire sans difficulté une course de 20 kilomètres dans sa journée. Il peut courir, mais pas très longtemps; il ne fait pas de différence entre la montée et la descente; il accuse très nettement des mouvements du pied sur la jambe, peut se tenir sur la pointe des deux pieds, et quand il n'est pas fatigué, sur la pointe du pied opéré seul; il monte et descend les escaliers normalement, ne se sert d'aucun appareil et se chausse de même des deux pieds; enfin il constate une amélioration qui se prononce de mois en mois.

Des nouvelles que nous avons reçues de ce malade, en octobre 1889, confirment la persistance de la guérison locale et le parfait état de la santé générale.

Fig. 416. — *Forme du pied cinq ans après l'opération, d'après une photographie directe du membre opéré.* — Le gros orteil, qui était resté longtemps fléchi et qu'on ne voyait pas dans la figure 414, est relevé aujourd'hui.

Quelque temps après cependant, en décembre 1889, après avoir travaillé pendant plusieurs jours dans la terre humide, il ressentit une petite douleur au-dessous de la malléole interne, mais il n'interrompit pas son travail. Il vint nous revoir en février 1890, et nous constatâmes la présence d'un trajet fistuleux en arrière de la malléole, résultat d'un petit abcès qui s'était ouvert quelques jours avant. Cet accident, tout en affaiblissant un peu le pied, n'avait pas compromis le résultat de la résection. La cavité intercalcanéo-tibiale n'avait pas souffert; pas de tuméfaction sur d'autres points; mouvements de flexion et d'extension permettant la marche sans claudication. La figure 416 donne la forme du pied au moment de l'entrée du malade à l'Hôtel-Dieu.

Une incision faite au niveau du trajet fistuleux conduisit sur le calcanéum, où l'on trouva un foyer de fongosités superficielles qu'on abrasa. — Pas de lésions intra-osseuses.

Au bout d'un mois, le malade ne souffrant pas et pouvant marcher comme auparavant, partit sans attendre la cicatrisation complète de la fistule. — État général bon; rien de nouveau du côté des poumons ni des autres organes internes.

C'était cependant un sujet bacillaire, et au moment de l'opération nous trouvions un tel aspect aux fongosités que nous l'aurions volontiers amputé, si nous en avions eu l'autorisation.

Nous pourrions borner là notre démonstration, mais nous reprodui-

rons encore quelques figures pour donner une idée plus complète de la forme du pied que l'on constate après l'ablation de l'astragale et l'abrasion plus ou moins profonde de la mortaise ou du calcanéum.

Fig. 417. — *Forme du pied après l'ablation de l'astragale et l'évidement de la moitié supérieure de calcanéum chez une fillette de huit ans.* — D'après une photographie prise trois ans après l'opération.

Incision antéro-externe pour l'ablation de l'astragale; incision postérieure externe nécessitée par la lésion du calcanéum et qui a permis de pratiquer l'excision du tiers environ de la hauteur de l'os et une large excavation au niveau de sa partie moyenne. — Le talon est plus affaissé que dans la plupart des autres cas qui ont été figurés. Les plaques blanches dont est parsemé le cou-de-pied sont les cicatrices des boutons de feu appliqués au début de la maladie.

La figure 417 se rapporte à une fillette de huit ans, à qui nous avons enlevé l'astragale et profondément excavé le calcanéum. La forme du pied était très régulière malgré la diminution de la hauteur du talon. La guérison locale fut rapide et parfaite, malheureusement l'enfant, fille d'un père albuminurique et phthisique, présenta bientôt des symptômes de mal de Pott qui se bornèrent à un léger affaissement vertébral. Elle en paraissait guérie quand elle fut prise d'une phthisie aiguë et succomba quatre ans après l'opération, sans que le pied opéré eût éprouvé la moindre atteinte de l'infection tuberculeuse.

Fig. 418. — *Forme du pied après l'ablation de l'astragale seul* dans un cas très grave avec fusées purulentes remontant jusqu'au milieu de la jambe. — Opération pratiquée en 1885.

Cicatrisation lente, difficile; lésions pulmonaires commençantes. Malgré la gravité des lésions osseuses et péri-articulaires, le résultat orthopédique et fonctionnel a été excellent, et une légère mobilité a persisté entre le calcanéum et le tibia (15 degrés). — *Photographié deux ans après l'opération.*

Les figures 418 et 419 représentent des pieds auxquels l'astragale seul a été enlevé sans toucher au calcanéum. La mortaise péronéo-tibiale avait été cependant plus ou moins profondément abrasée.

Ces deux dernières figures représentent, l'une un pied opéré depuis cinq ans, l'autre le résultat d'une opération faite depuis dix-huit mois seulement.

Nous donnerons, dans le chapitre suivant, à propos des tarsectomies complexes et des ablations simultanées du calcanéum et de

l'astragale, des figures qui seront encore plus démonstratives au point de vue de la reconstitution du pied, puisque la plus grande partie du tarse aura été enlevée.

Fig. 419. — *Forme du pied après l'ablation de l'astragale seul*, pour une arthrite tibio-tarsienne dont le point de départ avait été une ostéite marginale du tibia. — Résection hâtive; cas favorable. — La photographie que reproduit le dessin a été prise 15 mois après l'opération.

2. *Des conditions qui favorisent un bon résultat orthopédique et fonctionnel après la résection tibio-tarsienne. — Mobilité de la néarthrose : danger des déviations consécutives.*

On peut, dans les cas favorables, obtenir une forme et surtout une direction parfaites du pied. S'il y a de l'équinisme, c'est la faute du chirurgien qui n'a pas maintenu le pied à angle droit sur la jambe, ou du malade qui n'a pas voulu suivre ses conseils.

Nous avons déjà parlé, à propos du traitement consécutif, de la surveillance incessante que devait exercer le chirurgien sur la position du pied et la direction des orteils, et du gros orteil en particulier. Il doit s'opposer à toute direction vicieuse, et il peut y remédier au début par une correction opportune de pansement; c'est-à-dire en plaçant le pied exactement à angle droit et en relevant l'orteil par une petite bandelette de caoutchouc fixée sur la portion jambière de l'appareil plâtré.

Malgré le soin qu'on a pris de mettre le pied à angle droit pendant la période de réparation de la plaie opératoire, il peut se produire un léger équinisme secondaire dès que les sujets commencent à marcher. Cette déviation s'explique par le mouvement de la marche normale et par l'avantage que le malade en retire pour combler le raccourcissement. Elle est aussi favorisée par l'atrophie plus prononcée des muscles de

la région antéro-externe qu'il est bon d'électriser pendant quelque temps après l'opération. Leur paresse limite le mouvement de flexion du pied et donne plus de prédominance aux extenseurs qui attirent le tarse en arrière. Dans ces conditions, il s'organise en avant des adhérences qui rendront plus tard le mouvement de flexion plus difficile.

La position inverse (talus), qui résulte du trop grand relèvement du pied en avant dans l'appareil, peut avoir de plus grands inconvénients pour la marche et pour le résultat esthétique de l'opération. Il faut donc, tant que la néarthrose n'est pas solide, être toujours en éveil sur les déplacements divers que peut éprouver le pied, pour les corriger dès le début quand on n'aura pas pu les prévenir.

Il est plus difficile de prévenir le léger degré de varus que nous avons signalé, et surtout de le corriger. Cette déviation du pied en dedans est due à des causes multiples. Elle est d'abord le résultat de la plus grande saillie en bas de la malléole externe ; le calcanéum remonté la rencontre plus tôt que la malléole interne et pivote en dedans. Elle est en outre le résultat du rapprochement du scaphoïde et du calcanéum, qui tendent à se mettre en contact dès que la tête de l'astragale a été enlevée. De plus, les muscles adducteurs sont plus puissants que les abducteurs et leur rétraction est souvent sollicitée par un certain degré d'inflammation de leurs gaines au-dessous de la malléole interne. Mais quand on a maintenu le pied en bonne position, la plante directement dirigée en avant dans la gouttière, le varus est insignifiant et même ne se produit pas d'une manière sensible.

Dans certains cas, pour le prévenir, nous avons excisé la pointe de la malléole, en la coupant obliquement en bas et en dehors.

Avec une chaussure soutenue par des tuteurs latéraux, on maintient le pied dans une bonne direction et l'on facilite son tassement, qui se produit peu à peu et n'est terminé qu'au bout de plusieurs mois, quand l'adaptation du calcanéum à la mortaise péronéo-tibiale est achevée. Grâce aux pressions réciproques des surfaces osseuses en contact et aux mouvements que leur impriment les muscles fléchisseurs et extenseurs, il se fait des changements de forme et il s'organise des coussinets de remplissage qui finissent par constituer les éléments stables d'une néarthrose mobile dans le sens antéro-postérieur.

Il nous manque des autopsies pour la décrire d'une manière précise, mais l'examen des pieds opérés depuis plusieurs années nous montre que les mouvements normaux se rétablissent et que la flexion et l'extension arrivent souvent à acquérir les deux tiers de leur excursion normale, c'est-à-dire toute l'amplitude nécessaire à un parfait fonctionnement. Ces mouvements augmentent graduellement pendant plusieurs années, et plusieurs de nos opérés nous ont dit gagner encore en souplesse après 6 ou 7 ans. Jamais cependant nous n'avons constaté une

mobilité antéro-postérieure aussi étendue qu'à l'état normal[1]. La flexion est, en général, relativement plus limitée que l'extension.

Nous n'avons jamais eu d'ankylose complète après l'ablation de l'astragale, excepté quand nous l'avons cherchée délibérément pour supprimer tout mouvement entre des parties qu'il nous paraissait plus prudent de faire souder en une seule masse. La mobilité a en effet ici, comme dans toutes les néarthroses, un grand inconvénient lorsqu'elle s'exerce sur des parties qui ont été profondément altérées et qui, malgré toutes les excisions et les abrasions, peuvent encore contenir des tissus suspects. Le meilleur moyen de ne pas avoir de récidive, c'est de supprimer le jeu de ces parties l'une sur l'autre et de prévenir, par cela même, les effets possibles des entorses et des mouvements exagérés.

C'est cette soudure qu'il était prudent de chercher quand on pratiquait la résection totale d'après l'ancienne méthode et qu'on enlevait une certaine hauteur de la colonne tibio-péronière. On peut avoir sans doute des malléoles de formation nouvelle, quand on a conservé le périoste, mais ces malléoles néoformées n'ont jamais la régularité et la solidité des premières. Chez la plupart des malades que nous avons opérés autrefois, nous avons constaté, lorsqu'il n'y avait pas d'ankylose, une fixité insuffisante du pied et une mobilité latérale qui forçait les opérés à porter indéfiniment et toujours même un appareil tuteur. Un de nos anciens opérés était encore obligé de porter un tuteur quinze ans après ; et le dernier que nous avons réséqué en 1880 (âgé de quarante ans, il est vrai), ne pouvait pas encore s'en passer six ans après ; nous n'avons pu le retrouver.

Chez les enfants, on aurait sans doute des renflements malléolaires plus saillants et plus solides ; mais la résection de toute l'épaisseur du tibia et du péroné, dès qu'elle sera faite à 9 ou 10 millimètres au-dessus de la mortaise, intéressera le cartilage de conjugaison et amènera un arrêt de développement.

3. *Forme du pied après l'ablation de l'astragale et la résection totale tibio-tarsienne : empreintes plantaires ; raccourcissement du bord interne et rétrécissement du pied : réduction de l'organe dans son ensemble. — Accentuation de la voûte plantaire ; disparition du pied plat chez les sujets présentant primitivement cette conformation.*

Les empreintes plantaires démontrent mieux que toutes les descriptions, les changements qui s'opèrent consécutivement dans le pied opéré. Si l'on considère seulement les pieds adultes, c'est-à-dire ceux pour lesquels on ne peut pas faire intervenir l'arrêt d'accroissement, on constate que l'ablation de l'astragale amène un raccourcissement de l'organe et un

1. Un de nos opérés cependant, réséqué à l'âge de huit ans, paraît présenter une mobilité tout à fait aussi étendue qu'à l'état normal (thèse de Trouillet, page 72. Obs. XIX).

rétrécissement de sa partie métatarsienne. De plus, au lieu de s'aplatir, le pied présente une voûte plus élevée, et quand on considère cet exhaus-

Fig. 420. — *Pied normal, présentant tous les caractères du pied plat*, mais n'ayant jamais donné lieu à des douleurs plantaires ni à la moindre gêne fonctionnelle. Il est probable que l'affaissement de la voûte s'est accentué pendant la période où le malade s'appuyait seulement sur ce pied.

Fig. 421. — *Pied opéré présentant une voûte normale et appuyant seulement sur le bord externe à sa partie moyenne.* Le pied est réduit dans toutes ses dimensions. Le bord interne présente deux centimètres et demi de raccourcissement. — Saillie de la tubérosité postérieure du cinquième métatarsien sur le bord externe du pied.

sement de la voûte, on comprend que Margary ait pu proposer l'ablation de l'astragale pour la guérison du pied plat. Le raccourcissement s'explique par le rapprochement du scaphoïde et du calcanéum : aussi

porte-t-il spécialement sur le bord interne. Quant au rétrécissement de la région métatarsienne, il est le résultat de l'atrophie des muscles interosseux et de l'amaigrissement général de l'organe, dû en grande partie à la maladie qui a nécessité la résection. Sous l'influence de cette double cause, il se fait un tassement antéro-postérieur et un tassement latéral qui sont bien indiqués par les empreintes que nous reproduisons ici, et qui donnent la forme et les dimensions des pieds d'un sujet opéré à l'âge de dix-neuf ans et dont la croissance n'était pas encore complètement achevée. C'est celui dont l'observation a été rapportée à la page 551 (obs. CVI).

Quand on mesure le pied de l'extrémité antérieure du gros orteil à la saillie postérieure du talon, on trouve un raccourcissement de 2 centimètres en moyenne, chez l'adulte. Mais le raccourcissement n'existe pas quand on mesure de l'extrémité du petit orteil. Le bord externe n'a pas changé; il nous a paru même, dans un cas, plutôt augmenté de 2 à 3 millimètres par le glissement des 4e et 5e métatarsiens en avant du cuboïde et le mouvement de ces os vers l'axe antéro-postérieur du pied.

Quand on compare les deux empreintes, on voit que le pied opéré touche le sol comme un pied normal, tandis que le pied sain est en contact par une large surface à sa région moyenne : il a tous les caractères du pied plat.

Cette accentuation de la voûte plantaire s'observe plus ou moins chez tous nos opérés, comme on peut le voir sur les pieds qui sont représentés par leur face interne. Elle se produit fatalement par le rapprochement du calcanéum et du tibia. La loge astragalienne est très étroite en arrière, l'astragale n'ayant pour ainsi dire pas de face postérieure et se trouvant réduit à un bord. Aussi, quand le calcanéum remonte contre le tibia, il touche d'abord le bord postérieur de la mortaise et son extrémité antérieure est obligée de remonter beaucoup plus pour venir en contact avec le plateau tibial. Il en résulte une obliquité du calcanéum en bas et en arrière et par cela même une élévation de la voûte plantaire au niveau de l'extrémité antérieure de l'os.

Nous avons insisté sur l'utilité de prévenir l'équinisme qui tend à se produire pour plusieurs causes, et qui s'explique, chez certains sujets, par la rencontre du scaphoïde avec le bord antérieur de la malléole et de la mortaise tibiales. La traction du tendon d'Achille sur le calcanéum n'est alors pour rien dans le déplacement. L'avant-pied se fléchit sur l'arrière-pied et ne peut être relevé en avant; il est retenu dans cette direction par le fait seul de la saillie du scaphoïde. Il peut être nécessaire alors d'enlever secondairement cet os pour corriger la difformité et augmenter l'amplitude des mouvements de flexion.

Dans la marche, le pied qui a été privé de son astragale porte plus que le pied sain sur la moitié antérieure du bord externe : un durillon se

forme tôt ou tard sous la partie antérieure du 5e métatarsien. La tubérosité postérieure de l'os, devenue plus saillante (fig. 421) par le fait de la déviation en dedans de l'avant-pied, frotte aussi contre la chaussure et peut occasionner un second durillon à ce niveau.

Les changements de forme du pied qui surviennent après l'ablation de l'astragale sont, au fond, très peu marqués, et l'on arrive à donner à cet organe une forme tellement régulière que, sans les cicatrices, il serait impossible de déterminer l'opération qu'il a subie. Malgré l'abaissement des malléoles et la saillie de la malléole externe, la difformité n'est pas apparente à première vue, et il faut un œil exercé pour la reconnaître; tout l'ensemble est satisfaisant au point de vue de la forme générale du pied et de la manière dont il appuie sur le sol.

Que l'on compare ces pieds à ceux que laissait l'ancienne résection tibio-tarsienne avec excision des malléoles et du plateau tibial, et l'on reconnaîtra sans peine, nous l'espérons, que la résection du cou-de-pied telle que nous la pratiquons donne des résultats incomparablement supérieurs. Au lieu de pieds difformes, ankylosés, et souvent déviés, nous conservons des pieds mobiles et tellement réguliers dans leur forme qu'il faut un examen attentif pour se rendre compte de la perte de substance qu'ils ont subie. Leur fonctionnement est en rapport avec leur structure. Tous les mouvements sont conservés, du moins au degré utile pour les actes physiologiques auxquels ils prennent part. Il y a des différences sans doute dans le résultat obtenu, en rapport avec la gravité des désordres antérieurs à l'opération et avec l'étendue des parties qu'il a fallu retrancher, mais, toute proportion gardée, la supériorité de la nouvelle méthode est toujours la même.

Le résultat se perfectionne avec le temps; la plupart de nos anciens opérés ne portent aucun appareil; ils marchent, travaillent comme auparavant; ils peuvent même courir. Il n'y a que ceux qui ont été opérés trop tardivement, et dans de mauvaises conditions, qui aient besoin d'une chaussure spéciale ou d'un tuteur à tiges latérales. Au bout de deux ou trois ans, dans quelques cas favorables, le pied a acquis une telle solidité et les muscles une telle puissance, que le malade peut s'élever sur la pointe du pied opéré et tenir l'autre pied en l'air pendant deux ou trois secondes sans s'appuyer, et beaucoup plus longtemps en prenant un appui avec le bout des doigts pour maintenir son équilibre.

4. *De l'ankylose tibio-tarsienne consécutive aux résections. — Difficulté de la marche. Utilité d'un léger équinisme quand le membre est raccourci. — Mobilité supplémentaire des diverses articulations du pied et accommodation des autres articulations du membre.*

Pendant longtemps, l'ankylose a été le résultat presque universelle-

ment désiré par les chirurgiens qui se décidaient à pratiquer la résection tibio-tarsienne. Quand on cherchait une articulation mobile, on s'en repentait le plus souvent ; car on n'obtenait qu'une pseudarthrose atypique, plus ou moins lâche, mais incapable de servir pour le fonctionnement normal du pied. Ce n'était qu'exceptionnellement et comme par hasard qu'on constatait une néarthrose régulière, lorsque, par suite de circonstances accidentelles, on se trouvait dans les conditions que l'expérimentation et les faits cliniques nous ont permis de déterminer aujourd'hui. Sans malléoles, en effet, sans fourche tibio-péronière, le pied ne peut pas être fixé, ni régulièrement actionné par les muscles conservés.

Aujourd'hui encore, beaucoup de chirurgiens recherchent une synostose tibio-tarsienne, et pour l'obtenir on a eu recours au clouage ou à la suture des os mis en rapport. Nous avons dit plus haut dans quelles conditions il faut encore la chercher. — D'une manière générale, nous dirigerons le traitement post-opératoire dans ce but, toutes les fois que nous n'aurons pas les conditions anatomiques propres à la reconstitution d'une néarthrose mobile et bien fixée, c'est-à-dire quand nous n'aurons pas conservé ou que nous ne pourrons pas recupérer des malléoles, et que les muscles qui doivent mouvoir le pied seront annihilés par une cause quelconque ou détruits.

L'ankylose devra être cherchée à angle droit, quand les os de la jambe et de la cuisse seront à peu près égaux des deux côtés ; en équinisme, quand le membre sera notablement raccourci par le fait de l'opération ou des troubles trophiques qui l'auront précédée. Avec une ankylose tibio-tarsienne, on ne peut marcher sans boiter que sur un sol uni, et en progressant lentement. Dès que le sol est accidenté et qu'on veut presser le pas, on boîte d'une manière très disgracieuse, surtout si les membres sont égaux au-dessus de la soudure tibio-tarsienne. Quand le membre est raccourci et que le pied est soudé en équinisme, le sujet appuie sur le talon métatarsien, la claudication est moindre et la marche moins fatigante. Mais il y a de très grandes différences selon les sujets : des ankyloses tibio-tarsiennes, survenues dans les mêmes conditions anatomiques, donnent des résultats fonctionnels bien différents qui s'expliquent par la mobilité supplémentaire des articulations ante-astragaliennes ou sous-astragaliennes, par des mouvements auxiliaires du genou et de la hanche, et en outre par l'état des muscles du membre et la sensibilité plus ou moins grande de la région opérée.

Pour juger des résultats définitifs de l'ankylose, il faut examiner des sujets depuis longtemps réséqués et complètement guéris. On constate alors qu'ils arrivent à tirer un excellent parti de leur membre qui, dans les premiers mois, avait paru ne pas pouvoir leur rendre de grands services. Dès que le pied est complètement indolent et peut fournir un point

d'appui solide, le malade trouve toujours moyen de le faire servir, et son fonctionnement s'améliore chaque jour pendant un certain temps par l'assouplissement de toutes les articulations anté-astragaliennes, non seulement de l'articulation de Chopart, mais de toutes les articulations tarso-métatarsiennes. Le degré d'assouplissement est variable sans doute, il est subordonné à l'âge du sujet, à l'intégrité des cartilages et des tissus fibreux qui normalement limitent le mouvement, mais qui cèdent peu à peu au poids du corps et à l'action musculaire. Les bains, les eaux thermales sont ici de puissants auxiliaires.

Il ne faut pas juger cette question d'après la seule considération des mouvements normaux, exécutés sans préparation par des articulations saines. En expérimentant, comme l'a fait Nodet[1], sur des cadavres de sujets sains, on n'obtient pas de mouvements appréciables. Ce n'est qu'à la longue que l'assouplissement se produit.

Il ne faut pas non plus arguer de l'impossibilité de décomposer le pas comme à l'état normal. Instinctivement le sujet s'ingénie à surmonter cette difficulté. Il soulève la cuisse et fléchit le genou, et ces mouvements, difficiles et pénibles au début, deviennent plus aisés et s'accomplissent avec moins de fatigue à mesure que les muscles chargés de les exécuter acquièrent plus de puissance fonctionnelle. Un des rares ankylosés que nous comptions parmi nos réséqués est capable de faire jusqu'à 30 kilomètres dans une journée, en marchant d'un pas modéré.

Ce qu'il faut surtout redouter, c'est l'ankylose en équinisme quand les membres sont égaux ou à peu près. En pareil cas, le résultat fonctionnel est si mauvais qu'on doit le corriger par une nouvelle opération, qui consistera à séparer les os ankylosés et à retrancher ce qui s'oppose à la perpendicularité du pied.

§ VIII. Des résections traumatiques de l'articulation tibio-tarsienne. — Résections pour luxations et fractures compliquées. — Résections pour plaies d'armes à feu.

Il est essentiel d'examiner à part les résections pour luxations avec plaie et les résections pour plaies d'armes à feu. Dans le premier cas, l'issue des os à travers la peau rend l'opération simple et facile, et l'expérience s'est depuis longtemps prononcée en sa faveur. Dans le second, la fracture des os sur place, par des projectiles de vitesse et de calibre différents, est accompagnée de désordres tellement variés que les règles générales de l'intervention seront plus délicates à poser. Avec les pansements antiseptiques actuels, on pourra souvent se dispenser de toute intervention active ou se borner à de simples esquillotomies. C'est cepen-

1. *Thèse citée.*

dant une erreur de croire que le traitement aseptique des blessures répond à tous les besoins. On pourra sans plus de dangers, et on devra même dans l'intérêt orthopédique, pratiquer certaines opérations réglées, telles que le déblaiement de la loge astragalienne, dans les cas de fractures comminutives. La suppression des accidents infectieux peut rendre moins nécessaires les résections antiphlogistiques ou préventivement antiseptiques, mais le point de vue orthopédique prend alors plus d'importance et légitime l'ablation de certaines parties qu'on ne pourrait conserver qu'en sacrifiant les mouvements ou la forme régulière du pied.

A. — DES RÉSECTIONS DE L'ARTICULATION TIBIO-TARSIENNE DANS LES LUXATIONS ET LES FRACTURES COMPLIQUÉES. — DE LA CONSERVATION DES MALLÉOLES COMME INDICATION DE PREMIÈRE IMPORTANCE AU POINT DE VUE ORTHOPÉDIQUE. — RÉTABLISSEMENT DE L'ÉQUILIBRE PAR LE CHEVAUCHEMENT DES FRAGMENTS DIAPHYSAIRES DU PÉRONÉ OU LA RÉSECTION D'UNE QUANTITÉ ÉQUIVALENTE A LA DIMINUTION DE LONGUEUR DU TIBIA.

La résection de l'extrémité inférieure du tibia saillante à travers les chairs est fréquemment nécessitée par les fractures complexes des extrémités tarsiennes des os de la jambe. C'est une opération depuis longtemps entrée dans la pratique et qui a déjà fourni au commencement de ce siècle de brillants succès, à Astley-Cooper, à Josse et à un grand nombre d'autres. La lésion qu'on observe le plus fréquemment, c'est l'issue du plateau tibial, séparé ou non de sa malléole, avec une fracture du péroné à un niveau supérieur (fracture de Dupuytren). Mais de nombreuses variétés peuvent se rencontrer qui nécessiteront la résection de la portion luxée du tibia ou des deux os de la jambe, soit que ces parties aient été assez longtemps exposées à l'air pour que la plaie ait été infectée, soit seulement qu'il y ait de nombreuses esquilles mobiles et une division en plusieurs fragments des surfaces articulaires.

Nous aurions à répéter ici ce que nous avons déjà dit à propos des luxations compliquées de plaie. Si l'on arrive immédiatement après l'accident, il faut réduire. Nous avons réussi plusieurs fois dans ces conditions, bien que tout le plateau articulaire eût été exposé à l'air; mais s'il y a des désordres étendus et si la plaie a eu le temps de s'infecter, il faut réséquer le plateau tibial, conserver la malléole, quand elle est en place, et faire chevaucher ou réséquer le péroné. On ne doit pas enlever l'astragale tant qu'il n'est pas lui-même luxé ou fracturé[1].

1. C'est surtout depuis que nous avons eu régulièrement recours à l'occlusion inamovible, à partir de 1871, que nous avons obtenu des succès à la suite de la réduction des os luxés à travers la peau. Grâce à l'appareil ouato-silicaté, appliqué sur le membre après la désinfection de la plaie, nous avons eu plusieurs cas de réunion par première intention, sans pus, suivis de retour presque complet des mouvements. Avant cette époque, nous avions perdu à l'Hôtel-Dieu presque tous nos malades de pyohémie. Aujourd'hui avec une antisepsie plus complète, les succès sont encore plus fréquents.

Les malléoles séparées à leur base seront laissées sur les côtés de l'astragale, à moins qu'elles ne soient broyées elles-mêmes et divisées en éclat. Dans tous les cas, il faut en conserver le plus possible afin de les faire ressouder à la surface de section du tibia et de reconstituer par cela même les branches de la mortaise.

Quand le plateau tibial est luxé avec sa malléole, il faut enlever sans doute cette saillie qui ne tient plus à rien, mais on doit chercher à la remplacer par une coupe modelante du tibia si l'état des parties le permet. Plus le sujet est loin de l'enfance, plus un prolongement latéral sera utile pour soutenir et fixer l'astragale. Quand le sommet seul de la malléole interne est resté dans la plaie, il faut ne pas y toucher et le conserver précieusement.

Si l'on a été obligé d'enlever une malléole et à plus forte raison les deux prolongements de la mortaise, il ne faut chercher que l'ankylose en bonne position, c'est-à-dire le pied fléchi à angle droit.

Le péroné peut être fracturé à un niveau différent, et quelquefois bien au-dessus de l'articulation. On n'y touchera pas si, en faisant chevaucher les fragments, on peut rapprocher l'astragale de la surface de section du tibia et mettre le pied d'aplomb. Mais si ce rapprochement ne peut pas s'opérer sans qu'on soit obligé de presser violemment sur le pied pour faire remonter en haut le fragment inférieur du péroné, il faut retrancher sur un des fragments (celui qui se présentera le premier à la plaie) une hauteur égale à celle du déficit du tibia. Dans le cas où le péroné serait cassé très haut, sans plaie, il faudrait le découvrir au-dessus de la malléole pour faire la résection nécessaire; cette plaie se confondrait avec la plaie articulaire et permettrait de la drainer au besoin. Polaillon[1] a bien fait ressortir l'utilité de la résection du péroné à ce niveau sans toucher à la malléole qui doit être laissée en place.

Aujourd'hui, nous pouvons obtenir une articulation mobile beaucoup plus facilement qu'autrefois à cause *de la résorption graduelle des adhérences quand la suppuration a été évitée.* On voit, en effet des os qui paraissaient primitivement soudés, devenir peu à peu mobiles l'un sur l'autre; et quand la surface cartilagineuse de l'astragale se trouve intacte, la mobilité de la néarthrose se rétablit plus sûrement encore, les granulations qui se développent sur la coupe du tibia ne pouvant se réunir directement avec le cartilage astragalien.

La résection des extrémités inférieures du tibia et du péroné ou du plateau tibial seul a donné de tout temps des résultats qu'on peut appeler excellents, malgré la mortalité qui la suivait assez souvent avant les pansements actuels. Mais la mortalité après les tentatives de conservation était bien plus considérable encore. Dans une statistique person-

1. *Bulletin de l'Académie de médecine*, 1881, p. 1156.

nelle d'avant 1870, nous avions eu deux morts sur cinq résections et quatre morts sur cinq tentatives de conservation faites dans des conditions comparables, ces derniers cas paraissant seulement moins graves que ceux pour lesquels nous avons réséqué.

Aujourd'hui la mortalité est tellement diminuée avec les pansements antiseptiques que, en dehors des cas où l'amputation est impérieusement commandée, nous devons réséquer toutes les fois que nous pouvons conserver au squelette de la jambe et du pied une longueur suffisante pour un bon fonctionnement du membre. Un membre diminué de 12 centimètres portant sur le tibia et le péroné, mais ankylosé au cou-de-pied en équinisme, sera toujours préférable à un moignon d'amputation, même avec une amputation à lambeau talonnier (chap. XXIII).

Lorsqu'on n'a enlevé qu'une hauteur de 3 à 5 centimètres, on obtient des résultats orthopédiques et fonctionnels des plus satisfaisants.

Les figures que nous reproduisons ici montrent la forme du pied

Fig. 422. — *Résection de l'extrémité articulaire inférieure du tibia à la suite d'une luxation à travers la peau.* La figure, faite d'après une photographie deux ans après l'opération, montre que le pied opéré (pied droit) repose régulièrement sur le sol par sa face plantaire et que la jambe est notablement raccourcie (4 centimètres et demi).

obtenu chez deux sujets âgés, au moment de l'accident, l'un de soixante-deux ans (fig. 422 à 424), l'autre de soixante-trois (fig. 425).

De ces deux résections l'une a été faite le lendemain de l'accident, avant l'infection de la plaie (résection antéfébrile), l'autre douze jours après, alors que le foyer était déjà en suppuration. Le résultat orthopédique et fonctionnel a été excellent dans les deux cas. Les opérés

marchent sans fatigue, et sans se livrer à un travail pénible, se tiennent sur leurs jambes toute la journée.

Les figures 422, 423, 424 montrent le résultat orthopédique obtenu par la résection du tibia au bout de deux ans. Il est d'autant plus intéressant à constater qu'il s'agissait d'un homme de soixante-deux ans. Il avait quitté les béquilles depuis seize mois et était déjà capable de faire à pied, en s'aidant d'une canne, 7 kilomètres en un jour. Il

Fig. 423 et 424. — *Même sujet que pour la figure précedente.*

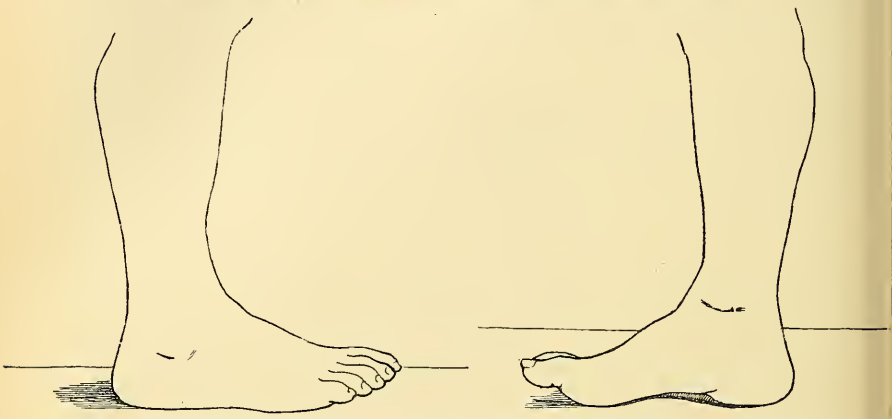

Fig. 423. — Membre opéré vu par sa face externe.

Cicatrice de l'incision par laquelle on a drainé l'articulation après avoir enlevé quelques esquilles du péroné en laissant la malléole en place.

Fig. 424. — Membre opéré, vu par sa face interne.

On voit, au niveau de l'articulation, la cicatrice de la plaie par où le tibia faisait saillie, sans la malléole interne qui s'était brisée et était restée en place.

marchait de mieux en mieux, surtout, nous disait-il, depuis que son cou-de-pied se déraidissait. On constatait, en effet, de légers mouvements (12 degrés environ) entre le tibia et l'astragale. Une articulation nouvelle était en train de s'établir. Le pied était très solide, grâce à la conservation des deux malléoles qui s'étaient ressoudés à leur os respectif. Une hauteur de 46 millimètres du tibia avait été retranchée.

Ce sujet a soixante-cinq ans aujourd'hui (1er sept. 1890). Il est toute la journée sur ses jambes, occupé à de petits travaux, montant les étages sans difficulté, ne se servant pas de canne et ne portant pas de chaussure spéciale. Il peut faire des marches de 15 kilomètres. Ce qu'il y a de plus intéressant à constater, c'est que son articulation a recouvré une mobilité antéro-postérieure qui arrive aujourd'hui (un peu plus de trois ans après l'opération) à plus de la moitié de l'excursion normale. C'est après l'issue d'une petite esquille, spontanément sortie il y a un an, que l'assouplissement est arrivé à ce degré.

La figure 425 représente le résultat d'une opération analogue pratiquée secondairement sur un homme de soixante-trois ans. On avait réduit la luxation, et des accidents graves s'étaient déclarés, suppuration du foyer, fusées au-dessus de la fracture. Nous fîmes la résection du plateau tibial en laissant la malléole qui s'était fracturée à 12 millimètres de sa pointe. Nous incisâmes ensuite un foyer purulent au niveau du péroné, et, après avoir enlevé quelques esquilles et sectionné une pointe aiguë, nous pûmes faire remonter la malléole et mettre l'astragale

Fig. 425. — Forme du pied deux ans après la résection intra-tébrile du tibia sur une hauteur de 4 centimètres, l'ablation de quelques esquilles sus-malléolaires du péroné et la résection d'un fragment aigu.

en contact avec le tibia. Les accidents cédèrent après la résection et ce large débridement, et le pied s'ankylosa dans la position indiquée par la figure 425. Dans le cas précédent, nous avons eu une articulation mobile, bien que l'âge du malade fût aussi avancé, à un an près; ici, à cause de la suppuration antérieure du foyer de la luxation, nous ne pouvions espérer qu'une ankylose.

Malgré cette ankylose, le sujet, qui a soixante-six ans aujourd'hui, peut faire des marches de 10 kilomètres, sans canne et sans chaussure spéciale, et s'occupe toute la journée à construire ou à réparer des fours en maçonnerie dans l'usine où il travaille.

Des résultats analogues ont pu être obtenus de tout temps[1] et il est

1. Poinsot, analysant les résultats des anciennes opérations, dit à ce sujet : « Sur 41 faits où le malade est suivi, il n'y a pas un seul insuccès. On ne peut considérer, en effet, comme tel le fait d'Ollier, où persistait une légère déviation du pied en dehors que corrigeait un appareil prothétique : la marche était en somme absolument facile. Le secours de la prothèse fut également utile, au moins pour les premiers temps qui suivirent l'opération, au malade de Broca. Pour les autres faits, le succès est incontestable et complet. Un malade guérit sans conserver,

facile d'en comprendre la raison. Dans les luxations traumatiques, les fragments à retrancher se trouvent presque dans les conditions qu'on obtient par la méthode sous-périostée. Chez les jeunes sujets, le périoste est resté adhérent aux parties molles, et le plus souvent, à tout âge, les extrémités osseuses font saillie après s'être séparées des malléoles et de leurs ligaments qui sont restés en place au milieu des parties molles. Quand la luxation est latérale, les extrémités osseuses ont passé dans les intervalles des muscles dont les insertions et les rapports sont restés intacts. La gaine périostéo-capsulaire se trouve donc naturellement conservée, en partie du moins, et les chirurgiens qui ne faisaient que scier les bouts de l'os saillants à travers la peau, pratiquaient quelquefois, sans le vouloir, une résection sous-périostée. Il en était autrement des résections sur les os ayant conservé leur situation et leurs rapports normaux. On enlevait tout alors, périoste et os; on coupait les ligaments et quelquefois les tendons; c'est ce qui contribue à expliquer les résultats si défectueux qu'on obtenait dans les résections pathologiques qui arrivaient à la guérison.

Si les résultats ont été généralement bons de tout temps après les résections des extrémités tibio-péronières luxées à travers la peau, il nous appartient de les rendre meilleurs encore. Nous devons compléter et régulariser ce qu'a fait la nature, en détachant de l'os les parties périostiques et ligamenteuses qui peuvent lui adhérer encore, c'est-à-dire en conservant ceux des éléments de soutien et de régénération osseuse que les extrémités luxées ont entraînés avec elles. On dénudera donc méthodiquement les fragments à retrancher et on les sciera ensuite à la hauteur indiquée par le niveau des lésions.

Dans quelques cas de luxations produites par une violence extrême, les muscles sont arrachés et leurs tendons divisés par le bord tranchant de l'os qui les a accrochés sur son passage. S'ils ne sont pas trop délabrés

de son opération et de la blessure grave qui l'a nécessitée, qu'une claudication légère. Dans une observation de Flour, le malade fait plusieurs lieues à pied avec une charge de bois sur le dos; les six opérés de Taylor reprennent leurs pénibles travaux de mineurs; la jeune fille de Josse et Ladent saute et danse comme ses compagnes; le cocher G. Hicks monte sur son siège et en descend avec la plus grande facilité; l'opéré de G. Cooper marche aussi librement qu'avant; l'opéré de Hamilton, qui était matelot, peut retourner à la mer; celui de Richet peut appuyer fortement le pied sur le sol; l'opéré de Merz travaille à une mine de houille, située sur une montagne, qu'il gravit et descend sans appui; l'opéré de Rigaud se sert très activement de son membre; celui d'Oré, qui était capitaine de navire, part au bout d'un an, fait naufrage et est assez libre de ses mouvements pour se sauver quand la plus grande partie de son équipage périt. Un de mes malades marchait facilement sans secours; il se met apprenti chapelier, profession qui exige de rester presque complètement debout. On le voit, comme le dit M. Spillmann, « de toutes les résections, celles que nous étudions en ce moment donne peut-être les résultats les plus beaux ». Poinsot (*Des luxations compliquées du cou-de-pied,* page 289.)

Il ne faudrait pas cependant être trop optimiste, car nous avons eu l'occasion de rencontrer quelques résultats beaucoup moins brillants; mais ces cas défectueux, laissés généralement dans l'ombre et explicables par la gravité de la lésion ou l'insuffisance des soins consécutifs, ne détruisent pas le fait général signalé par Poinsot et Spillmann.

il faut les réintégrer dans leur gaine et les réunir par la suture. La destruction de certains muscles (abducteurs et adducteurs du pied) a pu donner lieu dans certains cas à des déviations secondaires dues à la prédominance d'action de leurs antagonistes. Verneuil a insisté sur cet accident[1] et recommandé de réséquer préventivement les tendons des antagonistes. Nous n'avons jamais eu besoin de recourir à ce moyen qui est cependant très rationnel en principe, quand les tendons divisés ne peuvent être ni réintégrés, ni suturés.

B. — DE LA RÉSECTION TIBIO-TARSIENNE DANS LA CHIRURGIE D'ARMÉE. — DU DÉBLAIEMENT PRÉVENTIF DE LA LOGE DE L'ASTRAGALE DANS LES CAS DE FRACTURE COMMINUTIVE DE CET OS.

Cette résection est entrée tardivement dans la pratique des chirurgiens militaires[2], et ce n'est que depuis les observations publiées par Langenbeck à la suite de la deuxième guerre de Schleswig-Holstein, et un peu plus tard par Neudörfer, qu'on put recueillir un nombre de faits suffisant pour discuter et apprécier sa valeur en chirurgie d'armée. Les faits de Langenbeck furent pratiqués par la méthode sous-périostée, et se rapportaient tous à des résections secondaires ou tardives. Sur 6 cas de la guerre danoise[3], il n'y avait eu qu'un mort, et, sur 5 nouveaux cas de la guerre de Bohême[4], on ne signalait qu'un échec ; le malade avait succombé à la gangrène produite par un appareil trop serré. Ces faits firent une grande impression en Allemagne, et nous nous étions empressé de les publier dans le *Traité de la régénération des Os*. Ils annonçaient, en effet, des résultats très remarquables et venaient tout à fait à l'appui de notre méthode opératoire que nous nous efforcions depuis plusieurs années à faire prévaloir. Les chirurgiens allemands, entraînés par l'exemple et les préceptes de Langenbeck, se lancèrent en grand nombre sur ses traces. C'est à eux qu'appartiennent presque complètement les 104 cas qui ont été recueillis dans la guerre de 1870-71. Mais malheureusement les résultats furent tout autres que ceux qu'on avait publiés après les guerres de 1864 et 1866, et, bien qu'on n'ait guère pratiqué que des résections secondaires, on n'obtint que des succès peu brillants, puisque, sur 55 cas de guérison, Gurlt ne compte que 8 résultats qu'il qualifie de très bons. Il comprend sous ce chef les pieds ankylosés en bonne position avec mobilité et bonne direction des orteils ! Or, sur 8 opérés, 1 seul n'était pas ankylosé. Quant

1. *Bulletins et mémoires de la Société de chirurgie*. 1882.
2. La première résection aurait été faite par Matthew, chirurgien anglais, dans la guerre de Crimée.
3. *Ueber Resection des Fussgelenks bei Schussfract. desselben nebst Vorst. eines Falles von subperiost.* etc. — In *Berlin. Klin. Wochenschr.*, 1865.
4. *Ueber die Schussf. der Gelenke ihre Behand.* Berlin, 1868.

aux autres résultats, 21 sont donnés comme bons, et 25 comme médiocres ou mauvais[1].

Les chirurgiens français pratiquèrent peu cette résection, et avec raison. Obligés d'abandonner leurs malades, ils n'auraient eu que de mauvais résultats orthopédiques après une résection où les soins consécutifs ont une importance majeure. Nous n'avons eu qu'une occasion de la pratiquer à cette époque; notre malade guérit, mais nous ignorons le résultat définitif. On se montrait, du reste, de plus en plus porté vers la conservation dans les blessures accompagnées de peu de désordres, et on amputait dans les autres. Dans quelle mesure réussit-on? il nous serait impossible de le dire à cause de l'insuffisance des documents statistiques que nous possédons, mais l'impression générale fut que la conservation devait être plus souvent tentée à l'avenir.

Pour donner une idée plus complète des résultats de la résection tibio-tarsienne avant les pansements actuels, nous terminerons par la reproduction des conclusions d'Otis :

« La substitution de la résection de l'articulation du cou-de-pied à l'amputation de la jambe n'a pas été avantageuse au point de vue de la conservation de la vie. Sur les 33 cas dans lesquels cette opération fut pratiquée, les résultats sont connus pour 31, dont 9 (ou 29 pour 100) eurent une issue fatale, tandis que la mortalité des cas traités par l'expectation fut seulement de 19,5 pour 100, et celle de l'amputation de 25,1 pour 100. Les résultats de cette opération accomplie dans les guerres européennes sont même moins satisfaisants, comme le montre d'ailleurs le tableau suivant[2].

« Considérant les résultats ultérieurs dans les 22 cas de guérison après la résection du cou-de-pied dans la guerre civile américaine, nous trouvons que 3 fois l'opération fut suivie d'une amputation secondaire, et que 9 fois au moins l'articulation resta douloureuse et enflée, obligeant le patient à se servir de béquilles ou de bâtons pour se soutenir, et le rendant impropre au travail physique. Dans plusieurs cas, les blessures se rouvrirent, des abcès se déclarèrent pendant plusieurs années après la blessure. Il s'ensuivit une circulation défectueuse et des veines variqueuses; et, dans un cas, l'irritation continue finit par se propager jusqu'à l'articulation du genou. Il est donc nécessaire de réitérer l'opinion exprimée dans un rapport préliminaire, à savoir que si

1. Voir dans notre premier volume (p. 946) le tableau relatif à la classification de Gurlt.

2. Dans ce tableau qui relate les 10 premières observations dues à Matthew (guerre de Crimée), à Langenbeck (guerre de Schleswig de 1864, plus une résection tardive sur un blessé de Crimée), et à Neudörfer (guerres d'Italie, 1859, du Schleswig, 1864, et du Mexique, 1865), se trouvent les séries plus nombreuses de la guerre de Bohême (26 cas, et 4 décès seulement), et la série de la guerre de 1870-1871, qui comprend 104 cas, dont 100 cas à résultat connu, sur lesquels 40 morts, soit 40 pour 100. Dans la guerre turco-russe de 1877-1878, il y eut 4 morts sur 9 résultats connus, soit 44 pour 100.

l'usage judicieux de la gouge et du davier est admissible dans une blessure par arme à feu de l'articulation du cou-de-pied, les résections typiques réussissent rarement.... Les guérisons avec membre utile après cette opération ont été obtenues quelquefois pendant la guerre franco-prussienne en 1870-1871, et plus tard avec le traitement antiseptique, dans la guerre russo-turque 1876-1877, mais un temps suffisant s'est à peine écoulé pour pouvoir juger des résultats définitifs des opérations accomplies durant ces campagnes[1] ».

Nous ne nous étendrons pas davantage sur ces documents des guerres passées qui ne peuvent plus guère nous servir pour l'avenir. Les conditions sont tellement différentes depuis les pansements antiseptiques que la conservation, absolue ou après esquillotomie, devra remplacer les résections typiques dans les cas que les chirurgiens allemands et américains regardaient comme justiciables de ces dernières opérations. Mais ce serait une erreur de croire que les résections du cou-de-pied, surtout l'ablation de l'astragale, n'auront plus d'indications à l'avenir. Le point de vue est changé sans doute ; mais si l'intérêt vital doit être moins souvent en jeu que par le passé, le côté orthopédique prendra une nouvelle importance. Et alors on ne devra plus penser seulement à sauver la vie et à conserver un membre à son blessé, on interviendra pour le lui conserver dans les meilleures conditions possibles. Un pied ankylosé ne sera plus l'idéal du chirurgien ; il devra dans certains cas tout combiner pour lui conserver ses mouvements.

Il est en particulier une opération que nous recommanderons dans les cas de fracture comminutive de l'astragale par coup de feu : c'est l'ablation totale des fragments de cet os, c'est-à-dire le nettoyage, *le déblaiement complet de la loge astragalienne*. Que peut-il résulter, en effet de ces fractures en éclat ? En se mettant dans l'hypothèse la plus favorable, on n'obtiendra jamais qu'une ankylose et on aura à redouter la suppuration du foyer de la fracture et l'élimination par nécrose d'un certain nombre de fragments osseux, c'est-à-dire une suppuration toujours longue et parfois interminable. Or, en enlevant préventivement tous ces fragments, on simplifiera le foyer de la fracture et l'on aura dans l'avenir un meilleur résultat fonctionnel. C'est dans ces conditions, entre des surfaces revêtues de cartilages, qu'une articulation mobile, tibio-calcanéenne, aura le plus de chances de s'établir. Contrairement à cette ligne de conduite dans les fractures comminutives limitées à l'astragale, on devra chercher une ankylose après les fractures en éclat des malléoles, lorsqu'on sera forcé de sacrifier ces appendices.

Les résections secondaires ou tardives (intra-fébriles ou post-fébriles)

1. Otis, *Injuries of the lower extremities*, in *Medical and Surgical History*, etc., part. III, vol. II, p. 610.

devront être pratiquées quand on n'aura pu prévenir l'infection de la plaie et la suppuration de la loge astragalienne. Dans ces résections, on procédera, surtout chez les adultes, avec la plus stricte économie pour les malléoles et les extrémités tibio-péronières, dès qu'on aura assuré le libre écoulement du pus, et enlevé tout ce qui peut entretenir l'infection de la plaie (esquilles et corps étrangers). Mais ici encore, nous recommanderons en principe l'ablation de l'astragale fracturé, le déblaiement de la loge astragalienne envahie par le pus étant le meilleur moyen de préserver de la nécrose les saillies osseuses qui la limitent.

§ IX. Des résections et ostéotomies orthopédiques applicables aux diverses difformités de l'articulation tibio-tarsienne et aux directions vicieuses du pied qui en sont la conséquence.

Pour remédier aux déviations du pied qui sont le principal inconvénient des difformités, soit congénitales, soit acquises, de l'articulation tibio-tarsienne, il faut rétablir l'axe de la mortaise péronéo-tibiale dans sa direction normale et replacer l'astragale dans sa situation primitive, s'il a lui-même éprouvé des changements de forme, de rapport et de direction.

Nous avons déjà vu en traitant de l'inégalité de développement des os de la jambe, et plus tard des résections des malléoles, quelles étaient les conséquences nécessaires de la saillie plus grande ou de la diminution en longueur d'un des os qui constituent la mortaise péronéo-tibiale. Il en résulte des déviations du pied qui rappellent toutes les formes du pied-bot congénital et qu'on a décrites, du reste, sous le nom de pied-bot acquis traumatique. Nous nous occuperons ici de ces derniers seulement, renvoyant au chapitre suivant les résections ou opérations diverses sur le squelette qui ont pour but de remédier aux pied-bot congénital. Nous avons déjà vu que, malgré le siège tarsien des déformations osseuses, on a cherché à redresser le pied par l'ostéoclasie ou l'ostéotomie des os de la jambe. On les divise dans leur diaphyse pour déplacer le pied en masse avec le segment inférieur du tibia et du péroné. On déforme la jambe pour mettre la plante du pied dans son plan normal et lui permettre d'appuyer sur le sol.

Les déviations résultant de luxations non réduites ou de fractures articulaires mal soignées ont été de tout temps traitées par le redressement forcé; mais pendant longtemps on n'allait pas au delà de l'ostéoclasie manuelle. On ramenait de force le pied dans une direction meilleure en brisant les malléoles; et, en faisant appel au poignet vigoureux d'aides bien musclés, on arrivait, même après plusieurs mois, à des corrections très utiles au point de vue fonctionnel. Mais, dans ces dernières années, le perfectionnement des ostéoclastes a permis d'aller beau-

coup plus loin et de réussir là où s'arrêtait la puissance des mains, Trélat en 1882 avait fait construire par Collin un appareil spécial, et bientôt Robin s'appliqua à briser avec son instrument les cals les plus solides. Ces ostéoclasies, quelque brutales qu'elles paraissent, rendront des services dans beaucoup de consolidations vicieuses des fractures tibio-péronières ; et lorsque les parties molles périphériques sont saines, qu'il n'y a pas de cicatrices profondes et que les plaies osseuses sont guéries, nous y recourons généralement. Nous nous en contentons si nous arrivons à placer la plante du pied dans une direction à peu près normale, c'est-à-dire à un degré où la difformité soit compatible avec un bon usage du membre, et permette l'application d'un appareil qui en masque ou en corrige les inconvénients. Mais il est des lésions graves, complexes, pour lesquelles l'ostéotomie et la résection constituent des méthodes de traitement beaucoup plus efficaces et en réalité moins dangereuses : lorsqu'il y a des trajets fistuleux et des soudures cicatricielles de la plupart des tissus du membre, par exemple, et en outre lorsqu'il y a des saillies difformes qu'il est impossible de réduire sans retrancher une certaine hauteur de la colonne osseuse. En dehors de ces lésions où l'opération sanglante est la seule rationnelle, nous étendons de plus en plus le champ d'application des résections pour arriver à un résultat orthopédique plus parfait. Il y a vingt ans, le brisement forcé avait toutes nos préférences. Mais aujourd'hui que nous pouvons, sans de sérieux dangers, porter le ciseau dans ces masses informes, les tailler, les sculpter à loisir pour les adapter dans des rapports exacts, et que nous savons diriger notre acte opératoire de manière à avoir non seulement un membre plus régulier, mais un pied mobile et tout aussi solidement fixé, ce serait être en retard sur le mouvement chirurgical que de s'en tenir aux moyens qui étaient bons quand la moindre plaie articulaire pouvait être suivie d'accidents graves !

Ces résections orthopédiques sont sans doute délicates, difficiles même dans certains cas ; elles demandent à la fois une main exercée, et des connaissances précises sur les propriétés des tissus intéressés et les processus réactionnels qui suivent leur section ou leur simple irritation. Mais, ces conditions réunies, on obtient des résultats orthopédiques et fonctionnels tellement supérieurs à ceux de l'ostéoclasie qu'il est superflu de les comparer. Dans les cas d'ankylose par exemple, et surtout d'ankylose portant sur plusieurs articulations du tarse, c'est par la résection seule qu'on arrivera à rétablir la forme normale et les mouvements physiologiques du pied.

Les résections ou ostéotomies orthopédiques du cou-de-pied sont applicables à une foule de lésions, différentes par leur origine et leur localisation, mais qui ont toutes abouti, pour un motif ou pour un autre, à une déformation permanente du squelette du pied. Les causes les plus

fréquentes sont l'insuffisance et les défectuosités du traitement de la fracture ou de la blessure primitives. Mais, quelle qu'en soit la cause, la lésion de forme persiste et n'est réparable que par l'excision des portions osseuses exubérantes, la séparation des os ankylosés et la réintégration des parties déplacées. Ce seront donc le plus souvent des opérations complexes, dans lesquelles le point de vue géométrique sera toujours prédominant.

Ces résections ou ostéotomies orthopédiques ont déjà donné lieu, dans ces dernières années et dans tous les pays, à de nombreuses opérations, parmi lesquelles nous rappellerons, par ordre de date, celles de Mayer (de Wurtzbourg) 1840, Korzeniowski (1859), Berend (1861), Richet (1874), Langenbeck (1874), Verneuil (1879), Polaillon (1881), etc.[1], qui se rapportent aux principales variétés de ces lésions. Nous y avons eu recours assez souvent nous-même, et c'est sur la comparaison de nos faits personnels avec ceux que nous venons de rappeler, que nous allons nous baser pour tirer quelques règles générales applicables à l'ensemble de ces lésions. Nous examinerons d'abord les déformations produites par les fractures et les luxations non réduites, et ensuite les ankyloses simples, *in situ*, de l'articulation tibio-tarsienne, en position plus ou moins vicieuse, il est vrai, mais sans luxation des os.

A. — DES OSTÉOTOMIES ET RÉSECTIONS ORTHOPÉDIQUES DANS LES FRACTURES ARTICULAIRES OU LES LUXATIONS ANCIENNES NON RÉDUITES.

L'ancienneté de l'accident est un élément important dans la question pour déterminer le mode opératoire et prévoir les obstacles qu'on aura à surmonter. Ne traitant ici la question qu'au point de vue orthopédique, nous éliminerons les fractures récentes et celles dans lesquelles le traumatisme est encore par lui-même, c'est-à-dire par la suppuration qu'il occasionne et les accidents auxquels il expose, le principal élément de la lésion. Nous en avons déjà parlé plus haut. Nous ne nous occuperons, en un mot, que des cas dans lesquels la correction de la difformité constitue l'indication essentielle, des opérations orthopédiques en un mot. Il n'y a pas de limite fixe et de temps uniforme pour qu'une résection cesse d'être classée dans les résections traumatiques et prenne le nom d'orthopédique. Dans certains cas, au bout de quelques semaines, elle méritera cette dernière qualification. Toujours est-il que dans la comparaison des observations, il faut mettre à part les opérations faites sur des tissus sains et depuis longtemps cicatrisés (résections orthopédiques pures), et celles qui, tout en étant faites pour redresser une difformité,

1. Voyez, pour de plus amples renseignements, Poinsot (*Des luxations compliquées du cou-de-pied*) et les thèses citées de Bide, de Gangolphe, de Campenon, etc.

portent sur des tissus encore en suppuration (résections orthopédiques mixtes, à la fois antiphlogistiques et orthopédiques).

Dans les luxations anciennes du tibia seul, le péroné s'étant fracturé au-dessus et ayant conservé ses rapports avec l'astragale, l'indication est simple. Il faut retrancher de l'os saillant une longueur suffisante pour faire arriver l'astragale à son niveau, après avoir sectionné et au besoin excisé le péroné au-dessus de sa malléole. Nous recommandons toujours de conserver les deux malléoles pour les faire ressouder après la réduction de l'astragale, à leur os respectif. La chose est possible lorsque, après s'être séparées de leur base, elles sont restées en rapport avec l'astragale sans se souder avec lui, ou bien lorsqu'elles ont été entraînées par leur os respectif sans que la luxation se soit accompagnée de plaie.

Les luxations latérales sont les plus fréquentes, mais les déplacements des os de la jambe se font aussi en avant et en arrière. L'indication est toujours la même : retrancher la partie qu'on ne peut pas réduire et qui s'oppose au replacement du pied à angle droit sur la jambe. On peut arriver du premier coup à ce résultat en coupant une hauteur suffisante des os de la jambe; mais si l'on veut ménager la longueur du membre et ne couper que juste ce qu'il faut, il sera souvent nécessaire de faire des coupes ou des excisions correctrices à cause des ostéophytes ou de la rétraction des tissus fibreux qui enlèvent leur souplesse aux parties molles. Il faut autant que possible ne pas dépasser les renflements juxta-épiphysaires des os de la jambe, car une fois tout le bulbe enlevé, les os amincis ne présentent que des surfaces étroites qu'il est plus difficile d'adapter et de maintenir. C'est alors que la fixation de l'astragale par le clouage peut être très utile pour assurer l'ankylose.

Chez les sujets âgés surtout, il faudra mettre tout en œuvre pour établir une solide ankylose. Une femme de soixante-dix ans à qui nous avions pratiqué la résection de l'extrémité inférieure du tibia et du péroné pour une luxation non réduite de l'astragale en arrière, fut rapidement guérie, mais ne put jamais se passer de tuteur à cause de l'absence de soudure osseuse tibio-astragalienne. Il ne se forma que des adhérences fibreuses. Nous avions négligé d'aviver l'astragale dont le cartilage était cependant déjà en partie résorbé; mais il eût été préférable, croyons-nous, de cruenter toute la surface qui devait être mise en rapport avec la coupe du tibia.

Dans les déviations latérales simples, telles que celles qui sont produites par certaines fractures du péroné avec arrachement de la malléole interne, on brisera avec le ciseau et on réséquera le péroné un peu au-dessus du niveau de l'ancienne fracture pour pouvoir ramener les fragments dans leur axe normal. Mais si le problème mécanique est d'une simplicité très grande dans des exercices cadavériques ou sur le vivant dans une fracture récente, il en est autrement dans les fractures anciennes

soudées par un cal irrégulier et souvent exubérant. Des fragments osseux déviés, des esquilles interposées et soudées dans une position vicieuse, créent des obstacles inattendus. Il faut faire des incisions beaucoup plus étendues qu'on ne le pensait tout d'abord, et, ces obstacles enlevés, on n'est pas encore au bout de ses peines.

Les tissus fibreux de nouvelle formation, et les muscles rétractés et adhérents, s'opposent à la coaptation, malgré la section ou la résection du cal et des stalactites osseuses. Rien ne résiste dans le squelette, et l'on a cependant la plus grande peine du monde à remettre les parties en place. Les variétés de fractures ou de luxations sont telles qu'il faut s'attendre toujours à de grandes résistances dans les opérations pour les difformités anciennes. On en est réduit alors à achever secondairement, par des appareils à redressement lent et à tractions élastiques, la correction de la position vicieuse. On aura recours à ces moyens dès la guérison de la plaie et avant la ressoudure des os sectionnés.

Ces opérations sont donc généralement longues et difficiles à cause des adhérences de toute nature que l'on peut rencontrer. La question de coupe a une telle importance qu'il faut se livrer à un véritable travail de sculpture et de menuiserie pour arriver à ses fins. Il ne faut pas cependant attacher une importance trop exagérée à la précision géométrique de ces opérations. Le traitement consécutif permettra de compléter la rectification du membre quand on aura réuni, d'autre part, par une technique rationnelle, toutes les conditions favorables à la reconstitution d'une néarthrose.

Nous aurions à répéter ici, du reste, ce que nous avons dit à propos des ostéotomies et résections diaphysaires des os de la jambe. Le temps, l'exercice, les traitements balnéaires favorisent l'accommodation du pied après les fractures articulaires et même les subluxations, malgré la persistance d'un certain degré de déviation. Dès que toute douleur a disparu, on voit le pied acquérir graduellement de la force et de la souplesse. Il ne faut donc pas trop se hâter de prendre la scie ou le ciseau pour remettre en place les fragments d'une fracture bimalléolaire récemment consolidée, ou pour faire disparaître un cal exubérant.

C'est chez les enfants et les adolescents que nous devons avoir de la patience, et espérer beaucoup du temps et de l'exercice pour l'assouplissement des tissus inflammatoires et l'accommodation des surfaces articulaires.

Une fois le pied redressé à angle droit ou à peu près, la marche devient possible et d'autant plus facile que l'astragale est plus solidement fixé dans sa nouvelle situation. Une ankylose est dans la plupart des cas préférable ; et l'on doit délibérément le chercher lorsque les malléoles ont été détruites. Mais lorsque l'astragale peut être soutenu latéralement et que le tibia et le péroné sont d'égale longueur, il y a tout

avantage à rétablir les mouvements, et c'est à cela que l'on doit tendre par une bonne technique opératoire, en ménageant tous les tissus qui peuvent servir à la constitution d'une néarthrose solide.

Qu'on cherche une ankylose ou qu'on essaie d'obtenir des mouvements, l'important est de mettre le pied à même de reposer sur ses points d'appui physiologiques, et de corriger les effets des rétractions musculaires et des positions vicieuses qui ont pu se produire après la fracture. La direction des orteils doit particulièrement attirer l'attention, leur ankylose en position vicieuse étant souvent un des plus grands obstacles au retour des fonctions du pied.

B. — DES OPÉRATIONS APPLICABLES A L'ANKYLOSE TIBIO-TARSIENNE. — CAS DANS LESQUELS L'OPÉRATION EST ADMISSIBLE POUR LES ANKYLOSES A ANGLE DROIT. — RECTIFICATION DE LA POSITION. — CRÉATION D'UNE NÉARTHROSE MOBILE; ABLATION DE L'ASTRAGALE ET RÉSECTION MODELANTE DES EXTRÉMITÉS TIBIO-PÉRONIÈRES.

Quand l'ankylose est à angle droit, ou même avec un équinisme ne dépassant pas 15 à 20 degrés (angle de 105 à 110 avec le tibia), on est d'accord sur l'inutilité d'une intervention opératoire; et en réalité dans l'immense majorité des cas, c'est un résultat qu'on devait d'autant plus considérer comme heureux que, jusqu'ici, on ne pouvait pas obtenir autre chose. Mais est-ce là le dernier mot de l'art et ne pouvons-nous pas dans quelques cas chercher une articulation mobile? Ne pouvons-nous pas réaliser pour ces malades ce que nous obtenons si régulièrement par l'ablation de l'astragale, c'est-à-dire une néarthrose mobile et solide à la fois, avec reconstitution d'une articulation sur le type primitif. La chose est parfaitement possible et, en présence d'un malade qui aurait absolument besoin de recupérer les mouvements du pied, nous croyons que ce ne serait par trop s'aventurer que de lui promettre le succès. Nous n'aurons qu'à procéder comme dans les cas où nous avons trouvé l'astragale carié et soudé à la mortaise; le succès serait plus facile à obtenir sur des tissus relativement sains.

Il est une variété d'ankylose tibio-astragalienne, à angle droit, qui justifie plus particulièrement l'ablation de l'astragale; c'est celle dans laquelle le pied manque de fixité, à cause de la mobilité exagérée des articulations sous-astragaliennes et astragalo-scaphoïdiennes. Les articulations sous-astragaliennes se sont relâchées, malgré la solidité des ligaments interosseux, et, grâce à un peu d'hydarthrose, ont acquis une mobilité latérale qui enlève au membre sa solidité; bientôt elles deviennent douloureuses dans la marche. Les malléoles ne descendent pas assez bas pour soutenir cette articulation, et le malade est obligé de marcher avec des tuteurs latéraux. Cette hydarthrose est souvent le signe prémonitoire d'une nouvelle poussée tuberculeuse. Nous avons

opéré un cas de ce genre, et bien que nous soyons intervenu un peu tard (au moment seulement où les douleurs devinrent persistantes dans l'articulation astragalo-calcanéenne), notre malade marcha mieux après l'ablation de l'astragale qu'elle ne pouvait le faire quand ses articulations sous-astragaliennes ne présentaient qu'un peu d'hydarthrose et une laxité anormale. L'ablation de l'astragale, faite dans ces conditions, devra être suivie d'un résultat orthopédique et fonctionnel plus satisfaisant que l'ankylose, et nous la recommandons surtout quand le pied, malgré sa soudure, est resté douloureux et ne jouit par cela même que d'une aptitude fonctionnelle très limitée.

On est aujourd'hui d'une facilité exagérée pour extirper l'astragale dans les pieds bots, pourquoi resterait-on aussi timide qu'on l'a été jusqu'ici pour aller enlever un astragale dont la présence occasionne une grande gêne fonctionnelle et empêche une guérison complète de la lésion primitive? L'ankylose ne doit nous satisfaire que lorsqu'elle est absolument indolente et marque la fin de tous les accidents.

Ce qui nous prouvera encore que l'on peut obtenir par une bonne technique opératoire un état fonctionnel bien meilleur que l'ankylose, ce sont les résultats que fournissent les résections pour ankyloses en mauvaise position. Ici l'opération est impérieusement indiquée, et comme les conditions des tissus sont à peu près les mêmes que dans les ankyloses en bonne position, on pourra plus légitimement conclure d'un cas à l'autre.

Or, voici deux observations d'ankylose en position vicieuse, traitées par l'ablation de l'astragale, et dans lesquelles nous avons rétabli la forme du cou-de-pied en lui donnant une certaine mobilité.

Observation CVII. — *Ankylose tibio-péroneo-astragalienne consécutive à une fracture comminutive du cou-de-pied, avec pied équin varus empêchant absolument la marche. — Graves désordres dans les parties molles ; cicatrices profondes du dos de pied englobant les tendons extenseurs ; troubles trophiqnes du membre. — Ablation de l'astragale et résection modelante de la mortaise tibio-péronière. — Redressement du pied ; rétablissement d'un peu de mobilité dans l'articulation tibio-calcanéenne. — État de l'opéré dix-huit mois après la résection.*

Le 15 octobre 1888, entre à la Clinique un malade âgé de trente-six ans qui, dix-neuf mois auparavant, avait eu la partie inférieure de la jambe fracturée par le passage d'une roue de voiture pesamment chargée. Les malléoles avaient été fracturées, l'articulation tibio-tarsienne ouverte, et les parties molles profondément labourées sur la région dorsale du pied et autour de l'articulation. Les extrémités inférieures des os de la jambe auraient été elles-mêmes divisées en plusieurs fragments. Le membre blessé fut placé dans une gouttière et y fut maintenu pendant trois mois. La suppuration fut abondante ; on draina le pourtour du cou-de-pied, plusieurs petites esquilles se détachèrent au niveau des malléoles, et une à 4 ou 5 centimètres plus haut.

Pendant le séjour dans la gouttière et surtout quelque temps après, quand le malade commença à marcher avec des béquilles, le pied se dévia peu à peu et se plaça en équi-

nisme très prononcé, avec adduction de l'avant-pied, flexion et retournement des orteils sous la plante du pied.

A son entrée à la Clinique, on constate l'état suivant : ankylose complète de l'articulation tibio-tarsienne; pied en équinisme faisant avec l'axe de la jambe un angle de 140 degrés, ouvert en avant; cicatrices adhérentes, dures et épaisses au-dessus et en avant de la malléole interne ; cicatrices cutanées sur le dos de pied englobant les tendons extenseurs ; orteils immobiles, à peine quelques petits mouvements de flexion. Marche impossible; le pied ne peut appuyer que sur la partie antérieure de son bord externe retourné en bas et en dedans, et sur le dos des troisièmes phalanges du cinquième et du quatrième orteils. En cherchant à retrouver les traces de la lésion primitive, on reconnaît que les malléoles sont dirigées en arrière et que la poulie astragalienne fait une saillie anormale en avant. Les autres articulations du pied ne présentent que des mouvements obscurs, mais elles ne sont pas soudées.

On cherche d'abord à assouplir les articulations par des bains, des massages, à ranimer les muscles extenseurs des orteils par l'électricité, à redresser le pied par la bande de caoutchouc; mais ces moyens, quoique utiles pour la circulation du membre et l'assouplissement des parties molles, restent sans résultat au point de vue de la forme et de la direction du pied. M. Ollier pratiqua l'ablation de l'astragale le 19 décembre 1888.

Opération; ablation de l'astragale; résection modelante de la mortaise tibio-péronière. — Avant de procéder à la résection, on mobilise les diverses articulations enraidies du pied et des orteils; on rompt les adhérences fibreuses et on assouplit les tendons rétractés; on parvient ainsi à redresser les orteils, mais on ne peut changer la forme du pied, ni agir sensiblement sur les articulations tarsiennes. Incisions habituelles pour l'ablation de l'astragale, en prolongeant toutefois l'externe un peu plus haut à cause des cicatrices adhérentes. On constate immédiatement que l'ankylose tibio-tarsienne est complète, les os sont fusionnés, un petit sillon transversal indique leur séparation primitive, les articulations astragalo-scaphoïdienne et astragalo-calcanéenne, quoique raides, sont libres. L'articulation tibio-astragalienne ayant été mise à découvert par le détachement de tout son revêtement périostéo-capsulaire, et les parties molles antérieures, détachées plus haut que d'habitude, ayant été soulevées en masse, M. Ollier découpe dans la masse osseuse une masse ayant à peu près la forme de l'astragale, au moyen d'un large ciseau introduit sur les limites de la mortaise péronéo-tibiale, mais un peu au-dessous. A cette première section transversale se joignent deux sections verticales entre l'astragale et les malléoles. La tête et la face inférieure de l'astragale ayant été préalablement libérées comme dans le procédé ordinaire, on enlève un gros fragment osseux représentant à peu près tout l'astragale, en se servant du ciseau comme d'un levier pour rompre les dernières adhérences en arrière. Une couche épaisse de la poulie astragalienne étant restée adhérente au tibia et se confondant avec lui en arrière, on reprend le ciseau pour modeler une nouvelle mortaise et régulariser les malléoles déformées par des saillies ostéophytiques et le cal qui existait à leur base. On empiète de cette manière sur le tissu propre des os de la jambe dans une profondeur de 3 à 4 millimètres. On sectionne alors le tendon d'Achille et on essaie de ramener le pied à angle droit sur la jambe; mais ce fut impossible, tous les tissus normaux étaient rétractés en arrière et des cicatrices péri-malléolaires augmentaient encore leur résistance.

Pour pouvoir placer le pied à angle droit, M. Ollier fut obligé de sculpter une nouvelle mortaise à 12 millimètres au-dessus; il se servit du ciseau pour enlever un nouveau plateau tibial et modeler des malléoles qu'il acheva de régulariser avec les cisailles. Il dut les amincir en arrière, où se trouvaient des ostéophytes irréguliers. Ce modelage de la mortaise terminé, il fut très facile de ramener le pied à angle droit en emboîtant le calcanéum entre les malléoles. Suture de la plus grande partie de la plaie; drainage par une ouverture postérieure.

Les suites immédiates furent très simples; un mois après, érysipèle parti probablement de quelques excoriations qui existaient sur le dos du pied, mais qui fut sans conséquence grave.

Le 19 février, on fait lever le malade et l'on constate que le pied a une excellente forme et qu'il appuie sur toute sa face plantaire; la voûte plantaire est au moins aussi accusée que du côté sain. Le 2 mai, le malade part pour l'asile des convalescents.

Le 17 avril, le malade quitta l'Hôtel-Dieu, marchant avec une canne, mais se fatiguant vite à cause de la stase veineuse qui suit encore toute situation déclive du pied. Le pied appuie complètement sur sa face plantaire; il y a de petits mouvements dans

Fig. 426. — *Forme et direction du pied avant l'opération.* — Pied en équin-varus, complètement ankylosé dans l'articulation tibio-astragalienne; orteils fléchis et retournés sous la plante du pied. — Le malade ne pouvait marcher que sur le dos de la phalangette et l'ongle des 4e et 5e orteils.

l'articulation tibio-calcanéenne. Les orteils sont maintenus dans la situation où on les avait placés après la rupture de leurs adhérences, mais ils sont encore sans mouvement. Le malade marche avec une chaussure ordinaire.

État de l'opéré dix-huit mois après la résection. — Depuis son départ de l'Hôtel-Dieu, le malade a pu reprendre un travail actif. Il vient de passer six mois comme garçon de peine dans un magasin où il était debout toute la journée. Il ne porte pas de chaussure spéciale et il peut faire deux ou trois kilomètres sans fatigue. Il n'a pris aucun soin de son membre depuis qu'il a quitté la Clinique, malgré les recommandations qu'on lui avait faites. Les tissus se sont assouplis cependant, et les mouvements des doigts, nuls au moment du départ du malade, sont devenus graduellement plus étendus. Le pied a repris une forme régulière, comme l'indique la figure 427. Les mouvements de la nouvelle articulation tibio-calcanéenne sont peu étendus, mais exis-

tent réellement (12 degrés environ); mouvements supplémentaires dans l'articulation de Chopart augmentant la flexion antéro-postérieure. Le pied est très solide, n'a aucune tendance à se dévier en dedans ou en dehors; le calcanéum est bien maintenu dans la nouvelle mortaise. Le membre est raccourci de 4 centimètres.

Nul doute que le résultat fonctionnel ne s'améliore de plus en plus avec le temps

Fig. 427. — *Forme et direction du pied quatorze mois après l'ablation de l'astragale et la résection modelante tibio-tarsienne.*

l'exercice; les muscles, atrophiés par une inactivité de dix-huit mois au milieu des accidents inflammatoires les plus graves, ne peuvent avoir encore repris toute leur action.

Nous avons fait une autre opération sur un sujet qui avait depuis dix ans le pied soudé en équinisme exagéré, et qui ne pouvait toucher le sol que par la dernière phalange du gros orteil. Le malade avait pu marcher cependant avec un appareil, puisqu'il était berger de son état. Nous nous sommes décidé à lui enlever l'astragale et à lui redresser le pied, à la suite du réveil d'un foyer inflammatoire au niveau de la soudure tibio-astragalienne. Nous avons enlevé comme dans le cas précédent l'astragale au moyen d'une section au ciseau en ⊓ pour modeler une mortaise. Les figures 428 et 429 feront apprécier le résultat de notre intervention.

Quelque récente que soit l'opération, on peut dès à présent apprécier la correction obtenue par la manière dont la plante du pied repose sur le sol. Le résultat fonctionnel est déjà très satisfaisant. Le malade marche solidement sur la plante du pied au moyen d'une chaussure avec semelle de 9 centimètres de hauteur, nécessitée par un raccourcissement de 6 à 7 centimètres de la cuisse, dû à une ancienne fracture du fémur[1].

1. C'est le raccourcissement du membre qui nous avait fait autrefois refuser à ce malade toute intervention du côté du cou-de-pied. Nous l'avions vu en 1880, quinze mois après son accident. En même temps que la fracture du fémur, il avait eu une fracture compliquée de plaie des os de la jambe, qui s'étaient soudés avec une saillie antérieure, ce qui augmentait encore l'équinisme et forçait le malade à marcher sur la pointe des orteils. Nous lui fîmes

Le pied appuie sur toute sa face plantaire, et bien que depuis dix ans cette face n'ait pas touché le sol, elle a pu, immédiatement après la cicatrisation, reprendre son rôle de point d'appui. Il y a déjà de petits

Fig. 428. — *Forme et direction du membre avant l'opération.* Les cicatrices qu'on voit autour du cou-de-pied remontent à l'accident survenu en mai 1879 (fracture compliquée de jambe avec suppuration de l'articulation tibio-tarsienne; fracture simple du fémur).

mouvements antéro-postérieurs entre le tibia et le calcaneum, qui est très solidement fixé latéralement par les malléoles[1] (fig. 429).

alors une résection cunéiforme des os de la jambe pour relever la pointe du pied et permettre à la face plantaire de reposer sur un appareil. Notre but fut atteint, et pendant neuf ans le malade put marcher assez facilement, malgré sa difformité. Nous l'aurions laissé dans cette situation si la région de l'astragale ne fût, depuis quelques mois, devenue le siège de douleurs persistantes qui condamnaient le membre à l'immobilité.

1. Après avoir découpé les malléoles dans la masse astragalo-malléolaire, la malléole interne s'était brisée au moment où nous redressions le pied. Cette fracture s'est bien consolidée et la malléole interne est aujourd'hui dans sa direction normale.

Ces faits que viendraient corroborer les observations dans lesquelles nous avons dû enlever par morcellement l'astragale carié, mais soudé aux os de la jambe, montrent que l'ankylose tibio-tarsienne ne doit pas

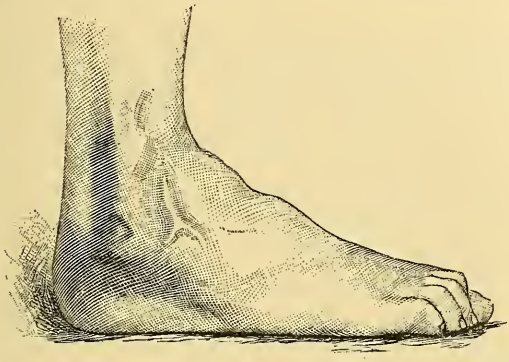

Fig. 429. — *Forme et direction du pied après l'ablation de l'astragale et la résection modelante des extrémités tibio-péronières.* D'après une photographie prise sept mois après l'opération.

être traitée uniquement par les opérations destinées à changer la position du pied. On peut obtenir par l'ablation de l'astragale une correction parfaite de la difformité, meilleure par cela même que celle que donneraient l'ostéoclasie, l'ostéotomie ou la résection cunéiforme sus-malléolaires. Et, avec cette correction plus parfaite de la difformité, on fait reconstituer une néarthrose solide latéralement et au moins suffisamment mobile pour faciliter notablement les fonctions du pied dans la marche et les divers exercices physiologiques de cet organe.

L'ablation de l'astragale est le temps essentiel de l'opération; elle suffira quand les tissus périphériques seront sains, et qu'on n'aura qu'à isoler les malléoles et à les conserver. Mais dans les d'équinisme ancien et de lésions suppuratives osseuses ou périphériques, l'ablation de cet os ne suffit pas pour corriger l'équinisme. On a beau couper le tendon d'Achille et les adhérences fibreuses qui existent immédiatement en arrière de l'articulation (ligaments rétractés et ostéophytes), on ne peut pas fléchir le pied. Il faut raccourcir le tibia et le péroné, et c'est alors que nous trouvons dans la résection modelante du tibia et du péroné le moyen de corriger la difformité en conservant toute la solidité du pied. Le découpage de nouveaux appendices malléolaires dans la partie bulbaire du tibia et du péroné nous permet de rétablir une mortaise nouvelle. Pareille opération sera faite toutes les fois qu'on devra, pour un motif ou pour un autre, retrancher la mortaise normale.

La résection tibio-astragalienne a été faite dans les cas d'ankylose par Ried (d'Iéna), qui perfora transversalement d'une malléole à l'autre la masse des os ankylosés. Une scie ayant été introduite dans ce canal

intra-osseux, la masse ankylosée fut divisée d'abord en avant, puis en arrière. Une hauteur de 2 centimètres de la colonne osseuse, portant à la fois sur le tarse et les os de la jambe, fut ensuite enlevée[1]. Verneuil, se trouvant en présence d'une luxation sous-astragalienne ancienne, qu'on n'avait pas pu réduire malgré la résection de la tête de l'astragale pratiquée au douzième jour de l'accident, enleva l'astragale par morcellement, et fit la résection sous-périostée du péroné dans l'étendue de 4 centimètres[2]. La luxation datait de deux ans. Dans un autre cas[3], il s'agissait d'une luxation totale du pied en dehors compliquée de fractures malléolaires; notre éminent ami remédia à la difformité en fragmentant d'abord l'extrémité inférieure du tibia et en attaquant ensuite le péroné. L'astragale fut respecté.

Ce procédé peut parfaitement suffire quand on doit se borner à rectifier la position du pied, mais si l'on veut avoir des mouvements, il faut changer l'objectif de l'opération et enlever d'abord l'astragale qui est toujours le principal obstacle au redressement de la difformité et dont la présence empêcherait plus tard le retour des mouvements. La reconstitution d'une néarthrose n'est possible qu'avec l'ablation de l'astragale. La vaste cavité que laisse cette ablation permettra seule de maintenir l'indépendance des deux os. Mais, nous le répétons, pour poursuivre ce résultat sans être exposé à avoir une articulation flottante, il faut conserver les malléoles, la présence de la fourche tibio-péronière pouvant seule donner à la néarthrose la solidité désirable. Il ne sera pas toujours possible d'avoir une articulation douée de mouvements persistants; la plasticité des tissus chroniquement enflammés aboutira plus d'une fois à une nouvelle ankylose; mais, grâce à la présence des saillies malléolaires, on donnera au pied la forme définitive qu'on voudra, sans craindre des déviations consécutives.

Le morcellement de l'astragale sur place, sans section préalable des malléoles sera sans doute une opération quelquefois laborieuse, mais avec le ciseau et le maillet on fait ce qu'on veut, pourvu qu'on y mette le temps nécessaire et qu'on découvre largement l'astragale en avant et sur les côtés.

Ce n'est donc pas la difficulté d'exécution qui peut empêcher d'adopter le point de vue nouveau auquel nous nous sommes placé pour opérer l'ankylose tibio-tarsienne. L'ablation préalable de l'astragale peut seule nous donner une articulation mobile et solide à la fois, et, si nous ne cherchons que l'ankylose, elle facilite, mieux que les autres procédés, la correction de la difformité et la soudure osseuse en bonne position.

1. Vogt. *Ueber Resection des Fussgelenkes wegen Ankylose*, etc. — Dissert. inaug., Iena, 1875, et Bide, *loc. cit.*
2. Du Bourg. *Étude sur les luxations sous-astragaliennes anciennes.* Thèse de Paris, 1872.
3. Bide. Thèse citée.

C. — DE LA FIXATION DE L'ARTICULATION TIBIO-TARSIENNE DANS LES CAS DE LAXITÉ EXTRÊME PAR UNE ANKYLOSE ARTIFICIELLEMENT PROVOQUÉE. — DÉCORTICATION DIARTHRODIALE ET CLOUAGE DES SURFACES AVIVÉES.

L'idée de supprimer une articulation ballante et de fixer les os par des adhérences interosseuses est d'autant plus applicable au cou-de-pied que, pour la régularité de la marche et la facilité de la station, il importe d'avoir un point d'appui solide et une colonne osseuse bien fixée. Jusqu'ici on a rempli cette indication par des appareils rigides, exactement moulés sur le pied et la jambe, et les maintenant l'un et l'autre dans une position invariable. C'est surtout dans les paralysies infantiles, dans les pieds bots paralytiques, qu'il est indispensable de de remplacer les muscles absents et les ligaments relâchés par des soutiens périphériques. Mais il peut être plus avantageux encore de souder en une tige unique les diverses pièces du squelette dont les mouvements ne peuvent être réglés par des muscles atrophiés. Plus le tarse sera fixé aux os de la jambe, moins le malade aura besoin de muscles pour le maintenir.

C'est Albert (de Vienne) qui a eu l'idée de souder dans ce but l'articulation tibio-tarsienne; il a procédé par décortication diarthrodiale. D'autres ont ajouté le clouage de l'astragale au tibia préalablement avivé. Grâce à la laxité de l'articulation, il sera plus facile qu'à l'état normal d'écarter les surfaces articulaires et de les amener à portée du bistouri pour y pratiquer l'ablation du cartilage diarthrodial. Quoique les tendons ne servent guère à fixer l'articulation à cause de l'atrophie de leurs muscles, il faut les respecter, car ils contribuent toujours dans une certaine mesure à augmenter la résection passive de l'articulation, et en outre, les tendons qui longent l'articulation sont destinés à agir pour la plupart sur les segments du pied situés au delà. L'étendue des surfaces articulaires, et surtout l'emboîtement exact de l'astragale dans la mortaise tibio-péronière faciliteront l'adhérence des os dès que les cartilages auront été enlevés.

Les faits manquent encore pour juger définitivement la valeur de cette opération. Elle a été surtout pratiquée en Allemagne[1] et rarement en France[2]. Nous n'avons pas eu l'occasion d'y recourir ; nous nous sommes toujours servi jusqu'ici d'appareils de soutien, moulés sur le membre et réalisant ainsi une sorte d'arthrodèse périphérique, mais nous croyons

1. Albert a pratiqué cette arthrodèse pour la première fois en 1879. Depuis lors, plusieurs chirurgiens allemands, Julius Wolf, Petersen, Karesky, etc., y ont eu recours, et dès 1889, Hoffa avait rassemblé 68 cas de cette opération pour toutes les articulations réunies.

2. En France, l'opération a été pratiquée par Defontaine (du Creusot) et Kirmisson. — Voyez le travail critique qu'Emile Rochard a récemment publié sur cette opération considérée d'une manière générale, en se basant sur les 80 cas qu'il a pu recueillir (*De l'arthrodèse*, in *Revue d'orthopédie*, mars 1890).

que, dans certains cas de laxité rebelle de l'articulation tibio-tarsienne, il y aura tout avantage à fixer l'astragale au tibia par une ankylose provoquée.

D. — DES MOYENS DE REFAIRE LES MALLÉOLES DANS LES CAS D'ABSENCE DE CES APPENDICES. RÉFECTION PAR L'OSTÉOPLASTIE. — PRÉCAUTIONS A PRENDRE POUR EMPÊCHER LA RÉSORPTION DU LAMBEAU OSSEUX.

La présence des malléoles étant indispensable pour maintenir le tarse dans une direction fixe et lui permettre de se mouvoir régulièrement, on doit, comme nous venons de l'exposer, découper en mortaise le renflement tibio-péronier toutes les fois qu'on ne peut compter sur la reproduction des malléoles nouvelles. Mais si, pour un motif ou pour un autre, il est impossible de recourir à ce moyen, on peut chercher à refaire une saillie capable de retenir l'astragale, en taillant sur l'extrémité du tibia un lambeau osseux qu'on fera descendre et qu'on fixera par le clouage ou la suture à la place de la malléole normale. C'est ce qu'a fait récemment Max Schüller. Il a découpé un lambeau osseux sur le tibia, en le laissant se continuer avec le corps de l'os par une bandelette périostique, et l'a fait glisser en bas à la place de la malléole absente. Le lambeau osseux se souda à l'extrémité inférieure du tibia et parut devenir plus épais. Tout paraissait aller pour le mieux, quand on s'aperçut que la partie transplantée diminuait graduellement et au bout d'un an il n'en restait qu'une portion à peine sensible. Voici sur cette intéressante opération, ce que nous tenons de Max Schüller lui-même :

Observation CVIII.— *Articulation ballante à la suite d'une résection tibio-tarsienne pratiquée dans la première enfance. — Absence totale de l'extrémité péronière. — Découpage d'un fragment du tibia pour former une malléole externe. — Adhérence du lambeau osseux et reconstitution de la malléole; résorption consécutive et graduelle du lambeau.*

Il s'agissait d'une jeune fille de quinze ans qui, dans sa première enfance, avait subi une résection tibio-tarsienne, dans laquelle, malheureusement, les extrémités articulaires du tibia et du péroné avaient été enlevées. Il en était résulté une pseudarthrose flottante; l'extrémité du péroné faisait complètement défaut. Comme l'extrémité du tibia offrait une forme à peu près semblable à celle de cette partie à l'état normal, je cherchai, dit Schüller, malgré le peu de saillie de la malléole interne, à remplacer la cheville externe par une portion osseuse nouvelle, afin d'obtenir une mortaise capable de recevoir et de maintenir le tarse comme à l'état normal.

Ayant mis à nu l'extrémité inférieure du tibia, je fis, à un pouce au-dessus de la surface articulaire, un trait de scie transversal, profond d'environ 5 millimètres. J'appliquai ensuite au-dessus de la surface articulaire un large ciseau avec lequel je fis sauter une lame du tibia, longue et large comme une phalange de pouce et épaisse de 5 millimètres. Elle était compacte superficiellement et spongieuse profondément. Cette lame tenait encore au tibia par son périoste; j'incisai cette membrane en arrière, de sorte que le lambeau osseux n'avait plus qu'un pont périostique en avant. Je fis des-

cendre le lambeau contre l'astragale ou du moins la masse osseuse qui le représentait, j'avivai la face de cette masse qui devait correspondre à la nouvelle malléole et je fixai le lambeau osseux au moyen d'un clou d'acier. (Le clou fut enlevé plus tard; réunion par première intention.)

Non seulement ce lambeau osseux fut fixé et adhéra définitivement aux parties qui avaient été mises en contact avec lui, mais il acquit une épaisseur plus grande. Son périoste se tuméfia et le pont périostique qui l'unissait au corps du tibia s'ossifia peu à peu. On pouvait alors sentir une saillie épaisse, comme une véritable malléole, qui formait un relief perceptible à l'œil.

Malheureusement cette malléole nouvelle qui, pendant plusieurs mois, était remarquable par sa solidité, s'amincit peu à peu et se réduisit à une plaque à peine visible un an après la transplantation.

Cette observation est très intéressante au point de vue de la greffe osseuse. Elle nous montre qu'il ne faut pas trop s'illusionner sur la permanence des greffes, bien que l'identité du sujet et du transplant soit une des meilleures conditions du succès. Mais malgré cette tendance qu'ont les transplants osseux à disparaître par résorption, on ne doit pas désespérer de réussir. Il faudra seulement conserver le plus possible au transplant ses sources normales de nutrition, et découper le lambeau osseux en le laissant recouvert par les parties molles et la peau. Le pont périostique est suffisant pour l'alimenter momentanément et assurer le succès immédiat de la greffe, mais non pour lui donner dans l'avenir la stabilité nécessaire. Peut-être l'atrophie du membre consécutive à la première maladie et à la résection qui l'a suivie est-elle la cause du peu de résistance qu'a présenté le transplant dans le cas présent? Ce n'était pas un os normal que le tibia sur lequel on avait pris le lambeau, et il est à croire que ses propriétés végétatives avaient été altérées par la maladie antérieure.

Nous avons constaté au bout de douze ans la permanence, avec son volume primitif, d'un os propre du nez détaché de ses adhérences normales et fixé au bout de l'os du côté opposé laissé en place; mais nous l'avions déplacé avec la peau qui le recouvre et les principales sources de sa nutrition normale avaient été ainsi conservées (Voy. *Résections du nez*). Rappelons à ce sujet que les petits morceaux d'os de la greffe fragmentaire paraissent au premier abord augmenter de volume (et c'est ce qui a illusionné divers expérimentateurs), mais qu'ils ne tardent pas à revenir à leur volume primitif et ensuite à disparaître définitivement. Les fragments qui n'ont pas de périoste disparaissent plus rapidement encore. Les chevilles d'os vivant et les petites tranches de tissu osseux greffées sur une gaine périostique granuleuse pour augmenter la masse osseuse reproduite ne se comportent pas autrement et ne peuvent servir qu'indirectement à la réossification du périoste et à la constitution définitive de l'os nouveau.

§ X. Statistique de la résection tibio-tarsienne. — Mortalité secondaire chez les les tuberculeux.

Nous serons bref sur cette question, d'abord parce que, chemin faisant, nous avons signalé les résultats que nous avons obtenus dans les diverses catégories de résections, et puis parce que nous ne pouvons guère comparer nos observations récentes à celles qui ont été pratiquées autrefois, soit par les autres chirurgiens, soit par nous-même.

Nous avons vu combien était limité le nombre de cas qu'avait pu recueillir Heyfelder en 1862. Quelques années plus tard cependant, Culbertson en avait rassemblé 326. Mais ces cas sont très disparates ; ils comprennent les résections pathologiques et les simples extractions de l'astragale luxé, les ablations de la diaphyse avec l'épiphyse inférieure des os de la jambe et les simples résections des malléoles. Nous ne pourrions donc que difficilement commenter des faits si dissemblables ; disons seulement que, sur ce nombre, il y a 45 résections pour plaies d'armes à feu, 154 résections traumatiques à la suite d'accidents, 124 résections pathologiques pour carie ou nécrose, et 2 résections orthopédiques seulement.

Ayant déjà, dans notre premier volume, signalé les résultats que nous avions obtenus avant le 1er décembre 1884, nous tiendrons compte seulement des cas que nous avons opérés depuis lors, jusqu'au 1er août 1890, et qui se rapportent aux résections pathologiques, traumatiques et orthopédiques (non compris les résections pour pied bot congénital).

Ces opérations sont au nombre de 48[1] qui se décomposent ainsi : 2 orthopédiques, 5 traumatiques, primitives ou tardives, 41 pathologiques dont 35 pour carie ou tuberculose osseuse. La mortalité a été nulle pour les orthopédiques et les traumatiques. Les 41 résections pathologiques n'ont donné lieu à aucune mortalité opératoire ; mais la mortalité secondaire ou tardive a été de 8 sur 41. Sur ces 8 opérés, 6 sont morts avant la cicatrisation complète de la plaie ; 2 après avoir été guéris localement et s'être servis de leur membre opéré. Un neuvième s'est suicidé avant sa guérison[2]. 2 ont été amputés et ont guéri.

1. Nous ne comprenons pas dans cette série les tarsectomies postérieures totales et les tarsectomies complexes dans lesquelles l'astragale a été enlevé en même temps que le calcanéum ou les os de la rangée antérieure. Quelques rapports qu'aient ces dernières opérations avec la résection tibio-tarsienne, dont elles ne sont au fond qu'une variété, nous en avons renvoyé l'étude au chapitre suivant, l'ablation multiple des os du tarse en faisant le principal caractère.

2. Ce malade, qui n'avait pas voulu entendre parler d'amputation et que nous avions opéré sans grand espoir de succès à cause de son âge, soixante-un ans, suppurait encore par quelques trajets six mois après l'opération. Craignant de ne pas obtenir de guérison, nous lui parlâmes un jour de la probabilité d'une amputation. Il se suicida quelques jours après. Il eut certainement guéri par le sacrifice de son membre. Nous ne l'avons pas compris dans les six malades que nous avons réséqués en quelque sorte malgré nous et dont nous avons brièvement rapporté l'histoire, page 541.

Il en reste donc seulement 33 qui ont conservé leur membre, et sur ces 33 opérés, 1 n'a pu être retrouvé et 4 sont encore opérés depuis trop peu de temps pour que nous puissions les faire entrer dans nos calculs [1].

Nous avons dit plus haut que nous avions réséqué 6 de ces opérés parce qu'ils avaient énergiquement refusé l'amputation que nous leur proposions, c'est ce qui explique la proportion considérable de morts. Les 8 malades qui sont morts depuis l'opération ont tous succombé à la tuberculose généralisée [2] : 3 à la phthisie aiguë ou chronique, 1 à la méningite, 2 à l'entérite tuberculeuse, 1 à une granulie généralisée accompagnée d'accidents paraplégiques.

Ce sont là des morts que la résection n'a pas occasionnées, mais n'a pu empêcher. L'amputation eût-elle été plus préservatrice ? nous n'hésitons pas à répondre affirmativement, puisque nous aurions voulu exclusivement pratiquer l'amputation sur la plupart d'entre eux, et que trois des six qui sont morts avant la guérison complète avaient systématiquement et absolument repoussé notre proposition. Quant aux trois autres, sans avoir catégoriquement refusé l'amputation, ils nous avaient demandé de faire toutes les tentatives possibles pour conserver leur membre.

L'absence de mortalité immédiate, due à l'opération elle-même, autorise les tentatives de conservation dans les cas douteux. Mais il ne faudrait pas croire qu'elles soient toujours innocentes, car, bien qu'elles n'exposent plus aux mêmes accidents septiques qu'autrefois, elles peuvent accélérer l'infection tuberculeuse. C'est ce qui nous paraît être arrivé chez deux de nos opérés de cette dernière catégorie qui avaient absolument refusé l'amputation et qui sont morts probablement quelques mois plus tôt que si on ne les avait pas touchés.

C'est en pareil cas que l'amputation de la jambe a une grande supériorité. Elle est moins grave que la résection ; elle est suivie d'une guérison beaucoup plus rapide et amène immédiatement une grande simplification dans l'état du blessé.

Sur 16 amputations de jambe ou désarticulations tibio-tarsiennes que nous avons pratiquées dans ces six dernières années, pendant la période correspondante à nos 48 résections tibio-tarsiennes, nous n'avons eu aucune mortalité immédiate (comme après les résections du reste); mais tous les opérés sont arrivés à la cicatrisation, sauf peut-être une

1. Sur ces quatre, trois peuvent être considérés comme touchant à une guérison définitive ; un seul, jeune fille tuberculeuse, nous fait faire des réserves. Elle a refusé absolument l'amputation. Son état général s'est amélioré depuis la résection : elle n'a plus eu d'hémoptysies, mais la présence de bacilles dans ses crachats, constatée avant l'opération, ne nous permet pas de porter un pronostic, malgré l'heureux résultat obtenu jusqu'ici.

2. Sauf un peut-être dont nous ignorons la cause de la mort survenue trois mois après la sortie de l'hôpital et six mois après la résection.

malade qui avait subi la désarticulation tibio-tarsienne et qui quitta la Clinique avec un trajet fistuleux conduisant sur le tibia. Le moignon était indolent et régulier de forme. La malade succomba trois mois après à la granulie. A part ce fait, d'une interprétation difficile, puisque nous n'avons pu suivre la malade, l'amputation n'a accéléré la marche de la tuberculose sur aucun de nos opérés, et elle a été suivie d'une amélioration plus rapide de la santé générale que dans les résections pratiquées dans les mêmes conditions.

L'amputation doit être pratiquée dans des tissus absolument sains pour profiter de tous les avantages que donne l'antisepsie au point de vue de la réunion immédiate. Dans ces cas graves, et à lésions tuberculeuses diffuses, il faut renoncer aux amputations économiques (désarticulation du pied avec conservation du lambeau talonnier) et amputer au-dessus du quart inférieur ou au lieu d'élection. Il faut choisir l'opération qui amènera la guérison la plus rapide et la plus certaine.

Il ressort de là que lorsqu'on se renfermera dans les limites que nous avons indiquées, et surtout lorsqu'on se décidera à intervenir avant la diffusion des lésions tuberculeuses dans les divers tissus du pied, on devra pratiquer la résection, mais qu'il faudra préférer *sans hésiter* l'amputation dans les formes graves, à progression rapide et à marche manifestement infectieuse, et surtout dans les ostéo-arthrites du pied qui ne sont qu'une localisation secondaire d'une infection générale déjà manifestée par des lésions internes.

C'est dans les tuberculoses locales, limitées, et particulièrement dans les tuberculoses éteintes, c'est-à-dire dans les ostéo-arthrites chroniques tuberculeuses à leur origine, mais qui ne renferment plus, d'une manière évidente au moins, des éléments tuberculeux, que les résections tibio-tarsiennes par ablation préalable de l'astragale donneront les meilleurs succès.

Nous avons retrouvé récemment 10 de nos opérés réséqués depuis cinq ans[1] au moins, jouissant tous actuellement d'une excellente santé, malgré quelques menaces de tuberculose pulmonaire chez trois d'entre eux. Sur ces 10, 5 travaillent la terre et gagnent leur vie par leur travail ; un autre est occupé à un travail plus pénible encore (p. 545), il est homme de peine dans une usine; un sixième continue son éducation scolaire et prend part à tous les jeux de son âge; le dernier, employé au télégraphe, se tient presque toute la journée debout sur ses jambes dans la salle d'attente réservée au public. Tous sont capables de faire de longues marches (10 à 30 kilomètres) ; aucun ne se sert de canne ou de béquilles; 2 portent encore leur tuteur qui leur permet de mar-

1. Un en 1882, trois en 1883, trois en 1884, trois en 1885. Ce calcul porte uniquement sur les tuberculeux ayant présenté quelques lésions pulmonaires, des lésions osseuses multiples ou bien de la scrofulose ganglionnaire.

cher plus longtemps, mais dont ils pourraient se passer. Les autres se chaussent comme tout le monde. Ce sont donc là des résultats fonctionnels on ne peut plus satisfaisants, hors de comparaison avec ceux que peut fournir l'amputation de la jambe.

En résumé, nous dirons que le choix des cas est de la plus grande importance pour retirer des opérations conservatrices du pied les avantages qu'on peut en attendre, et que les statistiques différeront énormément selon que les chirurgiens auront tenu un compte plus ou moins exact des indications rationnelles.

Si l'on réséquait toutes les ostéo-arthrites suppurées du cou-de-pied, on aurait, nous ne craignons pas de le dire, des résultats déplorables, non pas au point de vue du résultat immédiat (on ne meurt guère plus de ces opérations), mais au point de vue du résultat définitif. Le peu de gravité des résections pratiquées antiseptiquement autorise d'en faire l'essai, quitte à amputer plus tard; mais encore faut-il s'en dispenser absolument chez les tuberculeux vrais, c'est-à-dire chez ceux qui sont déjà atteints d'un commencement d'infection générale, à plus forte raison chez ceux qui sont en proie à cette infection.

C'est probablement parce que tous les chirurgiens ne comprennent pas les indications de la même manière qu'on trouve tant de différence dans les séries qu'on a publiées. Munch n'a trouvé que deux guérisons complètes sur 16 résections tibio-tarsiennes; 10 opérés sont signalés comme non guéris, et ont dû être pour la plupart amputés, 4 sont morts. Cette proportion serait on ne peut plus décourageante si elle devait se répéter souvent, mais les statistiques de Hancock, de Kœnig, de Benthin sont beaucoup plus satisfaisantes. Sur 32 cas, Hancock compte 21 guérisons (c'était avant l'antisepsie). D'autre part, Kœnig a obtenu, sur 32 cas, 16 guérisons dont 11 complètes et 5 avec fistules, mais bon usage du membre. Benthin (pratique d'Esmarch) annonce 15 guéris sur 20 opérés : 6 résultats excellents, 4 bons, 2 médiocres[1]. Rappelons que dans notre première série (de 1861 à 1884), sur 39 cas, nous n'avons eu que 18 guérisons pour toutes les résections du cou-de-pied réunies.

Nous n'insisterons pas plus longtemps sur ce parallèle d'opérations difficiles à comparer. Ce qui importe, c'est de savoir ce qu'on peut obtenir aujourd'hui et dans quelles conditions le succès est possible; or, c'est dans le cours de ce chapitre que le lecteur trouvera la réponse à ces questions.

1. Chauvel et Paulet. (*Dictionnaire encyclopédique*), article Pied.

CHAPITRE XXIII

DE L'ABLATION ET DE LA RÉSECTION DES OS DU TARSE, CONSIDÉRÉS ISOLÉMENT. — TARSECTOMIE TOTALE ; TARSECTOMIES PARTIELLES. — AMPUTATION DU PIED AVEC CONSERVATION DU PÉRIOSTE CALCANÉEN.

Sommaire. — Historique. — Interprétation des opérations anciennes pratiquées sur le tarse. — Origine récente des résections proprement dites. — Résections typiques et atypiques; tunnellisation des os du tarse. — Résections orthopédiques.

De la valeur des opérations économiques sur les os du tarse. — Indications et contre-indications des opérations atypiques et des résections typiques. — Tarsectomies complexes et irrégulières.

Des résections isolées des os du tarse en particulier. — Ablation de l'astragale luxé; résection de la partie antérieure de l'astragale sans intéresser l'articulation tibio-astragalienne.

De la résection et de l'ablation totale du calcanéum. — Rareté des indications de l'ablation totale. — Avantages des opérations économiques. — Formes diverses des ostéites du calcanéum; ostéite juxta-épiphysaire. — Procédés opératoires pour l'ablation sous-périostée de cet os. — Indications et résultats de cette opération; observations anciennes. — Reproduction du calcanéum; mode de fonctionnement du pied; insertion du tendon d'Achille sur une tubérosité nouvelle. — Des lésions de l'articulation astragalo-calcanéenne et des opérations qui leur sont applicables. — Danger des opérations économiques pratiquées sur cette articulation.

Ablation isolée des autres os du tarse; scaphoïde; cuboïde; cunéiformes.

De la tarsectomie totale; rareté de ses indications; avantages de conserver certaines parties habituellement saines, et en particulier le plateau calcanéen inférieur.

De la tarsectomie antérieure totale, comprenant tous les os du tarse antérieur et considérée comme une opération réglée et à indications précises. — Procédé opératoire. — Résultats orthopédiques et fonctionnels. — Inconvénients des tarsectomies latérales. — Mode de fonctionnement du membre. — Soudure calcanéo-astragalo-métatarsienne; autopsie d'une ancienne tarsectomie antérieure totale.

De la tarsectomie postérieure totale ou de l'ablation simultanée de l'astragale et du calcanéum. — Procédés opératoires. — Mode de réparation de la perte de substance; forme et fonctionnement du pied. — Observations d'anciennes opérations avec leurs résultats récemment constatés. — Indications de la tarsectomie postérieure.

Des résections orthopédiques des os du tarse dans les pieds bots congénitaux et acquis. — Valeur de ces opérations; leurs inconvénients dans l'enfance. — Ablation de l'astragale et d'une partie des os voisins; résection d'un coin pris dans la masse du tarse. — Résistance des ligaments rétractés. — Du redressement des pieds bots par le massage forcé, l'ostéoclasie sus-malléolaire et la fracture des os du tarse.

De la tarsectomie postérieure ou totale suivie de la soudure tibio-antétarsienne ou tibio-métatarsienne, — Rareté de ses indications; comparaison de ses résultats avec ceux de la tarsectomie postérieure sans changement de direction du pied.

De la désarticulation du pied avec lambeau talonnier doublé du périoste calcanéen; avan-

tages de cette opération au point de vue fonctionnel. — Formation d'une masse calcanéenne nouvelle; forme et résistance du moignon. — Application du lambeau talonnier doublé de périoste aux amputations du quart inférieur de la jambe. — Utilisation du talon antérieur ou métatarsien dans les cas de destruction de la peau du talon postérieur.

Les os du tarse peuvent être enlevés isolément ou par groupes réguliers, de sorte que, indépendamment des opérations atypiques déterminées seulement par l'étendue des lésions des os contigus, ils donnent lieu à diverses opérations bien délimitées qui demandent une description spéciale. Nous nous occuperons successivement de l'ablation isolée de chacun des os du tarse, puis des ablations simultanées de plusieurs os, en nous étendant particulièrement sur l'opération que nous avons décrite sous le nom de *tarsectomie antérieure totale*, qui comprend l'ablation régulière et complète des cinq os antérieurs du tarse, et sur la *tarsectomie postérieure totale* ou ablation simultanée de l'astragale et du calcanéum. C'est l'articulation de Chopart qui limite ces deux opérations : l'une enlève tous les os du tarse qui se trouvent en avant, et l'autre tout ce qui est en arrière de cet interligne articulaire.

§ I. Des opérations anciennes pratiquées sur le tarse ; extraction des os nécrosés. — Dates récentes des opérations régulières ou des résections typiques.

De tout temps on a enlevé des os du tarse nécrosés et libres dans leur enveloppe périostique, mais ces opérations ne peuvent avoir grand intérêt. Quoique Séverin, Heurnius, Saviard, Armbrust, Durand, Bilguer, etc., aient enlevé par excision ou détruit par cautérisation, dès le XVIIe et le XVIIIe siècle, des portions de plusieurs os du tarse cariées ou fracturées, la première opération bien réglée fut pratiquée par Moreau le père, en 1788. Il enleva le cuboïde, le troisième cunéiforme et abrasa la face antérieure du calcanéum et la base des quatrième et cinquième métatarsiens. Moreau le fils décrivit, en 1816[1], un procédé général pour enlever les divers os du tarse antérieur. Il faisait un lambeau dorsal pour découvrir la région et recommandait de conserver les tendons des péroniers et des jambiers antérieur et postérieur. Quant aux tendons des extenseurs des orteils, leur préservation était une règle fondamentale de ses procédés. En 1814, Monteggia pratiqua la première ablation totale (*exarticulation*) du calcanéum, mais cette opération, qui du reste se termina

1. *Essai sur la Résection des os*, 1816, p. 106. Moreau paraît avoir pratiqué plusieurs fois ces opérations, mais il n'en indique pas le nombre. Il n'a jamais fait d'ablation totale du calcanéum. Il dit à ce sujet : « Quand on enlève sa face inférieure (du calcanéum), le talon qui a perdu une partie de sa saillie, ne peut, après la cicatrisation, supporter solidement le poids du corps. J'ai fait cette opération une fois, et pendant plusieurs années, mon malade a été obligé de se soumettre à l'usage d'un talon élevé. »

par un insuccès, n'eût pas d'imitateur de longtemps, car le premier fait d'ablation totale qui ait été signalé depuis[1], celui de Ferdinand Robert[2], n'est autre qu'une extirpation de l'os nécrosé.

L'astragale avait été depuis longtemps enlevé isolément. C'est Fabrice (de Hilden) qui fit en 1582 la première ablation de cet os pour luxation ; mais à part cette catégorie de lésions qui doit être étudiée séparément, puisqu'il s'agit d'un os qui a perdu ses rapports normaux, il faut arriver à Dietz (1842) pour trouver la première ablation de l'astragale carié. Ces opérations ne se faisant guère que pour enlever des os déjà plus ou moins isolés par la suppuration, on utilisait les fistules existantes et l'on faisait une incision curviligne ou en croix sur la face antérieure de l'astragale, mais on ne décrivait pas de procédés spéciaux pour faire une ablation régulière. Nous n'aurons pas à revenir sur ces ablations de l'astragale qui ont eu leur place dans le chapitre précédent.

Les autres régions du tarse avaient aussi déjà donné lieu à des propositions et même à des tentatives opératoires. Lisfranc[3] avait imaginé un procédé pour enlever tout le tarse antérieur. C'était un de ces procédés d'amphithéâtre, bons tout au plus à exercer les élèves à trouver les interlignes articulaires, mais absolument défectueux au point de vue clinique. Il pratiquait une incision demi-circulaire sur la région antérieure du tarse, désarticulait la première rangée comme pour une amputation de Chopart, pénétrait dans l'articulation, puis *glissait son couteau d'arrière en avant* sous les os du tarse à enlever. Il les détachait entièrement du pied en coupant les ligaments de la plante du pied vers la région dorsale, et rapprochait les extrémités postérieures des métatarsiens de la ligne astragalo-calcanéenne.

On était loin encore à cette époque de la technique que nous allons recommander pour ces extirpations osseuses. Ce fut en 1858 seulement que nous démontrâmes le détachement des gaines périostiques au moyen de la rugine, et que nous proposâmes un manuel opératoire, pour la dénudation et l'ablation des os, dans lequel le bistouri et, à plus forte raison, le couteau d'amputation ne devaient jouer aucun rôle. On continua cependant pendant quelque temps encore à se servir de la méthode ancienne, mais en la perfectionnant et en la rendant plus conservatrice

1. Voyez pour tous les documents relatifs à cette question la thèse de M. E. Vincent. *De l'ablation du calcanéum en général et spécialement de l'ablation sous-périostée de cet os.* Thèse de Paris, 1876. — Cette thèse est le travail le plus complet qui ait été écrit sur la question. Ayant personnellement remonté aux sources, l'auteur rectifie quelques erreurs répandues ou entretenues par ses prédécesseurs.

2. C'est le même chirurgien. Ferdinand Robert, qu'on désigne tantôt sous le nom de Robert (de Prague), (de Marbourg), (de Coblentz), suivant le lieu qu'il habitait au moment où il pratiquait ses opérations.

3. *Précis de médecine opératoire*, t. II, p. 347. Lisfranc appelle cette opération : *Désarticulation ensemble du scaphoïde, du cuboïde et des trois cunéiformes.*

que le procédé de Lisfranc. Sans s'occuper du périoste, Michel (de Strasbourg) attaqua la série des articulations tarso-métatarsiennes par quatre incisions longitudinales espacées sur le dos et les bords du pied (1863) et P. Héron Watson fit la même opération par deux grandes incisions latérales (1871).

Nous avions déjà donné à cette époque la description de nos procédés pour enlever le calcanéum, l'astragale, les métatarsiens, sans léser aucun tendon, aucun muscle, ni aucun organe utile; et ce sont ces procédés que nous avons étendus et complétés depuis lors, à mesure que nous avons multiplié nos opérations sur le pied.

Les abrasions et les excisions irrégulières des os du tarse avaient précédé les résections et les extirpations réglées de ces os. C'est avec un couteau rougi au feu que Marc-Aurèle Séverin enleva, en 1646, des portions cariées de l'astragale, du calcanéum et du scaphoïde. D'autres chirurgiens ont après lui cautérisé, raclé ou excisé diverses portions de squelette de pied. Les opérations économiques ont dans ces derniers temps repris faveur et acquis même une vogue regrettable entre les mains de quelques chirurgiens qui ont profité de l'antisepsie pour aller racler, cureter, évider un peu à l'aveugle les os sur lesquels les conduisaient des trajets fistuleux.

En 1874, dans un mémoire présenté au congrès de Lille, nous avions déjà rappelé l'attention sur la valeur de ces opérations chez les enfants, et nous apportions de nouveaux faits en faveur de la tunnellisation des os du tarse que nous pratiquions depuis longtemps déjà. C'est une des questions les plus importantes de la chirurgie du pied, et nous lui donnerons bientôt tous les développements nécessaires, en décrivant les modifications que les pansements actuels nous ont fait apporter à nos procédés primitifs.

Il est une catégorie de résections des os du pied dont on ne soupçonnait pas l'importance il y a vingt ans, qu'on n'aurait pas même osé tenter si l'on en avait eu l'idée : ce sont les résections pour pied bot congénital et pour difformités acquises du pied. En 1854, un chirurgien anglais, Solly, avait eu l'audace d'enlever un cuboïde pour redresser un pied bot varus, et le jugement de tous ses contemporains fut sévère pour lui. Non seulement personne ne l'imita, mais il n'est pas de critique qu'on ne lui adressa. C'était en effet une opération audacieuse en 1854 : la crainte de la pyohémie devait arrêter tous les chirurgiens prudents et les empêcher d'ouvrir des articulations pour redresser une difformité qui ne mettait pas la vie en danger, et qu'on pouvait guérir autrement. Vingt ans après cependant (1874), Richard Davy répéta l'opération de Solly et y joignit bientôt l'excision d'une tranche cunéiforme prise sur toute la voûte tarsienne. Presque en même temps (1872), Lund (de Manchester) enlevait l'astragale pour obtenir le même

résultat, et faisait de l'ablation de cet os le temps principal et essentiel de la cure des pieds bots invétérés. Ces opérations se répandirent bientôt en Angleterre, en Allemagne, en Italie, puis en France, et aujourd'hui, il n'est pas de chirurgien s'occupant des affections osseuses qui n'y ait eu recours. Mais on est un peu revenu cependant de la période d'engouement; et, bien que ces ablations orthopédiques des os du tarse constituent souvent une admirable opération, elles ne doivent être qu'exceptionnellement appliquées aux pieds bots congénitaux, chez les jeunes enfants. La physiologie proteste encore ici contre l'abus de cette chirurgie géométrique qui a trouvé, grâce à l'impatience des uns et à l'inexpérience des autres, de trop fréquentes occasions de s'exercer à un âge où elle n'était pas nécessaire.

§ II. Des opérations économiques et des résections typiques appliquées aux os du tarse chez les enfants. — Excisions atypiques et tunnellisation au fer rouge.

La multiplicité des os du tarse, et les nombreuses articulations qui les unissent, expliquent la diffusion des lésions inflammatoires, quelle qu'en soit la cause, et en particulier des lésions tuberculeuses qui, très variables dans leur siège primitif, évoluent plus ou moins dans toutes les directions où elles peuvent se développer[1]. Comme dans toutes les

1. Le calcanéum est l'os le plus souvent malade dans la tuberculose du pied. Dans une thèse que vient de publier mon ancien interne, M. Charles Audry (*Les tuberculoses du pied*, thèse de Lyon, 1890), nous trouvons l'examen comparatif de 134 pièces osseuses conservées à la Clinique à la suite des opérations pratiquées dans ces dernières années. Ces 134 pièces, que nous réduirons à 133, parce que la dernière se rapporte seule aux lésions phalangiennes et ne représente pas le nombre des tuberculoses phalangiennes que nous avons eu à opérer (les autres pièces de cette catégorie n'ayant pas été conservées), ont fourni à M. Audry la proportion suivante pour le siège primitif ou principal de la tuberculose :

Mortaise péronéo-tibiale, 14 dont 10 pour le tibia, 4 pour le péroné. . .	14
Astragale.	18
Calcanéum.	37
Cuboïde.	3
Scaphoïde.	3
Cunéiformes.	3
Métatarsiens.	26
	104

Plusieurs de ces pièces se rapportent à des amputations. De plus, certaines lésions d'origine calcanéenne, ont donné lieu à des lésions astragaliennes secondaires qui ont exigé l'ablation de l'astragale et seulement l'abrasion plus ou moins profonde du calcanéum de sorte qu'on a pu les classer parmi les lésions astragaliennes. Ces deux circonstances expliquent les différences entre cette statistique et celle que nous avons donnée plus haut, à propos des lésions astragaliennes (p. 544), et qui se rapporte aux seules résections tibio-tarsiennes avec ablation préalable de l'astragale. Cette dernière statistique, dressée au laboratoire de la Clinique par M. Mondan, comprend toutes nos opérations faites depuis 1884. — Le relevé de M. Audry montre bien la fréquence des lésions calcanéennes que nous avons depuis longtemps indiquée pour les ostéo-arthrites suppurées du pied. — Si à ces 103 pièces nous ajoutons 30 lésions synoviales, nous arrivons au chiffre de 133 pièces, sur lesquelles reposent les calculs de M. Audry.

régions, les noyaux d'ossification sont, chez les enfants, le point de départ le plus fréquent des inflammations tuberculeuses, à la suite des entorses et des divers traumatismes; mais les culs-de-sac synoviaux sont aussi chez beaucoup de sujets, à un âge plus avancé, le siège primitif des fongosités qui envahissent consécutivement le tissu osseux. A cette double origine, répondent d'une part les formes nécrotiques et séquestrales, et de l'autre les formes médullisantes et érosives. La propagation des lésions est arrêtée pendant plus ou moins longtemps par l'isolement des os et l'indépendance des diverses synoviales, mais ces barrières sont bientôt franchies, et le mal s'étend aux articulations voisines en suivant souvent une marche assez régulière pour qu'on puisse reconnaître divers types dans ces lésions complexes.

La diffusion de ces inflammations nécessiterait des sacrifices énormes si l'on voulait enlever tous les os qui ont souffert plus ou moins de l'irradiation de la lésion primitive : mais c'est ici qu'il faut bien distinguer les produits tuberculeux des lésions réactives qu'ils provoquent et des lésions atrophiques qui les accompagnent. C'est dans l'interprétation de ces lésions et dans la marche de la tuberculose qu'on trouvera les indications relatives des opérations économiques ou des résections proprement dites, et à ce sujet nous renvoyons à ce que nous avons dit dans nos généralités (t. I, chap. II et VI), sur les diverses opérations conservatrices [1].

Il n'est pas de région où l'on ait plus abusé des opérations économiques qu'aux articulations du pied. Nous en avons vu de déplorables résultats, et quoique nous en soyons toujours partisan *dans certaines conditions*, nous ne saurions trop nous élever contre l'abus des raclages, des curettages auxquels se livrent certains médecins qui, séduits par la facilité et l'innocuité immédiate de l'opération (grâce à l'iodoforme), sont toujours prêts à agrandir les fistules et aller gratter la surface des os dénudés.

1. Les appréciations les plus pessimistes ont été portées quelquefois sur la tuberculose du pied. Nous nous sommes déjà élevé, à propos de la résection tibio-tarsienne, contre cette exagération. Si la tuberculose paraît plus grave au pied, c'est qu'elle y est soignée d'une manière plus défectueuse qu'ailleurs, et que, par sa structure, le pied est plus exposé aux récidives locales quand le malade est, par sa position sociale, obligé de gagner sa vie par son travail et de vivre dans de mauvaises conditions hygiéniques. Quelque peu rigoureuses que soient les statistiques qu'on peut établir à cet égard, nous citerons les chiffres que M. Audry a trouvés en dépouillant les observations de la Clinique, portant pour la plupart sur des adultes, six malades seulement étant âgés de moins de dix ans. Sur 185 sujets atteints de tuberculose du pied, 75 au moins ont présenté, à une période quelconque de leur maladie ou pendant leur séjour dans nos salles, les lésions tuberculeuses suivantes, en dehors de l'affection du pied :

38 ont présenté des lésions pulmonaires ;
28 étaient atteints d'autres lésions osseuses isolées ou associées à la phthisie ;
3 ont eu une péritonite tuberculeuse ;
1 a présenté de la tuberculose uro-génitale ;
4 avaient des kératites et des adénites cervicales suppurées.

Nous croyons que cette proportion ne diffère pas beaucoup de celle qu'on observe dans les autres tuberculoses articulaires.

Ils font ainsi des opérations inutiles; et, ce qu'il y a de plus fâcheux, ils perdent un temps précieux en laissant passer le moment opportun pour une résection limitée. En raison de la structure des os du pied et de la disposition des articulations intermédiaires, on ne peut aller vider et assainir les culs-de-sac qu'en faisant des brèches suffisantes dans le squelette et en laissant de larges portes de décharge pour l'évacuation des produits morbides. A la curette banale et aveugle, il faut donc toujours substituer une opération rationnelle basée sur cette double indication : extirper les os atteints d'infiltration tuberculeuse ou d'ostéite nécrotique et modifier par la cautérisation les parties voisines raréfiées que l'affection fongueuse commence à envahir; établir de larges voies d'écoulement pour l'élimination des parcelles osseuses que l'inflammation réactive doit expulser secondairement. Or, cette opération est toujours minutieuse, délicate, à moins qu'il ne s'agisse d'enlever des os nécrosés, depuis longtemps isolés par une membrane granuleuse qui oblitère toutes les articulations voisines. Mais souvent cette oblitération n'est qu'apparente; il y a des fongosités formant bouchon, qui empêcheront l'arthrite de se développer si le membre est laissé dans l'immobilité complète, mais qui seront vite dépassées si on les a irritées ou déchirées par la curette. On voit alors la situation du malade s'aggraver rapidement et le processus morbide s'étendre aux régions qu'il paraissait avoir respectées.

Depuis nos premières publications sur la chirurgie osseuse, nous avons insisté sur les différences que présentent au point de vue des résections les lésions tuberculeuses chez l'enfant et chez l'adulte, et nous croyons devoir rappeler cette différence à propos des os du pied, car c'est dans cette région qu'il est particulièrement important de ne pas l'oublier. Dans notre communication, faite en 1874 au Congrès de Lille, nous avons tout particulièrement insisté sur ce point. La considération capitale qui doit toujours nous guider, disions-nous, c'est l'âge des opérés. Cette question d'âge, si importante pour toutes les résections, l'est ici plus que partout ailleurs. Chez l'enfant, la cautérisation des os et des articulations intermédiaires est plus souvent indiquée pour les petits os du tarse que l'ablation régulière de ces mêmes os. La cautérisation agit d'autant mieux qu'on a affaire à un sujet plus jeune et qu'elle porte sur des os raréfiés, ramollis et fongueux, que leur structure rapproche plus des parties molles. Voilà pourquoi on peut hardiment creuser des tunnels et passer des fers rouges à travers ces régions que l'inflammation chronique a profondément modifiées.

Aujourd'hui nous croyons toujours que cette manière d'agir est très utile chez les jeunes enfants. — Malgré son aspect effrayant pour ceux qui n'ont pas l'habitude du fer rouge, c'est l'opération la plus conservatrice. Elle altère moins la forme du pied que les résections des os

entiers, parce qu'elle est beaucoup moins destructive qu'on ne pourrait le croire au premier abord. Elle nuit surtout beaucoup moins à l'accroissement ultérieur de l'organe, et compense bien par cela même la longueur du traitement. Les extirpations totales et multiples des os donnent lieu à des plaies qui guérissent plus rapidement, mais elles laissent des déficits irréparables. Le fer rouge traverse les os sans les détruire profondément. Il les perfore en respectant une partie de leurs contours, ce qui rend la réparation facile. La pénétration du calorique au milieu de ces masses d'os raréfiés est, au point de vue des théories microbiennes, un excellent moyen de détruire les germes infectants et d'en arrêter la propagation. Ce que nous recommandons seulement, c'est de ne pas faire ces cautérisations à l'aveugle; de découvrir la région malade par des incisions méthodiques, suffisamment grandes, et de ne porter le fer rouge sur le tissu osseux qu'après l'ablation des séquestres et l'exploration à ciel ouvert des os qu'on doit traverser.

A mesure que le sujet avance en âge, l'ablation complète des os, soit isolément, soit par groupes réguliers, est plus souvent indiquée. Dès que les os sont complètement ossifiés, leur structure les rend moins propres à éprouver les réactions curatives que provoque la cautérisation. Les résections régulières et typiques deviennent alors nécessaires : chez les adolescents, et à plus forte raison chez les adultes, la cautérisation sera seulement le complément d'une tarsectomie plus ou moins étendue.

§ III. Astragale. — Extirpation de l'astragale luxé. — Résection de la tête et du col de l'astragale.

Nous étant occupé déjà de l'ablation de l'astragale en traitant de la résection tibio-tarsienne, puisque cette ablation constitue la résection semi-articulaire inférieure du cou-de-pied, nous n'aurons à examiner ici que l'ablation de l'astragale luxé et les résections partielles de cet os en dehors de l'articulation tibio-tarsienne, c'est-à-dire les résections de la tête et du col.

1. *Extirpation de l'astragale luxé et chassé de sa loge normale par une luxation double. — Extirpation immédiate; extirpation tardive. — Avantages de l'extirpation immédiate.*

Les extirpations de l'astragale luxé, les seules dont nous ayons à nous occuper ici, sont des opérations très simples et d'autant plus faciles que l'os est plus déplacé. Lorsqu'il est complètement sorti de sa loge et ne tient que par quelques parties ligamenteuses ou périostiques, on n'a qu'à le cueillir pour ainsi dire.

Lorsque l'astragale est resté en partie dans sa loge (déplacement sur son axe vertical, luxation par rotation), il est plus ou moins solidement enclavé ; son extraction nécessite de larges ouvertures et le détachement régulier des trousseaux fibreux qui, quoique plus ou moins éraillés, le retiennent encore. Voici une observation assez rare de ce genre de déplacement que nous diagnostiquâmes, mais que nous ne pûmes pas réduire, bien que l'accident ne datât que de 48 heures. La peau se mortifia au niveau de la tête luxée et nous fûmes obligé de faire la résection.

Observation CIX. — *Luxation par rotation de l'astragale sur son axe vertical. — Pas de plaie extérieure. — Lésion diagnostiquée par le siège de la tête sous la malléole externe. — Impossibilité de réduire. — Ablation de l'astragale vingt-deux jours après l'accident.*

État du malade deux ans après.

E. Mirebeau, âgé de 54 ans, fit le 7 juin 1888, une chute d'une hauteur de 2 mètres environ ; il tomba sur le bord externe du pied droit. Il put se relever, mais il lui fut impossible de marcher. Il entre à la Clinique quarante-huit heures après. A son entrée, on constate une ecchymose au niveau du cou-de-pied, et une impossibilité absolue des mouvements de l'articulation tibio-tarsienne. En explorant la région, on sent en dehors, en avant de la malléole externe, une saillie qui a tout à fait la forme de la tête de l'astragale. La peau est tendue sur elle; en avant de la malléole interne est une poche fluctuante dont on ne peut explorer le fond. Le pied est légèrement étendu sur la jambe; en forçant, on peut le ramener à l'angle droit. On diagnostique une luxation de l'astragale par rotation sur son axe vertical, et on essaie pendant l'anesthésie de remettre l'os en place ; mais toutes les manœuvres furent inutiles. On se contente alors de placer le pied à angle droit et d'appliquer un bandage silicaté. Les jours suivants, le malade ne souffrait pas du tout; il n'y eut aucune réaction. Mais le vingtième jour, il eut un peu de fièvre et perdit l'appétit; on enleva le bandage et on trouva une escharre de la peau au niveau du rebord saillant de la tête de l'astragale. On décida immédiatement l'ablation de cet os. M. Ollier fit une incision externe au niveau de la partie saillante de la tête, saisit l'os avec un davier et le libéra par quelques coups de détache-tendon.

La loge astragalienne fut désinfectée aussi soigneusement que possible et drainée par l'incision principale et derrière la malléole externe. — Suites simples; mais quinze jours après (13 juillet) le malade tomba dans un état adynamique que l'état de la plaie n'expliquait guère, et qui cessa seulement quand le malade fut transporté à la campagne, à l'asile des convalescents.

Il rentra chez lui dans les premiers jours de novembre, marchant encore avec une canne.

Il est revenu à la Clinique en mai 1890, c'est-à-dire deux ans après l'opération. Il présentait l'état suivant :

Pied en bonne position, sans tuméfaction ni point douloureux. Marche facile, sans bâton et sans chaussure spéciale. Petits mouvements de flexion et d'extension n'atteignant pas encore tout à fait la moitié de l'excursion normale. Le malade ne peut pas courir. Il travaille la terre sans toutefois pouvoir faire encore de travaux fatigants, mais il est toute la journée sur ses jambes et peut marcher pendant plusieurs heures sur un terrain uni.

Nous avons fait ici une ablation secondaire, et nous croyons qu'il eût

mieux valu faire une extirpation immédiate dès que nos efforts de réduction avaient été infructueux. C'est l'intégrité de la peau et le peu de déformation relative du cou-de-pied qui nous engagèrent à temporiser; mais dans un cas semblable nous nous déciderions dorénavant à enlever tout d'abord l'astragale[1].

Toutes les fois qu'un astragale luxé ne peut être réduit, nous sommes d'avis de l'enlever, et non seulement dans les cas de luxation double complète avec abandon de la mortaise, mais encore dans les autres variétés de luxation lorsque l'os déplacé ne permet pas au pied de reprendre sa direction normale.

Le résultat orthopédique des pseudo-réductions dont on se contente habituellement est inférieur à celui de l'ablation totale de l'os. L'astragale incomplètement réduit est une cause permanente de douleurs et d'impotence du membre ; il expose à des inflammations consécutives et à des accidents tardifs de divers ordres ; et, dans les cas les plus favorables, les fonctions du pied ne se rétablissent jamais que très imparfaitement. Nous avons eu l'occasion autrefois de traiter plusieurs malades de ce genre ; nous nous étions contenté de les immobiliser dans des bandages pour faire cesser les douleurs et obtenir une ankylose définitive ; aujourd'hui nous leur enlèverions l'astragale.

Après l'ablation de l'astragale luxé, les conditions pour obtenir une néarthrose mobile et solidement fixée sont bien meilleures qu'après les ablations pour ostéo-arthrite suppurée et chronique. La persistance des cartilages de la mortaise, d'une part, et du calcanéum, de l'autre, empêchera l'ankylose, pourvu qu'on prévienne la suppuration ou qu'on l'empêche de se prolonger. La plupart des cas qu'on trouve publiés dans la littérature médicale indiquent un bon usage du membre[2] : il ne faudrait cependant pas croire que les résultats soient toujours aussi favorables, car nous avons eu l'occasion de rencontrer quelques malades moins heureux (ankylose avec déviation du pied, marche difficile et douloureuse, impossible sans appareil). Il est vrai que la plaie avait longtemps suppuré et que les malades, traités à la campagne, n'avaient

1. Les anciennes statistiques étaient favorables à l'expectation et surtout à l'extraction tardive, puisque Broca avait trouvé 1 mort seulement sur 25 cas. Mais combien de blessés étaient morts ou amputés avant d'en venir là ? Dubreuil avait trouvé 18 morts sur 63 ablations immédiates

2. Les relevés d'Heyfelder, d'Hancock indiquent d'une manière sommaire un bon résultat après ces opérations, mais ne nous renseignent pas sur la valeur de ce résultat. Hancock (*loc. cit.*, p. 260) ayant réuni tous les cas d'ablation de l'astragale appartenant aux chirurgiens anglais, a trouvé que sur 45 cas (dont 33 pour luxation compliquée et 12 pour luxation simple), 33 malades guérirent avec un bon résultat (*with good, useful limb*), mais il ne dit pas dans quelle proportion étaient les articulations mobiles. Sur 67 cas, Heyfelder n'en signale que dix dans lesquels la mobilité de l'articulation soit indiquée. Poinsot (*loc. cit.*, p. 295) a réuni 11 cas d'articulation mobile sur 88 ablations de l'astragale. — Ces faits sont, pour la plupart, des cas anciens, d'avant l'antisepsie actuelle ; la suppuration avait été abondante et prolongée, c'est ce qui explique le grand nombre d'ankyloses.

pas été surveillés de près pour le traitement consécutif. Une fois l'os enlevé, il faut maintenir la position du pied dans des appareils appropriés, et ne permettre la marche que lorsque le tarse est assez bien fixé à la mortaise tibio-péronière[1]. C'est surtout lorsqu'il y a eu des désordres dans les os voisins et des fractures des malléoles que le traitement consécutif prend une grande importance. Mais pour les cas simples, le succès est la règle, et malgré les réserves que nous venons de faire, nous devons considérer que l'extirpation de l'astragale luxé donnera un bon résultat orthopédique et fonctionnel toutes les fois que le blessé sera rationnellement traité. De sorte donc que nous sommes d'avis d'enlever l'astragale irréductible, non seulement lorsqu'il y a une plaie communiquant avec l'articulation, mais même lorsqu'il n'y a pas de plaie. Avant les pansements actuels, nous aurions tenu un autre langage; aujourd'hui l'ablation immédiate de l'os luxé nous paraît le meilleur moyen de simplifier pour le présent et pour l'avenir la situation du blessé.

Lorsqu'il y a plaie extérieure et que, par l'agrandissement de cette plaie, on peut facilement faire entrer l'astragale dans sa loge, faut-il opérer sa réintégration? Dans des luxations incomplètes, lorsque les ligaments c'est-à-dire les moyens de nutrition de l'astragale sont en grande partie conservés et lorsque l'os est intact, on doit le faire sans doute; mais lorsque l'os est isolé de toutes parts ou ne tient que par quelques fibres ligamenteuses, il nous paraît contre-indiqué de tenter la réduction à cause de l'étendue des surfaces cartilagineuses de l'astragale et de la petitesse de la surface par laquelle il pourrait se greffer. Au double point de vue des accidents à prévenir et des fonctions du cou-de-pied à rétablir, il vaut mieux procéder à l'extraction immédiate et ne pas tenter une expérience dangereuse à tous égards. Cette tentative de greffe ne sera pas aussi blâmable que la réintégration de l'astragale tuberculeux que nous avons citée plus haut, mais elle doit être condamnée en raison des conditions fâcheuses de nutrition dans lesquelles se trouverait l'os réintégré. Ces réflexions ne s'appliquent qu'aux luxations doubles de l'astragale, car dans les luxations tibio-tarsiennes simples et dans les sous-astragaliennes, l'intégrité du ligament inter-astragalo-calcanéen dans un cas, et des ligaments malléolo-tarsiens dans l'autre, assurerait la vitalité de l'os. Il en sera de même pour les luxations doubles incomplètes dans lesquelles l'astragale se sera déplacé en restant en continuité avec des tissus vasculaires suffisants pour entretenir

1. M. Vallas, mon chef de Clinique, vient de publier, dans la *Revue de Chirurgie*, numéro du 10 août 1890, un travail sur le traitement consécutif de l'ablation de l'astragale, dans lequel il donne tous les détails nécessaires sur les moyens propres à obtenir le meilleur succès de cette opération, que la méthode opératoire la plus perfectionnée ne suffit pas à assurer, si l'on abandonne trop tôt le malade à lui-même.

sa nutrition. Mais pour peu que la plaie suppure, le déblaiement de la loge astragalienne devra être immédiatement pratiqué.

Nous ne possédons pas d'observation personnelle démontrant par l'autopsie comment le cou-de-pied se reconstitue après l'ablation de l'astragale luxé, mais nous en trouvons une dans l'ouvrage de Hancock, recueillie sur un opéré de Canton, à Charring-Cross Hospital[1]. Il s'agissait d'un homme de quarante ans, auquel Canton avait enlevé, immédiatement après l'accident, l'astragale luxé en avant et en dehors. Le malade se rétablit et put marcher aisément. Il mourut d'une attaque de paralysie (on ne dit pas combien de temps après l'accident).

Avant l'enlèvement de la peau, l'apparence du pied était presque normale; les courbes naturelles étant presque aussi parfaites que si l'astragale était à sa place. Aucune cicatrice n'était visible. Après avoir enlevé la peau, on trouva que les tendons, en avant et en arrière de l'articulation reconstituée, étaient fixés dans leurs gaines, dans lesquelles ils glissaient, surtout du côté péronéal de l'articulation. On trouva que le tibia et le péroné appuyaient sur le calcanéum, et que les rapports normaux, mutuels des extrémités articulaires inférieures de ces os s'étaient modifiés pour les mettre en contact avec leur nouveau point d'appui, sur lequel elles reposaient plus obliquement.

Le scaphoïde s'articulait avec le bord antérieur de l'extrémité articulaire inférieure du tibia, et le cuboïde était repoussé sous le scaphoïde, vers le plan médian, plus qu'à l'état normal. L'articulation entre le scaphoïde et les os cunéiformes était parfaite, mais il semblait que les relations naturelles des os cunéiformes étaient altérées, leur voûte normale ayant plus de hauteur. Après avoir fait une section longitudinale du pied, passant verticalement à travers le tibia, le calcanéum et le second doigt de pied, on constatait une grande perfection de l'arc naturel et de ses différents points de support. L'union nouvellement formée entre l'extrémité inférieure articulaire du tibia et la surface supérieure du calcanéum était très ferme, et l'on trouvait une couche cartilagineuse distincte. L'espace qui existait entre la portion supéro-antérieure du calcanéum, la surface du scaphoïde, et le devant du tibia, fut trouvée remplie d'un tissu fibreux, tenace, et contenait une large membrane synoviale qui indiquait évidemment des conditions favorables à une grande mobilité. Le reste des articulations paraissait normal dans sa structure, quoique un peu modifié dans ses rapports. (*On the operative Surgery of the Foot and the Ankle-joint*, by Henry Hancock, page 262.)

2. *De la résection de la tête et du col de l'astragale.*

La limitation de l'ostéite à la tête et au col de l'astragale s'observe quelquefois, et l'on peut se borner à une opération économique sans pénétrer dans l'articulation tibio-tarsienne.

On fait alors une résection limitée qui enlève seulement la tête et

1. Dans un cas de Thierry (cité par Heyfelder et Hancock), on avait enlevé le corps de l'astragale, en laissant la tête et le col. La malade étant morte d'une autre maladie, on trouva la surface articulaire du tibia en contact avec les restes de l'astragale et les deux os unis par du tissu fibreux. Les malléoles étaient descendues de 2 centimètres, sans autre déformation.

n'ouvre que l'articulation scaphoïdienne avec son prolongement intérieur, c'est-à-dire l'articulation astragalo-calcanéenne antérieure.

PROCÉDÉ OPÉRATOIRE DE LA RÉSECTION ASTRAGALO-SCAPHOÏDIENNE.

On met à nu l'articulation astragalo-scaphoïdienne antérieure par une incision latérale interne de 4 à 5 centimètres de long, qui court le long du bord interne de l'astragale d'arrière en avant jusqu'à la rencontre du tendon du jambier antérieur. Cette première incision ne dépasse pas la peau. On incise ensuite la gaine périostéo-capsulaire, en commençant à 11 ou 12 millimètres en arrière de l'interligne scaphoïdo-astragalien et empiétant de 7 à 8 millimètres sur le scaphoïde. Pour ne pas intéresser l'articulation tibio-tarsienne, il faut aller prudemment et se rappeler d'abord que la synoviale de cette articulation arrive en haut et en avant à 13 millimètres du rebord saillant de la tête. L'intervalle entre les deux synoviales est de 3 à 5 millimètres et quelquefois moins, de sorte qu'il ne faut jamais sectionner le col au delà de la partie qui fait saillie dans la synoviale astragalo-scaphoïdienne. Pour l'aborder, on fait une incision perpendiculaire qui croise l'incision antéro-postérieure, au niveau de l'interligne. On découvre et on explore la tête, et si le scaphoïde est malade et a besoin d'être abrasé ou enlevé, on détache la capsule tout autour de cet os. On excise ensuite la tête de l'astragale, et on achève de poursuivre les tissus malades avec le couteau-gouge et la curette.

Cette opération nous a donné deux fois un bon résultat. La lésion était bien limitée à la tête de l'astragale et le corps du scaphoïde n'était pas profondément altéré. La perte de substance se comble par des tissus fibreux, mêlés probablement de quelques grains osseux, mais il est difficile de s'en rendre compte. Le scaphoïde se porte un peu en arrière, et, à part la diminution du bord interne du pied et un peu plus de hauteur de la voûte, la forme n'en est pas sensiblement modifiée. — Ogston a proposé une opération analogue pour la cure du pied plat.

La diffusion des lésions qui amène la récidive de la tuberculose est la principale cause d'insuccès pour cette opération. La maladie pourra se continuer dans l'os et envahir l'articulation du cou-de-pied, malgré le soin qu'on aura pris de détruire tous les tissus suspects. Récemment nous avons dû enlever le corps de l'astragale chez une jeune fille que nous avions pu croire, pendant plusieurs mois, guérie par la seule ablation de la tête de l'os.

Dans quelques cas où la tête de l'astragale était seule atteinte et avait donné lieu à des lésions secondaires de la cavité calcanéenne antérieure et à des abcès en dehors de cette articulation, nous avons pratiqué la tunnellisation du pied à ce niveau, en ajoutant une incision externe. Le trajet ayant été élargi et cautérisé, nous avons maintenu un drain perforant pendant quelque temps et nous avons pu obtenir la guérison de l'os sans faire de résection proprement dite, en conservant la forme extérieure de l'astragale et tous ses rapports essentiels au point de vue de la statique du pied. C'est chez les jeunes enfants que nous avons eu de bons résultats par cette opération.

§ IV. Calcanéum. — Ablation totale ; résection et évidement. — Résections calcanéo-astragalienne et calcanéo-cuboïdienne.

Le calcanéum est celui des os du tarse qui a été le théâtre du plus grand nombre d'opérations chirurgicales. Ce n'est guère cependant que depuis une quarantaine d'années qu'on a fait de son ablation totale une opération réglée ; jusque-là on se bornait à extraire des séquestres ou à évider quelques portions cariées et on sacrifiait même quelquefois le pied quand l'ostéite continuait et donnait lieu à des fistules intarissables[1]. C'est Monteggia qui enleva le premier le calcanéum tout entier sur un sujet scrofuleux, en 1814[2]. Son exemple ne fut pas suivi. Bien que Larrey eut, avant Monteggia, vu un blessé marcher après l'élimination du calcanéum spontanément détaché à la suite d'une blessure par arme à feu, on redoutait cette opération qui enlevait le principal support du corps et qui avait pour théâtre une région sur laquelle on était peu habitué à intervenir. La première opération d'ablation complète[3] ou presque complète du calcanéum, pour carie, fut faite par Ferdinand Robert), en 1844, sur une femme de 42 ans. Il enleva l'os en deux fois. Vers la même époque, Rigaud (de Strasbourg) fit la première ablation réellement totale, en une seule séance, ou l'*exarticulation complète*, suivant l'expression de l'auteur[4]. Mayer (de Wurtzbourg) extirpa le calcanéum et réséqua la malléole externe. Ce qu'il y a à noter dans cette dernière observation, c'est que l'auteur prit, dit-il, de grandes précautions pour conserver le périoste. D'Allemagne l'opération passa en Angle-

1. L'ablation du calcanéum a été l'objet de plusieurs mémoires critiques dans ces dernières années. Verneuil a publié un premier travail dans la *Gazette hebdomadaire* en 1857 et a fait connaître les opérations pratiquées à l'étranger. Polaillon, en 1869, publia l'article CALCANÉUM du *Dictionnaire encyclopédique* de Dechambre, dans lequel il rassembla et analysa 65 observations. E. Vincent a réuni, en 1876, 69 cas de résection totale, en éliminant comme sans valeur démonstrative plusieurs des faits publiés antérieurement.

2. Les chirurgiens anglais ont revendiqué pour leurs compatriotes Greenhow ou Hancock la priorité de l'ablation du calcanéum. Mais leurs prétentions ne sont nullement fondées, car Ferdinand Robert a opéré en 1837, Roux en 1839 et Rigaud en 1844 ou 1845 (Vincent, *thèse citée*, p. 39). — « L'acte de naissance de l'extirpation du calcanéum est donc inscrit à Milan et non à Londres, dit Vaquez, dans sa thèse de 1859. Monteggia avoue franchement que Larrey a vu se détacher le calcanéum à la suite de blessures. En faisant connaître la guérison, il a peut-être engagé Monteggia à imiter ce qu'une arme aveugle avait fait ».

3. Robert avait fait en 1837, sur une fille de quatre ans, l'ablation du calcanéum tout entier, mais c'était une simple ablation de séquestre puisque, dit l'auteur, l'os était renfermé dans une cavité séquestrale.

4. L'observation de Rigaud ne fut publiée qu'en 1875 (*Société de Chirurgie*), mais déjà en 1862, dans la traduction du *Traité des Résections*, d'Heyfelder, M. E. Bœckel annonçait (page 148) que Rigaud avait pratiqué quatre fois l'extirpation du calcanéum et avait eu trois succès et un cas de mort. Dans sa communication à la Société de chirurgie, en 1875, Rigaud donne un résumé de ses observations. Il avait pratiqué depuis 1844 onze fois l'extirpation totale et en un seul bloc du calcanéum. Il ne parle pas du périoste et ne s'inquiète pas de la régénération de l'os.

terre où elle fut pratiquée dès 1848 plusieurs fois par Hancock, Greenhow, Hilton[1], Bonsfield Page, etc., revint ensuite en Allemagne, mais ne put de longtemps s'acclimater en France où elle fut seulement pratiquée par Rigaud qui négligeait de publier ses observations.

En 1859[2] Langenbeck fit une ablation du calcanéum sur une petite fille de neuf ans en conservant le périoste, et renouvela l'opération en 1861 sur une autre petite fille de onze ans. Dans la guerre du Schleswig en 1864, il appliqua cette opération aux fractures par armes à feu et obtint, d'après C. Heine[3] une reproduction de l'os. Jusque-là, on n'avait pas décrit de procédé pour l'ablation sous-périostée, et ceux qui avaient accepté l'idée cherchaient à l'exécuter par les anciennes incisions en soulevant le périoste avec des élévatoires plus ou moins propres à le conserver régulièrement. Nous pratiquâmes notre première ablation du calcanéum carié en janvier 1865, et nous fîmes connaître bientôt après le procédé par lequel on pouvait faire cette opération en conservant toute la gaine périostéo-capsulaire, avec les insertions tendineuses et ligamenteuses qui continuent à se faire sur elle après l'extirpation de son contenu osseux. Depuis lors, nous avons pratiqué huit fois l'extirpation totale ou presque totale du calcanéum seul (sans compter les tarsectomies postérieures dans lesquelles nous avons enlevé cet os avec l'astragale ou d'autres os du tarse). Ce nombre est petit relativement à la quantité des ostéites du calcanéum que nous avons eu à traiter; mais les opérations économiques, telles que la trépanation et l'évidement, doivent être, comme nous allons le voir, les opérations d'élection pour l'ensemble des ostéites calcanéennes.

A. — PROCÉDÉS OPÉRATOIRES POUR L'ABLATION OU LA RÉSECTION DU CALCANÉUM. — RAPPORTS DE LA GAINE PÉRIOSTIQUE AVEC LES ORGANES PÉRIPHÉRIQUES.

Le calcanéum, quoique superficiel en arrière et en dehors, présente des rapports si intimes avec l'astragale et le cuboïde, et se trouve, à sa face interne et inférieure, tellement adhérent aux coulisses tendineuses qui la parcourent, que son extraction doit compter parmi les plus laborieuses qu'on puisse exécuter sur le cadavre, quand on veut observer toutes les règles de la méthode sous-périostée. Mais, comme pour toutes les extractions osseuses, c'est une question de méthode dans la manœuvre et de précision dans le choix des points de repère qui doivent nous guider.

1. Hilton conserva aussi le périoste dans une résection qu'il fit en 1855 et obtint, dit-il, une reproduction de l'os.
2. Hillencamp. *De resectione ossium tarsi subperiostali.* Thèse de Berlin, 1862.
3. *Die Schussverletzungen der unteren Extremitaten*, etc., par C. Heine, in *Archiv für Klin. Chirurgie*, 1866, et *Kriegs-chirurgische Aphorismen*, par A. Lücke. Même recueil, 1865.

Les chirurgiens qui nous ont précédé avaient proposé toutes sortes d'incisions pour opérer l'ablation de cet os. Depuis une simple incision latérale externe (Robert-Langenbeck) qui suffisait parfaitement quand on n'avait qu'à extraire un os nécrosé déjà isolé de sa capsule périostique, jusqu'aux incisions en fer à cheval autour du talon, avec incision perpendiculaire en haut ou en bas (Y et Λ), on pourrait trouver toutes les variétés dans les procédés anciennement usités. Beaucoup de chirurgiens cependant, Robert, Cliffort Morogh, Hilton avaient fait porter l'incision sur la face externe du talon, mais toutes coupaient le tendon d'Achille, et Robert, celui qui avait fait le plus d'ablations du calcanéum, disait que la section du tendon ne devait inspirer aucune crainte, le bout supérieur se soudant à la cicatrice[1].

L'insertion du tendon d'Achille est tellement solide que, pour la détacher, il est nécessaire d'avoir des détache-tendons bien faits et finement aiguisés. Mais ce n'est pas là le point délicat de l'opération ; il se trouve à la face interne, dans la gouttière du calcanéum, là où les tendons des fléchisseurs commun et propre du gros orteil sont enveloppés dans des gaines qui ont le périoste pour une de leurs parois. Il est presque impossible de dénuder le calcanéum à ce niveau sans ouvrir la gaine du fléchisseur propre du gros orteil, quand le tissu osseux n'est pas raréfié par l'inflammation et rendu moins adhérent par la plus grande vascularité de ses couches superficielles.

Le calcanéum peut être attaqué en dehors et en arrière : en dehors sans couper aucun tendon ; en arrière en désinsérant ou coupant le tendon d'Achille dont on se réservera de rétablir la continuité par la suture. Notre incision coudée externe nous a constamment servi dans nos diverses résections et nous la recommandons toujours parce que, indépendamment de ses avantages spéciaux au point de vue de la conservation de toutes les attaches tendineuses sur la gaine périostéo-capsulaire, elle laisse une cicatrice externe qui ne risque pas d'être douloureuse dans la marche, comme dans les procédés à incisions sous-plantaires ou directement postérieures. Il est important de laisser la peau du talon intacte à cause des pressions et des frottements que cet organe doit supporter. C'est pour cela que si, dans des cas de tuméfaction considérable du calcanéum et d'adhérences exceptionnelles des tissus périphériques, nous éprouvions trop de difficultés par la seule incision externe, nous préférerions faire en dedans du tendon d'Achille une incision supplémentaire par laquelle nous introduirions un détache-tendon qui nous servirait à aller directement dépouiller la face interne et la gouttière du calcanéum. En ayant bien soin de ne pas quitter l'os, et d'appuyer tou-

1. De 1839 à 1854, Robert avait fait 10 résections ou ablations du calcanéum : 7 totales, 3 partielles.

jours sur lui le détache-tendon, on évitera les désordres qu'une main impatiente et à allures désordonnées pourrait produire dans cette région. C'est, du reste, la double incision que nous indiquons plus loin pour la résection partielle du calcanéum, et pour pénétrer dans l'articulation astragalo-calcanéenne par sa partie postérieure.

Cette opération est beaucoup plus facile sur le vivant que sur le cadavre; surtout dans les ostéites, quand le périoste est devenu moins adhérent[1]. Lorsqu'il s'agit de panostéite nécrotique (lésion dans laquelle l'opération est le mieux indiquée), l'os n'oppose qu'une faible résistance une fois la gaine périostique largement incisée. Mais dans les cas où la lésion est inégalement répartie, on peut trouver des portions très adhérentes, en dedans et en avant surtout, et l'on a besoin d'opérer une dénudation régulière avant de tirer sur l'os avec un davier. On est exposé à briser l'os en raison de sa consistance inégale, et on est ensuite obligé d'extraire successivement les divers fragments. C'est dans ces cas qu'il faut se servir de daviers-érignes pour pénétrer l'os sans l'écraser. Quelquefois du reste, l'os se brise sur la limite exacte de la partie saine, et l'on peut laisser dans la plaie les portions restées adhérentes après les avoir abrasées.

DESCRIPTION DU PROCÉDÉ OPÉRATOIRE.

1er TEMPS. *Incision des parties molles jusqu'à l'os sur la face externe du talon.* — Cette incision a une forme coudée : elle comprend une portion verticale et une portion horizontale; la portion verticale suit le bord externe du tendon d'Achille, la portion horizontale le bord externe du pied. On la commence le long du bord externe du tendon, au moins à 3 centimètres au-dessus du niveau de la pointe de la malléole externe. On la dirige en bas jusqu'au-dessous de la tubérosité externe du calcanéum : le bistouri change alors de direction, et suit le bord externe du pied jusque sur la face supérieure de l'apophyse postérieure du cinquième métatarsien. Cette partie de l'incision se dirige un peu en haut, afin de correspondre au bord supérieur de l'abducteur du petit orteil. L'incision cutanée étant tracée, et les limites du tendon d'Achille et de la masse musculaire plantaire étant reconnues par la vue et le toucher, on incise

1. L'extirpation du calcanéum est un bon exercice pour habituer les élèves à manier le détache-tendon et à surmonter les difficultés opératoires qui tiennent à la solidité des insertions tendineuses et ligamenteuses. Farabeuf (*Précis du Manuel opératoire*) dit à ce sujet : « Les chirurgiens peu habitués à la rugine, c'est-à-dire la très grande majorité, ne font que des résections sous-périostées imparfaites, quoi qu'ils en disent. L'ablation du calcanéum n'est pas plus difficile qu'une autre résection. Mais il faut avoir parfaitement dans l'œil la forme de cet os et la situation des principaux ligaments. Cela étant, il n'est même pas besoin de davier, il suffit d'un petit bistouri et d'un bon écarteur. Si l'opérateur ne connaît pas bien son os, le davier le plus puissant ne lui rendra pas l'opération facile.

« A l'amphithéâtre, je conseille justement, pour apprendre à connaître la conformation et les liens du calcanéum et aussi pour perfectionner la main gauche, d'opérer d'abord avec le bistouri et sans davier. Lorsque les lambeaux et la semelle talonnière sont détachés, l'écarteur relève les tendons péroniers et découvre le dessus de la grande apophyse, le bistouri coupe le ligament interosseux, les insertions du pédieux et les fibres supérieures calcanéo-cuboïdiennes ».

jusqu'à l'os, en allant avec prudence en avant, pour ne pas couper les tendons des péroniers.

2e TEMPS. *Dénudation de l'os.* — On dépouille d'abord la moitié postérieure de la face externe du calcanéum; puis avec un fort détache-tendon bien tranchant, on sépare à petits coups toute l'implantation du tendon d'Achille. Une fois ce tendon détaché, on le déjette en dedans avec la peau qui le recouvre. On dénude ensuite la face inférieure de l'os, le tiers postérieur de sa face interne, et l'on reprend la dénudation en avant. Les tendons des péroniers étant écartés par des crochets mousses pour être confiés à un aide spécial, et l'insertion du ligament péronéo-calcanéen étant détachée, on dénude la portion antérieure ou grande apophyse du calcanéum; on ouvre l'articulation calcanéo-

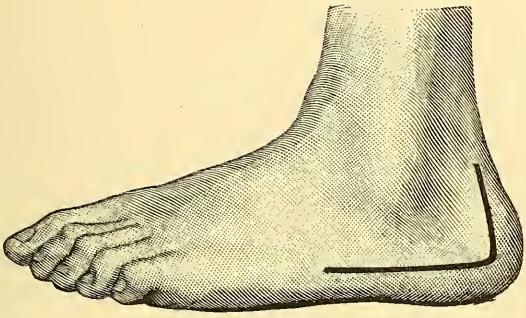

Fig. 430. — *Incision coudée externe pour l'extirpation sous-périostée du calcanéum.* — Elle est tracée de manière à découvrir l'os sur la plus grande surface possible, et se trouve assez au-dessus de la plante du pied pour que la cicatrice ne soit pas blessée dans la marche.

cuboïdienne en écartant les parties fibreuses qui l'entourent. Le ligament calcanéo-cuboïdien interne ne peut être atteint que plus tard.

3e TEMPS. *Section du ligament interosseux calcanéo-astragalien. — Complément de la dénudation. — Section des ligaments calcanéo-scaphoïdiens.* — Jusque-là l'os n'a pu être mobilisé; il tient solidement aux autres os du tarse; on n'a fait que le dépouiller de la plus grande partie de son périoste. On introduit alors un bistouri à lame étroite dans l'articulation astragalo-calcanéenne; on lui fait parcourir à deux ou trois reprises les deux facettes afin d'être bien sûr d'avoir coupé tout le ligament interosseux. C'est la même manœuvre que dans la désarticulation sous-astragalienne.

Le calcanéum est alors retenu par les coulisses fibreuses des tendons qui se réfléchissent sur sa face interne et par les ligaments calcanéo-scaphoïdiens, ainsi que par le ligament calcanéo-cuboïdien interne. Mais comme il a acquis une certaine mobilité après la section du ligament calcanéo-astragalien, on le saisit avec un fort davier à plusieurs rangées de dents; on l'abaisse et l'on fait bâiller l'articulation calcanéo-astragalienne, afin d'aller couper avec le détache-tendon les ligaments calcanéo-scaphoïdiens. On écarte en outre le plus possible en dedans, avec des crochets mousses, la peau du talon; on achève la dénudation de la face interne; et, lorsqu'on sent qu'il ne reste que quelques adhérences qu'on ne peut pas atteindre directement, on les rompt par un mouvement combiné de torsion et de traction.

Nous avons déjà dit qu'il fallait respecter l'épiphyse postérieure quand

elle était saine; il faut en faire autant pour la grande apophyse qui protège l'articulation cuboïdienne, et ne pas ouvrir inutilement cette articulation. On sectionne alors le calcanéum en arrière du cuboïde avec le ciseau ou une petite scie.

B. — DES EXCISIONS PARTIELLES DU CALCANÉUM; TRÉPANATION ET ÉVIDEMENT.— CONSERVATION DE L'ATTACHE DU TENDON D'ACHILLE ET D'UNE BANDE OSSEUSE INFÉRIEURE; ANSE CALCANÉENNE. — STRUCTURE DU CALCANÉUM AUX DIVERS AGES; ENTORSE JUXTA-ÉPIPHYSAIRE EXPLIQUANT LE SIÈGE D'ÉLECTION DES OSTÉITES DE L'ENFANCE.

Les ostéites du calcanéum s'observent surtout chez les jeunes sujets; les panostéites sont assez fréquentes entre trois et dix ans, et donnent lieu à ces extractions faciles de calcanéum nécrosé que signalent beaucoup d'observations. Mais les lésions les plus fréquentes sont les ostéomyélites juxta-épiphysaires qui siègent à la partie postérieure de la diaphyse et donnent lieu à ces séquestres incarcérés ou à ces foyers purulents qu'on guérit par la trépanation et, au besoin, par une tunnellisation de l'os. Ce sont les lésions de l'ostéite aiguë ou subaiguë des adolescents, qui n'ont pas, le plus souvent, de rapport avec la tuberculose, mais qui peuvent cependant être confondues avec elle, car nous avons vu plusieurs fois des formes subaiguës formant le premier chaînon des accidents qui aboutissaient à la généralisation tuberculeuse.

Quelle que soit au fond leur nature, ces ostéites de l'enfance envahissent très fréquemment l'articulation calcanéo-astragalienne et l'on est obligé d'aller abraser et évider cette articulation pour mettre fin aux accidents.

Chez les enfants nous ne craignons pas de faire des évidements étendus; mais, dès l'âge de 15 ou 16 ans, la réparation de ces vastes foyers se fait très difficilement. Nous en avions été frappé il y a longtemps, et déjà en 1867, nous recommandions d'enlever une des parois de la cavité osseuse[1] pour permettre l'introduction dans le foyer des parties molles extérieures qui seules pouvaient fournir des éléments suffisamment plastiques. Depuis lors, nous avons eu beaucoup d'exemples de cette séparation lente et insuffisante et, au lieu de faire des évidements laissant de grandes cavités à combler, nous avons d'emblée enlevé la paroi externe de l'os de manière à déterminer une gouttière largement ouverte.

Plusieurs fois même nous avons réduit la partie postérieure du calcanéum à une anse constituée en arrière par la lamelle sur laquelle s'insère le tendon d'Achille et à la face inférieure de l'os par une bandelette compacte plus ou moins large. Cette *anse calcanéenne* devient le centre

1. *Traité de la régén. des os*, t. II, p. 31.

d'une ossification périostique qui la renforce et lui donne une solidité suffisante pour les fonctions du pied.

Nous avons entre autres cas, conservé l'anse calcanéenne sur un homme de 44 ans, qui depuis 16 ans a repris sa vie habituelle de paysan aisé, et qui a trouvé un support suffisant dans une bande de tissu (compact, il est vrai) ayant en moyenne un centimètre de largeur et d'épaisseur en bas et en arrière. Nous redoutions une fracture de cette anse dans les mouvements au cours desquels elle devait supporter le poids du corps. Il n'est rien arrivé depuis 16 ans et, malgré le rétrécissement de son talon, cet opéré se sert de son pied comme avant sa maladie.

La structure du calcanéum dans l'enfance nous explique le siège de prédilection de certaines ostéites et nous montre la possibilité de conserver alors son organe d'accroissement, c'est-à-dire l'épiphyse postérieure garnie de son cartilage de conjugaison. C'est sur l'épiphyse que s'insère le tendon d'Achille. Pendant la période de croissance active, les contractions du triceps dans les mouvements violents, tels que le saut, peuvent être une cause d'entorse juxta-épiphysaire et expliquer la fréquence des inflammations dans la partie la plus reculée de la diaphyse. L'épiphyse reste longtemps cartilagineuse; le point d'ossification y apparaît vers l'âge de sept à huit ans. Elle forme bientôt une large écaille qui emboîte la moitié inférieure de l'extrémité postérieure de la diaphyse. Elle a une épaisseur maximum d'un centimètre au moment où elle a acquis son plus grand développement. Elle se soude vers l'âge de dix-sept ans. Comme elle se trouve généralement saine dans les ostéites survenant entre dix et dix-sept ans, il faut la respecter et ne faire d'ablation *totale* qu'en cas de nécessité absolue.

Les séquestres centraux et sous-périostiques du calcanéum se trouvent principalement dans la moitié postérieure de l'os, au niveau de la région juxta-épiphysaire. Les abcès s'ouvrent tantôt en dehors, tantôt en dedans, mais plus souvent en dehors. Quand ils sont ouverts en dedans et qu'on reconnait avec le stylet une cavité séquestrale, il faut l'attaquer en dehors par le couteau-gouge ou par une couronne de trépan selon que le tissu est plus ou moins dur. On peut faire sur cette face une voie beaucoup plus large, et on se sert de l'ouverture interne pour le passage du drain.

Souvent, chez les enfants surtout, après avoir pénétré dans la substance du calcanéum en arrière, on trouve une cavité qui se prolonge en avant vers la grande apophyse de l'os. Cette cavité est remplie de pus ou de granulation qui sont libres comme dans un canal médullaire. Sous l'influence de l'inflammation, en effet, les espaces médullaires qui existent normalement à ce niveau se sont réunis par la médullisation des trabécules osseuses et forment une cavité longitudinale plus ou moins pro-

fonde. Cette disposition explicable par la structure normale du calcanéum se retrouve plus ou moins à tout âge. Elle existe au niveau du tiers antérieur, là où les travées constituantes de l'os laissent un vide : au devant du système des travées obliques d'avant en arrière, au-dessus des travées horizontales. C'est à la partie supérieure de cet espace, autour de l'implantation du ligament interosseux, que se fait souvent une perforation par laquelle l'articulation astragalo-calcanéenne est envahie.

Nous conclurons donc que les évidements, les résections partielles et autres opérations économiques sont les opérations le plus généralement indiquées dans les ostéites suppurées, centrales ou superficielles du calcanéum. C'est dans les ostéites nécrotiques qu'elles sont particulièrement efficaces. L'ablation totale ne doit être qu'une opération exceptionnelle.

C. — DE LA RÉSECTION DE L'ARTICULATION CALCANÉO-ASTRAGALIENNE. — VOIE LATÉRALE ; VOIE POSTÉRIEURE. — OSTÉOTOMIE PRÉALABLE DU CALCANÉUM. — RARETÉ DES CAS FAVORABLES AU SUCCÈS DE CETTE RÉSECTION EN DEHORS DE LA CHIRURGIE INFANTILE. — INDICATIONS FRÉQUENTES DE L'ABLATION TOTALE DE L'ASTRAGALE.

L'articulation ou les articulations calcanéo-astragaliennes ne sont pa facilement abordables pour une résection régulière dans laquelle on voudrait enlever la totalité des surfaces articulaires. Aussi, quand on a voulu faire une excision plus complète que la destruction superficielle des surfaces malades, a-t-on dû chercher des voies détournées pour découvrir les parties profondes de l'articulation que l'union intime des deux os ne permet guère d'aborder directement.

Par une incision partant de la pointe de la malléole externe et se dirigeant transversalement en avant jusqu'au niveau du cuboïde (incision à laquelle on ajoute une petite incision perpendiculaire s'arrêtant en bas à la rencontre du tendon du court péronier latéral) on découvre suffisamment l'articulation pour l'abraser, l'évider avec la curette et la gouge, et la cautériser au fer rouge. Mais si la lésion s'est étendue vers le bord interne du pied, il faut la découvrir au niveau de la petite apophyse du calcanéum, en suivant et écartant le tendon du jambier postérieur ou bien en pénétrant d'abord dans la partie inférieure de l'articulation astragalo-scaphoïdienne qui n'est que le commencement de l'articulation astragalo-calcanéenne antérieure. On peut alors tunnelliser le pied à ce niveau en mettant à l'abri tous les organes qu'il est essentiel de respecter. Cette opération économique suffira dans les ostéo-arthrites fongueuses de l'enfance, limitées à la surface des os.

Annandale a décrit un procédé qui permet de découvrir le plus largement possible les deux articulations sous-astragaliennes au moyen de deux incisions latérales, analogues à celles que nous venons d'indiquer

pour l'abrasion de l'articulation, mais plus étendues. Il commence l'incision externe à un pouce au-dessus de la malléole, et la dirige vers le cuboïde en passant sous la pointe de la malléole. Son incision interne part de la pointe de la malléole interne et court le long du bord postérieur du tendon du jambier postérieur. Il rejette ce tendon en avant et écarte en arrière les autres tendons avec le paquet vasculo-nerveux. — Par l'incision externe, en soulevant les tendons péroniers, il peut gouger la partie postérieure de l'articulation ; par l'incision interne, il attaque la partie antérieure[1].

Lorsque la lésion se prolonge en arrière vers le bord postérieur de l'astragale et s'étend sur la face supérieure libre du calcanéum, il faut procéder autrement. C'est dans ces circonstances que nous avons enlevé un **V** osseux à base supérieure, découpé au moyen de la scie cultellaire, un trait passant en avant du tendon d'Achille qu'on attire le plus possible en arrière, et l'autre en arrière des tendons des péroniers et du faisceau des tendons internes qu'on a soin de rejeter en avant avec le paquet vasculo-nerveux.

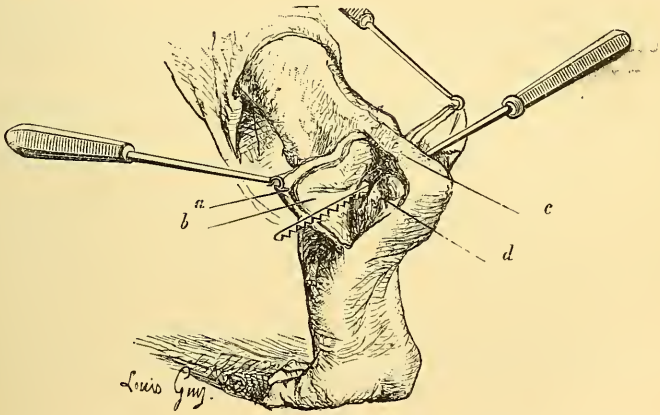

Fig. 431.— *Procédé pour réséquer l'articulation calcanéo-astragalienne postérieure. — Découpage d'un* **V** *dans la substance du calcanéum pour aborder l'articulation en arrière.*

Ce procédé à deux lambeaux latéraux sert aussi pour la résection du tiers postérieur du calcanéum. On fait d'abord un lambeau triangulaire externe suivant les données exposées plus haut ; puis on circonscrit en dedans un lambeau de même forme, en suivant le bord interne du tendon d'Achille et en changeant ensuite de direction, pour ajouter à l'incision verticale une petite incision transversale de 25 à 30 millimètres seulement pour ne pas léser le paquet vasculo-nerveux ; — *a*, angle du lambeau interne tiré par une érigne ; — *b*, périoste qui double le lambeau ; — *c*, relief du tendon d'Achille ; — *d*, calcanéum dénudé. Une autre érigne relève le lambeau externe pour le passage de la scie.

L'ablation de ce **V** permet d'aborder l'articulation calcanéo-astragalienne

1. *On Excision of the joint between the Os calcis and Astragalus.* — In *Edinburgh medical Journal*, 1887. L'auteur cite dans son travail l'observation d'une fille de 18 ans qu'il a opérée avec succès par son procédé.

par sa partie postérieure. On y pénètre alors avec la gouge et la curette, et on la fouille de manière à enlever toutes les parties malades. On a ainsi une large voie postérieure et la continuité du calcanéum n'est pas interrompue.

Ce procédé est applicable aux lésions de l'articulation calcanéo-astragalienne postérieure. Si l'antérieure est malade, on le combine avec la voie latérale précédemment indiquée.

Nous avons employé deux fois ce procédé et chez un de nos malades nous pûmes enlever aussi un séquestre d'un centimètre cube siégeant à la partie postérieure et interne de l'articulation.

Quelque temps auparavant (juillet 1878) nous avions fait chez un jeune Japonais, atteint d'ostéite bilatérale du calcanéum, l'opération suivante. Nous introduisîmes une petite scie à un centimètre en avant du tendon d'Achille, sur la face supérieure non articulaire du calcanéum, et nous divisâmes cet os obliquement de haut en bas et d'avant en arrière, dans la direction d'une incision cutanée en fer à cheval que nous avions préalablement pratiquée et qui contournait le talon à la jonction de ses faces postérieure et inférieure. Nous découpâmes aussi un lambeau ostéo-cutané, comprenant le tendon d'Achille. D'un côté, nous divisâmes un gros séquestre tuberculeux; de l'autre nous en effleurâmes un plus petit. Le lambeau ostéo-cutané relevé, nous pûmes gouger le calcanéum jusqu'à sa partie antérieure dans un cas, et pénétrer jusque dans l'astragale dans l'autre. Nous taillâmes ensuite une encoche dans le fragment antérieur, sur les limites de la coupe et de chaque côté, pour le passage d'un drain perforant et nous suturâmes le lambeau ostéo-cutané. Grâce à ce drainage bilatéral, les cavités intra-osseuses pouvaient se vider librement.

Le malade n'eut pas d'accidents après cette opération; les lambeaux osseux paraissaient solides au bout de cinq semaines. Pour éviter leur ascension par l'action du triceps, nous avions maintenu la jambe fléchie sur la cuisse et le pied en extension. Le sujet quitta la clinique pour être transporté à la campagne, ayant encore de petits drains dans les trajets osseux. Il mourut quelques mois après d'une phtisie pulmonaire dont il avait apporté le germe de son pays[1].

1. Nous n'avons plus fait d'opérations semblables; et nous n'avions pas encore publié cette observation, au moment où W. Busch (de Berlin) (*Central-blatt für Chirurgie*, 1882) fit connaître le procédé qui porte son nom et qui consiste aussi en une section de la partie postérieure du calcanéum pour aborder l'articulation calcanéo-astragalienne et enlever l'astragale. Hahn (de Berlin) réclama la priorité pour cette opération qu'il avait faite un an plus tôt et qu'il proposait en 1883, au *Congrès allemand de chirurgie*, comme procédé de résection tibio-tarsienne. Busch a évidemment la priorité de la publication sur son collègue de Berlin et sur nous. Mais cette section préalable du calcanéum remonte beaucoup plus haut et Roux l'avait déjà faite en 1839. Voici l'opération de Roux, telle qu'elle est décrite par Polaillon dans l'article Calcanéum du *Dictionnaire* de Dechambre : « En 1839, Roux employa pour réséquer le calcanéum un procédé qui diffère de tous les autres par son originalité. Il fit de chaque côté

En raison de la facilité que nous avons d'aborder largement le calcanéum par sa face externe, nous ne croyons pas que ce procédé d'ostéotomie préliminaire ait de nombreuses indications. Sans sectionner l'os de haut en bas, on peut faire, si le V décrit plus haut ne suffit pas, une brèche latérale assez large pour fouiller toutes les parties du calcanéum et les articulations calcanéo-astragaliennes, et l'on a alors l'avantage de conserver l'anse calcanéenne inférieure dont nous avons plus haut démontré l'utilité pour la forme et les fonctions du pied.

La résection ou l'abrasion des articulations astragalo-calcanéennes ne nous a donné en général de bons résultats que chez les enfants, et encore dans les cas où la lésion était calcanéenne et non astragalienne primitive. Lorsque l'ostéite a débuté par l'astragale, elle ne tarde pas à envahir la totalité de l'os et à amener d'abord de l'hydarthrose, puis des lésions plus graves dans l'articulation tibio-tarsienne. C'est un danger particulièrement à redouter dans les affections tuberculeuses; aussi vaut-il mieux alors enlever complètement l'astragale. C'est la seule manière de faire une opération radicale et d'éviter une nouvelle résection à bref délai. Chez plusieurs de nos malades, nous avions voulu procéder par le simple évidement de l'articulation astragalo-calcanéenne (Obs. CVI), mais nous avons dû plus tard enlever l'astragale. Instruit par ces faits, nous conseillons aujourd'hui de faire immédiatement le sacrifice de cet os, dès qu'il y a un peu de gonflement péri-malléolaire ou d'épanchement intra-synovial. Lorsque l'astragale est malade sur un point et surtout dans l'intérieur de sa substance, l'inflammation se propage aux articulations limitantes et l'ablation totale de l'os est indiquée.

Nous avons retrouvé deux de nos anciens malades, opérés l'un en 1880, l'autre en 1881, par la résection du V calcanéen et l'abrasion de l'articulation calcanéo-astragalienne. Le premier était âgé de douze ans, l'autre de onze. Ils sont guéris aujourd'hui et ont conservé les mouvements de l'articulation tibio-tarsienne. Mais la guérison a été très lente

du pied, un peu en avant du tendon d'Achille, une incision courbe qui, en contournant les malléoles, vint se terminer à 3 centimètres en avant d'elles, un peu au-dessus du bord du pied. Les deux incisions furent continuées en profondeur l'une vers l'autre au-devant du tendon d'Achille, de manière à l'isoler complètement jusqu'à son insertion. Les parties molles furent disséquées sur les deux faces du calcanéum, et inférieurement elles furent complètement détachées de la face inférieure de l'os; si bien que les deux grandes incisions latérales communiquaient l'une avec l'autre, au-dessous du calcanéum, depuis les deux tubérosités qui servent d'insertion aux muscles plantaires jusqu'à l'extrémité antérieure de la section cutanée. Une scie introduite en avant du tendon d'Achille, sectionna l'os de haut en bas, de manière à séparer totalement sa portion postérieure, qui était maintenue en haut par les téguments et le tendon d'Achille, et en bas par les téguments et les muscles plantaires. La partie postérieure du talon ainsi mobilisée, fut fortement écartée en dedans et les parties moyenne et antérieure du calcanéum, mises à découvert, furent réséquées. Le talon remis en place, les bords de la plaie furent rapprochés par des bandelettes. Malheureusement cette singulière opération ne fut pas couronnée de succès : la peau se gangréna; il survint des érysipèles; on amputa la jambe et le malade mourut. Roux ne trouva pas d'imitateurs. »

et sur l'un d'eux, nous aurions mieux fait, croyons-nous, d'enlever en même temps l'astragale.

D. — DES INDICATIONS DE L'ABLATION TOTALE DU CALCANÉUM. — PANOSTÉITE; NÉCROSE TOTALE. — OSTÉITE NECROTIQUE DISSÉMINÉE. — LÉSIONS NÉOPLASIQUES.

D'une manière générale, c'est l'extension de l'ostéite à la totalité du calcanéum et son incurabilité par les moyens plus simples qui légitiment et nécessitent absolument dans certains cas l'ablation totale du calcanéum. Mais à quelle période de l'ostéite faut-il y recourir?

Dans les ostéo-myélites aiguës, avec phénomènes graves d'infection, on pourra y recourir hâtivement au milieu des phénomènes généraux, quand après examen de l'os par une incision périostique et une trépanation exploratrice du tissu spongieux, on aura reconnu que toute l'étendue du calcanéum est envahie. Une large trépanation de l'os pourra dans certains cas faire cesser les accidents, et nous conseillerons généralement de commencer par là. Dès que les espaces médullaires sont suffisamment ouverts, les phénomènes généraux peuvent s'arrêter, et l'ostéite continuera son évolution vers la nécrose sans infecter l'économie. Mais s'il n'y a pas une sédation immédiate, il vaudra mieux procéder à l'extirpation totale, dût-on trouver un périoste incomplètement préparé pour la réossification et même privé de ses éléments ostéogéniques par la violence de l'inflammation. La régénération est secondaire en pareil cas : l'intérêt vital prime tout.

Les accidents conjurés, il vaut mieux, suivant la théorie que nous avons exposée longuement à propos du tibia, laisser le périoste s'hyperplasier et la couche ostéogène se reformer. On choisit alors le moment opportun pour enlever l'os. Plus on attendra, plus on trouvera des conditions favorables, soit au point de vue opératoire, soit au point de vue de la régénération osseuse.

Indépendamment de la nécrose massive, il y a une forme de panostéite qui réclame l'ablation, c'est l'*ostéite nécrotique disséminée*, c'est-à-dire cette forme dans laquelle on trouve de nombreuses parcelles nécrosées, soit sous le périoste, soit dans la moelle. Nous avons opéré deux fois dans ces conditions. Dès que les articulations limitrophes sont envahies par la suppuration, il faut se hâter d'intervenir pour empêcher la propagation aux autres os du tarse et prévenir la nécessité de l'amputation ou d'une tarsectomie plus complète.

En dehors de ces inflammations diffuses et généralisées à toute la substance de l'os, ce sont les opérations économiques qui devront être essayées tout d'abord.

Les formes subaiguës ou chroniques réclameront la même opération,

si elles ne se limitent pas et à plus forte raison si elles progressent malgré le traitement employé. Il faut alors se méfier du travail d'extension qui s'opère sourdement quand les articulations limitantes et surtout l'articulation astragalo-calcanéenne sont envahies. L'astragale est vite dépassé et l'articulation tibio-tarsienne ne tarde pas à se prendre, comme on le verra dans plusieurs des observations de tarsectomie postérieure totale que nous rapporterons plus loin.

Les résultats que donne alors une extraction totale pratiquée par la méthode sous-périostée doivent nous enlever toute hésitation lorsque les grandes incisions et la trépanation ont échoué.

Certains néoplasmes, rares du reste (chondromes, sarcomes ossifiants, ostéomes), réclament aussi l'ablation totale de l'os. Gross (de Nancy) a publié récemment un cas d'ostéome, de forme peu commune, qu'il a heureusement traité par l'ablation totale de l'os[1]. En pareil cas, on ne pratiquera pas d'opération sous-périostée; c'est à la méthode parostale qu'il faudra recourir.

E. — DES RÉSULTATS ORTHOPÉDIQUES ET FONCTIONNELS DE L'ABLATION TOTALE DU CALCANÉUM. — FORME DU PIED; FONCTIONNEMENT DE L'ORGANE. — OBSERVATIONS ANCIENNES. — RÉSULTATS ÉLOIGNÉS DANS LES DIVERSES VARIÉTÉS D'OSTÉOMYÉLITE.

Nous avons retrouvé la première malade à laquelle nous avons pratiqué l'ablation du calcanéum, il y a vingt-cinq ans, en janvier 1865. Elle a aujourd'hui quarante ans, et jouit de la plus parfaite santé. Elle marche comme tout le monde, ne boite pas, et personne, paraît-il, ne peut se douter de l'opération qu'elle a subie. Il s'agissait[2] d'une ostéite fongueuse ayant envahi la plupart des os du tarse, mais siégeant principalement dans le tarse antérieur. Nous fîmes une tunnellisation à ce niveau; la voie était assez large pour que le doigt entier pût s'y engager. Cette opération améliora considérablement l'état de l'avant-pied, mais la tuméfaction persistant en arrière, nous pratiquâmes six mois après l'ablation sous-périostée des deux tiers postérieurs du calcanéum, évidant le tiers antérieur ainsi que l'articulation astragalo-calcanéenne. La malade guérit parfaitement et un an après, le pied opéré présentait l'aspect indiqué dans la figure 432.

Au moment où la malade a été photographiée, le talon faisait peu de saillie en arrière; mais un an après, cette saillie avait augmenté, et nous constations là un premier exemple d'un fait que l'expérimentation nous avait révélé et que nous retrouverons plus loin sur d'autres malades:

1. *Ostéome du pied et extirpation du Calcanéum*, Nancy, 1886. *Congrès de l'Association française pour l'avancement des sciences.*

2. L'observation est rapportée en détail dans le tome II du *Traité de la régénération des os*, p. 274.

c'est l'augmentation de la masse osseuse sous l'influence des frottements et des pressions que subit le talon dans la marche et les divers exercices du pied.

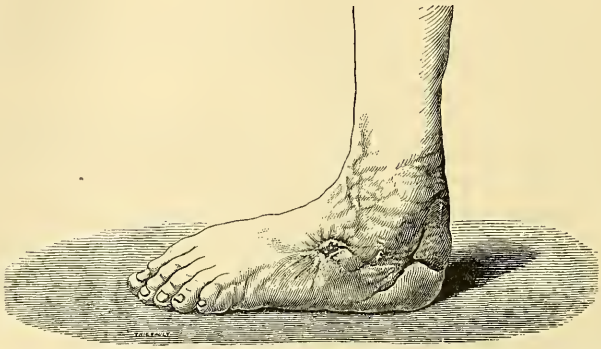

Fig. 432. — Forme du pied après la tunnellisation transversale du tarse antérieur (du cuboïde au premier cunéiforme), l'ablation sous-périostée des deux tiers postérieur du calcanéum et l'évidement du tiers antérieur.

La saillie du talon est moins prononcée qu'à l'état sain, mais le poids du corps repose sur une tubérosité osseuse de nouvelle formation. On ne se rend pas bien compte de la direction des incisions à cause de la rétraction cicatricielle. L'incision transversale qui croise l'incision principale avait servi pour l'évidement pratiqué en premier lieu. Il y a un vide de 8 millimètres entre la voûte plantaire et le sol, près du bord interne. *D'après une photographie prise un an après l'ablation du calcanéum.*

N'ayant pas examiné nous-même cette malade, nous ne pouvons nous en servir pour analyser l'état fonctionnel du pied ; mais voici un cas, étudié dans tous ses détails et à plusieurs années d'intervalle, qui nous permettra de donner toutes les démonstrations nécessaires. C'est l'histoire du malade que nous avons présenté en 1876 à la Société de médecine de Lyon, et au sujet duquel nous avons publié un travail spécial dont nous extraierons ce qui pourra être nécessaire à notre démonstration[1]. Cette description nous paraît d'autant plus à sa place ici que nous n'en connaissons pas d'aussi complète, et que les résultats orthopédiques et fonctionnels de l'opération nous paraissent supérieurs à ceux qu'ont signalés les observations antérieures, comparables à la nôtre par la nature de la lésion calcanéenne et l'âge du sujet.

Le rôle que joue le calcanéum dans la marche et la station est tellement important, disions-nous, que l'ablation de cet os devait être une opération peu séduisante pour les chirurgiens soucieux de laisser au membre inférieur de bonnes conditions d'équilibre. Il est évident, en effet, que la perte de cet os doit changer complètement le point d'appui

1. *De l'extirpation sous-périostée du Calcanéum et de ses résultats définitifs*, in-8°, 39 p. Paris, E Masson, 1876. (*Extrait du Lyon médical*).

et les conditions de fonctionnement du pied, soit au point de vue de l'action musculaire, soit au point de vue des mouvements des articulations antérieures du tarse. Je n'ignore pas cependant que plusieurs sujets opérés par la méthode ancienne, c'est-à-dire sans conservation du périoste et sans ménagement intégral des parties tendineuses, ont été signalés comme ayant obtenu un excellent résultat de l'opération. Je n'en disconviens pas absolument, *mais il faut s'entendre sur ce qu'on appelle un excellent résultat. Pour moi, je ne me servirai de cette expression, après une ablation du calcanéum, que lorsque mon malade pourra, non seulement marcher, mais encore marcher sans appareil et par le mécanisme de la marche normale, en faisant et décomposant le pas, c'est-à-dire en appuyant sur la pointe du pied et en relevant le talon.* Quand on ne fournit qu'un point d'appui au membre sans lui conserver un avant-pied mobile et solidement attaché, l'opéré marche moins bien qu'après certaines amputations tibio-tarsiennes; l'avant-pied flottant ou maintenu dans une position vicieuse par les muscles rétractés devient un appendice gênant. On peut certainement marcher longtemps et faire de longues courses avec un pied qui fonctionne comme un pilon. Les résultats les plus imparfaits au point de vue de la forme et du fonctionnement du pied peuvent, à un moment donné, fournir un membre utile pour la station et la progression; il suffit que le moignon ne soit plus douloureux et que le membre soit soutenu par un appareil approprié. Mais nous ne pouvons pas nous contenter d'un pareil avantage, et nous ne devons pas nous déclarer satisfaits de ce qu'un opéré peut faire plusieurs kilomètres. Nous devons être plus difficiles, parce que nous pouvons obtenir davantage; c'est beaucoup, sans doute, d'avoir conservé un membre utile pour la progression à un sujet qui aurait été peut-être amputé par d'autres chirurgiens, mais ce n'est pas assez encore. Il faut avoir, pour l'ablation du calcanéum, les mêmes exigences que pour les autres résections et ne se déclarer complètement satisfait que lorsqu'on a rétabli la forme et les fonctions du membre. On ne doit, sans doute, tenir à la forme qu'autant qu'elle est nécessaire à la fonction; mais c'est ce qui arrive pour le pied, la saillie du talon en bas et en arrière étant de la première importance au point de vue statique et fonctionnel. On ne devra donc qualifier d'excellent le résultat d'une ablation du calcanéum que lorsqu'on aura un talon solide comme point d'appui, pouvant être soulevé par des muscles vigoureux et assez saillant en bas pour constituer la culée de la voûte plantaire.

C'est ce résultat, jugé encore impossible par la généralité des chirurgiens, que je tiens à vous faire constater aujourd'hui [1].

1. Il me paraissait d'autant plus utile de démontrer alors les avantages de l'ablation du calcanéum et surtout d'en déterminer d'une manière précise les résultats, que les chirurgiens les

Observation CX. — *Ostéo-périostite du calcanéum traitée d'abord par des incisions multiples allant jusqu'à l'os. — Invasion des articulations calcanéo-astragaliennes. — Ablation sous-périostée du calcanéum. — Cessation des accidents, guérison rapide. — Reproduction de l'os.*

Etat anatomique et fonctionnement du pied cinq ans après l'opération.

Marius Bouvier, âgé de 15 ans et 4 mois, entre dans le service de M. Ollier, salle Saint-Sacerdos, n° 7, le 11 mai 1873. Ce jeune homme fut pris tout à coup, le 1er mai, à la suite d'une marche dans l'humidité, de douleurs dans le talon droit. Il éprouvait également quelques douleurs vagues dans l'avant-bras gauche. Le talon se tuméfia et le malade ressentit un peu de fièvre. On le conduisit alors chez un rhabilleur qui exerça sur le talon des manœuvres à la suite desquelles les douleurs devinrent très vives et s'accompagnèrent d'une fièvre plus intense. De nouvelles manœuvres tentées par un second rhabilleur aggravèrent encore son état. Entrée à l'Hôtel-Dieu le 11. Tuméfaction du talon et du cou-de-pied; articulation tibio-tarsienne libre, douleur vive à la pression et en arrière du calcanéum sur les côtés du tendon d'Achille. Fluctuation à la face interne du calcanéum. Un peu de prostration; pouls à 120; température à 39°.

M. Ollier ouvrit d'abord le foyer externe; il s'en écoula un peu de pus sanguinolent; l'os était dénudé dans le fond du foyer. Il fit, les jours suivants, deux autres incisions, l'une en dedans, l'autre le long du bord externe du tendon d'Achille. Le malade fut notablement soulagé; la fièvre tomba, les douleurs disparurent et pendant quelques jours on put espérer la guérison. La tuméfaction s'était limitée autour du calcanéum; l'articulation tibio-tarsienne était tout à fait libre. Bien que le calcanéum fût dénudé en plusieurs points, au niveau des incisions extérieures, il n'y avait pas de séquestres mobiles; la dénudation était du reste limitée; en dehors seulement il paraissait à nu sur une étendue de 2 centimètres environ sur 1 de largeur. A ce niveau, l'os était déjà raréfié et friable; le stylet pénètre dans la partie centrale, médullisée, vascularisée et s'y enfonce sans grands efforts jusqu'à 15 ou 16 millimètres dans la direction de l'articulation astragalo-calcanéenne. Nous avions donc affaire à une inflammation à la fois superficielle et centrale de l'os, mais jusque-là limitée à l'os lui-même. On pouvait espérer la guérison cependant, sans nécrose étendue, car chez les jeunes sujets la forme d'ostéite médullisante ne donne lieu qu'à des séquestres relativement petits et friables, la résorption faisant disparaître une partie de la substance osseuse avant que la nécrose se soit effectuée.

Le 28 juin, sans cause appréciable, le talon redevint douloureux et la tuméfaction reparut en même temps. Deux jours après, la tuméfaction était revenue comme aux premiers jours; elle s'étendait autour du cou-de-pied, en avant de l'astragale. Les mouvements de flexion et d'extension du pied n'étaient pas douloureux, mais les mouvements de rotation occasionnaient des douleurs vives. M. Ollier, diagnostiquant l'invasion des articulations calcanéo-astragalienne et astragalo-scaphoïdienne, et craignant des acci-

plus autorisés, et en particulier les auteurs classiques de médecine opératoire, étaient peu partisans de cette opération.

M. Lefort, dans l'édition qu'il venait de publier de la *Médecine opératoire* de Malgaigne, s'exprimait ainsi : « Pour ma part, malgré le fait très remarquable de Lejéal, communiqué à la Société de chirurgie, j'ai été très défavorablement impressionné par les cas, même trouvés heureux, qu'il m'a été donné de rencontrer à Paris et à Londres. Du reste, aucune comparaison ne peut être établie entre le pied et la main. A la main, un doigt difforme est utile; au pied, il faut une base de sustentation solide; mieux vaut la bottine d'une amputation tibio-tarsienne qu'un pied déformé par une résection. » (Page 455, *édition* de 1875).

M. A. Guérin (*Traité de chirurgie opératoire*, p. 239) était moins encourageant encore. Il dit : « La situation du calcanéum, son importance physiologique pour la marche, ses rapports avec des tendons qu'il faut couper, le danger auquel on expose le malade, nous paraissent des raisons plus que suffisantes pour déterminer le chirurgien à ne pas tenter la résection de cet os. »

dents qui rendraient plus tard l'amputation nécessaire, décida l'ablation du calcanéum.

Opération faite le 1er juillet. Le calcanéum est enlevé par le procédé de M. Ollier. Il fait une incision sur la face externe de la région du talon, suivant verticalement le bord externe du tendon d'Achille, en changeant de direction au niveau de l'extrémité postérieure externe de l'os pour en suivre horizontalement le bord inférieur. Voulant profiter des incisions faites antérieurement pour donner issue au pus, M. Ollier fait cette incision un peu plus haut qu'il ne le décrit dans son procédé. Le périoste, vasculaire et épaissi, se laisse détacher facilement. L'os n'était pas nécrosé, il était partout vivant et adhérent au périoste, excepté sur les trois points que nous avons indiqués. En poursuivant le détachement du périoste sur l'extrémité antérieure et externe (grande apophyse du calcanéum), vers l'articulation cuboïdo-calcanéenne, on reconnaît que l'os est sain vers cette extrémité : il change d'aspect et de consistance, et le périoste devient beaucoup plus adhérent. Après avoir dépouillé le calcanéum sur les autres faces, on entame l'os avec une cisaille sur une partie de son épaisseur, derrière l'articulation cuboïdo-calcanéenne, de manière à conserver un couvercle osseux à cette articulation : on le saisit avec un davier et il se brise au niveau de l'encoche faite avec la cisaille à 6 à 7 millimètres de l'articulation calcanéo-cuboïdienne qui reste ainsi intacte.

L'articulation calcanéo-astragalienne contenait déjà un peu de liquide synovi-purulent. A l'examen de la pièce, on reconnaît que le cartilage postérieur présente une petite perte de substance par érosion en arrière de l'implantation du ligament interosseux. C'est par là que l'inflammation de l'os s'est propagée à l'articulation. Sur les autres points, le cartilage des deux surfaces articulaires n'est pas altéré ; on voit qu'il s'agit d'une invasion récente de l'articulation; mais la lésion n'en était pas moins grave pour cela, à cause de la communication de la cavité articulaire avec le tissu spongieux suppuré du calcanéum à travers la perforation que nous avons décrite. Le tissu spongieux de l'os était raréfié à son centre et en quelques points infiltré de pus, mais sans séquestre. L'épiphyse du calcanéum avait été enlevée avec le corps de l'os.

La coque périostique fut remplie de charpie imbibée d'huile phéniquée, et le pied immobilisé.

Suites très simples; disparition des douleurs et de la fièvre. L'opéré fut envoyé à Longchêne peu de temps après; il est revenu à la fin d'août au moment du congrès de l'Association française. Il fut alors présenté à MM. Verneuil, Courty, Azam, Ledentu, etc. La plaie était cicatrisée, excepté dans le fond du sillon, mais on sentait déjà une masse ostéoïde résistante à la pression, sur laquelle s'implantait le tendon d'Achille qui pouvait déjà fortement relever le talon. Il n'avait jamais, du reste, perdu son action sur l'avant-pied, et dès les premiers jours de l'opération il pouvait imprimer des mouvements d'extension quand la jambe était soutenue avec la main.

L'opéré ne pouvait pas marcher encore; ce n'est qu'au bout d'un mois qu'il mit le pied par terre, et il marcha encore longtemps avec des béquilles, tout en posant le pied sur le sol, mais sans lui faire supporter le poids du tronc.

Le membre s'est fortifié de plus en plus, et aujourd'hui 13 novembre 1875, près de deux ans et demi après l'opération, on constate l'état suivant (fig. 433 et 434, p. 624) :

Le talon est reconstitué dans sa forme, il est saillant en bas de manière à supporter le poids du corps par sa partie postérieure; la voûte plantaire existe et se trouve même plus marquée du côté opéré que du côté sain; car le sujet a le pied un peu plat. Quand on saisit comparativement avec la main les deux talons, on sent que le talon opéré est plus large, mais moins saillant en arrière. En mesurant comparativement les deux calcanéums avec le compas d'épaisseur, et en serrant fortement les branches du compas, on trouve 5 centimètres pour le côté sain et 6 pour le côté opéré, un peu en arrière et au-dessous des malléoles. En comparant les deux pieds, on trouve les distances suivantes :

D'une malléole à l'autre, en passant derrière le tendon d'Achille :

Côté sain : 0m,120 Côté opéré : 0m,118

D'une malléole à l'autre, en passant sous la plante du pied :

Côté sain : 0m,190 Côté opéré : 0m,163

Vu par sa face inférieure, le talon paraît plus large; il est plus trapu et moins saillant en arrière, soit parce que le calcanéum n'a plus grandi dans ce sens depuis l'opération, soit parce que la gaine périostique a subi un mouvement de retrait et une diminution de capacité après l'opération. La saillie inférieure du talon est plus marquée en dehors qu'en dedans.

C'est en considérant le pied par son côté interne qu'on peut se rendre compte de la hauteur de la voûte plantaire. Le bord externe du pied présente une saillie qui n'existe pas à l'état sain, due à l'extrémité postérieure du cinquième métatarsien. Cette saillie appuie sur le sol; elle n'est pas douloureuse, mais elle change un peu les conditions d'équilibre du pied : l'extrémité antérieure de cet os touchant le sol sans y appuyer.

La longueur des pieds est de :

Pied sain : 0m,30 Pied opéré : 0m,27

Si l'on cherche à se rendre compte de l'état anatomique du calcanéum nouveau, autant qu'on peut le faire à travers les chairs, on retrouve dans la masse osseuse reproduite la forme de la gaine périostique. On sent un sillon profond au niveau de l'incision extérieure. En arrière, au niveau de l'implantation du tendon d'Achille, il y a une masse osseuse exubérante plus saillante en arrière que les tubérosités inférieures elles-mêmes. La masse reproduite s'est augmentée depuis un an sous l'influence des pressions et du frottement qu'a subis le talon dans le fonctionnement du pied; on peut l'évaluer aujourd'hui à la moitié de la masse de l'os enlevé.

Si maintenant on cherche à se rendre compte du fonctionnement du pied en faisant marcher et courir le sujet, on reconnaît qu'il marche et court comme à l'état normal, en décomposant le pas, et non comme un individu qui marcherait avec un pilon ou un moignon d'amputation tibio-tarsienne. Il se soulève sur la pointe des pieds, et non seulement sur les deux pieds à la fois, ce qui ne serait pas complètement démonstratif, mais il se soulève sur la pointe du pied malade, l'autre pied en l'air. Il reste ainsi, sans s'appuyer, pendant deux à quatre secondes, et lorsqu'il s'appuie légèrement avec le bout des doigts pour trouver son équilibre, il reste trente secondes environ sur la pointe du pied opéré. Cet exercice démontre à lui seul la puissance du triceps sural et la solidité d'implantation du tendon d'Achille, et en même temps la solidité des articulations antérieures du pied et la synergie de tous les muscles de la région.

En pressant avec la pointe du pied, par l'extrémité antérieure des métatarsiens, sur un dynamomètre à pression, le tronc fixé contre un mur ou un objet résistant, on obtient :

Côté opéré : 55 kilog. Côté sain : 61 kilog.

Ces chiffres, joints à la représentation de la forme du talon, donneront une idée exacte du fait, et montreront que si, pour un peintre, le pied n'est pas absolument irréprochable, il est on ne peut plus satisfaisant au point de vue de la récupération de la forme utile et des fonctions.

L'opéré n'a jamais porté d'appareil ni de soulier spécial. Il est chaussé de souliers forts comme tous les ouvriers et ne se sert jamais de canne, même lorsqu'il marche toute la journée, et il lui arrive quelquefois de danser toute la nuit.

Etat du malade en 1881. — Nous avons revu Marius Bouvier à différents intervalles, jusqu'en 1882; depuis cette époque, nous ne savons ce qu'il est devenu, mais nous avons tout lieu de craindre qu'il ait succombé aux progrès de la phtisie pulmonaire. Il s'était très bien porté jusqu'en 1879; il était d'une très grande taille, 1 m. 90, et très fortement charpenté. Il travaillait toujours comme ouvrier teinturier; toujours

debout et en mouvement, chaussé de lourds sabots. Cette vie fatigante n'était pas malheureusement compensée par une bonne hygiène; il abusait de ses forces de toutes manières. Aussi commença-t-il à dépérir dans l'hiver 1879-80; il toussait et nous trouvâmes des signes d'induration du sommet des deux poumons. Dans le courant de l'hiver, bronchite fébrile généralisée, qui nous fit craindre une granulie. Pendant ce temps, le talon restait indemne et devenait plus solide que jamais. Comme il y avait eu un amaigrissement général de tout le corps, le calcanéum nouveau était plus facile à délimiter dans ses contours; il paraissait stationnaire depuis deux ans. Le même état se maintint jusqu'en 1881, époque de notre dernier examen. Depuis 1882, nous n'avons plus eu de nouvelles du malade.

J'appellerai maintenant votre attention sur trois points principaux que le sujet soumis à votre examen vous permet de vérifier : sur la forme extérieure du talon, sur la régénération de l'os enlevé. et enfin sur la question la plus importante au point de vue pratique : sur le fonctionnement du membre dans la station, la marche et les divers modes de progression.

a. Forme du talon. — La forme du talon est tellement régulière que si on examine le pied par sa face interne, on ne se doute pas de l'opération qu'il a subie. Le talon appuie par une large surface sur le sol ; il est épais, plus épais même à sa face inférieure que le talon sain. Il est moins haut et moins saillant en arrière, mais sa forme générale est conservée. Quand on l'examine dans ses rapports avec l'avant-pied, on constate une particularité importante à signaler, c'est que, malgré la moindre hauteur du talon, la voûte plantaire est plus accusée du côté opéré que du côté sain. Cette particularité s'explique par la forme même du pied sain, qui est un peu plat; elle tient ensuite à ce que, dans les premiers mois après l'opération, il s'est produit une légère rétraction des muscles et en particulier du long fléchisseur du gros orteil. L'orteil s'est relevé aujourd'hui, mais au début il était un peu fléchi et avait entraîné en bas le premier métatarsien, de sorte qu'il y avait un certain degré de pied creux[1]. Il y a de plus du côté opéré un peu d'atrophie des différents muscles de la région plantaire, ce qui fait ressortir la saillie en bas du calcanéum nouveau. A cette atrophie des muscles au voisinage d'un foyer d'inflammation, se joint un certain degré de rétraction qui explique les changements de forme qui peuvent se produire dans le squelette du pied.

Dans mes autres ablations du calcanéum, j'ai constaté la persistance de la voûte plantaire ; mais au lieu d'être, comme dans le cas présent,

1. « Cette rétraction a été sans doute le résultat d'un certain degré d'inflammation qui s'est propagée à cette gaine, soit avant, soit après l'opération. Dans les ablations du calcanéum par la méthode ancienne, les gaines des tendons qui se réfléchissent dans la gouttière calcanéenne interne (fléchisseur commun, fléchisseur propre du gros orteil, jambier postérieur) étaient nécessairement ouvertes dans une très large étendue. L'épaississement du périoste et sa moindre adhérence à l'os sous-jacent, dans certains cas d'ostéite, permettent d'enlever le calcanéum sans ouvrir ces gaines quand on opère par mon procédé. »

plus accusée du côté opposé que du côté sain, elle était plus surbaissée qu'à l'état normal.

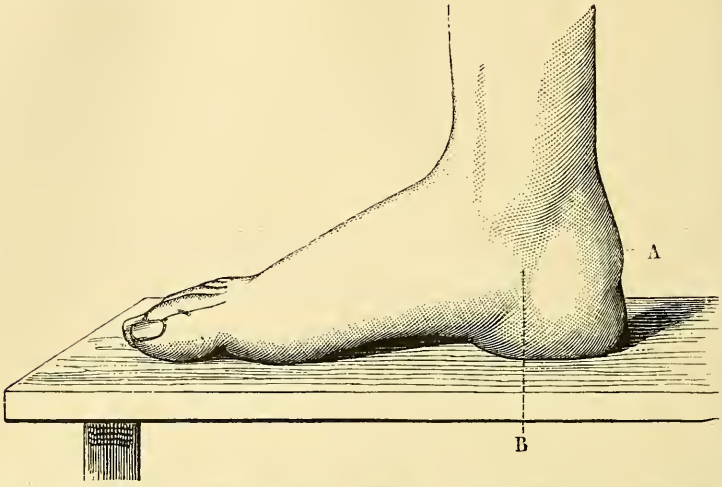

Fig. 433. — *Forme du pied dont le calcanéum a été enlevé par la méthode sous-périostée.* Pied dessiné par son côté interne, laissant voir la saillie du talon et la hauteur de la voûte plantaire. (*Dessin d'après nature, exact pour les deux figures*).

A. Saillie due à l'ossification exubérante au niveau de l'implantation du tendon d'Achille sur le calcanéum nouveau. — B. Malléole interne.

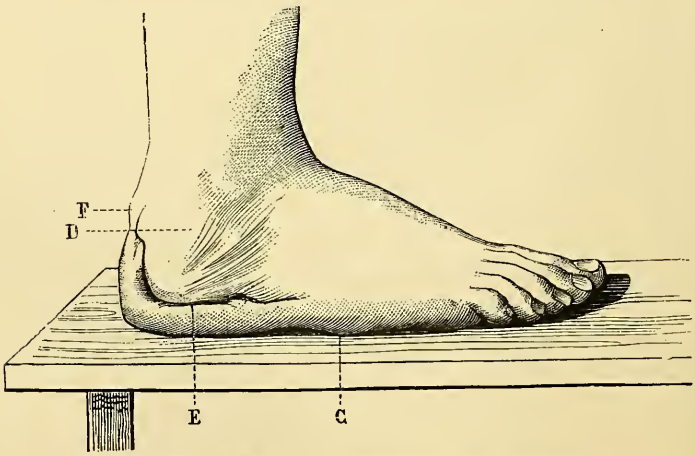

Fig. 434. — Même pied vu par son côté externe.

C. — Saillie anormale de l'extrémité postérieure du cinquième métatarsien. — D. Malléole externe. — E. Incision par laquelle le calcanéum a été extrait. — F. Saillie due, comme dans la figure 433, à l'ossification exubérante au niveau de l'implantation du tendon d'Achille.

Je crois utile de reproduire ici la figure d'un pied opéré par Bonsfield, pour que le lecteur puisse la comparer avec celles qui représentent le

pied de mon opéré. On peut ainsi juger d'un coup d'œil la différence des résultats.

Dans cette figure la saillie du calcanéum est remplacée par une dépression ; le talon ne pouvait donc toucher le sol quand le pied était posé à plat. L'opéré pouvait cependant, nous dit Bonsfield Page, mar-

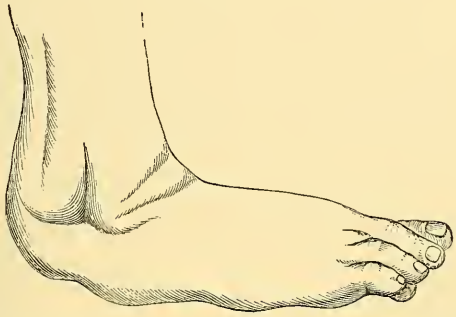

Fig. 435. — Forme d'un pied sur lequel Bonsfield Page a pratiqué l'ablation du calcanéum par l'ancienne méthode. Au lieu d'un talon saillant, on voit ici un talon en retrait qui ne peut arriver à toucher le sol quand le pied est posé à plat. C'est sur le cuboïde et l'extrémité postérieure du cinquième métatarsien que doit se faire le point d'appui. (*Figure tirée de la thèse* de Vaquez.)

cher et courir. Mais comment marchait-il? et par quel mécanisme courait-il? Il aurait pu peut-être en faire autant avec un bon moignon d'amputation tibio-tarsienne. On distingue sur le bord externe du pied deux saillies, l'une due à l'extrémité postérieure du cinquième métatarsien, l'autre située en arrière du cuboïde. Puis au delà, là où devait se trouver le talon normal, il n'y a qu'une dépression qui peut être comblée sans doute par la chaussure, mais qui paraît difficilement compatible avec un fonctionnement régulier du pied. L'auteur nous dit bien que son opéré se sert de ce pied aussi bien que de l'autre ; mais quand on lit l'observation, on a lieu d'être surpris de cette appréciation.

« Lorsque le malade est assis, dit Bonsfield Page, il peut bien étendre le pied; cela lui est moins facile lorsqu'il est debout ; mais quand il marche, *l'élévation du pied est à peu près perdue*, de sorte qu'il y a une espèce de claudication dans l'allure[1]. »

C'est un résultat satisfaisant, sans doute, relativement à la défectuosité dans la forme du pied opéré; mais on verra dans un instant que notre opéré marche tout autrement.

La cicatrice qui se trouve sur la face externe (fig. 434) représente l'incision par laquelle j'ai extrait le calcanéum. Elle n'est nullement

1. *Medico-surgical transactions*, t. XXXIII, et thèse de Vaquez, *Chirurgie conservatrice du pied*. — Paris, 1859.

douloureuse, car elle a été combinée de manière à se trouver à l'abri des pressions dans la marche et les mouvements du pied. Elle est peut-être un peu plus haute que je ne la fais habituellement, car j'ai voulu profiter des incisions que j'avais antérieurement pratiquées pour l'écoulement du pus.

Le diamètre antéro-postérieur du talon est celui qui paraît le plus diminué; c'est celui cependant qu'il importe le plus de maintenir afin d'allonger le levier sur lequel s'implante le tendon d'Achille. Ce diamètre se trouve allongé en arrière dans sa partie essentielle par la tubérosité osseuse due à l'ossification plus abondante qui se produit dans tous les cas là où le tendon se confond avec le nouvel os, et qui peut être augmentée par l'ossification du tendon lui-même.

Si le talon est moins saillant en arrière, il est plus large à ce niveau; en saisissant comparativement avec les mains les deux talons et en pressant sur les calcanéums, vous pourrez constater que l'os nouveau paraît plus épais que l'os sain du côté opposé.

Depuis son opération le sujet a grandi considérablement, et nous trouvons aujourd'hui le pied non opéré plus long de 30 millimètres que le pied opéré. Pourquoi le pied opéré n'a-t-il pas suivi son congénère dans son développement? Cela est dû, d'une manière générale, à deux causes: au ralentissement général de la nutrition du membre opéré pendant qu'il était maintenu dans l'immobilité ou dans l'inaction, soit par la maladie elle-même, soit par les exigences du traitement qui a suivi l'opération; et en second lieu au défaut de développement ultérieur de l'os reproduit.

b. Reproduction de l'os. — En palpant le talon, en le pressant avec le doigt, et en délimitant les os contigus, on peut se rendre compte approximativement des dimensions de la masse osseuse nouvelle qui remplace le calcanéum enlevé. La nature osseuse du tissu nouveau ne peut être mise en doute, surtout depuis que les tissus périphériques ont repris toute leur souplesse. Il est impossible cependant de figurer exactement le nouvel os à cause de l'épaisseur des couches fibreuses qui l'entourent; ce n'est que sur la table de dissection qu'on peut faire une évaluation précise. Dans le cas présent, en tenant compte de toutes les causes d'erreur, je crois qu'on peut évaluer la masse du tissu osseux reproduit à la moitié de celle de l'os sain. Au premier abord, quand on pense surtout à l'épaisseur de la masse postérieure, on serait tenté de l'évaluer beaucoup plus haut; mais si l'on considère qu'un os nouveau est toujours enveloppé d'un périoste épais qui en augmente les dimensions, et si l'on tient compte de la diminution en hauteur et en longueur du talon, on acceptera, je crois, mon évaluation pour laquelle, du reste, je préfère rester au-dessous de la réalité. L'an dernier, au Congrès de Lille, en citant le même fait, je n'avais pas évalué le calcanéum

nouveau à plus du quart de la masse osseuse du calcanéum sain. Il a au moins doublé depuis lors, et je n'hésite pas à attribuer cette continuation de l'ossification à l'irritation lente, mais continue, que le fonctionnement du pied a occasionnée dans le tissu nouveau. Les pressions, les frottements entretiennent et excitent l'activité formatrice dans le périoste, et il est possible que, dans le cas présent, cette activité ne soit pas encore épuisée.

J'avais déjà signalé le fait dans mes expériences et je reproduis ici la figure d'un calcanéum nouveau obtenu chez un lapin après une résection sous-périostée. Le tiers antérieur de l'os avait été laissé; il s'est hypertrophié comme le reste, et ce n'est que du moment où l'animal a pu marcher, sauter et courir librement que la reproduction exubérante s'est effectuée.

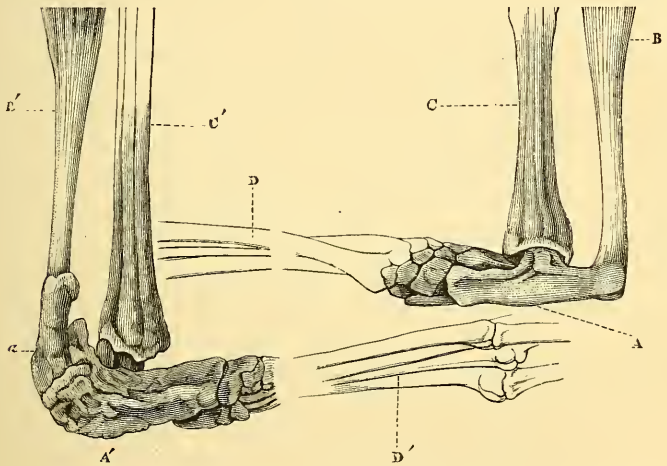

Fig. 456. — Reproduction du calcanéum après la résection des deux tiers postérieurs de cet os chez le lapin. — La reproduction est exubérante et l'os nouveau s'est hypertrophié sous l'influence des frottements et de l'exercice du membre. — La figure de droite représente le côté non opéré, la figure de gauche le côté opéré.

A. Calcanéum du côté non opéré; B. Triceps sural; C. Tibia représentant un renflement dû à une dénudation antérieure; D. Os du métatarse. — A'. Calcanéum reproduit beaucoup plus volumineux que le calcanéum sain. Le tiers antérieur de cet os n'avait pas été enlevé. Il s'est hypertrophié comme le reste. — *a*. Portion osseuse nouvelle encore indépendante due en partie à l'ossification du tendon; B'. Triceps sural; C'. Tibia; D'. Os du métatarse.

Ce fait me paraît intéressant à rappeler ici, non seulement au point de vue théorique, mais encore au point de vue de la chirurgie pratique; il nous montre qu'il ne faut pas se hâter de juger et de déclarer définitifs les résultats d'une ablation du calcanéum, ces résultats devant se perfectionner pendant longtemps après la cicatrisation complète de la peau.

Relativement à la forme de l'os reproduit, je signalerai qu'il représente exactement la coque périostique elle-même. On sent une dépression très marquée au niveau de l'incision de la peau ; la cicatrice déprimée s'enfonce jusque dans l'intérieur du nouvel os. La gaine périostique était restée béante à ce niveau, et les bords avaient été en outre tenus écartés par les bourbonnets de charpie. On voit par cette disposition que le périoste qui recouvrait la face inférieure du calcanéum a donné lieu à une lame osseuse très distincte en dehors, et que le nouvel os n'est en quelque sorte que le périoste ossifié.

J'ai déjà indiqué que l'extirpation du calcanéum n'avait pas été chez mon opéré absolument complète. Pour ne pas ouvrir l'articulation calcanéo-cuboïdienne, j'ai laissé l'extremité antérieure de la grande apophyse du calcanéum, c'est-à-dire une petite épaisseur d'os de 6 ou 7 millimètres formant un couvercle protecteur de la cavité articulaire. Insignifiante comme masse, cette couche d'os est d'une grande utilité pour diminuer le traumatisme et pour favoriser les processus réparateurs. On ouvre une articulation de moins et on laisse une masse osseuse qui restera mobile sur le cuboïde et servira de base à l'ossification ultérieure du périoste. Il faut donc la conserver toutes les fois que l'articulation est saine, et la conserver aussi épaisse que possible pour avoir moins à craindre une arthrite par propagation qui, indépendamment des dangers immédiats qu'elle pourrait avoir, forcerait plus tard à faire une nouvelle opération pour compléter l'ablation du calcanéum.

c. Fonctionnement du membre opéré. — Le membre opéré a recouvré de bonnes conditions d'équilibre et de mouvement. Il suffit pour cela d'examiner le sujet dans la station debout et de suivre ses mouvements dans la marche. Ces qualités, il les doit à la reconstitution de la masse osseuse et à l'implantation du tendon d'Achille à l'extrémité postérieure de l'os nouveau. C'est la partie de mon sujet la plus intéressante à analyser, car les observations qui ont été publiées sur l'ablation du calcanéum sont généralement très incomplètes sur ce point.

Relativement au rôle du tendon d'Achille, il est facile de se convaincre de la puissance du triceps et de l'efficacité de ses contractions. En faisant presser contre un obstacle avec la pointe du pied, on sent le triceps se durcir et se contracter vigoureusement. Pour apprécier ces contractions et empêcher le sujet de presser avec les muscles de la cuisse ou du bassin, il faut faire fléchir un peu le genou et tenir le pied dans une position moyenne entre la flexion et l'extension. Mais il y a un moyen de démonstration plus frappant, c'est de faire tenir le sujet sur la pointe des pieds et surtout de le faire tenir *sur la pointe du pied opéré, le pied sain étant levé en l'air.* Or, non seulement il se soulève sur la pointe des deux pieds à la fois, mais il se tient deux à cinq secondes sur la pointe du pied opéré, l'autre pied ayant quitté le sol. Bien plus, en

s'appuyant avec le bout des doigts sur un meuble à hauteur d'appui, il reste sur la pointe du pied opéré pendant une demi-minute environ.

Quant à la marche, j'ai déjà dit comment elle s'exécute, elle s'opère tout à fait d'après le mécanisme de la marche normale. Le sujet se soulève alternativement et sans boîter sur chaque pied; c'est l'extrémité antérieure des métatarsiens qui supporte le poids du corps pendant que le talon quitte le sol. Non seulement mon opéré peut marcher ainsi, mais il peut sauter et courir ; non pas aussi haut et aussi longtemps qu'à l'état normal, mais par le même mécanisme. Ses muscles sont plus faibles sans doute du côté opéré, mais ils fonctionnent de la même manière et agissent sur les mêmes leviers.

Non seulement le sujet marche et court sans claudication, mais il peut encore marcher sur la pointe des pieds ou sur les talons, l'avant-pied relevé. Il peut en un mot se servir de son pied pour tous les exercices; la force seulement est moindre du côté opéré que du côté sain. Une expérience permet de la mesurer; en faisant presser avec la pointe du pied sur un dynamomètre à pression, le sujet étant assis et le tronc appuyé contre un objet résistant, on constate que la pression du pied opéré produit 55 kilogrammes, et la pression avec le pied sain 61 kilogrammes, c'est-à-dire seulement 6 kilogrammes de plus.

Un dernier détail nous montrera la force que peut déployer le pied opéré. Non seulement Bouvier peut faire accidentellement les exercices qu'il vient d'exécuter devant vous, mais il lui arrive quelquefois de danser toute une nuit après sa journée de travail, sans éprouver le lendemain de fatigue exceptionnelle.

Quant aux mouvements passifs qu'on peut imprimer au pied, ils permettent de constater non seulement la liberté complète de l'articulation tibio-tarsienne, mais le rétablissement du mouvement des diverses articulations. Les mouvements de rotation sont possibles, ainsi que les mouvements de latéralité de l'avant-pied sur l'arrière-pied; le calcanéum seulement paraît plus solidement fixé à l'astragale, mais l'articulation astragalo-calcanéo-scaphoïdienne est plus mobile qu'à l'état normal, ce qui établit une compensation ; l'articulation calcanéo-cuboïdienne a conservé sa mobilité.

Ce n'est que longtemps après l'opération que les fonctions du pied se rétablissent ainsi ; dans les premiers temps, la marche se fait autrement. Le pied se meut en masse, appuie par toute la face plantaire et se déplace horizontalement en fauchant; cela suffit sans doute pour la locomotion ; des sujets pourront plus ou moins péniblement parcourir avec un membre ainsi conformé plusieurs kilomètres à pied; ils pourront même s'occuper d'un travail fatigant, pourvu que leur avant-pied ne les gêne pas, et à la condition d'avoir un talon élevé ; mais ils fonctionneront par un tout autre mécanisme que le sujet que je vous présente. »

Voici d'autres exemples d'ablation du calcanéum dont nous pouvons donner les résultats éloignés.

Un enfant âgé de trois ans, que nous avons opéré en 1880, nous a présenté un de ces cas qu'il faut bien mettre à part pour ne pas en tirer de déductions générales. C'est une ablation du calcanéum à la suite d'une ostéo-périostite suppurée. L'os, en voie de se nécroser complètement, fut extrait totalement de sa loge, quoique en trois fragments, par une simple incision périostique externe. Nous n'eûmes qu'à soulever l'os avec un davier, à libérer quelques adhérences avec le détache tendon, et nous l'enlevâmes sans effort. La loge périostique était déjà épaisse et dure. C'est ce que nous avons appelé l'*extirpation hâtive des diaphyses nécrosées*. Le cartilage épiphysaire resta nécessairement adhérent avec la gaine périostique. La guérison fut très rapide et la reconstitution de l'os était parfaite quelques mois après ; l'ossification nouvelle paraissait même exubérante. C'est dans des cas semblables qu'on a dû nécessairement faire des extirpations sous-périostées sans le vouloir et sans le savoir.

Un autre sujet, opéré en 1875, à l'âge de dix ans[1], pour une ostéite fongueuse, raréfiante, à marche lente, vrai type de tuberculose osseuse, est âgé aujourd'hui de vingt-cinq ans et se porte très bien, malgré son état chétif au moment de l'opération. Treize mois après l'ablation du calcanéum le résultat fonctionnel était déjà excellent, puisque le malade pouvait marcher avec une chaussure ordinaire sans soulier spécial, courir, et se soulever sur la pointe du pied du côté opéré, l'autre pied en l'air, en s'appuyant seulement avec le bout des doigts pour maintenir son équilibre. La force d'extension du pied était de 15 kilogrammes, celle du pied sain de 22. Cet sujet vit toujours et est aujourd'hui notaire dans une ville voisine.

Le 17 février 1878 nous enlevâmes la totalité du calcanéum sur un jeune homme de dix-huit ans, pour une ostéo-myélite aiguë. Cette opération nous donna un résultat orthopédique et fonctionnel meilleur encore que dans le cas précédent[2]. Il pouvait aller de pair avec celui de l'observation CX ; la reproduction était cependant un peu moins belle. Malheureusement ce jeune homme succomba trois ans après à la phthisie aiguë. Rien ne faisait prévoir cette terminaison, ni la nature de l'affection pour laquelle nous avions opéré, ni la bonne apparence du sujet.

C'est le deuxième de nos opérés qui succombe ainsi, et à cet égard nous croyons utile d'entrer dans quelques explications pour revenir sur un des points les plus intéressants de la pathologie osseuse.

1. Observation publiée *in extenso* dans la thèse de M. Vincent, p. 106 et suivantes.

2. *Lyon médical.* — Séance de la Société de médecine de Lyon, du 10 mai 1880 : « Le malade se soulevait sur la pointe du pied opéré sans appui, et avec un léger appui, il se maintenait presque indéfiniment dans cette position, le pied sain tenu en l'air.

Pronostic des ostéites infectieuses du calcanéum. — Fréquence de la tuberculose généralisée après des ostéites suppurées ayant présenté tous les caractères cliniques des inflammations franches. — Le diagnostic des ostéites franches (*inflammations à streptococcus aureus ou albus*) et des ostéites tuberculeuses, très simple en théorie, n'est pas aussi facile en clinique. On rencontre souvent des formes vagues, indécises, à marche subaiguë, dans lesquelles on ne trouve pas les caractères des lésions tuberculeuses et qui, par cela même, font porter un pronostic favorable. Et cependant, quelques mois ou quelques années après, comme nous en avons observé d'assez nombreux exemples depuis que notre attention est fixée sur ce point, on voit se développer des accidents franchement tuberculeux et même la granulie aiguë. Est-ce la même maladie qui se caractérise par des signes plus évidents, ou bien est-ce la tuberculose qui vient s'ajouter à une simple ostéite? Nous croyons cette dernière explication plus acceptable, la présence d'une inflammation osseuse pouvant créer un terrain favorable pour le développement de la tuberculose, surtout chez les sujets qui ont présenté des symptômes généraux graves et qui ont été débilités et anémiés à la suite de cette infection. Depuis longtemps, du reste, nous avions remarqué la fréquence de la phthisie et des autres affections tuberculeuses chez les sujets qui avaient eu dans leur enfance des ostéo-myélites aiguës, et nous considérions toutes les lésions osseuses spontanées comme pouvant amener cette prédisposition; mais les déterminations récentes de la spécificité de la tuberculose nous avaient un instant fait mettre en doute nos observations. Des cas que nous avons rencontrés récemment sont venus nous confirmer dans nos premières idées; et bien que, d'après nos connaissances bactériologiques actuelles, il n'y ait pas de rapport direct entre les ostéites aiguës et le bacille de la tuberculose, nous n'en devons pas moins signaler les résultats d'une longue observation clinique qui nous indiquent, non pas une similitude de nature entre ces deux affections, mais la fréquence de leur succession sur le même terrain, l'une préparant les voies à l'autre.

F. — DU DEGRÉ DE LA RÉGÉNÉRATION OSSEUSE APRÈS L'ABLATION DU CALCANÉUM. — AUTOPSIES PRATIQUÉES SUR L'HOMME.

Le degré de la régénération osseuse après l'ablation du calcanéum est très variable et subordonné, comme pour tous les os, à l'âge du sujet, à la nature de l'affection et à la période où l'opération a été pratiquée. Nous ne reviendrons donc pas sur les différences que présenteront les extirpations hâtives de la diaphyse nécrosée et les résections pour ostéite tuberculeuse à marche lente et à caractère torpide. La plasticité du périoste et la résistance de ses éléments ostéogènes aux processus des-

tructeurs de l'inflammation sont les deux conditions nécessaires pour une riche réossification. Les faits que nous avons déjà rapportés mettent cette reproduction hors de doute, mais la détermination du degré réel de la régénération est encore à faire.

Ce dont nous aurions besoin, c'est de l'autopsie d'un sujet sur lequel on aurait constaté pendant la vie un calcanéum de nouvelle formation analogue à ceux que nous avons décrits. Malheureusement en dehors du fait que nous avons déjà fait connaître (T. I, p. 371), ces autopsies nous manquent et nous devons nous en tenir à l'examen sur le vivant. A ce sujet, nous rappellerons encore les illusions auxquelles on peut se laisser aller, quand on n'a pas l'os enlevé sous les yeux et qu'on se borne, sur le vivant, à un examen rapide et superficiel de l'os nouveau à travers les parties molles!

D'après ce que nous a démontré l'expérimentation cependant, le calcanéum est un des os qui peuvent être reproduits avec le plus de richesse et dont le processus ossifiant peut se continuer le plus longtemps, à cause de l'irritation plastique provoquée par les pressions et les frottements du talon. Mais tant que nous n'aurons pas sous la yeux les pièces anatomiques, nous devrons nous tenir en garde contre l'exagération de certains chirurgiens qui, d'après nous, ont trop facilement admis des reproductions intégrales.

Il faut bien distinguer les cas dans lesquels on laisse le cartilage épiphysaire postérieur ou l'épiphyse ossifiée, de ceux où l'on n'a conservé que la gaine périostique, tout le calcanéum ayant été enlevé : diaphyse et épiphyse. Les opérés de la première catégorie présenteront nécessairement en arrière une masse osseuse relativement considérable, due à la persistance et au développement consécutif de l'épiphyse, mais qui ne sera pas de formation nouvelle. Les autres, réduits aux ossifications d'origine périostique, présenteront une saillie moins considérable en arrière. On pourra observer une ossification de l'implantation tendineuse, le processus ossifiant dépassant alors la gaine périostique irritée et se prolongeant plus ou moins dans le tendon d'Achille sous forme d'aiguilles ou de granulations isolées. C'est ce que nous avons observé sur un tuberculeux opéré à l'âge de trente-six ans et mort deux ans après. Le calcanéum était représenté par une masse fibreuse, épaisse, se continuant du tendon d'Achille au cuboïde, dure, résistante à la pression, dans laquelle étaient disséminés des grains osseux isolés à la partie inférieure et dans le tendon, mais formant une masse conglomérée de 2 centimètres de long sur 1 de large, et à peu près autant en épaisseur à la partie la plus voisine de l'insertion tendineuse.

Ce qu'on observe dans le cas où la reproduction a lieu par le périoste, c'est l'ossification de la gaine à sa partie inférieure et en arrière d'abord, puis dans toute son étendue, excepté au niveau de l'incision qui est

représentée par une dépression persistante. Elle forme donc d'abord une sorte d'anse saillante, qui peut s'élargir et s'épaissir de manière à représenter le tiers, la moitié et plus de la masse enlevée; car elle peut continuer pendant longtemps à augmenter en arrière et acquérir à ce niveau plus de saillie et de résistance (voyez plus loin *Tarsectomie postérieure*).

Nous avons fait l'autopsie d'un sujet sur lequel nous avions pratiqué vingt-deux ans auparavant l'ablation de la portion postérieure du calcanéum[1]. N'ayant pas conservé la partie réséquée, nous ne pouvons dire exactement à quel niveau fut faite la section, et il est difficile de le préciser à l'examen de la pièce recueillie sur le cadavre, car il n'y a plus de limite entre les deux formations osseuses. Nous avions réséqué le tiers postérieur de l'os en conservant le périoste et laissant le tendon d'Achille adhérent à la gaine périostique. Les fonctions du pied se rétablirent parfaitement et le malade marchait et courait au besoin. A l'autopsie, nous avons trouvé l'extrémité postérieure de l'os inégale, mamelonnée, mais formée par un tissu parfaitement sain. Le calcanéum est surmonté par un prolongement osseux dans la direction du tendon d'Achille; on dirait la gaine periostique tirée en haut par ce tendon et ossifiée dans cette position. A la coupe, on voit que le tissu est dur, compact vers la partie antérieure dans laquelle on reconnaît des travées partant de l'extrémité cuboïdienne du calcanéum, se dirigeant d'abord horizontalement et se redressant ensuite pour se rendre vers le prolongement supéro-postérieur. Mais malgré cela, on ne peut pas se rendre compte des limites de l'os ancien et de l'os nouveau, la fusion entre ces deux substances étant faite depuis longtemps. En tenant compte du changement de direction des travées et de l'inégalité de la surface postérieure de l'os, on peut évaluer approximativement l'épaisseur de la partie reproduite à 1 centimètre en bas et à 16 ou 18 millimètres en haut.

Si nous ne pouvons pas invoquer de fait personnel plus démonstratif nous trouvons dans un travail de Jagetho[2] deux faits importants accompagnés de mensurations et de figures indiquant la forme et les proportions de la néoformation. Malheureusement, nous dit l'auteur, l'absence des os enlevés ne permet pas de déterminer rigoureusement la quantité de substance osseuse reproduite. Ce sont des faits tirés de la pratique de Hüter et observés sur des moignons d'amputations de jambe pratiquées après l'ablation sous-périostée du calcanéum. Dans un cas, l'os nouveau avait 5 centimètres de long, 3 1/2 de hauteur; mais la partie antérieure du calcanéum qui s'articule avec le cuboïde parait être de

1. Ce malade est mort de phthisie dans le service de notre collègue, M. Pollosson, à qui nous devons la pièce anatomique.

2. *Beiträge zur chirurgischen Osteologie. — Reproduction der Knochen nach subperiostaler Resection;* in *Deutsche Zeitschrift.* Bd IV. 1874.

formation ancienne, tant la surface articulaire qui est représentée dans le dessin ressemble à l'état normal. Quant au second cas, le calcanéum nouveau, long de 5 centimètres 1/2, était soudé à l'astragale, et avait une hauteur de 3 centimètres 1/2. Le tendon d'Achille s'insérait sur la tubérosité nouvelle.

§. V. De l'ablation isolée des petits os du tarse ; scaphoïde, cuboïde, cunéiformes, et de l'ablation simultanée de plusieurs de ces os.

Tous ces petits os ont été depuis longtemps extirpés, soit isolément, soit en groupes plus ou moins réguliers; mais il s'agissait ou d'esquilles à détacher (De le Mothe, Saviard, Bilguer) ou de séquestres à enlever (Durand, Heurnius, De Housse, etc.). On faisait souvent ces opérations en plusieurs temps, c'est-à-dire qu'on enlevait les séquestres à mesure qu'ils devenaient plus mobiles.

Heyfelder[1] signale deux ablations de scaphoïde seul pratiquées par Schrauth et Paul, et il cite des ablations de cuboïde seul dues à Syme, Nélaton, Textor fils ; mais le plus souvent on ne s'était pas borné à un seul os et on avait entamé plus ou moins par abrasion ou cautérisation les os voisins. C'est sur plusieurs os que portait ainsi l'opération qui n'avait rien de régulier et qui devait, du reste, donner de mauvais résultats en dehors des formes nécrotiques limitées. Aussi ces opérations étaient-elles peu en faveur, et à cause de la propagation de la lésion aux articulations voisines, préférait-on faire l'amputation totale ou partielle du pied.

Les résections partielles de ces petits os étaient encore plus rares que les ablations totales. Lisfranc cite cependant[2] deux trépanations du cuboïde suivies de succès et faites, l'une avec le trépan expoliatif et l'autre avec le trépan à couronne; ses deux malades guérirent.

Les ablations complexes et régulières de ces os ont été pratiquées surtout depuis l'opération de Solly, qui enleva le premier le cuboïde pour redresser le pied bot varus; nous les examinerons un peu plus loin en nous occupant des opérations orthopédiques.

Le cuboïde est quelquefois le siège de tubercules centraux qui restent longtemps limités à cet os. C'est surtout dans ces conditions qu'on peut avoir à l'enlever isolément. Nous avons fait trois fois cette opération[3], mais nous avons toujours dû abraser superficiellement ou cautériser, soit les deux métatarsiens correspondants, soit l'extrémité antérieure de calcanéum. Dans notre dernière opération, nous trouvâmes un tubercule central parfaitement limité. L'os était tuméfié dans son ensemble, mais il n'y avait pas de fistule. Si nous avions eu l'occasion

1. *Traduction* par E. Bœckel, p. 144.
2. *Précis de médecine opératoire*, t. II, p. 602 et 603.
3. Deux fois avant 1874 (*Congrès de Lille*), une fois récemment.

d'intervenir plus tôt, nous aurions pu nous contenter d'une simple trépanation, comme l'avait fait Lisfranc et nous dispenser d'exciser les métatarsiens correspondants, ce que nous crûmes prudent de faire, à cause d'un commencement d'altération des faces articulaires de ces os. Chez de jeunes enfants, nous avons enlevé le noyau d'ossification infiltré de pus et en voie de se nécroser, et nous avons ensuite cautérisé au fer rouge le fond de la plaie.

Nous avons fait des opérations analogues sur le scaphoïde et les cunéiformes, mais le plus souvent c'est sur plusieurs os à la fois que nous sommes intervenu et nous trouverons ces faits en nous occupant de la tarsectomie antérieure.

Nous avons extirpé récemment le scaphoïde seul qui était resté douloureux après une ablation de l'astragale. Nous l'enlevâmes dans un double but, pour supprimer un os qui était encore le siège d'un certain degré d'ostéite, et surtout pour favoriser le redressement du pied, le scaphoïde venant dans ce mouvement buter contre le bord antérieur de la malléole. Cette opération a eu un plein succès.

Le cas le plus intéressant que nous ayons à signaler est le suivant: sur un enfant de 11 ans, atteint de scaphoïdite douloureuse et bien limitée, avec tuméfaction bornée à l'os lui-même et déviation progressive de la pointe du pied en dehors, nous avons découvert le scaphoïde sur sa face antero-interne; nous avons pénétré jusqu'à son noyau osseux à travers la couche de cartilage sous-périchondrique, et nous l'avons évidé avec une petite gouge. Nous avons extrait une portion de la masse osseuse raréfiée et moins consistante qu'à l'état normal. Il n'y a pas eu de suppuration à la suite de cette opération, et les articulations voisines n'en ont pas souffert. Les douleurs ont disparu immédiatement; deux ans après, nous avons revu le malade et constaté que la guérison était complète. Ces scaphoïdites ne sont pas très rares chez les enfants de 6 à 10 ans; elles sont l'origine d'une variété de pied plat qui se reconnaît à la tuméfaction persistante de l'os après la disparition des douleurs.

Ablation hâtive des petits os du tarse. L'extirpation isolée des petits os du tarse devra surtout être pratiquée en tant qu'opération hâtive. Autrefois on n'avait pas l'idée de les enlever à cause des dangers de pyohémie, mais aujourd'hui, avec l'antisepsie, les conditions sont tout autres. Quand une tuméfaction douloureuse et, en particulier, une ostéite centrale se déclareront sur le scaphoïde, le cuboïde ou un des cunéiformes, et résisteront aux moyens usuels, on devra faire une trépanation exploratrice pour examiner l'état du centre de l'os et terminer, s'il y a lieu, par l'ablation de l'os entier.

Les indications de ces opérations nous paraissent donc devoir s'étendre beaucoup à l'avenir. Une intervention hâtive sera le meilleur moyen d'arrêter des lésions qui sont essentiellement progressives, à cause des

rapports des os entre eux. L'ignipuncture rend de grands services dans les ostéites chroniques, et nous y avons recours volontiers; mais elle est souvent insuffisante pour prévenir l'extension des lésions aux articulations voisines. Les tuberculoses centrales des os du tarse sont fréquentes; or, en les attaquant pendant qu'elles sont limitées, on pourra prévenir leur extension par l'ablation de l'os qui en est le siège. Mais l'opportunité de cette opération ne peut être que passagère; bientôt elle sera inutile, et si l'on a laissé passer le moment favorable, c'est à une opération complexe, à une des différentes tarsectomies qu'il faudra recourir.

La bénignité des opérations de ce genre, faites dans un but orthopédique, est le meilleur argument en faveur des idées que nous exposons sur l'utilité de l'ablation hâtive des petits os du tarse.

§. VI. De l'ablation multiple des os du tarse. — Tarsectomie totale; tarsectomies partielles. — Tarsectomies complexes ou atypiques. — Tarsectomies limitées et typiques; tarsectomie antérieure totale; tarsectomie postérieure.

L'ablation multiple des os du tarse doit porter le nom générique de *tarsectomie*: elle sera totale ou partielle, selon que le désossement de la région tarsienne aura été complet ou que quelques os auront été conservés. Les tarsectomies partielles présentent des variétés aussi nombreuses que les combinaisons dont sont susceptibles les os du tarse associés entre eux. Nous les diviserons en deux groupes: 1° les tarsectomies complexes, c'est-à-dire les opérations qui ne constituent pas des opérations réglées ou du moins bien définies, et qui se guident sur l'étendue des lésions seulement, sans trop s'inquiéter des limites naturelles de la région; 2° les tarsectomies limitées et typiques. qui sont au nombre de deux principales, la tarsectomie antérieure totale et la tarsectomie postérieure; la première enlevant les cinq os du tarse antérieur, la seconde les deux os du tarse postérieur.

Ces deux dernières tarsectomies forment deux opérations très distinctes, bien définies, qu'il est essentiel de décrire et d'étudier à part.

Les tarsectomies complexes empièteront tantôt plus, tantôt moins, sur chacune des deux régions du tarse et pourront en dépasser les limites du côté du métatarse : elles seront par cela même plus difficilement comparables entre elles et plus variables dans leurs indications, leur pronostic et dans leurs résultats orthopédiques. Mais ces opérations complexes présentent elles-mêmes deux variétés importantes à distinguer : elles consisteront ou dans l'extirpation méthodique, régulière, complète d'un certain certain nombre d'os contigus, ou bien dans l'excision irrégulière et inégale de ces divers os, les uns étant complètement enlevés, les autres seulement abrasés ou évidés. La première tarsectomie sera un

assemblage d'ablations régulières ou typiques; la seconde méritera à tous égards le nom de résection atypique.

Ces distinctions préliminaires sont indispensables pour mettre un peu d'ordre dans la description des opérations que l'application banale des mots *tarsotomie* ou *tarsectomie* expose à être confondues, malgré les grandes différences qu'elles comportent.

Nous décrirons successivement ces opérations dans l'ordre suivant :

Tarsectomie totale ou désossement complet de la région tarsienne.

Tarsectomie antérieure totale (antéro-tarsectomie).

Tarsectomie postérieure totale (postéro-tarsectomie).

Tarsectomies complexes.

A. — DE LA TARSECTOMIE TOTALE. — CONDITIONS ANATOMIQUES DES OS DU TARSE; MANCHON SURO-MÉTATARSIEN. — PROCÉDÉ OPÉRATOIRE POUR L'ABLATION TOTALE ET SOUS-PÉRIOSTÉE DES OS DU TARSE. — INDICATIONS DE CETTE OPÉRATION. — CONSERVATION DES PARTIES SAINES PÉRIPHÉRIQUES ET DU PLATEAU CALCANÉEN EN PARTICULIER.

Bien qu'on ait depuis longtemps enlevé la plus grande partie des os du tarse, c'est un chirurgien américain, Conner (de l'Ohio), qui a le premier, croyons-nous, pratiqué le désossement complet de la région tarsienne. En 1883[1], il communiqua à la première réunion de l'Association chirurgicale américaine deux observations de cette opération pratiquées, l'une sur un homme de 39 ans, l'autre sur un sujet de 20 ans. Ces deux malades guérirent parfaitement et, au moment de la communication de l'auteur, ils gagnaient leur vie par leur travail quotidien : l'un comme conducteur de wagon (*wagon-driver*), l'autre comme boulanger.

1. *Excisions of the tarsus with a report of two successful removals of the entire tarsus*, by P. S. Conner, professor of anatomy and Clin. Surgery in the medical college of Ohio. — In *Transactions of the American surgical Association*, t. 1, 1883.

Le premier sujet était syphilitique, du moins Conner le soupçonna plus tard en voyant disparaître, sous l'influence de l'iodure de potassium, une périostite aiguë du tibia survenue immédiatement après la cicatrisation de la plaie opératoire. C'est ce qui contribue à expliquer et peut même expliquer complètement le résultat heureux de l'opération, résultat qu'on ne pourrait, à l'âge de trente-neuf ans, guère espérer chez un tuberculeux.

Quant au second sujet, il avait depuis deux ans le tarse malade et avait subi, en 1875, l'ablation du scaphoïde et de la plus grande partie de l'astragale. Quelques mois plus tard, on enleva quelques petits sequestres du calcanéum, et en 1876, Conner enleva tout ce qui restait du tarse.

Avant Conner, Jaesche (1867) avait enlevé tout le tarse, sauf la partie postéro-inférieure du calcanéum, et presque en même temps que Conner, Cheever et Kappeler avaient fait la même opération, Cheever en laissant l'astragale, Kappeler en ménageant la partie postérieure du calcanéum sur un de ses opérés, et, dans un autre cas, la moitié inférieure du même os. — En 1880, nous fîmes la même opération et nous avons pu toujours depuis lors conserver un plateau calcanéen.— A. Poncet a fait récemment le désossement total du tarse, en plusieurs opérations successives, dont la dernière eu lieu en janvier 1889. Huit mois après, le pied fut complètement cicatricé. Le calcanéum reproduit formait une masse dure résistante ; les métatarsiens étaient venus au contact des malléoles. Le malade commençait à marcher sur le bord externe du pied

1. *Des conditions anatomiques que présente le massif tarsien au point de vue de son ablation sous-périostée et du déblaiement complet de la loge intertibio-métatarsienne.*

Le tarse, comme le carpe, est une masse osseuse formée par l'assemblage de plusieurs os que séparent des surfaces cartilagineuses nombreuses et étendues. Mais on doit considérer, au point de vue opératoire, cette masse comme formée par un seul os présentant une large surface périostique, renforcée par de nombreux et solides ligaments, et n'ayant que deux surfaces articulaires : en haut, la poulie astragalienne, en avant la surface cartilagineuse antérieure de l'articulation de Lisfranc. Qu'on enlève successivement par la méthode sous-périostée tous les os du tarse, et l'on aura la démonstration de cette gaine périostique unique, de ce *manchon suro-métatarsien* intermédiaire, qui unit les os de la jambe aux extrémités postérieures des métatarsiens. Renforcée en arrière par l'implantation du tendon d'Achille, à la partie inférieure par les forts ligaments calcanéo-cuboïdiens, sur les côtés par les ligaments tibio et péronéo-tarsiens, etc., cette gaine est très résistante par elle-même; et s'il se forme dans son intérieur des masses, des plaques osseuses de nouvelle formation, elle pourra récupérer une solidité suffisante pour soutenir le poids du corps et relier solidement le métatarse aux os de la jambe.

Nous avons vu déjà combien le calcanéum était apte à se reproduire chez les jeunes sujets, et nous savons d'autre part que les petits os du tarse eux-mêmes (cuboïde) peuvent se reconstituer chez les animaux quand on les a enlevés par une opération sous-périostée régulière; nous aurons donc dans ce manchon, surtout s'il est doublé encore de quelques lamelles saines du tissu osseux ancien, des conditions suffisantes pour la reconstitution d'une masse solide et même d'un talon saillant. On ne peut pas espérer et on ne doit pas chercher isolément la reconstitution des différentes pièces osseuses ; il suffira d'un massif osseux homogène ou ostéo-fibreux pour réaliser les conditions anatomiques nécessaires au fonctionnement du pied.

Pour favoriser cette reconstitution et tirer le meilleur parti possible des tissus conservés, il faudra faire cette ablation totale du tarse en appliquant toutes les règles de notre méthode opératoire, c'est-à-dire passer entre les muscles, les tendons, laisser adhérer à la gaine tous les

placé en varus et se fortifiait chaque jour. Au moment où nous mettons sous presse M. Poncet nous apprend que son malade est capable de faire 4 ou 5 kilomètres à pied (V. *Chap. final.*)

Boutaresco (de Braïla) a présenté au dernier Congrès de chirurgie un cas de tarsectomie presque totale avec résection de la mortaise tibio-péronière. Les cunéiformes seuls avaient été conservés. Nous reproduirons plus loin les principaux détails de cette opération, pour faire apprécier le résultat fonctionnel qui l'a suivie.

organes de renforcement, et ne couper aucun nerf ni aucun vaisseau importants.

Nous pratiquons cette opération par notre incision coudée externe de l'ablation du calcanéum ; nous en prolongeons les branches en haut et en avant, de manière à avoir plus d'espace pour enlever secondairement l'astragale et le cuboïde. En arrière on prolonge la branche verticale jusqu'à 25 millimètres au-dessus du rebord de la mortaise ; en avant la branche horizontale est portée au delà de l'articulation cuboïdo-métatarsienne. Cette incision pourrait à la rigueur suffire. Là où le calcanéum a passé, les autres os du tarse passeront après lui. Nous préférons cependant y joindre une incision interne pour dégager plus facilement la tête de l'astragale et le scaphoïde (la même incision que nous avons recommandée pour l'ablation de l'astragale, en la portant seulement un peu plus en avant). Une fois le calcanéum, l'astragale et le scaphoïde enlevés, on a une large plaie dont les parois seront écartées suffisamment pour aller décortiquer les os restants. Rien n'empêche, du reste, si les tissus sont durs ou ont perdu leur souplesse, de faire en avant deux incisions antéro-postérieures, intertendineuses, comme nous les décrirons à propos de la tarsectomie antérieure.

2. *Indications de la tarsectomie totale. — Conservation des portions osseuses sous-périostiques saines, et en particulier du plateau calcanéen.*

Cette opération, méthodiquement faite, sera moins grave que les résections incomplètes et atypiques qu'on est assez porté à faire dans cette région. Les ablations irrégulières des petits os de la région antérieure, avec la curette ou le couteau-gouge, risquent toujours de faire oublier des portions malades, et laissent des intervalles cartilagineux où le pus et les matières septiques peuvent s'accumuler. Aussi faut-il faire ces curettages, ces abrasions, avec la plus minutieuse attention, en enlevant ce qui peut être nuisible pour une guérison rapide de la plaie, et en conservant tout ce qui sera utile au point de vue orthopédique pour reconstituer la forme et la saillie du talon.

Il faut sacrifier sans parcimonie les petits os du tarse antérieur, outre l'astragale qui doit toujours être enlevé en entier, et s'attacher particulièrement à ménager le plateau calcanéen inférieur. Pour les petits os, on conservera seulement les plaques sous-périostiques saines, en déblayant toutes les articulations intermédiaires. Pour le calcanéum, tout ce qu'on pourra conserver de sa moitie inférieure et de ses tubérosités posterieures sera de la plus grande utilité pour reconstituer le cadre du massif tarsien.

C'est ce que nous avons toujours fait, et c'est pour cela que nous n'avons pas de cas personnel de tarsectomie absolument totale à présenter.

Si l'on ne se trouve pas dans les conditions d'âge et de lésions qui permettent la reconstitution d'une masse ostéo-fibreuse, solide et résistante en arrière, *il vaudra mieux pratiquer la désarticulation tibio-tarsienne*, le bout du pied étant exposé alors à rester mal fixé et à se dévier ultérieurement, et ne pouvant dans ce cas être d'une grande utilité au point de vue fonctionnel.

B. — DE LA TARSECTOMIE ANTÉRIEURE TOTALE OU ANTÉRO-TARSECTOMIE.

Le tarse antérieur, constitué par cinq os, le scaphoïde, les trois cunéiformes et le cuboïde, forme une région bien distincte au point de vue de la médecine opératoire. Comprise entre les articulations de Chopart et de Lisfranc, elle représente une tranche du pied presque régulière, qu'on peut supprimer sans nuire sensiblement à la forme et aux fonctions de l'organe. Le pied reste plus court, mais aussi régulièrement conformé quant aux points d'appui plantaires et à la solidité de ses articulations. Le bord interne de la tranche enlevée étant plus long que l'externe, le pied sera surtout raccourci en dedans.

Les résultats orthopédiques et fonctionnels, obtenus par la résection de cette tranche découpée dans la longueur du pied, nous ont paru tellement satisfaisants que nous recommandons la résection typique de toute la région, même dans les cas où l'on pourrait en conserver d'assez grandes portions. L'intérêt orthopédique le demande, sans nuire à l'intérêt vital. Au point de vue pathologique, cette région a aussi une physionomie spéciale; les lésions ostéo-articulaires s'y confinent pendant un certain temps après s'être propagées à ses diverses pièces constituantes; de sorte donc qu'à tous les points de vue nous devons considérer comme un tout bien limité, comme une région naturelle, la région intermédiaire aux articulations de Chopart et de Lisfranc. L'ablation régulière de tous les os qui la composent constitue par cela même une opération typique et bien définie : la *tarsectomie antérieure totale*. C'est sous ce nom que nous avons déjà décrit cette opération dans les diverses communications que nous avons faites à ce sujet depuis 1883, soit à la Société de médecine de Lyon, soit au Congrès français de chirurgie (1885), Depuis lors cette opération a fait le sujet d'une thèse[1] présentée à la faculté de Lyon en 1889, par un de nos élèves, M. Chobaut (d'Avignon), qui a publié toutes les observations que nous possédions à cette époque[2].

1. *De la tarsectomie antérieure totale et partielle dans les cas pathologiques*, avec 2 planches. Paris. J.-B. Baillière.

2. Les cas d'ablations multiples des os antérieurs du tarse, avec ou sans excision des os voisins sont déjà nombreux dans la science. Conner en a réuni 44 observations, en commençant par celle de de Hausse qui date de 1775, et en continuant par celle de Jœsche (1866), jusqu'à celle de Schüssler (1880). Dans ces 44 cas, 5 seulement sont indiqués comme excisions

Nous sommes aujourd'hui, à propos de cette opération, dans des idées différentes de celles qui nous ont dirigé autrefois et de celles qui paraissent diriger les chirurgiens qui ont jusqu'ici enlevé les os du tarse antérieur. C'est pour nous une opération qui doit atteindre un double but : supprimer les os cariés, mais mettre en même temps le pied dans les meilleures conditions possibles au point de vue orthopédique et fonctionnel. Or, pour atteindre ce dernier but, nous sacrifions délibérément des parties saines, afin de découper dans le tarse une tranche régulière qui préservera l'avant-pied de toute déviation consécutive, une fois que les métatarsiens auront été rapprochés de l'astragale et du calcanéum. Le découpage d'une tranche osseuse, sans souci des articulations à ouvrir, a dirigé déjà beaucoup de chirurgiens dans les résections du tarse pour pied bot et même pour carie (Kappeler), mais la suppression totale du tarse antérieur, comme opération à la fois suppressive et orthopédique dans les ostéites limitées à quelques os de la région, n'a jamais, que nous sachions, été envisagée comme nous le faisons aujourd'hui.

Nous avons fait depuis longtemps des tarsectomies antérieures partielles ; nous en avons fait de régulières chez l'adolescent et chez l'adulte et plus encore d'irrégulières chez l'enfant, en combinant l'abrasion des os à la cautérisation. Et c'est parce que nous avons vu plusieurs fois des déformations consécutives du pied, des inflexions de l'avant-pied en dehors ou en dedans, que nous nous sommes de plus en plus rattaché à l'idée de l'antéro-tarsectomie typique. On n'augmente pas le danger immédiat de l'opération en supprimant la partie saine de la tranche, et l'on diminue les chances de récidive, parce que les os qu'on croit sains recèlent souvent des nids tuberculeux au voisinage des parties raréfiées ; et enfin, au point de vue du résultat définitif, l'opéré y gagnera pour l'avenir une meilleure forme de pied et un fonctionnement plus parfait de l'organe.

1. *Rapports et configuration de la région tarsienne antérieure. — Propagation de l'ostéite aux divers os : bourrelet antétarsien.*

Les cinq os réunis du tarse antérieur forment une tranche assez régulière de forme trapézoïdale dont les faces sont en partie parallèles, malgré la saillie de la tête de l'astragale en arrière, et la saillie beaucoup plus marquée du second métatarsien par rapport au premier, qui est d'un centimètre plus en avant. Mais ces inégalités sont suffisantes pour empêcher les métatarsiens de s'adapter exactement aux os postérieurs, et

du tarse antérieur (Socin, Bryant), dont une avec ablation simultanée de tout le métatarse, sauf une petite partie du premier métatarsien (Conner).

Nous reviendrons sur ces opérations à propos des tarsectomies complexes, notre but étant ici d'étudier la tarsectomie antérieure typique, d'en démontrer les avantages et d'en faire connaître les résultats définitifs.

comme le bord interne de la tranche (bord scaphoïdo-cunéen) est en moyenne de 18 millimètres plus long, le premier métatarsien n'arrivera jamais au contact de l'astragale malgré le retrait qu'il pourra subir. Il n'est pas cependant nécessaire, même en se plaçant exclusivement au point de vue orthopédique, d'égaliser ces faces. Comme on conserve le périoste, il se chargera bientôt de niveler toutes ces inégalités par les expansions qu'il enverra dans la plaie et qui se joindront aux granulations partant de toutes les parois.

La considération des os du tarse antérieur solidement réunis par des ligaments, dorsaux, interosseux ou plantaires, doit faire redouter *à priori* de grandes difficultés pour leur extraction, mais heureusement, l'ostéite a modifié la structure de ces os. En procédant comme nous l'indiquerons bientôt, on les extrait successivement sans que l'acte opératoire se passe en dehors de la gaine périostéo-capsulaire. Au niveau du cuboïde, on rencontre cependant quelques difficultés quand les forts ligaments plantaires qui s'y insèrent ont conservé leur résistance normale.

Les synoviales qui isolent les divers os sont multiples et bien délimitées à l'état normal. Ce sont la scaphoïdo-astragalienne, la scaphoïdo-cunéenne assez variable quant à ses prolongements inter-cunéens et cuboïdo-cunéen, la synoviale de l'articulation du premier cunéiforme avec le premier métatarsien et enfin les cuboïdo-calcanéenne et cunéo-métatarsienne. L'indépendance de ces cinq synoviales n'empêche pas leur envahissement progressif. Il est lent cependant et subordonné à la marche de l'ostéite, et d'autre part à la présence de diverticulums anormaux ou au contact intime de deux poches distinctes. Quand le scaphoïde est malade, les deux articulations qui le limitent sont bientôt envahies, et le cuboïde peut se trouver atteint en même temps si la synoviale cuboïdo-cunéenne n'est qu'un prolongement de la scaphoïdo-cunéenne, ce qui ne nous paraît pas très rare.

Ce qui indique l'envahissement des divers os par les articulations intermédiaires, c'est la présence d'un bourrelet œdémateux qui dessine nettement la région (*bourrelet antétarsien*), qu'on suit du bord interne au bord externe du pied, quand la lésion part du scaphoïde, ou du bord externe au bord interne quand le cuboïde a été le premier os atteint. C'est la présence de ce bourrelet qui dans plusieurs cas, en l'absence de fistules, nous a fait décider la tarsectomie totale. Tant que ce bourrelet n'existe pas, on peut se borner à l'antéro-tarsectomie partielle si la brèche ne doit pas être trop profonde (*V.* plus loin). Ce bourrelet empiète plus ou moins sur les métatarsiens quand les extrémités de ces os sont malades.

1. *Manuel opératoire de la tarsectomie antérieure totale.*

Nous pratiquons l'antéro-tarsectomie totale par quatre incisions dirigées suivant l'axe du pied, analogues à celles que Michel (de Strasbourg) avait employées dès 1863 pour la résection totale des articulations tarso-métatarsiennes. Elles sont placées plus en arrière seulement. Nous l'avons faite une fois avec trois incisions seulement; mais c'est se créer des difficultés, et il n'y a aucun inconvénient à multiplier les incisions antéro-postérieures sur le dos du pied, pourvu qu'on ménage avec soin les tendons, muscles, vaisseaux et nerfs intermédiaires.

DESCRIPTION DU PROCÉDÉ OPÉRATOIRE PAR LA MÉTHODE SOUS-PÉRIOSTÉE.

Premier temps. — *Incisions de la peau et de la gaine périostéo-capsulaire.* On fait sur les côtés et le dos du pied quatre incisions cutanées de 5 à 6 centimètres de longueur espacées de la manière suivante : On fait la première incision[1] sur le bord interne du pied. Elle commence en arrière du tubercule scaphoïdien et se dirige en avant jusqu'à un peu au delà de l'articulation métatarso-cunéenne. La gaine périostéo-capsulaire est incisée le long du bord inférieur des os, en passant au-dessus du tendon du jambier postérieur et en suivant longitudinalement le muscle abducteur du gros orteil. De cette manière on s'éloigne plus du tendon du jambier antérieur, dont on conserve les expansions fibreuses et qu'on relèvera en haut quand on détachera la gaine périostique.

La seconde incision longe en dehors le bord externe de l'extenseur propre du gros orteil, pour permettre d'éviter l'artère pédieuse, qui est un peu plus en dehors. Il faut aller doucement, à petits coups, pour éviter cette artère et la rejeter en dehors, dès qu'on l'aperçoit. Par cette incision, on ouvre la gaine périostéo-capsulaire le long du bord externe du 1er cunéiforme. On n'a pas à couper le faisceau interne du pédieux; on doit l'attirer en dehors.

La troisième incision doit correspondre à l'articulation cunéo-cuboïdienne. Elle passe ou entre le 4e et le 5e ou entre le 3e et le 4e tendon de l'extenseur commun et les faisceaux correspondants du pédieux qu'on séparera par une incision interfasciculaire en coupant le moins de fibres possible.

La quatrième incision (ou la première, si l'on commence par le bord externe) destinée à extraire le cuboïde répond au bord externe de cet os. Elle suit le bord supérieur du tendon court péronier latéral et se prolonge un peu sur l'apophyse du cinquième métatarsien. On peut découvrir ainsi plus facilement le cuboïde, dont les voies d'approche sont rétrécies par la saillie métatarsienne et le tendon qui s'y insère.

Deuxième temps. — *Dénudation et extraction successives des divers os du tarse antérieur.* On commence à volonté par le côté interne ou par le bord cuboïdien selon que l'altération des os rendra la brèche plus facile du côté du scaphoïde ou du cuboïde. Si l'on commence par le bord interne, on dénude d'abord le premier cunéiforme dont l'extraction laissera une large brèche. C'est par lui que nous avons commencé le plus souvent, et qu'il faut commencer dans les exercices sur le cadavre. Si le scaphoïde est l'os le plus malade, on peut commencer par lui. On dénude alors son tubercule et l'on dépouille circulairement le corps de l'os, aussi loin que le permettra la souplesse de la gaine périostique qui est bridée en avant par le jambier antérieur. — Par la seconde incision, on achèvera de dénuder le scaphoïde et de libérer le premier

1. On peut tout aussi bien commencer par le côté externe.

cunéiforme, en coupant son ligament interosseux. On extrait ces deux os en ayant soin d'achever de les dépouiller à leur face profonde à mesure qu'on les écarte et qu'on les soulève avec le petit davier-érigne. On extrait ensuite le second cunéiforme qu'il faut aborder par la troisième incision pour le dégager de ses adhérences superficielles et interosseuses. On attaque alors le cuboïde qui présente souvent le plus grand obstacle à cause de son emboîtement entre le 5e métatarsien et le calcanéum, et de la difficulté de dépouiller sa face profonde parcourue par la coulisse du tendon du long péronier latéral. Cet os enlevé, il ne reste que le troisième cunéiforme qu'on attaque par la troisième incision et qui ne tient plus guère que par ses ligaments plantaires.

Troisième temps. — *Toilette de la plaie; abrasion des surfaces articulaires antérieure ou postérieure. — Drainage.* Il est rare qu'il ne soit pas resté de débris osseux adhérents au périoste ou des lambeaux de cartilage. On vérifie toute la surface de la plaie, et on abrase avec la curette tout ce qui est suspect dans les cas de lésions tuberculeuses. On cautérise au Paquelin s'il reste des points suspects, et l'on passe transversalement un drain de caoutchouc, parcourant tout le trajet, d'un côté à l'autre. Ce drain devra être d'autant plus long que les tissus qu'il traverse auront été préalablement plus altérés. — Pansement antiseptique ; attelle plâtrée postérieure remontant jusqu'au niveau des orteils.

Chez les enfants, il faut, comme nous l'avons rappelé souvent à propos des diverses résections, conserver les portions cartilagineuses périphériques ; le tubercule du scaphoïde en particulier. Ces portions cartilagineuses non encore ossifiées sont généralement indemnes, et sont de précieux éléments pour la reconstitution du tarse.

2. *Traitement consécutif. — Déformation du pied dans les premiers temps. — Pied en patin; ses causes; sa disparition progressive; Traction continue sur les orteils.*

Les suites sont en général simples après cette opération ; nous n'avons jamais observé d'accidents, grâce au drainage transversal qui assure l'écoulement des liquides et prévient l'infection de l'articulation astragalo-calcanéenne antérieure qui est nécessairement ouverte.

On peut reculer le premier pansement jusqu'à quinze jours et au delà, s'il n'y a pas de température. On trouve alors le pied avec une forme spéciale qui ne s'était pas produite immédiatement après l'opération. La voûte plantaire forme une convexité au lieu de la concavité normale. On a ce que nous appelons *le pied en patin* ou pied convexe. Cette déformation s'accuse encore pendant quelque temps, surtout si la plaie suppure et si le tissu de granulation prend un aspect un peu fongueux. Il n'y a pas trop à s'en inquiéter; le pied reprendra plus tard sa conformation normale (fig. 438, page 648).

Cette déviation du pied en patin est due aux contractions lentes et insensibles des muscles de la jambe et à la paralysie momentanée des muscles de la région plantaire. Le squelette du pied étant interrompu, est constitué par deux segments mobiles l'un sur l'autre. Le segment postérieur est tiré par le tendon d'Achille qui fait basculer, et par cela même saillir vers la plante du pied, son extrémité antérieure. De sorte que pendant que l'extrémité postérieure du calcanéum est tirée en haut,

sa grande apophyse ou extrémité antérieure est abaissée et devient alors plus facilement sensible à travers les tissus de la plante du pied. Le segment antérieur est tiré en haut et en avant par les extenseurs des orteils, ce qui le fait basculer en sens inverse du segment postérieur, de sorte que les deux segments tendent à faire saillie du côté de la plante du pied.

Peu à peu cette saillie s'effacera quand les muscles de la région plantaire pourront reprendre leur action. En se contractant, ils repousseront en haut et feront rentrer les parties saillantes. Lorsque cette saillie du pied en patin tend à s'exagérer, on doit lutter contre le déplacement du segment antérieur en soumettant les orteils à une extension continue parallèlement à l'axe antéro-postérieur du pied[1].

Nous avons aussi, dans le même but, fait électriser les muscles propres de la région plantaire, et cherché à annihiler l'action du triceps sural en fléchissant la jambe sur la cuisse.

Les faits que nous rapporterons bientôt montreront que la voûte plantaire se rétablit suffisamment pour le bon fonctionnement du pied.

3. *Mode de réparation de la région tarsienne; masse ostéo-fibreuse intertarso-métatarsienne chez les jeunes sujets; solidité de l'articulation calcanéo-astragalo-métatarsienne. — Autopsie d'un sujet mort deux ans après l'opération; réunion fibreuse très serrée.*

La tranche osseuse enlevée, on rapproche l'avant-pied de l'arrière-pied sans chercher à obtenir la régénération d'une masse osseuse égale à la masse des os enlevés. Nos expériences et nos observations cliniques montrent que ce résultat ne pourra jamais être obtenu. On laisse se ramasser sur elle la gaine périostéo-capsulaire pour accumuler le plus possible des éléments de résistance autour de l'interligne et assurer sa solidité à l'avenir.

La gaine périostique sert donc surtout à fixer les os, à assurer leurs rapports dans l'axe normal du pied. Il se forme seulement un tissu fibreux intermédiaire, plus ou moins résistant, et parsemé de petits grains osseux agglomérés ou disséminés dans des masses ostéo-fibreuses. Chez l'adulte, il n'y aura généralement que du tissu fibreux plein ou disposé en ménisques irréguliers; mais, dans la jeunesse, ces masses osseuses ou ostéoïdes pourront être suffisantes pour former un coussinet ostéo-fibreux d'une épaisseur appréciable. Un jeune sujet de dix-sept ans, chez lequel l'avant-tarse enlevé mesurait en dedans 35 millimètres, n'avait, cinq ans après, qu'une différence de 20 millimètres entre la lon-

1. L'extension du pied s'opère par des fils élastiques fixés séparément contre chaque orteil au moyen de bandelettes de diachylum à la glu; ces fils sont ensuite fixés à une tige transversale adaptée à la gouttière ou à l'attelle plâtrée, et maintenus à quelques centimètres au-dessus des orteils.

gueur des pieds mesurés par des points aussi identiques que possible, et cependant le malade avait encore grandi depuis son opération. Il y avait une masse osseuse d'une épaisseur de 10 millimètres au moins à la place de la tranche enlevée. On sentait très distinctement un tubercule scaphoïdien de nouvelle formation, mais il était impossible de déterminer exactement la proportion de l'élément osseux dans le tissu intermédiaire. L'autopsie seule nous permettrait d'être plus précis.

Nous n'avons eu qu'une occasion de vérifier sur le cadavre le résultat d'une tarsectomie antérieure totale après guérison complète. Il s'agit d'un malade dont nous avons commencé à rapporter l'histoire dans le tome II, à propos des résections du poignet (page 509) et qui est mort deux ans après la tarsectomie antérieure totale. Le pied était parfaitement guéri, et le malade avait succombé à une méningite tuberculeuse survenue après une arthrotomie du genou avec abrasion des fongosités intra-articulaires.

Observation CXI. — *Ancienne tarsectomie antérieure totale, sans excision des os limitants. — Guérison locale complète sans menace de récidive. Mort de méningite tuberculeuse deux ans après l'opération. — Autopsie du pied opéré.*

Comme au poignet, toutes les lésions sont absolument guéries et les tissus sont mis au net. Il est également très difficile tout d'abord de se rendre compte de l'opération subie par le malade : on ne voit guère qu'un pied court et relativement large. Mais, après l'enlèvement de la peau, on s'aperçoit sans peine que cet aspect n'est dû qu'à l'absence du tarse antérieur.

Longueur du pied, du talon à l'extrémité du gros orteil :

Côté sain.	220 millimètres.
Côté opéré.	190 —

Longueur du pied, du talon à l'extrémité du petit orteil :

Côté sain.	182 millimètres.
Côté opéré.	162 —

De la tubérosité du cinquième métatarsien à des points identiques de la face postérieure du calcanéum, on trouve :

Côté sain.	120 millimètres.
Côté opéré	90 —

Au point de vue de la constitution anatomique du pied, on peut dire (ce que pouvaient déjà faire prévoir les mensurations précédentes) qu'il n'y a pas eu de reproduction osseuse des os enlevés. On ne constate, en effet, aucun masse osseuse distincte dans les bourrelets fibreux ou ostéo-fibreux qui réunissent les os et il est impossible de retrouver les ligaments spéciaux de chaque articulation. La tête de l'astragale est unie par des adhérences fibreuses aux deux premiers métatarsiens. Il existe quelques légers mouvements de bas en haut entre cette apophyse articulaire et le premier os du métatarse ; au niveau du second, ils deviennent très obscurs. Les trois derniers métatarsiens sont unis d'une façon très serrée à la grande apophyse du calcanéum, si bien que les mouvements de flexion et d'extension peuvent être considérés comme nuls. Néanmoins, il n'y a pas là une ankylose osseuse, mais bien un tissu fibreux très dense.

Le calcanéum paraît plus large dans la partie articulaire, probablement à cause de quelques dépôts osseux sous-périostiques.

Cette articulation du métatarse au tarse postérieur se fait très directement, suivant l'axe du pied, sans qu'il y ait subluxation des os les uns sur les autres.

La voûte du pied est conservée, mais un de ses trois points d'appui a changé. On sait

qu'à l'état normal elle en a un postérieur constitué par la grosse tubérosité du calcanéum et deux antérieurs formés par la tête du premier métatarsien et par celle du cinquième. Or, actuellement, c'est la base du cinquième métatarsien, au lieu de la tête, qui sert de pilier de voûte.

Quant aux muscles du pied, ils sont tous à leur place normale ainsi que les tendons, dont les gaines sont saines. Les fléchisseurs et les extenseurs sont comme sur le pied sain. Le court péronier latéral s'attache bien à la tubérosité externe de la base du cinquième métatarsien. Le long péronier latéral va à son insertion habituelle, en se réfléchissant dans l'angle formé par le calcanéum et la base du cinquième métatarsien. Il a toujours sa gaine propre sous la plante du pied, mais elle se trouve placée au niveau

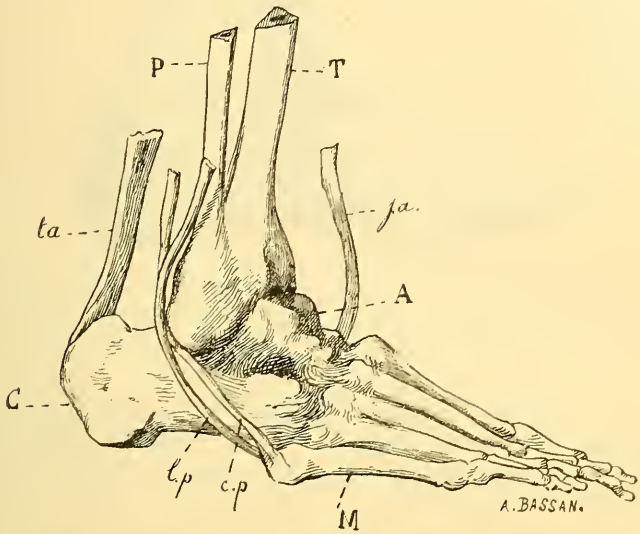

Fig. 437. — Forme du pied d'après un dessin représentant la pièce sèche. — On voit bien le tassement du pied d'avant en arrière au niveau de la partie moyenne. Les métatarsiens sont en rapport avec l'astragale et le calcanéum.

T, tibia. — P, péroné. — A, astragale. — C, calcanéum. — M, métatarsiens séparés de l'astragale et du calcanéum par une masse ostéo-fibreuse, très résistante, supprimant presque tout mouvement. — *ja*, muscle jambier antérieur s'insérant sur cette masse fibreuse et l'extrémité du 1er métatarsien. — *lp*, *cp*, long et court péronier. — *ta*, tendon d'Achille.

de la base du métatarse. Le jambier antérieur s'insère seulement à l'extrémité externe de la base du premier métatarsien. Quant au jambier postérieur, il va s'épanouir sur la base des trois métatarsiens moyens, mais surtout sur celle du deuxième.

La solidité du pied est assurée par des trousseaux fibreux très denses qui forment un cercle tout autour des articulations nouvelles. Il n'existe absolument aucune trace de lésion tuberculeuse sur tout le squelette du pied, non plus que dans les parties molles. La guérison locale est donc aussi complète que possible.

Les os du pied sont légers et graisseux. Leur tissu est un peu plus poreux qu'à l'état normal.

Du vivant du malade le pied avait une forme régulière, si ce n'est qu'il

était plus court de 3 centimètres et que le dos était moins bombé. La voûte plantaire s'était reformée; elle était un peu moins haute qu'à l'état normal, mais le pied en patin avait disparu depuis longtemps. Le talon était plus saillant en arrière que celui du côté sain; c'est à l'action du triceps sur le calcanéum pendant la désunion des deux parties du squelette

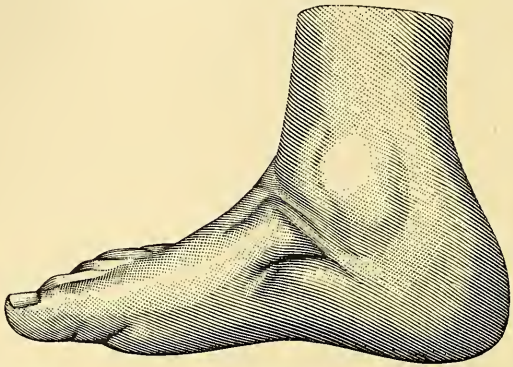

Fig. 438. — *Forme du pied qui a subi la tarsectomie antérieure totale*, d'après une photographie prise dix-huit mois après l'opération. — On voit sur la figure les cicatrices des deux incisions internes qui se sont rapprochées du tibia en même temps que se produisait la saillie exagérée du talon en arrière.

du pied que ce déplacement doit être attribué. Mais ces modifications dans la forme n'avaient pas nui aux fonctions de l'organe qui, un an après l'opération, fonctionnait parfaitement bien pour la marche et la station.

4. — *Résultats orthopédiques et fonctionnels de la tarsectomie totale antérieure Observations anciennes.*

Les observations que nous pouvons invoquer ne datent que de huit ans; c'est en 1882[1] seulement que nous avons pratiqué la tarsectomie antérieure totale avec l'idée de donner un caractère orthopédique à une résection suppressive; mais ce temps nous paraît plus que suffisant pour pouvoir regarder comme définitifs et invariables dans l'avenir les résultats déjà acquis.

Nos opérations d'antéro-tarsectomie totale sont au nombre de 11, en y comprenant une opération faite chez un tuberculeux que nous amputâmes un mois après. C'est à notre corps défendant que nous avions tenté l'opération; le malade ne voulut consentir à l'amputation qu'après l'essai infructueux de la tarsectomie.

1. M. Chobaut a publié dans sa thèse (p. 69) l'observation d'une jeune dame que nous avions opérée en mai 1881, en lui laissant le scaphoïde dont la face antérieure seule avait été abrasée. La guérison fut rapide, mais le pied présenta une forme de pied plat valgus qui ne fut pas étrangère au changement qui s'opéra dans notre manière de concevoir l'opération.

Toutes nos observations recueillies avant 1889 sont publiées dans la thèse de Chobaut[1] ; nous n'aurions qu'à en ajouter deux nouvelles depuis lors, ce qui porte à 10 le nombre des opérés dont nous pouvons indiquer le résultat. Un est mort de méningite deux ans après son opération : nous venons de rapporter son observation. Les 9 autres vivent actuellement, et en éliminant un sujet opéré depuis trop peu de temps pour que nous puissions annoncer le résultat définitif, il en reste 8 dont l'état orthopédique et fonctionnel peut être indiqué. Ils marchent tous sans appareil et ont tous repris leur vie antérieure. Le plus jeune de nos malades

Fig. 439. — *Figure démontrant la forme du pied qui a subi la tarsectomie antérieure totale, et la longueur relative des deux pieds.* — Pied gauche opéré ; pied droit sain.

(D'après une photographie prise en 1887, cinq ans après l'opération). La forme n'a pas changé depuis lors; le malade a été revu en 1889. Talon saillant en arrière. *a*, *b*, *c*, cicatrices des trois incisions de résection ; la quatrième est sur le bord interne du pied. La comparaison des deux pieds montre le raccourcissement antéro-postérieur du pied opéré et la saillie relative des deux talons.

a été opéré à l'âge de 12 ans; le plus âgé à 46 ans. Ce dernier a 54 ans aujourd'hui, et malgré des antécédents tuberculeux héréditaires et personnels, et des complications thoraciques survenues quelques mois après l'opération, il va bien depuis lors et marche sans appareil. Il est chaussé le plus souvent avec des sabots et a pu faire un jour une course de 12 kilomètres. Habituellement il fait 1 ou 2 kilomètres par jour; il travaille comme ouvrier en soie (fig. 439).

Nous citons d'abord ce résultat à cause de son caractère exceptionnel. Il a été obtenu sur un tuberculeux de 46 ans, c'est-à-dire bien au delà de l'âge que nous avons conseillé pour ce genre d'opération qui convient surtout

1. Les observations publiées sont au nombre de 15, mais 7 se rapportent à des tarsectomies incomplètes bilatérales ou unilatérales.

aux jeunes sujets. C'est une nouvelle preuve de la réserve que nous devons mettre dans nos propositions générales relativement aux tuberculeux; nous l'avons dit plusieurs fois, la tuberculose peut être une dans son principe, mais elle se développe d'une manière si inégale sur les différents sujets, qu'il ne faut pas se baser sur la considération seule de la nature morbide pour asseoir son pronostic. Il faut tenir compte du terrain d'abord, et puis du milieu dans lequel l'opéré vivra ultérieurement et des soins qu'il pourra recevoir.

Ce fait est encore intéressant par le résultat orthopédique obtenu, qu'on peut bien voir par la figure 439, qui représente le pied opéré à côté du pied sain.

La forme de ce pied est caractérisée par la brièveté de l'avant-pied et la saillie du talon en arrière. On voit la même disposition sur la figure précédente; nous l'avons plus ou moins observée chez tous nos opérés; elle est produite, comme nous l'avons déjà dit, par la traction du tendon d'Achille sur le calcanéum pendant la période de désunion des deux segments du squelette du pied. Elle nous a paru plus marquée chez les sujets les plus âgés, en raison de la lenteur de la consolidation de ces parties.

La disparition du pied en patin est suivie du rétablissement partiel de la voûte plantaire; les figures 440 et 441 prises sur le même sujet, montrent dans quelle limite la plante du pied appuie sur le sol. Le bord interne et la moitié interne de la région plantaire moyenne se sont exhaussés, le talon appuie plus largement; la voûte plantaire est moins large et sensiblement moins haute qu'à l'état normal dans le sens antéro-postérieur, mais elle a remplacé la convexité primitive.

Par la comparaison de nos différentes observations nous pouvons tracer le tableau suivant des résultats de l'antéro-tarsectomie totale.

Le pied est notablement raccourci et paraît par cela même plus large; mais ce n'est qu'une largeur relative. L'avant-pied est exactement dans son axe normal; sur aucun de nos opérés il n'y a de déviation de la pointe en dedans ou en dehors. Le bord interne est cependant plus raccourci que l'externe, mais le remplissage s'est fait par les productions périostiques ou le glissement lent des métatarsiens les uns sur les autres; il n'y a pas de déviation latérale de ces os. La base du premier métatarsien toujours affaissée au début, se relève ensuite, et n'appuie pas sur le sol (fig. 440).

Le pied est très solide, il n'y a que des mouvements obscurs entre l'arrière-tarse et le métatarse, qu'il se soit formé une tranche ostéo-fibreuse intermédiaire, comme chez les jeunes sujets, ou seulement un remplissage fibreux très serré, comme chez le sujet dont nous avons rapporté l'autopsie. La voûte reformée est bien soutenue et ne se laisse pas affaisser dans la marche. Une fois bien guéris, les opérés n'accusent pas de douleurs plantaires. Ils peuvent du reste marcher très longtemps, exercer un métier pénible, et faire, quand il le faut, des courses de 25 à

30 kilomètres par jour. Trois de nos opérés sont dans ce cas, ils travaillent la terre, et n'ont jamais eu de récidive dans leur pied opéré. L'un deux, le premier sur lequel (obs. CXII) nous ayons pratiqué cette opération en avril 1882, a même conservé toute sa force locale malgré des signes de phthisie qui se sont montrés depuis quelques mois. Il tra-

Fig. 440 et 441. — *Reproduction des empreintes plantaires du sujet représenté dans la figure précédente.* — Le pied opéré (*figure de gauche*, 440) appuie plus largement par le talon et le bord externe que le pied sain (*figure de droite*, 441), mais la voûte s'est reconstituée au niveau de l'extrémité postérieure des métatarsiens. Elle est reportée en avant et plus étroite qu'une voûte normale dans le sens antéro-postérieur. Le *pied en patin* a disparu et a été remplacé par un pied plat dans sa moitié postérieure

vaille comme s'il n'avait jamais subi d'opération ; il peut faire plusieurs jours de suite 10 kilomètres à pied, et a fait une fois 25 kilomètres dans une demi-journée, en affirmant qu'il aurait pu faire davantage. Il se chausse avec des bottes de même mesure.

Les résultats orthopédiques et fonctionnels sont donc aussi satisfaisants que possible après cette opération et peuvent se résumer ainsi : pied plus court, ramassé sur lui-même, mais dans une bonne direction ;

pas de déviation consécutive ; rétablissement de la voûte plantaire ; récupération de l'aptitude fonctionnelle du pied ; marche sans chaussure spéciale ; possibilité d'exercer les métiers les plus pénibles.

Les opérés de la tarsectomie antérieure totale peuvent se tenir et se soulever sur la pointe du pied, quoique ce dernier mouvement soit toujours long à se rétablir. La plupart de nos malades sont arrivés cependant à se soulever ainsi et à se tenir pendant quelques secondes sur la pointe du pied opéré, l'autre pied en l'air. Ceux qui ont été opérés jeunes peuvent sauter et courir aisément.

Nous reproduisons dans tous ses détails importants l'observation du plus ancien de nos opérés. Par son ancienneté, par le résultat orthopédique et fonctionnel obtenu, elle nous paraît la plus propre à donner une idée exacte des avantages que présente la tarsectomie antérieure totale, chez les sujets jeunes, dans les cas d'ostéo-arthrite chronique.

Observation CXII.— *Antéro-tarsectomie totale pour une ostéo-arthrite tuberculeuse des os de l'avant-tarse pratiquée au moyen de trois incisions, deux latérales, une dorsale. — Guérison rapide et complète. — Rétablissement des fonctions du pied. — Masse ostéo-fibreuse de nouvelle formation à la place de l'avant-tarse enlevé.*

Etat du membre constaté sept ans après l'opération.

Xavier Lambert, âgé de dix-sept ans, né à Hauterives (Drôme), cultivateur ; entre dans le service de la clinique le 17 décembre 1881.

Il y a deux mois et demi, début de l'affection dont il souffre aujourd'hui. Douleurs vagues d'abord, plus vives ensuite, se montrant pendant la marche et les divers mouvements, si bien que depuis quinze jours le malade ne peut plus poser le pied à terre sans alléger le poids du corps et marche avec deux bâtons. Du reste, jamais de douleur aiguë dans le pied. Il n'est sensible qu'à la pression et aux chocs.

Aujourd'hui, on constate un léger gonflement au niveau du scaphoïde et de la base du premier métatarsien ; toute cette région est douloureuse à la pression. Empâtement au niveau des interlignes médiotarsiens ; douleur vive dès qu'on détermine avec les mains des mouvements dans ces articulations. Les mouvements de la tibio-tarsienne sont libres aussi bien que ceux des orteils. Rien aux poumons. Rien dans les urines. Pâleur, anémie, faiblesse générale. On fait au malade des pointes de feu ; on lui applique un bandage silicaté le 22 décembre 1881, et il part pour Longchêne dont il revient le 29 mars 1882.

A Longchêne, on l'a laissé pendant trois semaines sans bandage. Ses pointes de feu suppurent encore. Toute la région médio-tarsienne du pied est le siège d'un gonflement en forme de bourrelet s'étendant sur toutes les faces du tarse. La tibio-tarsienne est toujours libre. Un abcès au niveau du scaphoïde est incisé ; un abcès ouvert spontanément à Longchêne sur le bord externe du pied est resté fistuleux. Par ces deux ouvertures, on conduit le stylet sur des os dénudés et friables.

Opération le 5 avril 1882. — On fait une première incision sur la face interne du pied au niveau de la fistule qui mène sur le scaphoïde. On arrive sur cet os et le premier cunéiforme ramollis, infiltrés de pus et baignés de fongosités. On les enlève après dénudation par l'incision interne et par une deuxième incision que l'on pratique sur la face dorsale. Les deux derniers cunéiformes sont enlevés de la même façon. Enfin on pratique une troisième incision sur le bord externe du pied, par laquelle on enlève le cuboïde qui présente les mêmes altérations que les autres os du tarse. Drainage perforant et par drains debout. Cautérisation des fongosités au Paquelin.

Suites opératoires très simples. Dès le mois de mai, on établit une traction élastique sur les orteils pour corriger la convexité plantaire du pied qui était très prononcée.

Le 20 *juillet*, le malade part pour la campagne presque entièrement cicatrisé.

Le 26 *décembre*, le malade revient. Cicatrisation complète. Il marche sans boiterie aucune. Il n'est pas plus vite las du côté opéré que de l'autre. Le pied opéré a à peu près la même configuration que le pied sain, mais il est plus tassé. Les mouvements d'extension et de flexion sont normaux, les mouvements de latéralité sont au contraire

Fig. 442. — *Forme du pied neuf mois après la tarsectomie antérieure totale.*

On voit sur la figure les cicatrices des deux incisions externes. Le pied est complètement mobile sur la jambe. Si la figure le montre dans l'extension, c'est que le sujet a été photographié le pied opéré en avant.

presque complètement abolis. La région médio-tarsienne est dure, sèche, résistante, osseuse. Le pied est plat.

Au point de vue fonctionnel, le malade peut se tenir debout sur la plante du pied opéré aussi longtemps que sur l'autre, mais il ne peut se tenir sur la pointe.

Pied. . .	sain.	240
	opéré	215

L'état général est bien meilleur; le malade a notablement grandi. Il a bon appétit, mais est encore assez maigre.

Juin 1883. — Le malade revient une deuxième fois. Depuis son départ, il a travaillé constamment, sans fatigue. Pas de douleur, pas d'abcès. Le calcanéum est plus saillant que du côté sain. Sous la plante du pied, on sent l'apophyse articulaire du calcanéum portée un peu en bas, tandis que son extrémité postérieure est un peu relevée, ce qui s'explique par la traction du tendon d'Achille sur le calcanéum privé de ses points d'attache antérieurs. Le tubercule du scaphoïde est représenté par une saillie osseuse de formation nouvelle. De ce point à la face postérieure du talon, 9 centimètres des deux côtés.

Entre cette saillie et l'extrémité du premier métatarsien existe une dépression, comblée cependant en partie par du tissu ostéo-fibreux qui remplace le scaphoïde et le premier cunéiforme. Cette masse est assez volumineuse, puisque les pieds mesurés dans leur totalité donnent pour le bord interne une différence de 18 à 20 millimètres seulement, tandis que la longueur enlevée sur ce bord est de 35 millimètres.

Du reste, en dehors surtout, on trouve, en avant du calcanéum et en arrière des quatrième et cinquième métatarsiens, une saillie osseuse qui joue difficilement sur le calcanéum, mais qui cependant ne lui est pas adhérente.

Le bord externe du pied mesuré au podomètre (du calcanéum à l'extrémité du cinquième orteil) mesure :

177 millimètres du côté malade;
197 millimètres du côté sain.

Cette masse externe cuboïdienne surmonte un peu le cinquième métatarsien qui semble avoir glissé légèrement sous elle. Considérés dans leur ensemble, les métatarsiens sont dans l'axe normal du pied ; ils sont peut-être seulement un peu plus saillants sur le dos du pied en dedans, et sous la plante du pied en dehors.

Le malade se tient très bien sur la pointe du pied malade sans appui autre que celui qu'il prend avec un seul doigt sur une table ou une chaise, et cela pendant vingt secondes.

7 *juillet* 1884. — Le malade revient. Pour se rendre de son village au chemin de fer, il a fait ce matin une course de 14 kilomètres à pied, et il en fera autant ce soir pour rentrer chez lui. L'état général est bon. Pas de toux ; l'auscultation des poumons ne révèle qu'un peu de submatite sous la clavicule gauche en avant, et quelques frottements à la base du même côté.

M. Chobaut a donné dans sa thèse l'état du malade à la date du 28 décembre 1888 ; c'est-à-dire six ans et neuf mois après l'opération.

« Jusqu'au mois de juillet 1888, Lambert s'est parfaitement porté. Depuis cette époque, il tousse et se sent oppressé. Expectoration purulente. Une hémoptysie en octobre. La parole est voilée. L'auscultation pulmonaire montre des signes de ramollissement à droite. Pas de sueurs nocturnes. Un peu de diarrhée. Perte de l'appétit, mais digestions encore bonnes. Le malade a maigri depuis le mois de juin, mais, jusqu'à cette époque il avait engraissé.

« Il ne ressent aucune douleur dans le pied opéré. Aucun point de suppuration depuis la cicatrisation qui a été complète cinq mois après l'opération. Il pourrait se tenir debout fort longtemps en n'appuyant par terre que le pied opéré, mais avec un léger point d'appui de la main pour garder l'équilibre, il peut rester cinq à six minutes sur la pointe seule de ce pied, sans ressentir de fatigue ailleurs que dans le mollet. Il marche sans aucun appui. Il travaille comme s'il n'avait jamais subi d'opération. Il peut faire plusieurs jours de suite dix kilomètres à pied. Il a fait, une fois, vingt-cinq kilomètres dans une demi-journée. Il dit qu'il aurait pu faire davantage. Il se chausse avec des bottes de même mesure. »

Nous pourrions citer plusieurs résultats à peu près semblables. Il n'y aurait que des différences légères à signaler en rapport avec l'ancienneté de l'opération, l'âge des malades et la précision du traitement consécutif; car ici, comme toujours, les soins consécutifs sont indispensables pour soutenir le pied jusqu'à la consolidation de la nouvelle articulation, et pour le modeler si, par la négligence dans l'emploi des appareils de soutien et de traction, on a laissé s'accentuer les déviations passagères dont nous avons étudié les causes et le mécanisme.

5. *De la tarsectomie antérieure partielle. — Antéro-tarsectomie partielle unilatérale. — Antéro-tarsectomie partielle transversale ou bilatérale; conservation du scaphoïde; ablation tricunéo-cuboïdienne; indications de cette opération.*

Bien que l'intérêt orthopédique doive faire préférer l'ablation totale et régulière du tarse antérieur aux antero-tarsectomies partielles, il est

des cas cependant où ces dernières sont suivies d'assez bons résultats pour qu'on ne doive pas les rejeter systématiquement. Lorsque l'avant-tarse n'est malade que dans un tiers de sa largeur, et qu'on peut en laisser intacte plus de la moitié, il vaut souvent mieux s'en tenir à ces opérations partielles qui ont plus de chance de guérir rapidement et dont on pourra prévenir les inconvénients ultérieurs par des soins spéciaux.

La difficulté de combler les brèches latérales par une néoformation résistante explique les déformations inévitables du pied par le déplacement progressif des métatarsiens correspondants qui se portent d'abord en arrière et entraînent bientôt avec eux les métatarsiens adjacents qu'ils font pivoter sur leur point d'attache tarsien. De là un varus ou un valgus, sans compter les saillies secondaires et douloureuses des extrémités libres des métatarsiens sur le bord ou la plante du pied.

Plusieurs de nos opérés ont solidement marché malgré ces déviations, quelques-uns même ont pu se passer de chaussures spéciales, mais le plus souvent le pied se dévie à la longue et des sensations douloureuses ne tardent pas à se manifester. Le résultat orthopédique et fonctionnel est notablement inférieur à celui de la tarsectomie totale. C'est pour cela que, lorsque dans une lésion qui paraît bornée, soit au cuboïde, soit au scaphoïde et aux cunéiformes correspondants, on trouve sur le bord opposé du pied un commencement de tuméfaction ou d'œdème profond, (bourrelet antétarsien) il faut ne pas hésiter à sacrifier tout l'avant-tarse. Ce n'est que lorsqu'une moitié, au moins, est complètement intacte qu'on peut se borner à une tarsectomie partielle unilatérale. On aura un pied moins solide, mais de même longueur que le pied sain, et avec des chaussures appropriées, on pourra prévenir les déformations ultérieures[1]. La tarsectomie totale vaudra mieux pour un homme qui doit mener une vie active et fatigante; la tarsectomie partielle sera suffisante pour une femme à existence sédentaire. La tarsectomie totale aura, en outre, dans les lésions tuberculeuses, l'avantage de guérir plus radicalement en supprimant des parties qui sont particulièrement exposées à la propagation de la lésion primitive.

Parmi les antéro-tarsectomies partielles, il en est une qui présente moins d'inconvénient que les autres, et qu'on peut même recommander au point de vue de la régularité de la forme du pied, toutes les fois que le scaphoïde se trouve sain ou à peine altéré sur sa face cunéenne; c'est

1. Parmi les sujets que nous avons pu suivre après la tarsectomie antéro-latérale, nous citerons un malade auquel nous avions enlevé les deux premiers cunéiformes, une partie du troisième et la base correspondante des métatarsiens. Le pied appuyait sur le bord externe, et le gros orteil touchait à peine le sol; mais le pied était tout à fait indolent et permettait au malade de faire des marches de 5 à 6 kilomètres, sans chaussure spéciale. Le malade a vécu cinq ans dans cet état; puis a été pris d'une tuberculisation de la colonne vertébrale et des méninges avec contracture permanente des muscles des membres inférieurs sans récidive locale dans la région opérée. Il est mort, croyons-nous, l'an dernier, sept ans après l'opération.

l'ablation des trois cunéiformes et du cuboïde en conservant le scaphoïde ou *ablation tricunéo-cuboïdienne*. Cette opération constitue l'antero-tarsectomie partielle transversale, par opposition aux précédentes qui sont des antero-tarsectomies latérales.

La tranche tarsienne enlevée comprend les trois cunéiformes et le cuboïde. Quoique sinueuse dans sa direction générale, elle a des bords latéraux à peu près égaux, le bord interne du premier cunéiforme ayant à peu près la même longueur que le bord libre du cuboïde. Bien que nous ayons observé un peu de valgus après cette opération, nous croyons qu'elle est à recommander lorsque le scaphoïde est tout à fait sain. La rencontre du deuxième métatarsien avec le scaphoïde (le deuxième cunéiforme étant le plus petit des trois) limitera bientôt le raccourcissement du pied, en dehors de toute réparation osseuse.

Dans quelques ostéites nécrotiques et dans les suppurations d'origine traumatique, la soudure des os voisins en une seule masse augmentera la solidité du pied et préviendra les déviations ultérieures.

C. — DE LA TARSECTOMIE POSTÉRIEURE TOTALE OU DE L'ABLATION SIMULTANÉE DU CALCANÉUM ET DE L'ASTRAGALE.

S'il y a une opération qui séduise peu au premier abord, c'est celle qui consiste dans la suppression simultanée de l'astragale et du calcanéum, c'est-à-dire du point d'appui qui supporte à peu près seul le poids du corps dans la station et le temps le plus pesant de la marche normale. Nous avions été nous-même pendant longtemps peu partisan de cette opération, bien que nous y eussions eu recours plusieurs fois pour éviter la désarticulation tibio-tarsienne qui eût été nécessaire sans cela. Nous avions annoncé même dans plusieurs circonstances[1] que nous n'étions pas généralement satisfait des résultats que nous avions obtenus. Mais les suites de nos opérations ont donné tort à ces prévisions un peu trop pessimistes, et aujourd'hui, nous pouvons apporter des résultats assez anciens qui montrent l'heureux fonctionnement du membre après cette grave mutilation.

Les faits ayant ici une éloquence particulière, nous rapporterons plusieurs de nos observations et nous mettrons le lecteur à même de juger de la valeur de cette opération, encore très rarement pratiquée, et sur laquelle les documents publiés ne permettent pas de se faire une opinion. Ce sont ces résultats qui nous fourniront, du reste, nos meilleurs éléments d'appréciation quand nous parlerons de l'opération de Wladimiroff-Mikulicz ou soudure tibio-antépédieuse.

1. *Séance de la société de chirurgie* du 23 avril 1884, et *Congrès de l'Association pour vancement des sciences*. Nancy, 1886.

1. *Procédés opératoires pour la tarsectomie postérieure totale. — Ablation calcanéo-astragalienne et astragalo-calcanéenne.*

Quand on entreprend l'opération avec l'idée arrêtée d'enlever totalement le calcanéum et l'astragale, c'est-à-dire de faire une postéro-tarsectomie régulière, on commence par extraire le calcanéum au moyen de notre incision type et, une fois le calcanéum extrait, on procédera par la même voie à l'ablation de l'astragale.

PROCÉDÉ POUR L'ABLATION DE L'ASTRAGALE APRÈS L'EXTRACTION DU CALCANÉUM OU ABLATION CALCANÉO-ASTRAGALIENNE.

Le calcanéum extrait par le procédé déjà décrit (p. 608), on aborde l'astragale en arrière, ce qu'on facilite en agrandissant d'abord en haut la partie verticale de l'incision-type. On dénude le bord postérieur de l'os, en détachant en dedans la gaine du tendon fléchisseur propre du gros orteil et le tendon qu'elle contient, et en dehors le ligament péronéo-astragalien externe. L'articulation tibio-tarsienne ouverte, on saisit l'astragale avec un davier, on l'attire à soi en l'inclinant en dehors, puis en dedans pour aller détacher avec le détache-tendon les insertions du ligament deltoïdien, ce qui se fait beaucoup plus aisément que dans le procédé ordinaire. A mesure qu'on dénude l'astragale latéralement, l'os devient beaucoup plus mobile; on fait bâiller l'articulation, on attire l'astragale en bas, et le détache-tendon peut alors aller dénuder le col et arriver sans nouvelle incision jusqu'à l'articulation de la tête de l'astragale. Pour faciliter la dénudation de la partie antérieure de l'os, il est bon cependant de faire en avant et au-dessous de la malléole interne l'incision que nous avons déjà décrite pour l'ablation régulière de l'astragale. On facilite ainsi l'opération et l'on évite des tiraillements qui peuvent, dans certains cas, avoir des inconvénients pour les parties voisines. Une incision antéro-externe peut être aussi ajoutée, surtout quand l'astragale ramolli et friable ne peut être solidement saisi par le davier. La plaie principale se trouvant à la partie déclive et dans les meilleures conditions pour l'écoulement des liquides, il n'est pas nécessaire de faire d'autre incision de décharge.

Mais lorsqu'on ne se décide à pratiquer l'ablation du calcanéum qu'après avoir préablement enlevé l'astragale, soit dans la même séance, soit quelques jours après quand les lésions calcanéennes progressent au lieu de s'amender, on ne peut pas se servir de la même incision pour l'ablation des deux os. Les incisions que nous avons décrites pour l'ablation de l'astragale ne donnent pas assez de jour; on est gêné par les tendons des péroniers et par la saillie postérieure du calcanéum. Et alors, au lieu de commencer une opération laborieuse, difficile, qui expose au tiraillement violent des tissus et nécessiterait, du reste, des incisions de décharge au niveau du cul-de-sac talonnier, il vaut mieux faire franchement sur la face externe du talon notre incision coudée qui ne compromet aucun organe et rend l'ablation du calcanéum régulière et facile. On pourrait craindre que le voisinage de ces deux incisions ne com-

promît la vitalité du pont cutanéo-tendineux qui les sépare, mais jamais nous n'avons eu la moindre menace de mortification et les tendons péroniers n'ont eu à en souffrir.

De sorte que, pour *l'extraction calcanéo-astragalienne*, la seule incision type de l'ablation du calcanéum peut suffire; mais *l'extraction astragalo-calcanéenne* ne doit pas se faire par les seules incisions nécessitées par l'ablation de l'astragale. Il faut employer successivement les deux incisions propres à l'extraction isolée de chacun des deux os.

2. *Indications de la postéro-tarsectomie totale; dangers de laisser l'astragale lorsqu'il y a des lésions profondes de son tissu et un peu d'hydarthrose de l'articulation tibio-tarsienne. — Conservation du plateau inférieur du calcanéum et de l'anse calcanéenne.*

La principale indication de la tarsectomie postérieure totale, c'est la panostéite du calcanéum avec invasion consécutive de l'astragale et propagation de l'inflammation à l'articulation tibio-tarsienne. — Nous avons déjà dit que les lésions de l'astragale devaient être toujours tenues pour suspectes et qu'il fallait se méfier de leur propagation sourde aux articulations tibio-tarsienne et astragalo-scaphoïdienne. La première articulation est envahie par le tissu spongieux central ou bien par le périoste en arrière et sur les côtés; l'articulation scaphoïdo-astragalienne par sa communication avec la calcanéo-astragalienne antérieure. Aussi, après l'ablation du calcanéum, faut-il bien explorer la face inférieure de l'astragale, et, si l'on trouve des foyers centraux, ostéomyélitiques ou fongueux, si surtout ils sont accompagnés d'œdème, d'empâtement périmalléolaire ou pré-astragalien, il vaut mieux immédiatement procéder à l'ablation totale de l'os. L'empâtement ou la suppuration de l'articulation scaphoïdo-astragalienne ne nécessiterait qu'une arthrotomie ou tout au plus l'excision de la tête, si l'articulation tibio-tarsienne était intacte.

Nous avons déjà dit, en nous occupant des lésions des articulations astragalo-calcanéennes, combien ces lésions étaient graves quand elles s'accompagnaient de séquestres astragaliens et lorsque le tissu central de l'astragale avait été le point de départ de l'inflammation. Nous n'insisterons pas davantage sur ce point. Nous dirons seulement que les lésions qui ont envahi les deux os au niveau des articulations intermédiaires, même celles qui ont débuté dans le centre du calcanéum, présentent les conditions les plus favorables pour limiter le sacrifice du calcanéum. La partie postérieure et la face inférieure de l'os sont alors le plus souvent saines, et l'on peut conserver soit un plateau calcanéen plus ou moins épais, soit une anse calcanéenne qui maintiendra les contours et la saillie postérieure de l'os. C'est dans les ostéites totales, dans les ostéo-myélites

propagées secondairement aux couches sous-périostiques, et en particulier dans la forme nécrotique disséminée, que le calcanéum devra être enlevé tout entier.

Dans le chapitre consacré à la résection tibio-tarsienne, nous avons déjà cité des faits et reproduit des figures destinées à faire apprécier l'importance de la conservation du plateau calcanéen inférieur.

3. *Résultats cliniques de la postéro-tarsectomie totale. — Observations anciennes démontrant la valeur de cette opération au point de vue orthopédique et fonctionnel.*

Nous avons fait, dans ces dernières années, huit postéro-tarsectomies totales pour ostéo-arthrites suppurées, inflammations simples ou tuberculeuses[1]. Aucun de ces opérés n'a succombé aux suites de l'opération.

Fig. 443 et 444. — Forme du pied après l'ablation totale de l'astragale et du calcanéum, du cuboïde et du scaphoïde atteints d'ostéite tuberculeuse. — D'après la photographie d'un moule en plâtre pris dix-huit mois après l'opération.

Fig. 443. — Pied vu par sa face externe.

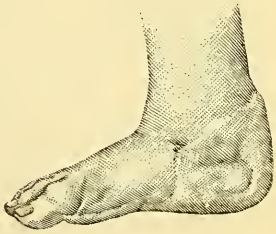

Fig. 444. — Même pied vu par sa face interne.

Une jeune fille de treize ans est morte de tuberculose généralisée trois mois après sa sortie de la Clinique; un autre, dont nous reproduisons la pièce plus bas, est mort de fièvre typhoïde neuf mois après l'opération; un troisième a succombé à la phthisie pulmonaire cinq ans après. Il s'agissait d'une religieuse qui vivait dans des conditions hygiéniques mauvaises et très propres à développer le germe de la tuberculose qu'elle portait en elle. Nous lui avons enlevé en deux fois non seulement tout le calcanéum et l'astragale, mais encore le cuboïde et le scaphoïde. L'opération avait eu un bon résultat orthopédique; la malade marchait sans aucun appareil; elle avait seulement encore de loin en loin de

1. Nous comprenons dans cette série un cas dans lequel nous avons enlevé, en même temps que le calcanéum et l'astragale, le cuboïde et le scaphoïde; mais comme *le calcanéum a été extirpé en entier*, il est plus logique de le faire figurer dans les tarsectomies postérieures que dans les tarsectomies complexes dont nous nous occuperons plus loin (fig. 443 et 444).

petits abcès qui se faisaient jour par un des anciens trajets. Elle était âgée de 21 ans au moment de l'opération; une masse osseuse saillante, épaisse, s'était manifestement produite dans la gaine du calcanéum (page 659). Nous représentons ici les empreintes de ses pieds.

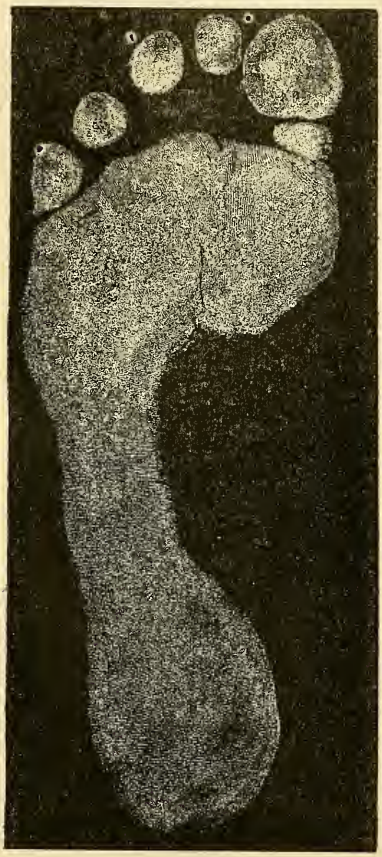

Fig. 445 et 446. — *Empreintes plantaires destinées à montrer les points d'appui du pied opéré (représenté dans les figures 443 et 444) comparativement à ceux du pied sain.*

La comparaison de ces empreintes montre la diminution considérable de la longueur du pied, mais la reconstitution de la voûte plantaire et des points d'appui normaux. Le pied opéré (fig. 446 *à droite*) appuie en arrière par un large talon. Son empreinte ressemble à une réduction de l'empreinte du pied normal (fig. 445, *à gauche*). — *Trois ans après l'opération.*

Les cinq autres opérés vivent, et voici l'état de quatre d'entre eux; le cinquième est opéré depuis huit mois seulement et le résultat définitif ne peut pas être encore déterminé[1].

Ces quatre opérés sont aujourd'hui complètement guéris; ils mènent

1. M. Sabatier, agrégé de la Faculté, a obtenu en 1888 un très beau résultat par la même opération sur un sujet de douze ans, qu'il a opéré pendant qu'il nous remplaçait à la Clinique.

chaque jour une vie des plus actives ; ils marchent sans chaussure spéciale et n'ont plus eu de douleur ni de suppuration dans la région opérée. Ils ont tous le pied mobile sur la jambe et en bonne position, sauf un qui présente un certain degré d'équinisme dû à ce qu'on avait mal soutenu le pied pendant que la plaie suppurait encore. Chez ce premier opéré, la flexion normale est empêchée par la rencontre du scaphoïde avec le tibia. Nous voulions secondairement extraire cet os ; mais le malade s'y refusa, par la raison, disait-il, qu'il allait de mieux en mieux. Il s'est habitué peu à peu à marcher avec le pied dans cette position, et aujourd'hui il ne porte qu'une chaussure ordinaire et est capable de faire jusqu'à 16 kilomètres sans trop de fatigue[1].

Ce n'est que par la reconstitution d'une masse osseuse, à la place du calcanéum, que les opérés arrivent à avoir un point d'appui résistant et un pied solidement articulé avec les os de la jambe. On sent, en effet, en saisissant le talon à pleines mains, qu'il s'est reformé un plateau osseux plus ou moins large et assez proéminent en arrière pour fournir au tendon d'Achille une insertion favorable à l'action du triceps. — L'ossification se continue longtemps à ce niveau et atteint même dans certains cas des proportions inattendues, comme va le démontrer l'observation suivante :

Observation CXIII. — *Postéro-tarsectomie totale. — Ablation du calcanéum seul d'abord et quelques semaines après de l'astragale. — Amélioration progressive de la forme et des fonctions du pied. — État de la malade sept ans après l'opération.*

A. Gardon, dix-huit ans, entre le 9 septembre 1882 salle Saint-Pierre. Elle vient de la salle Saint-Paul, où M. le Dr Vincent lui a pratiqué, cinq jours avant, l'extirpation totale du calcanéum gauche pour une ostéite avec séquestre central, qui remontait au mois de janvier 1880. Peu de jours après cette opération, l'articulation tibio-tarsienne s'est prise à son tour et l'on a dû ouvrir et drainer un vaste abcès articulaire, ouvert en avant de la malléole interne. Vers le 30 octobre, la fièvre est complètement tombée et l'on peut faire des injections modificatrices de créosote, teinture d'iode, etc. Malgré cela, des fistules nouvelles se forment vers la face externe du pied, conduisant toutes sur l'astragale, dénudé, ramolli et friable.

La malade est une vigoureuse fille de la campagne, sans nul antécédent héréditaire, et qui, à part quelques scrofules infantiles (engorgements ganglionnaires, conjonctivite, etc.), s'est toujours bien portée. Elle n'a jamais eu d'hémoptysie et ne tousse pas. Quand son pied s'abcéda, une suppuration s'établit sur le coude gauche et dura jusqu'en septembre 1882, mais finit par se tarir sans laisser grande trace.

23 *février* 1883. — M. Ollier pratique l'extirpation de l'astragale par son procédé ordinaire. Cet os, qui baignait dans le pus et les fongosités, ne présentait que des

1. B***, opéré de 1882, à l'âge de vingt-trois ans. — Ostéite tuberculeuse du calcanéum et de l'astragale. — Ablation astragalo-calcanéenne, c'est-à-dire de l'astragale d'abord et du calcanéum ensuite dans la même séance.

Le 15 août 1889, il nous écrit qu'il ne porte plus de bottine spéciale ; il chausse ses deux pieds de la même manière ; ne souffre pas du tout à la plante du pied, ni dans le talon, mais quelquefois il souffre un peu sur le dos du pied, « à la rencontre de la jambe. » C'est au niveau où le scaphoïde vient buter contre le tibia. — Équinisme de 15 degrés.

lésions périphériques secondaires : il était extrêmement ramolli et en complète dégénérescence graisseuse.

Fig. 447. — *Forme du pied après l'ablation totale de l'astragale et du calcanéum.* D'après une photographie prise treize mois après l'opération.

Après une toilette soignée de l'articulation, on cautérise au Paquelin les portions fongueuses et suspectes qui peuvent rester encore. Un drainage multiple, par les ouver-

Fig. 448. — *Pied sain* du même sujet, gravé d'après la même photographie. — La comparaison des figures 447 et 448 montre la diminution de longueur qu'avait subie le pied par le fait de l'opération.

tures anciennes et nouvelles, assure l'écoulement des liquides. — Pansement iodoformé et phéniqué. — Attelle plâtrée.

Les suites opératoires sont extrêmement simples, et jamais la température, depuis le second jour, ne s'est élevée au-dessus de 38°5. Cependant on a laissé les drains jusqu'au

26 juin; le traitement jusque-là a consisté en crayons d'iodoforme et injections modificatrices. On a surveillé avec grand soin la direction du pied.

10 *août* 1883. — Il reste encore une fistulette sur chaque face latérale du pied. Depuis le commencement de juillet, la malade se lève et marche dans la salle, ne s'aidant qu'accidentellement avec une canne. Elle ne souffre absolument pas; elle appuie

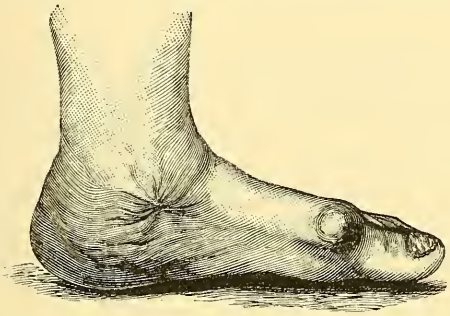

Fig. 449. — *Cette figure représente le même pied que la figure 447, mais cinq ans plus tard, c'est-à-dire six ans et trois mois après l'opération.* — Le talon est beaucoup plus saillant en arrière, il s'est tassé en dessous. Le gros orteil est plus droit et dans l'axe du pied. La forme générale du pied est bien plus régulière.

bien sur le sol la plante du pied, qui présente une bonne direction. Il y a, dans l'articulation tibio-tarsienne, des mouvements actifs qui permettent de décomposer le pas, presque comme à l'état normal.

On sent très nettement un talon osseux dur, indépressible, qu'on limite difficilement

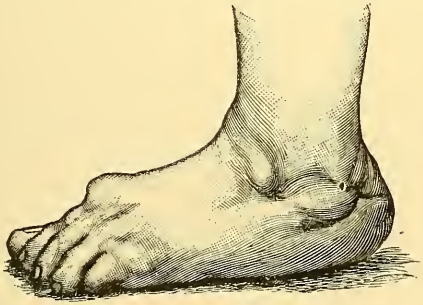

Fig. 450. — *Même pied vu par sa face externe.* — Photographié le même jour que pour la figure 449, mais sur une échelle différente. — Duritlon saillant au-dessus de la tête du premier métatarsien.

en haut, où il se confond avec les tissus fibreux qui remplacent l'astragale. La masse entière est activement et passivement mobile sur les os de la jambe quand on imprime au pied des mouvements de flexion et d'extension. Le pied est tassé sur lui-même, plus large et plus gros que le pied normal, en arrière.

L'état général est très bon, la toux nulle.

Bains; électrisation quotidienne.

Mars 1884. — La malade quitte le service avec un excellent état général. Elle

marche toute la journée, sans canne et sans fatigue. Elle ne boite presque pas. Sur le pied opéré posé à plat, elle peut se tenir debout un temps très long, mais elle ne peut pas se soulever sur la pointe du pied seul, ou du moins ne le fait-elle qu'avec grande difficulté, et ne peut-elle conserver cette attitude.

Le pied sain mesure 23 centimètres, le pied opéré 19 centimètres seulement (fig. 447). Il y a une atrophie notable de tous les muscles du membre; au mollet elle se mesure par 3 centimètres.

La forme du pied ne s'est pas sensiblement modifiée dans ces derniers mois.

Toutes les fistules sont absolument fermées, et la malade ne souffre plus du tout.

Depuis son départ de l'hôpital, cette fille sert en qualité de ménagère à la campagne. Il nous a été possible d'avoir de ses nouvelles à plusieurs reprises : celles du 28 juin 1887 donnaient les renseignements suivants : Sa santé générale a été bonne jusqu'à l'hiver 1885-1886. Pendant cette saison elle s'est mise à tousser un peu et aurait eu quelques légères hémoptysies qui ne se sont pas renouvelées; depuis ce moment elle a un peu maigri. La guérison du pied a été complète et définitive; elle n'y a pas ressenti de douleur et aucun abcès nouveau ne s'est formé. Toutefois elle se fatigue plus vite du côté opéré : elle marche sans canne, en boitant légèrement. Elle a pu faire dans ces conditions une course de 28 kilomètres, sans peine, dans une journée. Le pied, légèrement mobile sur la jambe, appuie bien sur le sol, particulièrement sur le talon; la pointe est légèrement déviée en dehors. Elle peut se tenir pendant quelques secondes sur la pointe des deux pieds, sans s'appuyer, mais elle ne peut toujours pas faire cet exercice sur la pointe du pied opéré seul.

Depuis lors l'amélioration locale s'est accentuée régulièrement, ce qui ressort parfaitement des lettres reçues à des époques diverses, et dont la dernière date d'avril 1889. A cette époque, bien que l'état général se soit maintenu assez bon pour qu'elle n'ait jamais eu besoin de discontinuer son travail, la malade dit avoir un peu maigri : elle a toujours, la nuit surtout, un peu de toux sèche. Localement, il n'y a pas de modification sensible : elle marche toute la journée, court sans trop de peine et a fait encore, ces temps derniers, une marche de 29 kilomètres. Elle ne porte aucun appareil et on ne se douterait pas, dit-elle, une fois chaussée, de la modification de forme de son pied.

Ce qui nous paraît remarquable dans cette observation, c'est l'amélioration graduelle de la forme du pied. Treize mois après l'opération le pied était trapu, ramassé sur lui-même, presque sans saillie talonnière, comme le démontre la figure 447, qui le représente tel qu'il était en 1884. La malade était alors âgée de vingt ans.

Si l'on compare ce pied avec le même organe photographié cinq ans plus tard (fig. 449 et 450), on ne croirait pas que ces deux figures se rapportent au même sujet. On est frappé surtout de la saillie du talon, qui manquait complètement dans la première figure. L'ossification s'est donc continuée longtemps après la cicatrisation de la plaie opératoire. Elle s'est accusée en arrière au niveau de l'implantation du tendon d'Achille, et elle a dû se prolonger dans le tendon lui-même. Les cellules cartilagineuses qui existent normalement à l'insertion des faisceaux tendineux expliquent cette ossification; mais ce qui l'explique surtout, c'est la stimulation permanente exercée sur les tissus ossifiables par le frottement et l'exercice du membre. Cette augmentation de la saillie du talon ne pourrait-elle pas être expliquée en partie par l'enfoncement du tarse

sous la mortaise, ce qui porterait nécessairement la totalité du pied en arrière? Dans le cas présent, il suffit de comparer les figures 447 et 449 pour voir que cette dernière explication n'est pas acceptable. La distance entre la saillie de la tête du premier métatarsien et la malléole interne, non seulement n'est pas diminuée dans la figure 449, mais elle a un peu augmenté.

Observation CXIV. — *Postéro-tarsectomie totale; ablation du calcanéum et de l'astragale dans la même séance.*

État de l'opéré six ans après.

Chambonnière, âgé de onze ans, entre, dans le courant de mai 1884, à la Clinique : il n'accuse aucun antécédent héréditaire suspect, mais a eu des conjonctivites à répétition, des croûtes dans le nez. Il y a trois mois qu'il a commencé, sans cause connue, à souffrir dans le pied; une tuméfaction diffuse envahit le talon et trois semaines après une première fistule se montra, bientôt suivie de plusieurs autres. A son entrée, le stylet pénètre jusqu'à l'intérieur du calcanéum, où il rencontre un séquestre mobile; tout l'arrière-pied, région astragalienne et calcanéenne, est douloureux à la pression; les mouvements tibio-tarsiens sont diminués seulement. L'état général est bon.

Le 7 juin 1884. — M. Ollier pratique l'ablation du calcanéum, et immédiatement après celle de l'astragale. Le calcanéum, très ramolli, contenait, au milieu d'une cavité centrale, ouverte en dehors, un amas de fongosités dans lesquelles baignaient un séquestre mamelonné, imbibé de pus verdâtre, large de 25 millimètres environ et une dizaine d'autres plus petits. Le périoste était fongueux, parsemé d'îlots caséeux : sur les coupes du calcanéum on constatait un ramollissement extrême, avec disparition des trabécules osseuses et formation d'îlots, les uns seulement graisseux, d'autres remplis de fongosités. Les lésions astragaliennes, avancées aussi, paraissaient secondaires et étaient constituées par des altérations cartilagineuses. L'articulation tibio-tarsienne était envahie par les fongosités.

Les suites sont très simples et ne présentent aucun incident digne de remarque. Vers les premiers jours de janvier 1885 toutes les fistules sont cicatrisées et le malade commence à marcher. Son état général est excellent; il ne souffre pas.

En février 1885, on note qu'il existe, entre les malléoles et à la région du talon, une masse dure, volumineuse, dont le centre paraît osseux, et dont la périphérie est fibreuse encore; cette masse fibreuse paraît notablement plus volumineuse que le noyau osseux qu'elle enveloppe. Elle est mobile sur la jambe, et sur elle se meut, par les simples contractions musculaires, tout l'avant-pied. Il n'existe pas de saillie du talon; la région malléolaire est plus large d'un centimètre que du côté sain. La distance des malléoles au sol est un peu moindre que du côté sain, sans qu'il soit bien possible d'évaluer la différence. La pointe du pied est déviée en dehors et il existe un léger degré de valgus. Dans la marche, le pied est porté en dehors et toute la face plantaire appuie sur le sol. Le malade peut se tenir debout sur le pied opéré, le pied sain en l'air (fig. 451 et 452).

Les nouvelles du malade, reçues en décembre 1888, nous apprennent qu'il se porte très bien, qu'il ne souffre plus du tout, qu'il marche comme tout le monde, sans appareil, qu'il a pu faire une course de 30 kilomètres dans la journée, sans fatigue excessive. Il peut se tenir sans peine sur le pied opéré posé à plat, l'autre pied en l'air, mais cela lui est toujours impossible s'il essaye de se soulever pour n'appuyer sur le sol que le talon antérieur. Enfin, dit-il, chaussé, on ne se douterait nullement de l'opération qui lui a été pratiquée.

A la date du 2 février 1890, il nous écrivait :

« Je marche en boitant un peu, mais je ne me sers pas de canne, ni de bâton. Je porte habituellement des sabots. Je puis courir et sauter aisément.

J'ai fait une course d'une demi-heure au pas gymnastique. La plus longue de mes marches est de 16 kilomètres, autant pour revenir, c'est-à-dire 32 kilomètres.

Je puis me tenir sur la pointe des deux pieds environ 3 ou 4 minutes. Mais c'est trop pénible de me tenir sur la pointe du pied opéré tout seul.

Je me porte toujours bien, je ne crache ni ne tousse. »

Nous représentons ici la forme du pied tel qu'il était neuf mois après l'opération. A cette époque, le talon, peu développé, n'avait pas de

Fig. 450 et 451. — *Forme du pied neuf mois après l'ablation de l'astragale et du calcanéum. — D'après une photographie du moule en plâtre du pied opéré.* Cette forme ne représente qu'une période de la reconstitution du pied. La saillie talonnière s'est accusée plus tard comme dans les autres observations; mais nous ne pouvons dire à quel degré.

Fig. 451. — Pied vu par le côté externe.

Fig. 452. — Pied du même sujet vu par le côté interne.

a, petite incision interne pour favoriser la dénudation de l'astragale qui fut enlevée par l'incision ayant servi à l'ablation du calcanéum.

saillie inférieure; mais, d'après ce que nous a appris le malade, cette saillie se serait considérablement accentuée depuis lors (V. *Chap. final*).

La dernière observation que nous avons à rapporter a trait à une ostéite suppurée, primitive, du calcanéum pour laquelle nous pratiquâmes d'abord l'ablation de cet os, espérant que les lésions de l'astragale qui étaient consécutives, pourraient céder d'elles-mêmes; mais huit jours après, l'articulation tibio-tarsienne fut envahie par la suppuration, et nous enlevâmes l'astragale. L'opération date déjà de cinq ans, et le résultat orthopédique et fonctionnel est un des plus probants que nous puissions citer, pour montrer la valeur de la tarsectomie postérieure et l'opposer *à la soudure tibio-antétarsienne* que beaucoup de chirurgiens actuels lui auraient peut-être préférée.

Observation CXV. — *Postéro-tarsectomie totale pour une panostéite du calcanéum avec invasion consécutive de l'astragale et suppuration de l'articulation tibio-tarsienne. — Ablation du calcanéum seul d'abord et de l'astragale, huit jours après. — Guérison rapide.*

Etat du sujet cinq ans après l'opération.

Mélut Jean, 15 ans, entre le 9 mars 1885 à la Clinique, pour une suppuration de la région du talon gauche. Il n'accuse aucun antécédent pathologique personnel ou héréditaire bien net. En avril 1884, il se donna un coup violent sur la face externe du talon, contre le soc d'une charrue; cet accident n'eut pas de suites immédiates bien graves. Ce n'est qu'en janvier 1885 qu'apparurent des douleurs lancinantes, que le membre devint faible et la marche difficile; enfin le 24 janvier un premier abcès se montre sous la malléole externe. Il fut suivi de plusieurs autres. Aujourd'hui on constate : tuméfaction notable de tout le talon, qui est douloureux; impotence absolue du membre; trois fistules sur la face externe et postérieure du talon. L'état général est bon. Apyrexie. Rien d'anormal aux poumons. Urines normales.

16 *mars* 1885. — M. Ollier pratique, par l'incision externe, l'ablation sous-périostée du calcanéum presque totale : on ne laisse que la portion de l'épiphyse où s'insère le tendon d'Achille et qui encore est évidée en forme de coque. L'astragale paraît sain; le cartilage cuboïdien est érodé; l'articulation astragalo-scaphoïdienne étant ouverte, on la draine par un faisceau de crins qui va ressortir par une contre-ouverture faite sur le bord interne du pied, en dedans du tendon du jambier antérieur. Large drainage de la plaie. Pansement à l'iodoforme et à la gaze phéniquée. Attelle plâtrée.

Pièce enlevée : Le périoste était peu adhérent; la décortication a été très facile. Pendant l'opération, il a été possible de suivre de l'œil tous les détails anatomo-pathologiques à mesure que chaque coup de détache-tendon mettait à découvert, ici un petit foyer purulent répondant à une parcelle de la coque compacte, nécrosée, de couleur verte, très franche; là un foyer de fongosités; ailleurs un petit ilot enflammé, mais non encore nécrosé, et adhérent au périoste. L'os est partout très friable : les cartilages sont peu altérés.

La coupe de l'os montre une surface gris rosé et grisâtre en certains points, ressemblant presque à certains ostéo-sarcomes : il y a une médullisation générale, avancée. En somme, panostéite avec foyers périphériques de nécrose disséminée.

Dès le 18 *mars* la température s'élève à 39°,9, et lorsque, le 19, on fait un premier pansement, on trouve une tuméfaction générale de tout l'arrière-pied, sans foyer purulent limité.

Le 27 *mars*, on constate et on ouvre un abcès sous la malléole interne; issu d'un liquide séro-purulent. Dans la plaie talonnière, pus rare, fétide. Avec le stylet, on a pu constater l'invasion de l'articulation tibio-tarsienne.

Le 28 *mars*, M. Ollier enlève l'astragale par les incisions ordinaires : l'absence du calcanéum facilite grandement l'opération.

L'astragale est gras, sans foyer limité. Les cartilages supérieurs sont superficiellement altérés.

Les suites sont, dès ce moment, très simples; la douleur cesse et la fièvre tombe définitivement.

15 *août* 1885. — Le malade quitte le service : l'état général est excellent. Localement, on constate la disparition de toute douleur; le malade commence à marcher; il n'appuie guère le pied que par le bord externe : la voûte plantaire existe encore, mais diminuée. La cicatrisation est complète, sauf un trajet fistuleux que traversent encore quelques crins. — On sent très nettement, dans la région astragalo-calcanéenne, une masse osseuse, lisse, débordée par les deux malléoles, mobile sur la jambe. Les mouvements d'extension et de flexion du pied ont environ une étendue de 30°. L'adduction et l'abduction actives se passent dans l'articulation médio-tarsienne. Les deux pieds mesurent :

Côté sain : 246^{m}.
Côté opéré : 212^{m}.

En décembre 1885, tout est cicatrisé. Peu de modification dans la forme ou les mou-

vements. On fait porter une bottine à tuteurs latéraux pour empêcher la déviation. Avec cet appareil, le malade marche tout le jour, et peut se tenir, sans appui de la main, debout sur le pied opéré seul pendant 8 à 10 secondes.

L'extension et la flexion sont un peu plus étendues qu'au dernier examen.

Il n'existe pas de mouvements appréciables de latéralité dans l'articulation tibio-tarsienne, qui est très solide.

Le 16 juin 1887, nous recevons du malade les nouvelles suivantes :

Le pied est entièrement guéri ; il n'est survenu aucun nouvel abcès ; plus de douleur. Le malade boîte légèrement mais fait facilement 10 kilomètres dans une après-midi.

Fig. 453 et 454. — *Forme du pied après la postéro-tarsectomie totale pratiquée pour une panostéite du calcanéum, suivie de la suppuration de l'astragale et de l'articulation tibio-tarsienne.*

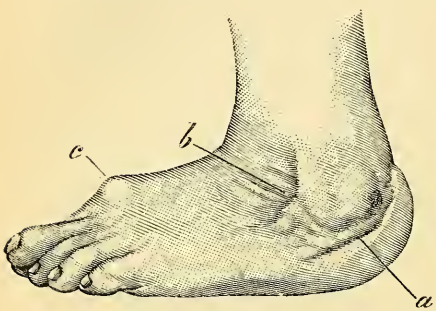

Fig. 453. — *Pied opéré vu par sa face externe.*

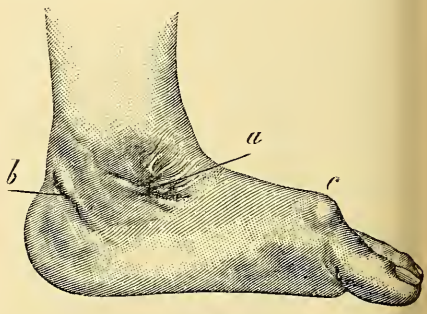

Fig. 454. — *Même pied vu par sa face interne.*

Flexion persistante de la première phalange du gros orteil, et durillon *c* au niveau de la première articulation métatarso-phalangienne ; *a*, *b*, cicatrices. — *D'après une photographie prise deux ans après l'opération.*

Le 6 février 1888, nous constatons l'état suivant : le malade est venu à pied, en trois jours à Lyon, de Saint-Étienne, en passant par Rive-de-Giers et Vienne, soit 72 kilomètres. Avant ces dernières courses, il faisait facilement, tous les jours, de 10 à 12 kilomètres sans fatigue trop marquée.

Il peut à peine se tenir debout sur la plante du pied opéré, seul ; mais il se tient facilement sur la pointe des deux pieds. Les mouvements tibio-tarsiens dans le sens antéro-postérieur ont une étendue de 30°. (Extension 120° — Flexion 90°.)

Il existe une belle saillie talonnière, de consistance osseuse, indiscutable, de volume presque normal, mobile avec l'ensemble du pied, un peu élargie relativement à celle du côté sain. Il existe aussi une voûte plantaire assez marquée en dedans, qui paraît avoir augmenté dans ces derniers temps. C'est sur le bord externe du pied surtout que se prend le point d'appui : bourse séreuse au niveau de l'articulation métatarso-phalangienne du gros orteil. — Pas d'équinisme.

Il y a une boiterie légère qu'expliquent les chiffres suivants :

Longueur des tibias	: Côté sain : 390^{m}	Côté opéré : 360^{m}.	
— péronés :	— : 388^{m}	— : 365^{m}.	

De la pointe d'une malléole à l'autre, en passant sous le talon :

Côté sain : 195^{m}	Côté opéré : 150^{m}.
Pied sain : 267^{m}	Pied opéré : 210^{m}.

A noter aussi une atrophie circonférencielle de la cuisse et de la jambe, assez considérable.

Le 13 février 1889, nous recevons les nouvelles suivantes : l'état général est toujours très bon. Localement, peu de modifications. L'opéré est tout le jour sur ses jambes; il fait facilement 15 kilomètres en 3 heures. Il court comme un autre, monte les escaliers normalement; il a toujours de la difficulté à se tenir sur la pointe du pied opéré, sans s'appuyer. Le gros orteil est toujours dans la position qu'indique la figure 454, mais n'occasionne pas de douleurs. Enfin la plante du pied est toujours légèrement tournée en dedans, et il appuie surtout par le bord externe. Il se sert depuis longtemps d'un soulier ordinaire.

Les dernières nouvelles que nous avons reçues de cet opéré sont du 6 février 1890. Voici les propres expressions du malade :

« Je marche le pied droit; j'use mes souliers aussi bien de la pointe que du talon; je ne boite presque pas; je ne me sers jamais de canne.

Je puis courir bien deux kilomètres, et je suis moins fatigué de courir à la montée qu'à la descente.

Je ne fais pas beaucoup de longues marches; mais j'en ai fait une, il y a deux mois, de 30 kilomètres dans la neige.

Mon pied opéré est aussi droit que l'autre; il ne se porte ni en dedans, ni en dehors, depuis que j'ai changé de cordonnier. Je me porte sur toute la plante du pied. La semaine je porte habituellement des sabots.

Je ne puis pas me tenir sur la pointe du pied opéré, l'autre pied en l'air, sans m'appuyer sur quelque chose. Mais sur la pointe des deux pieds, je me tiens longtemps sans m'appuyer sur rien. Sur la plante, je me tiens aussi bien sur un pied que sur l'autre.

Je danse aussi bien que qui que ce soit.

Je n'ai jamais toussé depuis mon opération. »

Nous ferons remarquer à propos de ce malade la flexion du gros orteil et la formation consécutive d'un durillon à la face dorsale de l'articulation métatarso-phalangienne. L'abaissement et la flexion de l'orteil sont dus à la cause que nous avons déjà signalée à propos de l'ablation de l'astragale : l'ouverture de la gaine du long fléchisseur propre du gros orteil. Cette ouverture se produit ici non seulement au niveau du bord postérieur de l'astragale, mais dans la gouttière calcanéenne. La gaine du fléchisseur commun pourrait être également envahie, soit qu'elle ait été éraillée pendant l'opération, soit que l'inflammation s'y soit propagée directement à travers le périoste. Mais l'ouverture de la gaine du fléchisseur propre est inévitable. De là une rétraction du gros orteil, qui peut être rebelle, si l'on n'y a pas mis obstacle dès les premiers pansements, et qui occasionne une saillie dorsale de l'articulation métatarso phalangienne. Cette saillie s'accentue dans les premiers temps quand le malade veut marcher avec son orteil fléchi ; il appuie sur la deuxième phalange, et la pression sur ce point tend à relever la première. Il se forme alors au niveau de l'articulation métatarso-phalangienne un durillon très apparent dans les figures 453 et 454, et sous lequel les frottements de la chaussure ont fait développer une bourse séreuse. Nous avons vu dans

une autopsie que le tendon du fléchisseur propre pouvait se souder dans sa gaine, au milieu des ostéophytes. Il est possible que ce soit une soudure analogue qui ait empêché le relèvement de l'orteil dans le cas présent, mais le malade dit qu'il n'en est pas incommodé.

4. De la régénération osseuse après la tarsectomie postérieure totale. — Autopsie d'un sujet mort neuf mois après l'opération. — Importance de la méthode sous-périostée pour récupérer la forme et la fonction.

Des trois malades qui sont morts depuis l'opération, un seul a pu être autopsié; c'est celui dont nous avons déjà parlé dans le tome Ier, et dont nous reproduisons ici la pièce, parce qu'elle a un intérêt spécial dans la question qui nous occupe.

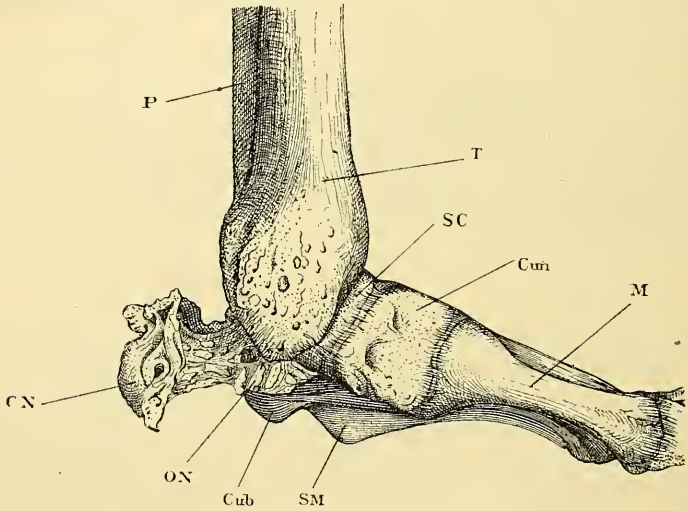

Fig. 455. — Reproduction osseuse après l'ablation simultanée et complète du calcanéum et de l'astragale.

T, Tibia. — P, Péroné. — SC, Scaphoïde enfoncé sous la mortaise tibio-péronière. — Cun, Premier cunéiforme. — M, Premier métatarsien. — Cub, Cuboïde. — SM, Saillie postérieure du cinquième métatarsien.—CN, Calcanéum nouveau. —ON, Jetées osseuses développées dans le tissu fibreux qui occupe la place de la partie antérieure du calcanéum et de l'astragale. — Le malade est mort d'une fièvre typhoïde neuf mois après l'opération, sans avoir pu guérir localement. Il y avait encore des fistules.

La masse osseuse que nous constatons ici est d'autant plus remarquable qu'elle s'est constituée au milieu de mauvaises conditions locales et générales. Malgré cela, la masse postérieure du calcanéum nouveau forme une saillie relativement considérable (42 millimètres), épaisse, renflée et donnant au tendon d'Achille une insertion solide et très favorable aux fonctions du triceps.

Nous ne pouvons donc, pour faire apprécier la néoformation définitive, qu'invoquer les examens sur le vivant; mais, quelque réserve que nous recommandions toujours d'apporter dans ce genre d'observation, on ne peut douter de la néoformation d'une masse d'os volumineuse. On la saisit dans la main, on la sent et on la voit se mouvoir, de sorte qu'il n'y a pas de doute possible sur la reconstitution osseuse du talon. Cette masse est assez solide, non seulement pour supporter le poids du corps dans la marche et la station, mais encore pour servir de soutien fixe et permanent à la mortaise, de sorte qu'elle empêche les malléoles de se rapprocher du sol. La solidité de la masse osseuse est telle que le pied n'est guère plus raccourci, chez certains sujets (fig. 449 et 454), qu'après l'ablation de l'astragale seul.

Cette reproduction ne pouvant s'opérer que lorsque le périoste a été conservé par la nature (nécroses) ou par le chirurgien, il est inutile de faire ressortir ici les avantages de la méthode sous-périostée. Elle est absolument nécessaire pour la récupération de la forme et de la fonction.

Malgré quelques heureux succès dus à Teale, Humphry, Krohn[1], etc., ces opérations ont été toujours accueillies avec la plus grande méfiance, et ont été d'ailleurs jusqu'ici rarement pratiquées. Ce qui prouve combien leurs résultats laissaient à désirer, c'est le succès qu'a obtenu, dans ces dernières années, l'opération de Mikulicz, qui a été imaginée justement dans le but de faire marcher sur les métatarsiens les opérés auxquels on ne croyait pas possible de refaire une base de sustentation talonnière, après l'ablation de l'astragale et du calcanéum.

D. — DES TARSECTOMIES COMPLEXES.

Nous rangeons sous ce nom les tarsectomies qui ne peuvent être classées dans un des trois groupes que nous venons d'examiner : qui ne sont pas des tarsectomies totales, mais qui ne peuvent rentrer dans les deux tarsectomies typiques (antéro-tarsectomie et postéro-tarsectomie), que nous avons spécialement décrites. Ce sont des opérations atypiques en ce sens qu'elles ne sont pas strictement limitées à une région déterminée, et qu'elles empiètent plus ou moins sur les régions voisines, selon la marche de la lésion osseuse. Ces opérations ont été les plus communes à toutes les époques, et nous devrions y faire rentrer la plupart de celles que nous avons pratiquées nous-même, surtout si nous voulions comprendre sous ce titre les opérations mixtes, par excision et cautérisation, que nous avons faites chez les jeunes enfants.

Ces opérations resteront encore les plus fréquentes tant qu'on n'interviendra que tardivement et qu'on aura donné le temps à la lésion

1. Conner (*loc. cit.*) a rassemblé 18 cas d'ablation de l'astragale et du calcanéum, associée ou non à l'excision des os voisins, depuis l'opération de Wakley qui eut lieu en 1847.

osseuse de s'étendre dans tous les sens, en franchissant les barrières que l'anatomie et surtout la théorie leur assignent. Par cela même qu'elle sont atypiques, elles sont difficilement comparables entre elles, mais on peut cependant les envisager d'une manière générale au point de vue de leurs indications, de leur technique et de leurs résultats.

Quand une large brèche a été établie dans le massif du tarse, elle ne peut se combler que par le rapprochement de ses parois; les productions périostiques et les granulations médullaires provenant du pourtour de la cavité seront insuffisantes pour la remplir. Même chez les enfants, on n'aura jamais qu'un tissu de nouvelle formation tout à fait insuffisant. Les parois se rapprocheront d'autant mieux que les os qui limitent la brèche seront moins solidement fixés aux os voisins et aux parties molles. Cette attraction de toutes les parois vers le centre de la cavité s'exercera donc d'une manière très inégale; les métatarsiens ou les parties antérieures du tarse seront plus facilement attirés. Contre l'attraction centripète directe, exercée par le tissu cicatriciel, lutteront l'action de certains muscles, et les résistances ligamenteuses des articulations plus éloignées, de sorte que le rapprochement des os se fera par les résultantes de forces qu'il est impossible d'analyser *à priori* et même de prévoir. tant, dans les cas pathologiques, sont nombreuses les composantes qui entrent en jeu. De là, des déformations variées et des résultats définitifs qui changeront la forme des parties rétractées et substitueront de nouveaux points d'appui aux points d'appui normaux. De plus, le rapprochement inégal des parois de la brèche, déviant certains os, les amènera dans des positions anormales et produira des saillies accidentelles qui comprimeront les nerfs de la plante et occasionneront des pressions douloureuses. Nous avons constaté ces accidents après l'ablation de la moitié externe du tarse antérieur avec les extrémités métatarsiennes correspondantes. E. Vincent a cité un malade qu'il fut obligé d'amputer secondairement après l'ablation du cuboïde. L'avant-pied presque flottant était déjeté en dehors; le scaphoïde, dont le tubercule touchait le sol, s'était enflammé avec les parties molles ambiantes.

Il faut prévoir toutes ces déviations pour les prévenir par un traitement approprié. On doit d'abord ne faire que des extractions sous-périostées pour maintenir les adhérences fibreuses des os entre eux et obtenir le maximum possible de tissu de remplissage, ostéo-fibreux ou osseux. Il faut ensuite soutenir par des appareils appropriés toutes les parties qui ont perdu leurs soutiens normaux, en vue de les diriger dans le déplacement qu'elle doivent fatalement subir. Nous ne saurions trop insister sur ce dernier point; c'est le moyen d'éviter dans l'avenir la nécessité des opérations correctrices et même de l'amputation.

1. *Annales de la Société de médecine de Lyon*, 1883, et *Lyon médical*, n° du 9 décembre 1883.

Nous avons eu l'occasion de pratiquer, il y a trois ans, l'autopsie d'un jeune sujet auquel nous avions enlevé tous les os du tarse, moins le tiers postérieur du calcanéum et quelques portions osseuses d'apparence saine, adhérentes au périoste du cuboïde et des cunéiformes. La cicatrisation de cette vaste plaie demanda plus d'un an et encore persista-t-il toujours une fistule. Le malade parvint cependant à marcher sans appareil et se crut guéri pendant deux ans environ. Mais sa santé s'altéra, il devint phthisique; la suppuration reparut dans le pied. M. Ehrmann (de Mulhouse), qui vit le malade sur ces entrefaites, lui pratiqua l'amputation et eut l'amabilité de nous envoyer la pièce dont voici la description :

Autopsie d'un pied sur lequel avait été pratiquée quatre ans auparavant une tarsectomie complexe et étendue. — Le pied, bien à angle droit avec la jambe, ne présente pas de varus. La saillie du talon en arrière est considérablement diminuée. Les épiphyses ne sont pas soudées Une fistule existe encore sur la face externe, au-dessus de la région cuboïdienne; elle conduit dans une cavité où l'on trouve, en bas, la portion non enlevée du calcanéum qui s'est portée en avant. Le pied, en effet, est tassé et ce qui existe encore des cunéiformes s'est porté en arrière et, affleurant en haut le bord antérieur du tibia, se trouve en connexion, profondément, avec les restes du calcanéum. La partie postérieure de celui-ci, au contraire, déborde à peine de quelques millimètres le bord postérieur de la mortaise et tend à se cacher au-dessous d'elle. Entre eux cependant existent, dans une masse ligamenteuse épaisse, des noyaux osseux, représentant l'astragale ou la partie réséquée du calcanéum; deux sont volumineux et ont des dimensions transversales, de 10 à 12 millimètres; ils sont mobiles, isolés, mais on peut difficilement, à cause de leur situation profonde, au milieu de tissus fibreux, durs, apprécier leur épaisseur.

En dedans existe une fistulette, qui conduit, en passant entre le premier et le deuxième cunéiformes, dans le cloaque externe; les portions de ces os qui n'ont pas été enlevées sont solidement unies au bord antérieur de l'extrémité tibiale par une masse capsulaire épaisse et étalée sur le tibia.

Il n'y a plus de cuboïde; aussi l'extrémité du cinquième métatarsien est-elle en rapport, mais sans contact intime, avec la face antérieure du fragment calcanéen. Une masse fibreuse les unit, contenant plusieurs noyaux osseux, surtout au voisinage de la malléole externe : cette bride fibreuse, solide, limite l'excavation centrale en dehors, tandis qu'en dedans elle s'arrête au troisième cunéiforme. Cet os présente en outre, à sa partie supérieure, un prolongement osseux, de formation nouvelle, compris dans la masse fibreuse antérieure et qui se porte en arrière.

Cette pièce est un exemple du rapprochement concentrique que subissent les divers os du pied. La tubérosité postérieure du calcanéum avait été attirée en avant. Malgré cet avancement du talon, les rapports de ces os entre eux étaient assez favorables pour la récupération des fonctions utiles du pied, puisque huit mois auparavant le malade nous avait écrit qu'il marchait sans appareil. Malheureusement la récidive locale de la tuberculose nécessita bientôt l'amputation.

Voici un cas, analogue par la masse des portions enlevées, où le résultat définitif a été bien meilleur sous tous les rapports. La guérison a été

complète; elle dure depuis quatre ans et peut être considérée comme définitive, la santé générale étant des plus florissantes et aucun trouble local n'étant survenu depuis l'opération. La réparation du déficit osseux peut être considérée comme parfaite au point de vue de la forme et de la fonction, ainsi que nous le démontrent l'observation suivante et les figures qui l'accompagnent.

Observation CXVI. — *Tarsectomie complexe. — Ablation totale de l'astragale, du scaphoïde et du cuboïde; partielle des cunéiformes et du calcanéum. — Reconstitution d'un pied solide et mobile.*

État du sujet quatre ans après l'opération.

Minodier, vingt-trois ans, entra, le 17 mars 1886, à Saint-Sacerdos. Pas d'antécédents pathologiques héréditaires ou personnels. Il y a quinze mois, il reçut un violent coup de pierre à la partie supérieure du pied gauche. De cette époque, date le développement d'une ostéo-arthrite tarsienne qui résista à l'immobilisation et aux pointes de feu superficielles et profondes dans la région du scaphoïde. Actuellement (mars 1886), on constate tous les signes de la suppuration; elle s'est fait jour par les orifices des pointes de feu profondes, devenus fistuleux. Tuméfaction fongueuse de tout l'arrière-arse. — L'état général est bon. Urines normales; rien à la poitrine.

27 *mars* 1886. — M. Ollier enlève d'abord l'astragale par son procédé ordinaire :

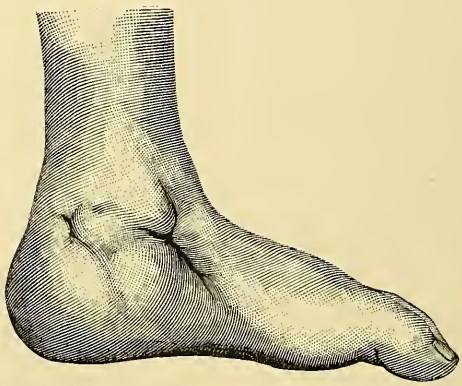

Fig. 456. — Forme du pied après une tarsectomie complexe et étendue, consistant dans l'ablation totale de l'astragale, du cuboïde et du scaphoïde, et dans l'excision partielle des cunéiformes et du calcanéum (tiers antérieur). — *D'après une photographie prise quinze mois après l'opération.*

lésions osseuses périphériques, disséminées. — On trouve le scaphoïde malade et on l'enlève en prolongeant seulement en avant l'incision externe; il est très ramolli, et le tissu osseux est creusé de nombreuses et larges aréoles remplies de fongosités. Avec le couteau ostéotome, on ébarbe la partie postérieure des trois cunéiformes, ramollie, fongueuse, puis on enlève le cuboïde qui présente des lésions de même nature, sans foyer délimité bien distinct. Enfin, on résèque l'extrémité antérieure du calcanéum qui est altérée de même façon; le tiers de l'os au moins est enlevé. On cautérise très largement les fongosités restantes, on draine et on pause à l'ordinaire.

Suites simples; pas de complications; mais, la suppuration étant assez abondante, on panse fréquemment. Vers le milieu de novembre, on enlève les derniers drains, et le

Fig. 457 et 458. — *Empreintes plantaires du pied sain et du pied opéré prises dix-neuf mois après l'opération.* — Fig. 457, pied opéré. — Fig. 458, pied sain.

Dans la figure qui représente le pied opéré (fig. à gauche), le point d'appui talonnier se prolonge plus en avant que celui du pied sain; la voûte s'est réformée au niveau de l'extrémité postérieure du premier métatarsien. Le bord externe est plus arqué et la saillie de la tubérosité du cinquième métatarsien plus accusée.

31 décembre, quand le malade part pour Longchêne, toutes les plaies sont cicatrisées; le pied, quoique encore tuméfié, a une bonne forme, mais on note de la tendance à la chute des orteils, tendance qu'on combat au moyen d'une bande de caoutchouc.

18 *juillet* 1887. Tendance légère à l'équinisme; les orteils ont bien leur position

normale, sauf le troisième qui tombe légèrement. Le pied appuie sur le sol par toute la surface plantaire, mais il est presque ankylosé avec la jambe. Pieds nus, le malade ne peut pas se tenir sur la pointe des deux pieds, ce qui lui est facile quand il est chaussé. Il se sert d'une canne, et fait ainsi facilement 3 ou 4 kilomètres. — L'état général est excellent.

20 *novembre* 1887. Chez lui, le malade a fait jusqu'à 15 kilomètres en un jour; il boite légèrement; il n'a plus souffert du tout. Le pied est raccourci et tassé sur lui-même; il est à angle presque droit sur la jambe; mais le léger degré de varus-équin qu'on remarque est la cause d'un peu de peine dans la marche et explique la lassitude ressentie sur le bord externe du pied. — En dehors en effet, on dirait un pied plat, au lieu qu'en dedans existe une voûte assez accentuée. — Tous les tissus sont bien mis au net; il n'y a ni œdème, ni enflure; on sent très distinctement au-dessous des malléoles, une masse osseuse, dure, compacte, épaisse, qui manque en avant du rebord antérieur du tibia; là, le doigt s'enfonce dans une gouttière, peu profonde, d'ailleurs. — Il y a quelques mouvements tibio-tarsiens, tant actifs que passifs; mais la plus grande mobilité antéro-postérieure tient à la flexion et à l'extension des métacarpiens sur la masse postérieure en partie néoformée.

Février 1888. L'opéré nous écrit qu'il se porte très bien et ne tousse pas, qu'il n'a plus souffert du tout, qu'il marche toujours sans appareil spécial et sans canne, qu'il est très robuste et boite seulement un peu. Il a fait des courses de 16 kilomètres, sans peine, il se tient sur la pointe des deux pieds et même du pied opéré seul. Son pied est devenu beaucoup plus souple depuis un an; il est, à l'état de repos, à angle droit sur la jambe. L'opéré est charron, et travaille debout toute la journée.

Octobre 1890. L'état général est toujours excellent, et l'état local s'est encore amélioré. Le pied est très solide, en bonne position et plus mobile qu'il y a deux ans. L'opéré continue toujours à travailler comme charron, et fait les dimanches des courses de 25 à 30 kilomètres. Il peut se soulever sur la pointe du pied réséqué, le pied sain tenu en l'air.

La conservation des cunéiformes qui avait sa raison d'être au point de vue orthopédique pour combler le vide laissé par l'ablation du scaphoïde et de l'astragale, n'est pas sans inconvénients dans les cas de ce genre. Ils peuvent entretenir la suppuration et favoriser la récidive de la carie. Aussi vaut-il mieux les sacrifier complètement lorsqu'ils ne sont pas manifestement sains dans la partie conservée. Il faut dans tous les cas les toucher avec le thermocautère sur toute leur surface abrasée.

C'est à propos de ces tarsectomies complexes que nous devons rappeler le danger des opérations irrégulières et incomplètes (grattages, évidement, cautérisation) chez les tuberculeux adultes. Les opérations économiques, bonnes dans les premières années de la vie, sont dangereuses chez les adultes et déplorables chez les sujets âgés. Elles exposent à la granulie et, dans le cas où elles ne sont pas suivies d'accidents, elles sont insuffisantes pour tarir la suppuration et arrêter la carie. Les petits os du tarse continuent à s'altérer et on est alors obligé d'en venir à l'amputation; il eût été plus sage de commencer par là.

Nous revenons encore sur cette distinction qui repose sur l'âge du sujet et la forme de la tuberculose, afin qu'on ne tire pas de conclusions trop générales des observations heureuses que nous avons publiées.

L'intégrité des organes pulmonaires et des autres organes internes est la première condition de succès pour ces tarsectomies complexes. Il faut y recourir seulement dans les tuberculoses bien localisées, c'est-à dire dans les formes les moins graves et, à plus forte raison, dans ce que nous appelons les *tuberculoses éteintes*.

Les tarsectomies pratiquées pour des suppurations d'origine traumatique (plaies articulaires ou fractures compliquées) seront bien plus favorables et donneront lieu à de brillants succès quand on fera des opérations sous-périostées et qu'on prendra toutes les précautions pour empêcher les déplacements consécutifs. C'est dans les cas de ce genre que nous avons obtenu les guérisons les plus rapides et les plus complètes. Les résultats fonctionnels s'améliorent indéfiniment et l'on n'a pas à craindre les récidives, comme chez les tuberculeux.

Boutaresco (de Braïla) a présenté au dernier congrès français de chirurgie (octobre 1889) un résultat excellent au point de vue orthopédique et fonctionnel, obtenu dans les circonstances suivantes :

Il s'agissait d'un homme de trente-neuf ans qui, à la suite d'une plaie pénétrante de l'articulation tibio-tarsienne, eut une inflammation diffuse du pied avec invasion des articulations astragalo-calcanéennes et médio-tarsiennes. Malgré les accidents les plus graves, le malade refusa constamment l'amputation, et six mois après le début des accidents, Boutaresco lui enleva, en ménageant soigneusement la gaine périostéo-capsulaire et tous les tendons, l'astragale, le cuboïde, le calcanéum, le scaphoïde, puis il réséqua les malléoles à une hauteur de 3 centimètres.

Dix mois après (6 avril 1889) le malade sort de l'hôpital avec une bottine à attelles latérales pour le maintien du pied et pour corriger le raccourcissement.

Parti à Bucharest pour chercher du travail, le malade se vit forcé, après des recherches infructueuses, de retourner à Braïla; et comme il était dans une misère atroce, il parcourut à pied les 200 kilomètres qui séparent les deux villes, faisant en moyenne 25 à 30 kilomètres par jour. Il est actuellement porteur d'eau à l'hôpital, métier extrêmement pénible.

Voici l'état de son pied treize mois après l'opération. D'une manière générale, les os enlevés ne semblent pas s'être reproduits; à la place du calcanéum, on trouve un tissu ostéo-fibreux, sorte de noyau du volume d'un œuf, entouré de toutes les parties résistantes de la région calcanéenne; les extrémités tibio-péronières, soudées entre elles, forment un bloc osseux exubérant et fort, et prennent leur point d'appui sur un gros coussinet de 4 à 5 centimètres d'épaisseur, formé par la néoformation ostéo-fibreuse calcanéenne, véritable tampon élastique qui supporte presque tout le poids du membre. Les deux autres points d'appui de la voûte plantaire restent les mêmes qu'à l'état normal.

Le défaut osseux laissé à la partie antérieure du pied, par l'ablation du scaphoïde et du cuboïde, ne semble pas être comblé; on constate, en échange, que la rangée osseuse cunéo-métatarsienne a augmenté de volume entre la face antéro-inférieure de la mortaise réséquée tibio-tarsienne et la surface articulaire postérieure cunéo-métatarsienne de l'avant-pied, on trouve une néarthrose parfaite.

Cette nouvelle articulation a son grand diamètre transversal et légèrement oblique

d'avant en arrière, de sorte que du côté de la jambe la surface osseuse se trouve dans un plan oblique de haut en bas, de bas en haut du côté du pied; et ces deux surfaces ont une inégalité de niveau de 2 centimètres environ. Il est à noter que des petites éminences apophysaires, développées sur les portées latérales du tibia et du péroné, viennent renforcer les faces latérales de la nouvelle articulation.

Cette néarthrose possède tous les mouvements. L'opéré peut fléchir le pied à angle droit sur la jambe; il peut en outre exécuter les mouvements d'extension, d'abduction et d'adduction, assez limités cependant. La voûte plantaire est à peu près conservée.

Il ressort donc de cette description que l'opéré a récupéré toutes les fonctions de son pied; le raccourcissement notable de 6 centimètres environ du membre opéré peut être corrigé par une bottine *ad hoc*.

En somme l'opéré marche, se tient debout, même à cloche-pied sur le membre opéré.

La jambe opérée donne un raccourcissement de 6 centimètres environ; le tibia et le péroné ont subi un raccourcissement de 3 centimètres comparativement aux mêmes os du côté sain.

Le pied opéré donne un raccourcissement antéro-postérieur de 5 centimètres[1].

Ce résultat est certainement préférable à celui qu'aurait fourni la soudure tibio-antétarsienne en direction rectiligne qu'on aurait pu mettre en question.

§ VII. Des résections traumatiques des os du tarse.

Avant les pansements actuels, la plupart des chirurgiens militaires s'étaient déjà déclarés partisans de l'expectation dans les blessures et en particulier dans les perforations du tarse par les petits projectiles; aujourd'hui l'antisepsie leur apporte de nouveaux arguments en faveur de la conservation absolue. Il ne faut pas cependant pousser cette tendance à l'extrême et s'abstenir de toute intervention. Nous avons déjà recommandé le déblaiement de la loge astragalienne dans les fractures communicatives de l'astragale. L'ablation de tous ces fragments sera le meilleur moyen de simplifier pour le présent et pour l'avenir la situation du blessé. Dans les coups de feu qui traverseront de part en part les autres régions tarsiennes, on devra s'abstenir de toute résection proprement dite, et même de toute opération s'il n'y a pas de fracas avec esquilles mobiles. Mais si le trajet renferme des débris osseux, et si les petits os de la région antérieure sont éclatés, fissurés, on devra faire le nettoyage antiseptique du trajet du projectile avant d'appliquer le pansement, pour enlever les portions d'os qui seraient exposées à se nécroser consécutivement, et qui constitueraient des obstacles au libre écoulement des liquides de la plaie. Le déblaiement de la région tarsienne antérieure, conformément aux idées que nous avons exposées à propos de l'antéro-tarsectomie totale, pourra trouver une indication formelle

1. *Congrès français de chirurgie*; 1e session, Paris, 1889. p. 649.

dans les coups de feu qui auront traversé le pied de part en part (du cuboïde au scaphoïde) et réduit en fragments tout le tarse antérieur. L'évacuation complète de la loge périostéo-capsulaire de l'avant-tarse aura, au point de vue orthopédique, tous les avantages que nous lui avons déjà reconnus en nous occupant des suppurations spontanées de cette région.

Nous ne parlons ici que des cas où les parties molles sont saines ou présentent des lésions légères; car, lorsqu'elles sont déchirées ou profondément contuses, l'amputation doit être préférée. L'amputation de Pirogoff et ses dérivés, la désarticulation tibio-tarsienne avec conservation du périoste calcanéen trouveront des applications fréquentes.

Les résections du calcanéum ne peuvent avoir ici que des indications très exceptionnelles. L'esquillotomie doit suffire dans les perforations du calcanéum et les diverses fractures par armes à feu. Après avoir déblayé le foyer de la fracture, on conservera toutes les parties périphériques saines dont l'antisepsie assurera la vitalité. Ce déblaiement du foyer de la fracture devra être opéré avec le soin le plus minutieux pour éviter les suppurations interminables dues à l'incarcération des esquilles qu'on aurait pu enlever tout d'abord, et qu'il est quelquefois très difficile d'aller chercher plus tard.

Depuis les nouveaux pansements, nous n'avons eu à observer de plaies du tarse par armes à feu que dans des accidents de chasse. Nous n'avons fait qu'enlever les esquilles mobiles et extraire les corps étrangers qu'il fut possible d'atteindre, et les malades ont guéri sans résection. Si résections traumatiques primitives des os du pied (en dehors de l'articulation tibio-tarsienne) doivent être rarement pratiquées, en tant que résections typiques, les résections secondaires auront des indications bien déterminées, quand la tentative de conservation n'aura pas réussi. On se comportera alors comme dans les arthrites suppurées, et l'on fera des résections assez étendues pour empêcher toute rétention interosseuse, et assez régulières pour rétablir la forme du pied. On se guidera d'après les indications que nous avons exposées plus haut, sur l'utilité des résections typiques dans les diverses régions du tarse.

Les luxations des articulations tarsiennes ou tarso-métatarsiennes (très rares, du reste, en dehors de celles de l'astragale dont nous nous sommes déjà occupé) pourront aussi nécessiter la résection des parties irréductibles ou de celles qui font obstacle à la réduction, mais nous n'avons jamais eu l'occasion d'y recourir.

§ VIII. Des tarsectomies orthopédiques pour la cure des pieds-bots.

L'ablation des os du tarse pour la cure des pieds-bots est une des plus brillantes opérations de la chirurgie orthopédique. C'est une de ces opé-

rations que l'on n'aurait pas osé tenter avant les pansements actuels et qui peuvent être faites aujourd'hui sans dangers, malgré les nombreuses articulations qu'on ouvre nécessairement. Les plaies résultant de l'ablation de ces os guérissent rapidement et par première intention si l'on prend toutes les précautions pour maintenir leur asepsie. Ce n'est donc plus la gravité de l'opération qui peut être en question ; c'est son efficacité au point de vue du redressement de la difformité et de l'avenir fonctionnel du membre.

Quelque efficace que soit cette opération, quelque admirables qu'aient été certains de ses résultats, on s'y est lancé trop facilement selon nous, et nous ne saurions suivre les chirurgiens qui, dans l'espoir d'obtenir en quelques jours des résultats qui nécessitaient autrefois de longs mois et des soins minutieux, ont considéré les anciennes méthodes de traitement comme surannées et insuffisantes. Dans cet engouement exagéré pour la tarsectomie orthopédique, il y a sans doute un zèle louable pour les progrès de l'art, mais il y a eu aussi de grandes illusions et beaucoup d'inexpérience. Quand on a, par exemple, enlevé l'astragale ou découpé un coin du tarse chez de jeunes enfants au-dessous de l'âge de trois ans, on a fait des opérations imprévoyantes et dangereuses au point de vue de l'accroissement ultérieur du membre. Il n'est pas cependant de partisan de ces opérations qui n'ait dit les réserver pour les cas graves, extrêmes, au-dessus des ressources ordinaires. Mais à voir la rapidité avec laquelle ils s'y décidaient, nous ne pouvons prendre trop à la lettre les sages restrictions qu'ils ont eu la pensée de s'imposer, et nous croyons qu'ils se sont trop pressés.

Ce qui a pu les induire en erreur, c'est l'idée que toute difficulté était terminée par la tarsectomie qui permettait de mettre le pied à angle droit sur la jambe. Mais malheureusement il reste encore beaucoup à faire pour maintenir et consolider le pied, pour le modeler dans sa direction normale; et ceux qui ont négligé ce traitement consécutif se sont exposés à d'amères déceptions. Ils ont vu reparaître la déviation primitive ou bien ont constaté plus tard une déviation de type imprévu qui gênait tout autant le fonctionnement du membre. Après une tarsectomie, on peut arriver immédiatement, sans doute, à la correction géométrique, mais pour maintenir cette correction et empêcher le retour de la difformité, il faut de longs mois et l'on peut même dire de longues années; car, pendant tout le temps de la croissance, des appareils sont nécessaires pour diriger l'accroissement des os malformés et originairement déviés. Il est même probable que les appareils seront plus nécessaires après certaines tarsectomies complexes qu'après les redressements sans perte de substance, surtout quand l'ablation des os est exclusivement dirigée par l'intérêt orthopédique immédiat, et qu'on retranche, à tort et à travers les organes de leur accroissement.

Aussi ne faut-il pas s'étonner de la réaction qui s'est produite dans ces dernières années. On est revenu aux anciennes méthodes, en augmentant leur efficacité par la section plus complète des obstacles extra-squelettiques, cutanés, musculaires et ligamenteux (Phelps), et en y joignant le massage forcé dont Delore avait depuis longtemps démontré la valeur. Ces méthodes ont l'avantage de n'enlever aucune pièce du squelette et d'obtenir par cela même, avec moins de dangers pour l'avenir du membre, un résultat orthopédique aussi satisfaisant, sauf dans les formes extrêmes, qui seront toujours mieux corrigées par la tarsectomie.

A. — DE L'ABLATION DE L'ASTRAGALE COMME MOYEN DE REDRESSEMENT DES PIEDS-BOTS. — NÉCESSITÉ DES EXCISIONS COMPLÉMENTAIRES PORTANT SUR D'AUTRES OS. — DANGERS DE L'EXCISION DE LA MALLÉOLE EXTERNE. — EXCISIONS PARTIELLES LIMITÉES AUX PARTIES SAILLANTES DES OS.

L'ablation de l'astragale est pour nous l'opération d'élection dans la cure des pieds-bots invétérés et constitués par des os déformés que les moyens orthopédiques ordinaires sont impuissants à ramener dans leur forme primitive. Nous partageons à cet égard l'opinion de E. Bœckel[1] et Gross[2] qui ont écrit sur ce sujet deux des mémoires les plus importants que possède notre littérature médicale.

Les recherches anatomiques, relatives à la forme de l'astragale[3] dans les pieds-bots varus-équins congénitaux, ont montré que cet os est considérablement déformé. Son col s'allonge et sa tête s'éloigne de la poulie en s'inclinant en dedans; la poulie est reportée plus en arrière et le bord postérieur aminci est comme écrasé entre la mortaise et le calcanéum. Quelque étendues que soient ces déformations chez le nouveau-né, elles peuvent être corrigées par le redressement lent et par le massage suivi de l'application des appareils. On peut par le même moyen, dès qu'on a supprimé les résistances tendineuses et ligamenteuses, modeler les os pendant la période de croissance, au moins jusqu'à dix ans. Ce modelage lent et physiologique des os est plus ou moins difficile selon la résistance et la contexture du tissu osseux, mais, avec de la patience, on y arrivera dans la plupart des cas.

1. *Bulletin et mémoires de la Société de chirurgie de Paris*, 1883, et *Gazette médicale de Strasbourg*.

2. *De l'extirpation de l'astragale dans les pieds-bots varus anciens* (communication à la Société de médecine de Nancy, 1884). — Premier congrès français de chirurgie, 1885 (*De la tarsectomie postérieure dans les pieds-bots varus anciens*) et deuxième congrès, 1886. Communication sur le même sujet.

3. Voyez à ce sujet la thèse de Thorens (*Documents pour servir à l'histoire du pied-bot varus congénital*, 1875); les recherches de Hueter (*Klinik der Gelenk-Krankeiten*, 1875), qui a particulièrement étudié les déformations de l'astragale; la thèse d'agrégation de Schwartz (1883), *Des différentes espèces de pieds-bots et de leur traitement*; etc.

Rien n'est si inégal que la résistance des pieds-bots qui présentent le même degré de déformation apparente. Les moulages et les dessins qui reproduisent la forme du pied, à un moment donné, ne peuvent nous faire apprécier exactement la difficulté de la cure. Ce n'est qu'après avoir anesthésié le malade, et avoir essayé avec les mains de redresser la difformité, qu'on peut se rendre compte des obstacles qu'on aura à surmonter. On est quelquefois surpris, dans les pieds varus-équins portés au dernier degré de la déformation, de voir combien on peut obtenir par une seule séance de massage méthodique et *soutenu*, sans aller encore jusqu'au massage forcé, c'est-à-dire jusqu'au massage employé par Delore et expérimentalement étudié par Jomard[1] et dans lequel on produit des écrasements du tissu osseux, des décollements des cartilages, des disjonctions diaphysaires des os de la jambe, c'est-à-dire les lésions multiples que nous avons décrites sous le nom d'entorse juxta-épiphysaire. Ce mode de traitement, quelque barbare qu'il paraisse et quelque effrayant qu'il soit pour celui qui redoute tous les écrasements osseux (quoique sous-cutanés) chez les enfants disposés à la tuberculose, est d'une efficacité remarquable, même dans les cas invétérés. Il est toujours couramment employé à l'hospice de la Charité (de Lyon) en particulier, et il permet d'obtenir des corrections qui peuvent, au bout de quelques semaines, être mises en parallèle avec celles qu'on constate après l'ablation de l'astragale.

Pour nous, nous commençons toujours par ce redressement manuel après la section du tendon d'Achille et de l'aponévrose plantaire, et nous avons réussi plusieurs fois à redresser en trois ou quatre mois des enfants au-dessous de douze ans, qu'on nous envoyait pour pratiquer la tarsectomie[2].

Mais au delà de douze ans, et surtout après l'adolescence, il est des déformations des os tellement accusées que, malgré la possibilité de

1. *Du redressement des pieds-bots par le massage forcé.* Thèse de Paris, 1871. Jomard publie dans sa thèse un beau cas de redressement d'un varus équin à déformation très avancée, sur un homme de vingt-huit ans, pratiqué par Delore au moyen du massage forcé.

2. Au massage violent et sans mesure qu'on n'a pas craint de recommander, nous préférons toujours le massage forcé, sans doute, mais *lent et soutenu* que nous complétons progressivement par un moyen très simple : *le redressement graduel par des coulages plâtrés successifs dans le même appareil.* Voici comment nous procédons :

Après avoir redressé autant que possible un pied bot varus-équin par l'action des mains, nous le fixons dans le maximum de redressement au moyen d'une forte attelle plâtrée embrassant le talon et la jambe en arrière, et maintenant l'avant-pied en arrière et en dedans seulement. Le prolongement antépédieux de l'attelle doit embrasser à peine la demi circonférence postéro-interne du pied et doit être très solide au niveau du bord interne. On aura soin nécessairement de maintenir le pied dans le maximum de redressement jusqu'à ce que la consolidation du plâtre soit complète. L'attelle ainsi construite, on peut, sans la changer, augmenter progressivement le redressement du pied. Au bout de trois ou quatre jours, on essaye d'écarter l'avant-pied en dehors, et, sans faire souffrir le malade, on peut généralement éloigner le gros orteil et le bord interne du pied de 5 ou 6 millimètres. On coule alors du plâtre entre les chairs et l'attelle plâtrée, et le pied sera maintenu par cela même dans une direction meil-

les redresser encore jusqu'à un certain point par le massage forcé, il vaudra mieux recourir d'emblée à la tarsectomie et en premier lieu à l'ablation de l'astragale.

Nous ne décrirons pas de procédé spécial pour cette opération. La saillie de l'os, partiellement expulsé pour ainsi dire de l'intervalle intertibio-calcanéen, rend son abord très facile en dehors et en avant; il est sous-cutané dans une grande étendue. Nous nous servons toujours de notre incision antero-externe à laquelle nous ajoutons une petite incision interne pour aller libérer l'os en dedans. Il est inutile de faire des incisions de décharge postérieures, le drainage n'ayant pas l'importance que nous lui avons attribué dans les ostéo-arthrites tuberculeuses, et la réunion immédiate devant être cherchée.

Mais l'astragale enlevé, tout n'est pas fini, loin de là. C'est alors que les difficultés commencent dans la plupart des cas. On ne peut pas faire cesser l'équinisme ni corriger le varus. Il faut alors ramener l'avant-pied en dehors et sectionner la partie antérieure du calcaneum, si cet os fait une saillie plus apparente en dehors. Et souvent cette section ne suffira pas; il faudra enlever le cuboïde ou en sectionner une tranche pour pouvoir placer le pied à angle droit. Il faut, dans ces déformations considérables, se livrer à un véritable exercice de menuiserie; on coupe une tranche ici, on excise une saillie par là pour adapter les os, et quelquefois, malgré ces sections multiples et successives, on n'arrivera pas à un bon résultat immédiat. Nous avons déjà supposé qu'on a fait la section du tendon d'Achille, de l'aponévrose plantaire et du jambier postérieur. Qu'est-ce alors qui résiste? ce sont les ligaments rétractés. Il faut s'attacher à les sectionner, et pour cela les rechercher avec soin, car ils sont dans des rapports différents de l'état normal. On les coupe à petits coups de dedans en dehors, et l'on arrive ensuite à une correction meilleure.

Nous avons insisté sur ces difficultés, et en particulier sur les rétractions ligamenteuses, dans une communication que nous avons faite en 1881, à la Société de médecine de Lyon[1] à propos d'un cas où malgré la section à ciel ouvert de tous les tendons qui pouvaient faire obstacle et des ligaments que nous pûmes atteindre, nous n'arrivâmes pas à une correction complète. Il fallut la poursuivre pendant plusieurs mois et y joindre consécutivement des manœuvres de redressement forcé. L'enfant n'avait que neuf ans cependant.

Nous faisons ressortir ces difficultés parce qu'il faudra s'y attendre

leure. Quelques jours après, second écartement et nouveau coulage. On gagne ainsi chaque fois, et quand on procède, au bout de vingt-cinq ou trente jours, à une nouvelle séance de massage, on voit que le redressement est beaucoup plus avancé qu'après la première. Cette combinaison du redressement forcé et du redressement doux et progressif par une série de coulages plâtrés nous a fait gagner beaucoup de temps dans la cure des pieds-bots.

1. *Lyon médical*, 1881. Séance de la Société nationale de médecine du 24 octobre.

dans les cas de déviations anciennes et très prononcées. Toutes les fois que la difformité aura résisté aux sections tendineuses, au massage forcé, et aux appareils à redressement lent, on trouvera, croyons-nous, des obstacles semblables. La correction n'est facile et immédiatement complète par la seule ablation de l'astragale que dans les cas où la tarsectomie n'est pas absolument indispensable et peut être mise en parallèle avec les autres moyens de redressement. Ce n'est pas à dire qu'il ne faille la faire que dans ces cas-là. Chez les adolescents il n'est pas nécessaire que la difformité soit portée à ce degré pour enlever l'astragale; l'ablation de cet os rend la cure plus rapide, plus complète, et est moins dangereuse et surtout moins douloureuse pour le patient que les écrasements du tarse et les manœuvres dont il faut les faire suivre plus tard.

La nécessité de la tarsectomie étant admise pour certains cas, nous sommes partisans des larges excisions du tarse pour faire coapter les os dans une bonne direction; une tranche de plus ou de moins sur les os de l'avant-tarse ou le calcaneum n'augmentera pas la gravité de l'opération et n'aura pas de conséquence fâcheuse au point de vue de l'accroissement puisque ce sont surtout les adolescents que nous avons en vue. Mais il est une opération que nous n'avons jamais pu admettre surtout chez les enfants : c'est la résection de la malléole externe. L'importance que nous avons attachée dans le chapitre précédent à la conservation de cet appendice, pour assurer la solidité de la néarthrose calcanéo-tibiale, fait comprendre pourquoi nous ne voulons le sacrifier à aucun prix. Il n'y aurait aucun inconvénient cependant à exciser sa pointe, en la taillant obliquement en dehors de manière à élargir la mortaise, tout en conservant un arrêt latéral par le calcanéum; mais il ne faut jamais enlever le cartilage de conjugaison. Dans le cas où la malléole serait un obstacle insurmontable à l'adaptation du calcanéum, nous préférerions découvrir le péroné au-dessus de son renflement articulaire et en réséquer une hauteur de quelques millimètres. Si elle empêchait seulement d'arriver à une correction immédiate, nous nous contenterions de pratiquer la chondrectomie conjugale pour diminuer l'accroissement longitunal du péroné.

En supprimant la totalité de la malléole chez les enfants, on s'expose à un valgus consécutif, qui ne fera que s'accentuer si le calcaneum reste mobile sur le tibia.

L'accroissement ultérieur du membre est une des questions qui nous ont le plus préoccupé dans le choix à faire entre les diverses méthodes du traitement des pieds-bots. Les pieds déviés congénitalement sont toujours plus ou moins atrophiés et, quelque soit le mode de redressement employé, ils restent toujours plus petits que le pied sain. Mais une des raisons qui nous ont fait repousser la tarsectomie du

traitement des pieds bots dans la première enfance, c'est la crainte d'augmenter dans une large mesure les causes d'atrophie et de n'avoir dans l'avenir que des pieds de plus en plus en retard sur le développement normal. L'ablation seule de l'astragale ne nuit pas notablement à l'accroissement longitudinal du pied sur un animal sain; mais ce résultat expérimental n'est pas applicable aux os dont la nutrition a été plus ou moins troublée dès la vie intra-utérine. Si l'on sacrifie en même temps la grande apophyse du calcanéum et le cuboïde, l'arrêt d'accroissement sera beaucoup plus marqué. Il n'y a pas d'épiphyse dans les parties qu'on enlève, il est vrai, mais l'accroissement de ces os est périphérique, et l'ablation d'une face ou d'une extrémité diminue nécessairement et arrête même l'accroissement dans ce sens[1].

Comment se reconstitue le squelette du pied après l'ablation de l'astragale? Ce ne peut être que par le mécanisme que nous avons déjà précédemment étudié. Pour éviter des pieds flottants et mal articulés nous faisons toujours des résections sous-périostées. La gaîne périostique ne nuit pas au redressement et apporte pour l'avenir de précieux éléments de consolidation. Chez les enfants au-dessous de dix ans, il faut faire des résections sous-périchondriques, c'est-à-dire enlever seulement la partie ossifiée des os, en respectant surtout le cartilage sous-périchondrique.

Gross a publié une autopsie faite sur un de ses opérés qui avait succombé à une maladie accidentelle deux ans après l'ablation de l'astragale. Voici ce fait intéressant :

« Un de nos opérés ayant succombé, comme nous venons de le dire, à la fièvre typhoïde environ deux ans après notre intervention nous avons eu occasion de nous rendre compte directement de l'état des parties après la tarsectomie postérieure. L'astragale enlevé est remplacé par une masse fibreuse dense dans laquelle ont été trouvés quelques îlots disséminés de tissu cartilagineux, provenant sans doute de quelques débris laissés dans la plaie opératoire. Cette masse fibreuse réunit les surfaces articulaires du tibia, du péroné et du calcanéum, dont les cartilages ont en grande partie disparu et forme une pseudarthrose fibreuse résistante. Entre le calcanéum, dont la grande apophyse a été réséquée, et le cuboïde existe une néarthrose permettant une certaine mobilité, et qui semble indiquer que, contrairement à ce que nous avons avancé dans notre premier mémoire, il importe d'être réservé quant à la résection com-

1. N'ayant pas opéré nous-même d'enfant au-dessous de sept ans, nous ne pouvons invoquer nos propres observations pour nous rendre compte de la valeur de nos craintes relativement à l'accroissement du pied. Les documents précis manquent sur ce point, et l'on ne saurait trop engager les chirurgiens qui ont pratiqué des tarsectomies dans la première enfance à faire connaître à cet égard l'état de leurs anciens opérés. M. Gross a bien voulu nous fournir les renseignements suivants sur un sujet auquel il a enlevé l'astragale il y a cinq ans. En 1884, après l'opération, les empreintes plantaires donnaient pour le membre sain une longueur de 15 centimètres et de 12 pour le membre opéré. Six ans plus tard, le membre sain mesurait 20 centimètres et l'opéré 15 centimètres. Celui-ci avait donc gagné seulement 3 centimètres pendant que celui-là s'était accru de 5. Le rapport des deux pieds, qui était de 4 à 5, il y a six ans, est aujourd'hui de 3 à 4.

plémentaire de la grande apophyse du calcanéum et de ne la pratiquer que dans les cas où l'adduction exagérée de l'avant-pied la rend absolument nécessaire. En enlevant trop de substance osseuse, il pourrait en résulter une mobilité trop grande, et partant un affaissement de la voûte plantaire, c'est-à-dire un pied fortement plat. . . . . L'examen nécroscopique que nous avons eu occasion de faire a montré, sur le pied droit, où la malléole externe a été conservée, une articulation tibio calcanéenne de forme et de constitution fort convenables, sans mobilité latérale; sur le pied gauche où cette malléole a été enlevée, l'articulation nouvelle se trouve dans des conditions manifestement inférieures ».

Quelques chirurgiens se sont bornés à faire des excisions partielles de l'astragale pour redresser les pieds-bots. Hueter avait pratiqué, dès 1877, l'excision cunéiforme du col de cet os. Cette opération paraît très rationnelle, étant donné l'allongement exagéré de cette portion de l'os; mais seule elle ne peut pas suffire à corriger les déformations graves. Dans ces derniers temps Ch. Nélaton a porté la question devant la Société de chirurgie, en recommandant les résections économiques, qui dispensent de sacrifier des os entiers tout en permettant une correction rapide de la difformité. Il se contente de réséquer les saillies de la facette externe de l'astragale et de la grande apophyse du calcanéum[1]. Cette opération nous semble parfaitement rationnelle dans les pieds équins-varus de gravité moyenne; mais dans les déformations extrêmes, l'ablation totale de l'astragale est pour nous le meilleur moyen d'arriver à un redressement complet. Le large vide central que laisse cette ablation permet d'agir à la fois sur les os du tarse postérieur et du tarse antérieur et d'obtenir le maximum de correction possible.

B. — RÉSECTION CUNÉIFORME DE LA MASSE TARSIENNE SANS TOUCHER A L'ASTRAGALE.

Nous n'avons jamais pratiqué cette opération et nous sommes moins porté à y avoir recours depuis les succès de la méthode de Phelps (section de toutes les parties molles de la région interne). Le découpage d'un coin à base externe dans la masse du tarse a été pratiqué d'abord par Davies-Colley et R. Davy qui furent bientôt suivis par divers chirurgiens, surtout en Allemagne et en Italie où Margary en avait, dès 1884, publié neuf observations. La résection porte sur le cuboïde, le calcanéum et la tête de l'astragale. On donne une base plus ou moins large au coin dont le sommet s'avance plus ou moins près du bord interne du pied, suivant le degré de varus. Le déplacement de l'avant-pied peut être facilement corrigé sans doute par le rapprochement des bords du V; mais, comme on n'agit pas sur le corps de l'astragale et qu'on ne peut pas directement remédier à la déformation du calcanéum, nous croyons cette méthode insuffisante, dans les cas graves, malgré la correction immédiate qu'elle produit sur la direction de l'avant-pied.

1. *Bulletins et mémoires de la Société de chirurgie de Paris*, 29 janvier 1890.

C. — DE L'OSTÉOTOMIE ET DE L'OSTÉOCLASIE SUS-MALLÉOLAIRES.

Nous avons vu déjà que, pour les ankyloses du cou-de-pied en équinisme, on avait depuis longtemps appliqué la méthode de Rhea-Barton, c'est-à-dire la section ou l'excision cunéiforme des os de la jambe au niveau et un peu au-dessus du cou-de-pied. Cette opération a été aussi appliquée aux pieds-bots congénitaux. Hahn avait proposé et pratiqué l'ostéotomie sus-malléolaire, et nous avons déjà cité l'ostéoclasie sus-malléolaire que E. Vincent a préconisée dans le même but comme méthode générale de traitement des pieds-bots congénitaux. Combinée avec les autres moyens de redressements (sections tendineuses et aponévrotiques) cette dernière méthode peut être très efficace pour activer la correction du pied. Dans les expériences de Jomard sur le massage forcé, il s'opérait toujours un décollement de l'épiphyse inférieure du tibia avec courbure de la diaphyse du péroné. La fracture de ces os au-dessus de l'articulation tibio-tarsienne pourra donc aider à la correction de l'équinisme et du varus par le chevauchement des fragments du péroné ; mais on ne pourra remédier ainsi qu'à un des éléments de la déviation.

D. — RÉSECTIONS ORTHOPÉDIQUES DES OS DU TARSE CONTRE LE PIED PLAT.

Nous n'avons pas d'expérience personnelle sur ce point. Nous n'avons jamais rencontré de pied plat dans lequel l'ablation d'un os quelconque nous parût justifiée. Les inconvénients du pied plat tiennent d'après nous à un état douloureux des os et des articulations beaucoup plus qu'à la forme de la voûte plantaire. Les pieds les plus plats que nous avons eu l'occasion d'observer n'étaient pas douloureux. Nous avons vu récemment un homme de 56 ans, atteint de scophoïdite dès son enfance et qui présentait une tuméfaction considérable de cet os avec déjettement en dehors de l'avant-pied. Il entrait à la clinique pour des douleurs plantaires ; mais ces douleurs n'étaient survenues que depuis deux mois, à la suite d'un rhumatisme généralisé. Depuis l'âge de 6 ans, cet homme marchait avec son pied plat, tantôt chaussé de sabots ou de souliers, et tantôt nu, et il n'avait jamais souffert. Il habitait cependant un pays de montagnes et son pied avait présenté toujours la même forme. Le scaphoïde était non seulement saillant en dedans, mais en dessous et sur toute sa circonférence ; il présentait une hyperostose totale.

Margary avait eu l'idée d'enlever l'astragale pour remédier au pied plat. Il est certain que l'ablation de cet os augmente la concavité de la

voûte plantaire; mais ce n'est pas un motif pour pratiquer cette opération dans le but de guérir une difformité dont les inconvénients disparaissent avec le temps et le repos. Quelque heureuse que puisse être l'ablation de l'astragale, au point de vue de l'exhaussement de la voûte, elle ne remédiera pas à la véritable cause des douleurs dans le pied plat.

Ogston, qui pratique dans un pays où le pied plat douloureux est, paraît-il, excessivement fréquent et d'une gravité exceptionnelle, a eu l'idée de reformer la voûte plantaire en avivant l'articulation astragalo-scaphoïdienne et en clouant ensuite le scaphoïde à l'astragale pour maintenir les deux os dans une position invariable. Il y a trois ans, il annonçait avoir pratiqué dix-sept fois cette opération et avoir toujours réussi[1].

§ IX. De la tarsectomie suivie de la fixation de l'avant pied dans la direction de la jambe ou soudure tibio-antépedieuse en direction rectiligne.

Après avoir enlevé les os de l'arrière-tarse, nous avons toujours cherché la reconstitution d'un pied capable de supporter le poids du corps et de servir à la marche normale; mais d'autres chirurgiens, Wladimiroff d'abord, et Mikulicz ensuite, ont eu l'idée de fixer l'avant-pied dans la direction des os de la jambe et de faire marcher le malade sur la partie antérieure du talon métatarsien et sur les orteils relevés en extension. C'est l'opération qu'on a désignée sous le nom de résection ostéo-plastique du pied. Nous avons déjà fait remarquer dans nos généralités que cette opération ne méritait pas plus le nom de résection ostéo-plastique que la résection totale du genou dans laquelle on soude le tibia au fémur, après avoir enlevé la rotule et la masse des renflements articulaires. Toutes les résections des extrémités articulaires après lesquelles on cherche l'ankylose présentent le même caractère, et sont ostéoplastiques au même degré. Nous laisserons donc cette dénomination qui n'est pas régulière, et nous désignerons sous le nom de *Tarsectomie avec soudure tibio-antépédieuse en direction rectiligne* l'opération de Wladimiroff-Mikulicz[2]. C'est une excellente opération, mais à indications très limitées.

A. — INDICATIONS DE LA TARSECTOMIE AVEC SOUDURE TIBIO-ANTÉPÉDIEUSE EN DIRECTION RECTILIGNE. — COMPARAISON DE SES RÉSULTATS AVEC CEUX DE LA TARSECTOMIE POSTÉTIBURE SUIVIE D'UNE NÉARTHROSE MOBILE OU D'UNE ANKYLOSE EN POSITION FLÉCHIE.

Quelque rationnelle que puisse être l'idée d'allonger la jambe par la

1. Golding Bird est allé plus loin encore, et dans quatre cas il a enlevé la scaphoïde, et dans un cinquième, scié le tarse en travers (Paulet et Chauvel, article Pied du *Dict. Encycl.*

2. Wladimiroff a le premier sondé le métatarse au tibia ; mais c'est Mikulicz qui a fait marcher ses opérés sur les têtes des métatarsiens après avoir relevé les orteils.

soudure de l'avant-pied au tibia et au péroné, et de faire marcher par ce moyen les opérés sur les têtes des métatarsiens, nous n'avons pas eu encore l'occasion de la mettre en pratique. Nous acceptons cette opération en principe, mais nous la croyons applicable à un nombre très limité de cas, et jusqu'ici nous lui avons préféré la tarsectomie postérieure dont nous venons d'exposer les résultats, ou bien la désarticulation du pied avec lambeau talonnier doublé du périoste calcanéen.

La principale indication de l'opération de Wladimiroff-Mikulicz se rencontre dans les cas où la peau du talon est le siège d'un néoplasme ou bien lorsqu'elle a été détruite par un processus morbide quelconque: par traumatisme ou par gangrène. En d'autres termes, on doit chercher à faire marcher les malades sur la tête des métatarsiens, sur leur talon antérieur, quand le talon calcanéen ne peut pas être utilisé. En pareil cas, la tarsectomie postérieure simple n'est pas applicable, et, en dehors de la soudure tibio-antétarsienne, on ne peut penser qu'à l'amputation sus-malléolaire de la jambe. Il y a donc là une première indication qui ne soulève aucune objection. Mais dans les ostéo-arthrites chroniques et suppurées du tarse, traumatiques, tuberculeuses ou autres, nous préférons, surtout chez les sujets au-dessous de trente ans, la tarsectomie postérieure totale avec conservation du pied dans sa position normale; et quand les conditions des os et des tissus de l'avant-pied sont trop mauvaises pour le succès de cette opération, nous croyons préférable de recourir à l'amputation totale du pied avec lambeau talonnier doublé du périoste calcanéen. Ce n'est que dans les cas où la section des os de la jambe devrait être faite à 6 centimètres et plus, au-dessus des malléoles, que l'allongement du pilon par la soudure du tarse antérieur aura d'incontestables avantages.

Mais, quand nous lisons les observations publiées sur l'opération de Wladimiroff-Mikulicz [1], nous voyons qu'elles se rapportent pour la plupart à des cas tout à fait semblables à ceux dans lesquels nous avons pratiqué l'ablation simultanée de l'astragale et du calcanéum; et comme les résultats de cette opération ont été des plus satisfaisants au point de vue orthopédique et fonctionnel, nous continuerons toujours à la préférer. Sans doute, les sujets auxquels on a soudé l'avant-pied dans la direction de l'axe de la jambe finissent en général par marcher solidement sur les têtes des métatarsiens. La plupart paraissent s'accommoder assez vite de la nouvelle conformation de leur pied, et de leur transformation de plantigrades et digitigrades. Mais tous les opérés dont

1. L'opération de Wladimiroff-Mikulicz a été pratiquée pour la première fois en France par M. Rohmer (de Nancy), puis par MM. Jaboulay et Laguaite (de Lyon), et plus récemment à Paris par MM. Berger, Chaput, etc. — Les principaux documents relatifs à cette question se trouvent dans le mémoire de Chauvel (*Revue de chirurgie*, 1887) et dans la thèse récente de Simon. (*Contribution à l'étude de l'opération de Wladimiroff-Mikulicz*, Paris, 1889

nous avons cité les observations marchent mieux encore ; ils se chaussent comme tout le monde, et n'ont qu'à se féliciter de l'opération qui leur a conservé la forme et les fonctions de leur pied (Voy. Observations CXIII à CXVI). Donc, pour les cas où l'altération est bornée aux os du tarse postérieur, il ne peut être qu'exceptionnellement préférable de pratiquer la soudure tibio-antétarsienne. C'est lorsque la lésion s'étend plus haut et plus bas qu'il faudrait y recourir, mais alors, s'il s'agit de sujets jeunes, au-dessous de vingt-cinq ans, on peut encore pratiquer la tarsectomie totale, et quand les os de la jambe sont altérés à plusieurs centimètres au-dessus de la mortaise, les lésions sont en général si étendues, si profondes qu'il vaut mieux faire l'amputation totale du pied. C'est cependant ici que nous trouverons des indications positives de la soudure tibio-antétarsienne, et nous pensons qu'on doit la pratiquer chez les adultes qui ne sont plus à l'âge des reproductions osseuses. Ils marcheront mieux sur les têtes des métatarsiens solidement fixées que sur la face plantaire d'un pied flottant ou du moins insuffisamment soutenu. Les lésions d'origine traumatique seront plus favorables que les caries tuberculeuses qui ont des limites vagues et incertaines. Nous avons plusieurs fois attaqué ces caries étendues avec l'idée de conserver le segment antérieur du pied, mais nous l'avons trouvé alors tellement infiltré et atrophié dans ses différents éléments que nous avons préféré l'amputer, persuadé que le malade serait plus vite guéri et marcherait mieux si nous lui laissions pour unique point d'appui la peau du talon épaisse et bien matelassée.

Une opération plus hâtive se serait faite sans doute dans de meilleures conditions, mais c'est justement quand les lésions sont plus limitées et plus voisines de leur début que la tarsectomie postérieure simple présente le plus d'avantages. La soudure tibio-antépédieuse est surtout utile pour allonger le membre, mais nous préférons un membre raccourci et reposant sur un talon normal à un membre plus long ne s'appuyant que sur les têtes des métatarsiens. L'inclinaison du bassin et une chaussure à talon élevé rendront la marche plus facile dans le premier cas que dans le second.

Quelques rares que soient à nos yeux les indications de l'opération de Wladimiroff-Mikulicz, c'est une ressource nouvelle à ajouter à celles dont s'est déjà enrichie la chirurgie conservatrice du pied. Les résultats sont déjà assez nombreux pour qu'on ne mette plus en doute la force

1. Sur un total de 34 opérations qu'a rassemblées Simon, il n'y a pas eu de mortalité opératoire. Il y a eu deux morts par tuberculose pulmonaire. L'opération a été pratiquée 26 fois pour lésions tuberculeuses ; 3 fois pour ulcérations rebelles du talon ; 1 fois pour cal vicieux ; 2 fois pour traumatisme ; 1 fois pour ostéosarcome du calcanéum, 1 fois enfin pour sarcome mélanique du talon. Sur ces 36 cas, il a fallu amputer consécutivement la jambe six fois.

et la solidité du membre et son adaptation au nouveau mode de fonctionnement qu'entraîne le changement des points d'appui.

La peau de la région antérieure du métatarse, naturellement organisée pour servir de points d'appui aux os, se perfectionne encore par l'usage, et les têtes des métacarpiens peuvent appuyer longtemps sur le sol sans gêne et sans douleurs. L'adaptation des orteils est plus lente et plus difficile, et des troubles trophiques ont été souvent observés, mais les procédés opératoires mis en usage jusqu'ici n'y ont pas été étrangers.

B. — PROCÉDÉS OPÉRATOIRES POUR LA TARSECTOMIE SUIVIE DE LA SOUDURE TIBIO-ANTÉPÉDIEUSE. — DÉFECTUOSITÉS DES PROCÉDÉS PROPOSÉS JUSQU'ICI. — PROCÉDÉ A INCISION UNIQUE, MÉDIANE, CONSERVANT TOUS LES NERFS ET LES VAISSEAUX IMPORTANTS DU PIED.

Les procédés proposés pour exécuter cette opération auraient été acceptables il y a cinquante ans; aujourd'hui ils nous paraissent tout à fait défectueux, et nous ne comprenons pas qu'on se soit cru obligé de sacrifier le nerf tibial postérieur. On le coupe, en effet, sans hésiter et de parti pris dans le procédé primitif de Mikulicz. Roser, qui a voulu se mettre à l'abri des troubles trophiques devant résulter de sa section, n'a trouvé d'autre moyen que de le suturer immédiatement après l'avoir coupé. Il y a cependant un moyen plus simple : c'est de ne pas le couper du tout, et d'enlever les os du tarse et de réséquer les extrémités des os de la jambe par des incisions qui ne passent pas sur son trajet.

Si nous n'avons pas fait l'opération sur le vivant, nous l'avons souvent essayée sur le cadavre, et nous nous sommes servi du procédé suivant, qui consiste en une longue incision postérieure, médiane dans sa portion jambière, inclinée en dehors dans sa portion plantaire, par laquelle on peut commodément enlever tous les os du tarse sans sacrifier aucun organe, aucun tissu, qui puisse être de quelque utilité plus tard. Nous avons appliqué à cette opération l'idée fondamentale qui nous a toujours dirigé dans toutes les ablations ou résections osseuses que nous avons précédemment décrites.

PROCÉDÉ OPÉRATOIRE.

D'un point situé à 8 centimètres au-dessus de la tubérosité postérieure du calcanéum, et répondant au côté externe du tendon d'Achille, on dirige en bas une incision le long de ce tendon; on la prolonge dans la même direction en arrière et au-dessous du talon, et on la continue sur le milieu de la face plantaire, en l'inclinant en dehors vers l'apophyse du cinquième métatarsien pour suivre la direction du nerf plantaire externe et ne couper ni ce nerf ni même l'artère plantaire externe qui l'accompagne.

Cette incision n'intéresse d'abord que la peau; on en écarte les lèvres pour diviser le tendon d'Achille[1]; on incise ensuite profondément en coupant tous les tissus jusqu'à

1. On doit le laisser adhérent à la gaine périostique, si l'on n'a pas renoncé absolument à la tarsectomie postérieure ordinaire, et dans le doute même, on se borne à la partie supérieure ou jambière de l'incision qui sert d'incision exploratrice, et on ne la prolongera sous la face plantaire que lorsqu'on aura arrêté définitivement son plan opératoire.

l'articulation tibio-tarsienne en haut, et jusque sur le calcanéum dans le reste de son étendue. On doit disséquer couche par couche, au niveau de la partie inférieure et oblique de l'incision plantaire, pour ne pas couper le nerf plantaire externe qu'on éloignera en dedans si on l'aperçoit dans la plaie. S'il s'agit d'une ostéite, on détache la gaine du calcanéum et de l'astragale et on n'a pas de cette manière à s'occuper des nerfs et des vaisseaux. Quand on a affaire à un néoplasme, on fait une résection parostale et l'on dissèque soigneusement le paquet vasculo-nerveux. Le calcanéum dénudé, on l'extirpe;

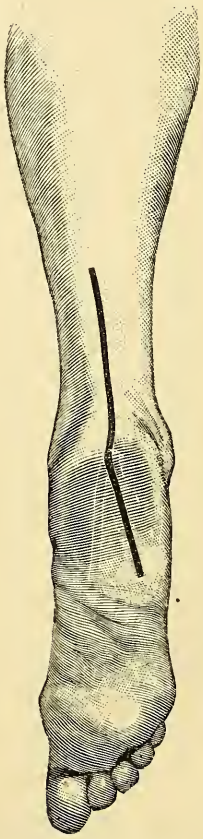

Fig. 459— *Incision médiane postérieure pour pratiquer la tarsectomie suivie de la fixation des os de l'avant-pied dans une direction rectiligne.* — Cette incision inclinée en dehors dans sa partie plantaire a pour but de conserver tous les nerfs du pied.

on passe ensuite à l'astragale qui s'enlève facilement. Par la large plaie, on fait saillir avant-pied, dont on enlève au besoin la rangée antérieure du tarse. On avive ensuite les extrémités tibio-péronières et la face des os du pied qu'on doit mettre en rapport avec elles, afin de pouvoir les coapter exactement en faisant répondre des surfaces cruentées.

Toutes les parties molles conservées en arrière font un bourrelet saillant, épais et très disgracieux quand on rapproche l'avant-pied du tibia. *On peut en retrancher ce*

qu'on veut en conservant le paquet vasculo-nerveux; puis on fixe les os par la suture ou le vissage.

Telle est la manière d'opérer que nous recommandons dans le but de ménager le nerf tibial postérieur et ses branches importantes qu'on a cru devoir sacrifier jusqu'ici.

Le procédé primitif de Mikulicz est le suivant: incision plantaire transversale allant du tubercule du scaphoïde à la partie postérieure du cuboïde, en débordant d'un travers de doigt sur les bords interne et externe du pied. Cette incision coupe tout jusqu'aux os. Des extrémités de cette incision en étrier partent deux incisions qui se dirigent vers les malléoles et sont ensuite réunies par une incision transversale en arrière. Tout ce qui se trouve sur le trajet de ces incisions est coupé, et il ne reste à l'avant-pied pour se nourrir que la tibiale antérieure et, comme moyen d'innervation, que le nerf musculo-cutané et le nerf tibial antérieur; le nerf saphène externe devait être souvent coupé sous la malléole péronière.

Pour éviter les inconvénients très évidents de ce procédé, Jaboulay et Laguaite [1], délimitent et retranchent un rectangle comprenant la face externe et postérieure du talon et non la face interne, de manière à ménager le nerf et les vaisseaux tibiaux postérieurs. Dans ce but, l'incision part du côté interne du tendon d'Achille, et se dirige horizontalement en dehors, en passant au-dessus de la malléole externe, et arrive en avant jusqu'au niveau de la ligne scaphoïdo-cunéenne. Une seconde incision se dirige alors transversalement sous la plante du pied jusqu'au niveau du bord interne du cuboïde. De ce point part une troisième incision qui divise la plante du pied d'avant en arrière et de dehors en dedans pour aller rejoindre le bord interne du tendon d'Achille.

Cette incision est bien préférable à celle de Mikulicz, mais elle coupe encore des organes que notre procédé a pour but de respecter (nerf saphène externe, branches de l'artère péronière).

Lorsqu'il s'agit d'une lésion néoplasique du calcanéum ou de la peau du talon, il faut d'abord enlever complètement le néoplasme, afin qu'on sache bien l'étendue des tissus absolument sains sur lesquels on pourra compter pour la réparation de la perte de substance. L'extraction des os sera facilitée par la brèche même qui résultera de l'ablation du néoplasme. L'addition de deux incisions longitudinales, l'une supérieure, l'autre inférieure dans le sens de notre incision médiane, permettra immédiatement d'obtenir tout le jour nécessaire.

1. *Nouveau procédé pour pratiquer l'amputation ostéoplastique de l'arrière-pied*, in *Lyon médical*, 17 mars 1889.

§ X. De la désarticulation sous-périostée du pied ou de la désarticulation tibio-tarsienne avec lambeau doublé du périoste calcanéen. — Amputation de jambe avec lambeau talonnier. — Nouveaux procédés d'amputation du pied

La désarticulation tibio-tarsienne est l'opération qu'on doit mettre tout particulièrement en parallèle avec la postéro-tarsectomie totale. Ces deux opérations conservent également tous les tissus cutanés et fibreux de la région talonnière; et la première deviendra souvent la terminaison de la seconde quand, chemin faisant, l'opérateur aura reconnu l'impossibilité de conserver l'avant-pied. Cette conservation d'un appendice antérieur vaudra-t-elle les inconvénients d'un traitement plus long, plus pénible et les désavantages d'une gravité un peu plus grande? C'est ce à quoi nous répondrons après avoir exposé notre manière de pratiquer la désarticulation tibio-tarsienne sous-périostée.

C'est depuis 1865 que nous avons conservé le périoste calcanéen dans les lambeaux de la désarticulation tibio-tarsienne. Adaptant notre méthode aux divers procédés connus (Syme, J. Roux), nous eûmes pour but d'obtenir des lambeaux plus épais, mieux nourris, mieux matelassés et garnis profondément d'une masse osseuse ou ostéo-fibreuse. Nous voulûmes en même temps nous mettre à l'abri de la lésion de l'artère tibiale postérieure qui était restée toujours la crainte des chirurgiens et la pierre d'achoppement des exercices de médecine opératoire. Cette artère était, en effet, assez souvent divisée avec le bistouri dans le procédé de Syme par les chirurgiens expérimentés, et même quelquefois dans le procédé de J. Roux par les opérateurs novices ou trop expéditifs. Avec notre manière de dénuder l'os par le détache-tendon introduit entre le périoste et la couche compacte, cet accident ne peut plus arriver[1].

Le calcanéum extrait, on a un godet épais, à parois résistantes, qui ne s'affaissent pas et qui conservent la saillie du calcanéum que les proliférations périostiques combleront plus tard.

Il suffit de faire cette opération sur le cadavre comparativement avec le procédé ordinaire de Syme, pour comprendre immédiatement, par l'aspect du godet calcanéen, la différence de ces deux opérations au point de vue de la reconstitution du talon.

Nous coupons le tendon d'Achille, à ciel ouvert, dès le début de l'opération pour la faciliter d'abord, et pour empêcher ensuite l'action du triceps sur le lambeau calcanéen. Nous le coupons à ciel ouvert,

1. Notre méthode a été décrite en 1868, dans la thèse de M. A. Masson (de Mirecourt) soutenue devant la Faculté de Montpellier (*Des amputations à lambeau périostique*). Nos premières opérations y sont rapportées *in extenso*.

parce que cette petite plaie située en arrière et au point déclive pour l'écoulement des liquides nous sert à placer un drain. On serait, dans ce but, obligé de le faire secondairement. Il vaut donc mieux commencer par là[1].

Nous fixons le godet talonnier en avant par des points de suture à la lèvre surale de la plaie. Les points de suture réunissent non seulement la peau, mais les tendons. Ils doivent passer à travers des tendons du jambier antérieur et de l'extenseur commun des orteils pour les unir aux muscles de la région plantaire et *constituer une anse contractile* qui empêche la réascension du talon en arrière. La suture tendineuse en avant, la section du tendon d'Achille en arrière s'opposent à tout déplacement.

Nous sectionnons ou nous ne sectionnons pas les malléoles suivant les cas. Quand nous opérons un sujet jeune de quinze à vingt-cinq ans, nous les laissons intactes si le périoste du calcanéum nous paraît disposé à l'ossification et si la face inférieure de la mortaise est parfaitement saine. Mais nous les enlevons avec le plateau tibial pour peu que ces parties soient altérées, et toujours même, s'il s'agit d'un adulte trop avancé en âge pour que nous puissions espérer une masse calcanéenne de nouvelle formation. Si le plateau est sain, cependant, nous nous contentons de retrancher les saillies malléollaires que nous divisons à leur base. C'est pour que ces saillies ne descendent pas trop bas, et n'amènent pas dans l'avenir de pressions douloureuses, qu'il faut en retrancher une partie quand la réossification calcanéenne ne peut pas être suffisante pour empêcher l'affaissement consécutif du talon.

Amputation sus-malléolaire avec lambeau talonnier doublé de périoste. — Non seulement nous conservons un lambeau calcanéen doublé de périoste dans la désarticulation tibio-tarsienne, mais dans toutes les amputations de jambe qui ne se font pas à plus de 10 centimètres de la mortaise. Nous remontons le godet calcanéen, nous l'appliquons sur la coupe des os, sans nous inquiéter de l'aspect disgracieux du moignon. Ce moignon est très irrégulier, en effet, froncé, plissé; il présente un bourrelet transversal en arrière très peu élégant, mais qu'importe? Il suffit qu'il vive et il ne tardera pas à se réduire et à s'adapter exactement au tibia comme s'il s'agissait d'une désarticulation tibio-tarsienne. Ce qu'il faut considérer dans un lambeau, ce n'est pas son aspect immédiat, mais ce qu'il sera plus tard (fig. 465).

1. Dans nos premières opérations, nous n'avions pas toujours coupé le tendon d'Achille, et dans un cas où la plaie s'infecta et suppura abondamment, nous eûmes à lutter contre l'ascension du lambeau talonnier. Des fusées purulentes se formèrent en arrière et le lambeau se désunit en avant. Depuis lors, nous faisons de la section préalable du tendon un temps essentiel de l'opération. — Ce tendon se reproduit, du reste, plus tard de manière à imprimer des mouvements à la masse calcanéenne nouvelle.

A. — PROCÉDÉS OPÉRATOIRES POUR LA DÉSARTICULATION TIBIO-TARSIENNE ET POUR LA DÉSARTICULATION SOUS-ASTRAGALIENNE. — LAMBEAU TALONNIER DOUBLÉ DU PÉRIOSTE CALCANÉEN. — CONSERVATION D'UN GODET OSSEUX POSTÉRIEUR.

Notre méthode opératoire peut être adaptée à tous les procédés de désarticulation tibio-tarsienne qui s'exécutent avec un lambeau talonnier et en particulier au procédé de Syme qui réunit les meilleures conditions pour faire un bon moignon[1]. Nous l'avons exceptionnellement adaptée au procédé de Jules Roux; mais, quand on a le choix, il ne faut pas hésiter à choisir le lambeau de Syme, qui est mieux nourri et qui présente une stabilité plus grande. Nous avons quelquefois été amené par la force des choses à tailler des lambeaux irréguliers que nous prenions où nous pouvions sous la plante du pied.

Le procédé de Syme, tel qu'il a été décrit par son auteur et par tous les chirurgiens qui l'ont suivi, ne comprend que la peau et une partie plus ou moins épaisse des tissus sous-cutanés qui la doublent; il est par cela même peu épais, mal nourri, et l'on est exposé à léser l'artère tibiale postérieure dont la blessure a été quelquefois suivie de la mortification d'une partie de lambeau. La dissection en est difficile, et c'est sur ce motif que plusieurs chirurgiens ont donné la préférence au lambeau interne de Jules Roux. On peut, dans ce dernier procédé, suivre l'os plus exactement, et la blessure de l'artère est évitée.

Pour nous, après avoir tracé les incisions jusqu'à l'os, nous quittons le bistouri et nous ne nous servons que du détache-tendon pour manœuvrer dans la gaine périostique, entre le périoste et l'os. Il est impossible alors de léser les vaisseaux. Le temps un peu laborieux c'est toujours la dénudation de la partie postérieure du calcanéum. Mais, en coupant le tendon d'Achille au ras de son implantation sur le calcanéum et en détachant les ligaments latéraux de l'articulation tibio-tarsienne, on renverse d'arrière en avant l'astragale et le calcanéum; on enlève l'astragale et l'on fait basculer le calcanéum de manière à présenter au détache-tendon tous les points de ses tubérosités postérieures. Avant d'imprimer ce mouvement de bascule, on aura eu soin de dénuder le calcanéum le plus loin possible sur les côtes et en dessous; il est alors plus facile de le faire saillir en avant, en le saisissant avec un fort davier-érigne, ce qui permet de le porter dans tous les sens. Quand

1, Chauvel (*Précis d'opérations chirurgicales*, page 316, 2e édition, 1883), décrit un lambeau postérieur, talonnier pour l'amputation sus-malléolaire qui est à peu près le lambeau de Syme et qui convient très bien pour notre opération si l'on se propose de réséquer les malléoles et le plateau tibial. Lorsqu'on doit conserver ces appendices ou exciser seulement leur partie saillante, les incisions verticale et transversale antérieure doivent partir du sommet des malléoles. Nous faisons notre incision plantaire légèrement plus en avant que celle du Syme.

l'os est ramolli et friable, il arrive quelquefois qu'on le fracture en tirant sur lui. On décolle chez les adolescents la diaphyse de l'épiphyse qui reste adhérente aux parties molles; ou bien, chez les adultes, on laisse une couche de substance osseuse plus ou moins épaisse adhérer au périoste. On peut, après l'avoir abrasée, la laisser si elle est saine, ou l'enlever secondairement. Quand la couche compacte sous-périostique est saine, on peut se contenter d'enlever avec la curette le tissu spongieux et conserver aussi une cupule osseuse résistante qui transforme l'opération en une sorte d'amputation de Pirogoff. Nous avons conservé trois fois ce godet osseux; mais généralement, surtout chez les sujets tuberculeux, il vaut mieux ne conserver que le périoste, malgré la bonne apparence de l'os. On est plus sûr de la guérison rapide et définitive.

B. — FORME DU TALON APRÈS LA DÉSARTICULATION TIBIO-TARSIENNE SOUS-PÉRIOSTÉE. — ILLUSIONS ENTRETENUES PAR LES MOIGNONS RÉCENTS. — OBSERVATIONS ANCIENNES. — MASSE CALCANÉENNE DE NOUVELLE FORMATION ACTIVEMENT MOBILE SUR LE TIBIA. — FONCTIONNEMENT DU MEMBRE.

Ce qui frappe dans les moignons obtenus par la désarticulation sous-périostée, c'est la saillie du talon et la régularité de la forme. *On dirait un talon muni de son calcanéum comme dans l'opération de Pirogoff*[1]. Le talon s'aplatit cependant plus ou moins quand le malade commence à marcher, et malgré la néoformation osseuse, il diminue toujours un peu en hauteur; mais cette diminution n'est pas comparable à celle que subissent les talons dépourvus de périoste!

Au bout de deux ou trois mois chez les jeunes sujets, le talon a non seulement pris une dureté osseuse, mais l'os de nouvelle formation est mobile sur le tibia. Le malade le fait mouvoir, il l'attire en arrière par le triceps et les muscles de la région postérieure, en avant par les muscles de la région antérieure de la jambe. Il lui imprime de petits mouvements successifs; *il salue du talon*, sans remuer la jambe.

Cette mobilité n'est jamais très étendue ; elle pourrait avoir des inconvénients, et il vaudrait mieux une fixité absolue qu'une mobilité lâche. Mais peu à peu le talon se fixe et ne conserve que des mouvements actifs et limités qui n'enlèvent rien à sa solidité. Dans quelques cas, nous les

1. Notre amputation est destinée à remplacer les opérations de Pirogoff, Le Fort, Pasquier, etc., quand elles ne sont pas applicables à cause de l'altération du tissu du calcanéum. Dans les cas de tuberculose, la conservation du tissu osseux lui-même expose beaucoup plus à la récidive que la conservation de la gaine périostique seule. Voilà pourquoi l'opération de Pirogoff et ses dérivés sont surtout applicables aux lésions traumatiques. Lorsque, dans les ostéo-arthrites tuberculeuses, la gaine périostique du calcanéum est profondément altérée, il faut la sacrifier ; mais si elle présente seulement quelques points suspects, on les abrase et on les cautérise au fer rouge.

avons vus disparaître presque complètement au bout de plusieurs années[1].

Il ne faut pas vouloir juger de la forme des moignons quelques semaines ou quelques mois après la cicatrisation de la plaie. C'est une erreur dont on doit se méfier, et lorsqu'on voit représenter des moignons qui paraissent fort beaux, mais dont on a négligé d'indiquer

Fig 460. — Moignon d'une femme de soixante-neuf ans à qui la désarticulation tibio-tarsienne a été pratiquée seize ans auparavant le 18 mai 1868.— La coque postérieure du calcanéum a été conservée après avoir été évidée. Les malléoles ne furent pas réséquées. — *Cette figure est faite d'après la photographie du moule du membre opéré.*

Le malade sur laquelle a été pratiquée cette opération vit toujours; elle a aujourd'hui soixante-quinze ans. A soixante-douze ans, il y a trois ans, elle faisait encore des marches de 7 kilomètres. Elle a été examinée le 15 septembre 1890, par M. le docteur Viennois, qui a constaté que le moignon n'avait pas éprouvé de modification appréciable depuis le dernier moulage fait en 1884; et que la masse calcanéenne était toujours solidement unie au tibia, quoique indépendante et activement mobile. La malade *salue du talon.* — Un durillon corné, indolent s'est développé sur la face externe et postérieure de la masse calcanéenne.

l'âge, il faut réserver son jugement. Ce n'est qu'au bout de deux ou trois ans que certains moignons ont acquis leur forme définitive, et encore subissent-ils des modifications dans la suite, à mesure que le sujet avance en âge, perd son tissu adipeux sous-cutané ou en acquiert une

1. La conservation de l'action des muscles qui agissent sur le nouveau calcanéum et lui servent toujours de ligaments actifs, neutralise les inconvénients qu'on pourrait, *a priori*, attribuer à la mobilité du point d'appui et qui seraient bien réels si le lambeau talonnier ne contenait qu'un noyau osseux glissant et sans fixité.

couche plus épaisse, sans compter les changements qui s'opèrent par l'exercice même du membre opéré.

Les moignons les plus stables, les moignons osseux à leur centre subissent même certaines modifications tardives. Nous représentons ici (fig. 460) le moignon d'un de nos plus anciens opérés, tel qu'il était seize ans après l'amputation et tel qu'il est encore aujourd'hui, au bout de vingt-deux ans. C'est notre première désarticulation tibio-tarsienne avec conservation de la coque postérieure du calcanéum dans le lambeau talonnier.

Les moignons suivants sont moins anciens, mais ils ont, l'un dix ans de date, et l'autre neuf. On peut donc donner leur forme comme tout à fait définitive.

Fig 460 et 461. — *Résultat d'une désarticulation tibio-tarsienne avec lambeau talonnier doublé du périoste calcanéen; section des malléoles et d'une mince couche du plateau tibial. — D'après des photographies directes du membre opéré reposant sur le sol et supportant le poids du corps. — L'amputation date de dix ans.*

Fig 461. — Moignon vu par devant.

Fig. 462. — Même moignon vu par côté.

Les figures 461 et 462 représentent le moignon d'une jeune fille amputée il y a dix ans. Les malléoles et le plateau tibial furent réséqués. Le périoste des malléoles ayant été soigneusement conservé, il s'est reformé deux appendices latéraux très distincts. Le calcanéum encore un peu mobile sur le tibia paraît avoir une hauteur propre de 3 centimètres.

Cette jeune fille se tient toute la journée sur ses jambes et peut marcher plusieurs heures de suite, danser même, et elle n'a pour appareil qu'une simple bottine ronde, en cuir, pour emboîter son talon, sans tiges métalliques et montant seulement jusqu'à mi-jambe.

Les figures 463 et 464 représentent le moignon d'un jeune homme âgé de vingt-six ans aujourd'hui, que nous avons opéré en 1881. Nous avons conservé les malléoles et, malgré la saillie qu'elles forment, l'intervalle est rempli par une masse osseuse de nouvelle formation qui s'est

affaissée beaucoup dans la deuxième année de l'opération, mais qui n'a pas changé depuis. Cet opéré, qui mène une vie active, peut se tenir toute la journée sur ses jambes; il porte un appareil muni d'un pied et sa démarche est si naturelle que les personnes qu'il fréquente ne se doutent pas de la mutilation qu'il a subie.

La formation d'une masse osseuse dans le périoste calcanéen a pour effet de diminuer le raccourcissement du membre de 2 à 3 centimètres; elle a surtout pour avantage de donner du relief et de la consistance au

Fig. 462 et 463. — *Résultat d'une désarticulation tibio-tarsienne avec lambeau talonnier doublé du périoste calcanéen, sans section des malléoles.*

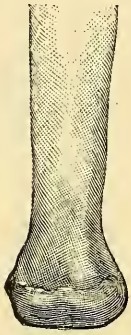

Fig 463. — Moignon vu par devant, d'après une photographie directe. — L'opération date de neuf ans.—Les malléoles n'ont pas été touchées. On distingue leur relief dans les deux figures.

Fig. 464. — Moignon vu par derrière.

moignon et de permettre par cela même à l'amputé de s'appuyer sur lui et de marcher sans appareil spécial.

C'est cette facilité de la marche et cette solidité du point d'appui talonnier qui nous font recommander les désarticulations à lambeau doublé du périoste calcanéen. Cette opération, nous l'avons déjà dit, donne de si bons résultats fonctionnels que pendant longtemps nous la préférions à toutes les résections du tarse pour ostéo-arthrite suppurée. Et aujourd'hui encore, nous préférons y recourir dans la majorité des cas, malgré les heureux résultats que nous a donnés depuis dix ans la tarsectomie postérieure totale. Nous préférons l'amputation toutes les fois que le sujet a dépassé trente ans et qu'il s'agit d'une ostéo-arthrite tuberculeuse bien caractérisée. Il n'y a pas, nous l'avons dit, de règle absolue pour les tuberculeux, puisque la tuberculose articulaire présente les plus nombreuses variétés cliniques et ne comporte pas le même pronostic, mais d'une manière générale, il vaut mieux amputer. Le désir de

conserver un pied utile et visible est certainement un puissant argument en faveur de la tarsectomie chez les gens qui peuvent se soigner et qui ne sont pas appelés à mener une vie pénible, mais il ne faut y souscrire et surtout pousser le malade dans cette voie qu'autant que l'âge du sujet, l'état d'intégrité des organes parostaux (gaines tendineuses) permettent d'espérer la reconstitution d'un pied semblable à ceux que nous avons figurés plus haut (pages 652 à 673).

Les résultats de l'amputation tibio-tarsienne sous-périostée que nous venons de représenter sont supérieurs à ceux que donne la tarsectomie avec soudure tibio-antépédieuse. Les sujets qui ont subi cette dernière

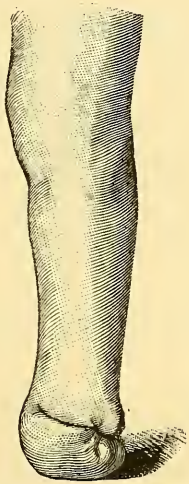

Fig. 465. — *Forme du moignon après une amputation de jambe (a 7 centimètres au dessus de la malléole externe) avec lambeau talonnier.* — Ce moignon contient dans sa partie calcanéenne une masse osseuse de nouvelle formation, un peu mobile sur le tibia et pouvant être légèrement déplacée en avant et en arrière par les contractions musculaires.

opération ont beau s'habituer à leur nouvel état de digitigrades, ils ne marchent pas aussi solidement, aussi longtemps, et nous pouvons ajouter aussi élégamment que les amputés qui ont un talon osseux bien matelassé et bien nourri. C'est pour cela que nous avons montré tant de réserves à l'égard de l'opération de Wladimiroff-Mikulicz, bien que nous ayons reconnu son utilité dans certains cas. Toutes les fois que le talon normal, le talon calcanéen, pourra être utilisé d'une manière ou de l'autre, avec ou sans avant-pied, il sera préférable de faire marcher le malade sur ce point d'appui.

Pour démontrer le parti qu'on peut tirer du lambeau talonnier doublé du périoste, nous représenterons ici un moignon que nous avons obtenu après une amputation de jambe, à 7 centimètres au-dessus de la mal-

léole. Il s'agissait d'une ostéo-arthrite tuberculeuse du tarse avec invasion des gaines périmalléolaires par les fongosités et altération des renflements tibio-péroniers par des tubercules sous-périostiques et centraux de la région juxta-épiphysaire.

Nous avons conservé la peau et tous les tissus mous du talon avec le périoste calcanéen, et nous avons remonté ce lambeau talonnier contre la surface de section des os de la jambe (section préalable du tendon d'Achille, suture tendino-musculaire en avant). Le moignon était très disgracieux immédiatement après l'opération, mais il s'égalisa peu à peu et, huit mois après, il avait la forme et les proportions qu'indique la figure 465. Il contenait une masse ostéo-fibreuse, grosse comme un œuf aplati, assez résistante pour supporter le poids du corps. Le malade marchait avec une bottine cylindrique munie d'un talon haut de 10 centimètres, et il marche mieux encore aujourd'hui (voy. *Chap. final*); il était âgé de vingt-deux ans au moment de l'opération.

On pourrait remonter le lambeau talonnier notablement plus haut; mais, au delà d'une certaine limite, cette amputation n'aurait plus les mêmes avantages; il faut alors s'en tenir aux opérations classiques, surtout chez les sujets qui sont destinés à marcher sur le genou.

C. — DE QUELQUES AUTRES PROCÉDÉS D'AMPUTATION POUR LES CAS OU L'ON NE PEUT CONSERVER UN LAMBEAU TALONNIER.

Comme complément de cet aperçu sur la désarticulation tibio-tarsienne sous-périostée, nous ferons connaître quelques nouveaux procédés d'amputation qui peuvent rendre des services dans les cas où les tarsectomies ni les amputations à lambeau talonnier ne sont pas applicables.

1. *De la désarticulation tibio-tarsienne et de l'amputation sus-malléolaire avec lambeau plantaire métatarsien.*

Nous sommes tellement persuadé de la nécessité de matelasser les os qui doivent supporter le poids du corps, avec une peau naturellement organisée pour supporter les chocs et les pressions, que nous avons cherché un procédé d'amputation qui pût recouvrir les extrémités des os de la jambe avec la peau et les tissus de la région plantaire sous-métatarsienne. Nous avons eu pour but de transporter le talon antérieur à la place du talon postérieur absent ou trop malade pour être conservé (néoplasmes), et nous y arrivons par le procédé suivant :

PROCÉDÉ OPÉRATOIRE.

Pour s'exercer à cette opération, il faut admettre que la peau du talon et de la région

plantaire postérieure sont détruites ou inutilisables; on doit donc circonscrire par une incision et enlever ces parties supposées malades. — On fait sur le dos du pied, à partir de 1 centimètre au-dessus de l'articulation tibio-tarsienne et à égale distance des deux malléoles, une incision antéro-postérieure jusqu'au niveau de la ligne médio-tarsienne. A ce niveau la raquette doit commencer, et on dirige la branche interne vers l'articulation métatarso-phalangienne en l'arrondissant légèrement; cette incision contourne la base du gros orteil jusqu'au pli digito-plantaire; elle suit alors ce pli jusqu'au bord externe du cinquième orteil et remonte ensuite obliquement sur le dos du pied vers le point d'origine de la raquette. Les tendons des extenseurs sont coupés au niveau de l'incision du dos du pied; on dissèque ensuite les chairs latéralement, en ayant soin de conserver la pédieuse aussi intacte que possible dans l'épaisseur du lambeau interne. On ouvre en avant et sur les côtés, en dehors principalement, l'articulation tibio-tarsienne. On taille alors le lambeau plantaire d'avant en arrière, en comprenant toute l'épaisseur des tissus. Les chairs sont très adhérentes au niveau des têtes des métatarsiens : il faut conserver tous les tissus fibreux qui leur adhèrent. On continue cette dissection en avant et sur les côtés aussi loin que le permet l'élasticité des tissus. Puis on passe en arrière; on coupe le tendon d'Achille; on ouvre l'articulation tibio-tarsienne et, avec le détache-tendon, on fait une dénudation de l'astragale et de la gouttière calcanéenne pour conserver tous les tissus mous de cette région. On fait alors passer le talon par la plaie antérieure et on achève de dégager les attaches ou brides latérales du lambeau métatarsien. Le squelette du pied étant enlevé, on ramène en arrière le lambeau métatarsien et on l'adapte aux os de la jambe (préalablement débarrassés de leurs malléoles, ou sciés, suivant les cas, plus ou moins au-dessus du plateau tibial) et on le maintient par des points de suture. Le résultat immédiat de cette opération est peu élégant : des oreilles disgracieuses se forment en arrière. Mais peu importe, si le lambeau a pu être disséqué de manière à être nourri par les trois artères qu'on a dû conserver dans une partie de leur trajet (pédieuse, péronière et tibiale postérieure).

Bien que nous ayons eu depuis longtemps l'idée de ce procédé, nous n'avons pas encore rencontré l'occasion d'y recourir et nous ne pouvons nous prononcer sur sa valeur clinique. Nous nous sommes attaché seulement à conserver le plus possible les organes de nutrition de ce lambeau qui, par sa longueur, est exposé à se mortifier s'il n'est pas abondamment nourri. Nous avons essayé une fois de l'appliquer sur le vivant, mais nous trouvâmes des lésions tuberculeuses si profondes dans les os et les tissus voisins, que nous finîmes par l'amputation de la jambe au tiers inférieur. La dissection de ce lambeau est assez laborieuse et ne doit être faite qu'à petits coups de bistouri, et dans quelques points avec le détache-tendon.

2. *De l'amputation sus-malléolaire de la jambe à lambeau postérieur et des modifications qu'on peut y apporter pour avoir un lambeau plus épais et empêcher l'ascension progressive du tendon d'Achille.*

Les procédés de Marcellin Duval (1849) et de F. Guyon (1868), par lesquels on conserve le tendon d'Achille dans le lambeau postérieur, ont constitué un progrès sur les procédés usuels d'amputation cir-

culaire au-dessus des malléoles. Nous avons toujours adopté le principe[1] de la conservation de ce tendon, et nous avons modifié les procédés classiques dans le but de donner au lambeau postérieur le plus d'épaisseur possible et d'empêcher l'ascension progressive du tendon d'Achille à la face postérieure du moignon. Quand nous pouvons faire descendre notre lambeau jusqu'au-dessous du talon, nous détachons avec le détache-tendon le périoste calcanéen, pour conserver toutes les attaches directes et indirectes du tendon d'Achille et pour donner la plus grande épaisseur possible au lambeau. Nous coupons ensuite le tendon d'Achille à la partie postérieure du lambeau. Quand nous ne pouvons faire descendre le lambeau jusqu'au delà du bord supérieur du calcanéum, nous nous contentons d'empêcher le tendon d'Achille de remonter, en interrompant sa continuité avec la partie musculaire du triceps.

Quelque soin qu'on prenne de fixer le tendon d'Achille à la lèvre antérieure de la plaie, la rétractilité du triceps tend à faire céder ses adhérences. La cicatrice est tirée de plus en plus par ce muscle et, au bout de quelques années, on la trouve en arrière du moignon. C'est du moins ce que nous avons observé dans les cas où l'on n'avait fait que suturer la peau, sans suturer les muscles qui doivent former une anse contractile et se faire équilibre.

Frappé par cet inconvénient, nous avons annihilé l'action du triceps en sectionnant le tendon d'Achille à la base du lambeau, de manière à interrompre toute continuité entre ce tendon et la partie contractile du muscle. Nous avons ainsi une masse fibreuse, indépendante du muscle, qui suit le lambeau cutané et peut être mise directement en rapport avec la coupe des os. Elle contracte alors des adhérences solides qui, grâce à l'éloignement de la portion musculaire du triceps (qui se rétracte immédiatement en haut après sa section), ne seront plus tiraillées et ne pourront pas être déplacées. Le tendon est détaché en arrière, non pas avec un ténotome par la méthode sous-cutanée, mais à ciel ouvert, par une ouverture faite avec le bistouri, ce qui permet de couper franchement le tendon et sa gaine, et de s'assurer que rien n'empêche les surfaces de la section tendineuse de s'écarter l'une de l'autre. Il se produit alors un écartement de 2 centimètres environ, écartement qui augmentera plus tard, grâce au retrait du triceps vers son point d'attache supérieur. Cette ouverture se trouvant, du reste, à la base du lambeau et au niveau de la section des os, servira d'incision de décharge et recevra un drain.

1. Voy. Farabeuf, *Précis de Manuel opératoire*, 2e édit. — L'idée de conserver le tendon d'Achille dans un lambeau postérieur, date déjà de plus d'un siècle. En 1781, Alanson recommandait de la fixer à la lèvre antérieure de la plaie par un point de suture profonde, à travers toute l'épaisseur du lambeau. Ch. White, avant Alanson, taillait son lambeau à partir de l'insertion du tendon d'Achille. (Farabeuf, p. 557.)

Le bout du tendon se trouve ainsi invariablement compris dans la partie inférieure du lambeau, et comme nous le fixons en avant, en suturant son extrémité inférieure avec les bouts des tendons ou le corps des muscles de la région antéro-externe, nous n'avons plus à craindre sa réascension en arrière qui se produit toujours plus ou moins dans les autres procédés. La cicatrice reste antérieure et le tendon d'Achille forme une masse dure qui peut même s'hyperplasier par le frottement, pendant que la peau s'épaissit, perd sa finesse et se couvre d'un épiderme épais. Ce moignon, du reste, ne pourra jamais remplacer un moignon talonnier. Il sera moins exposé que les moignons ordinaires aux excoriations et aux pressions douloureuses, mais ne pourra pas cependant supporter seul le poids du corps.

D. — DE L'ACCROISSEMENT DU MEMBRE APRÈS LES TARSECTOMIES POSTÉRIEURES ET LES DÉSARTICULATIONS DU PIED.

Les tarsectomies postérieures et les désarticulations du pied n'amènent pas par elles-mêmes d'arrêt d'accroissement considérable des os de la jambe, excepté quand l'épiphyse inférieure et le cartilage conjugal sont détruits. C'est pour ce motif que, chez les enfants, il faut ne se décider à réséquer ou à amputer au-dessus de ce cartilage qu'en cas d'absolue nécessité. On doit se borner autant que possible à l'abrasion de la mortaise et à l'évidement des foyers tuberculeux de l'épiphyse. Si l'on enlève les malléoles et le plateau tibial, le trait de scie doit être donné aussi bas que possible. Bien que le cartilage inférieur soit un peu moins fertile que le supérieur, il joue un rôle très important dans l'accroissement des os de la jambe. Sa suppression amène un arrêt d'accroissement très sensible que l'hyperplasie du cartilage supérieur peut diminuer, mais non compenser suffisamment.

Après les amputations de jambe à la partie moyenne et au-dessus, le moignon s'accroît proportionnellement plus qu'après les amputations de cuisse. Le fémur a perdu son cartilage fertile, tandis que le tibia possède toujours son cartilage le plus fécond.

CHAPITRE XXIV

DES RÉSECTIONS ET ABLATIONS TOTALES DES DIVERS OS DE L'AVANT-PIED : MÉTATARSIENS ET PHALANGES

Sommaire. — Inconvénients des opérations conservatrices à l'avant-pied. — Rareté relative de leurs indications aux orteils et aux têtes des métatarsiens. — Causes de la persistance des douleurs après les diverses opérations pratiquées sur le pied : névrites et névrômes plantaires. — Toutes les amputations ou résections exposent plus ou moins à cet inconvénient.

Résection et ablation totale des métatarsiens en masse ou séparément. — Ablation totale du premier métatarsien; ses inconvénients au point de vue de la forme et des fonctions du pied; observations anciennes avec résultats récemment constatés. — Importance de la conservation de l'extrémité postérieure de l'os. — Rétablissement des mouvements du gros orteil. — Amputation sous-périostée du premier métatarsien. — Résections orthopédiques de cet os. — Ablation et résection du cinquième métatarsien; amputation sous-périostée. — Ablation et résection des métatarsiens médians. — Manuel opératoire et traitement consécutif de ces opérations ; extension continue ou intermittente de l'orteil.

Résections des articulations tarso-métatarsiennes ; résection de toute la rangée; résections partielles.

Résection des phalanges et des articulations métatarso-phalangiennes et interphalangiennes. — Résections orthopédiques du gros orteil et de l'orteil en marteau.

A l'avant-pied, comme à la main, et plus encore que dans ce dernier organe, la chirurgie conservatrice peut faire commettre de nombreuses erreurs, si elle est systématiquement pratiquée. A la main, la préoccupation de la forme excuse certaines tentatives; au pied, ce motif seul ne peut pas les légitimer. Ce qu'il faut avant tout rechercher, c'est un point d'appui solide et indolent pour la marche et la station. Or, la conservation de certains appendices malades ou fracturés exige de la part du chirurgien un soin et une peine, et de la part du malade un temps et une patience qui sont hors de toute proportion avec le résultat utile qu'on peut espérer. Il faut donc sacrifier d'emblée et sans hésiter les orteils et les portions du métatarse dont la suppression ne pourra pas nuire aux fonctions du pied. On aura une guérison plus rapide et l'on évitera un traitement pénible en lui-même et incertain dans ses résultats. Tout n'est pas terminé, en effet, avec la guérison de la plaie; il faut, après certaines résections, des soins consécutifs, longs et minutieux, pour éviter

les déviations secondaires auxquelles sont exposés des appendices mal articulés et tiraillés en divers sens par les muscles qui prennent insertion sur eux.

Le pied étant masqué par la chaussure et toutes les pertes de ses appendices pouvant être facilement dissimulées, les questions d'esthétique ne jouent généralement qu'un rôle accessoire dans les préoccupations du patient. Aussi ne rencontre-t-on pas les résistances qu'on est obligé de surmonter lorsqu'il s'agit d'une opération à pratiquer dans une région apparente, comme la main. C'est donc le point de vue utilitaire qui devra principalement guider nos déterminations.

Les résections orthopédiques auront par cela même de moins nombreuses applications dans la région de l'avant-pied; ce seront surtout les amputations qui rempliront ce rôle en supprimant l'organe gênant. Il est des cas cependant où l'on devra redresser par une ostéotomie ou une résection un orteil ankylosé ou dévié. Au gros orteil, par exemple, ces résections seront souvent indiquées à cause du rôle prédominant de cet appendice dans les fonctions de l'avant-pied. Au deuxième et au troisième orteil, la déformation dite *orteil en marteau* devra aussi être dans certains cas corrigée par une résection.

§ I. Causes de l'insuccès de certaines amputations et résections. — Névrite et névromes plantaires; troubles trophiques.

S'il est une région pour laquelle la constatation des résultats anciens et définitifs ait une grande importance, c'est celle du pied; qu'il s'agisse d'amputations ou de résections, il faut se garder de porter des jugements hâtifs et prématurés. Les résultats définitifs sont souvent tout autres que n'aurait pu le faire prévoir la difficulté de la marche dans les premiers mois qui suivent l'opération.

Si l'on consulte les chirurgiens qui ont écrit sur les amputations des métatarsiens ou des orteils, on voit les jugements les plus divers portés sur certaines de ces opérations. Cette diversité d'appréciation nous paraît provenir de ce qu'on s'est basé sur des résultats immédiats ou du moins trop récents, constatés avant la disparition de l'ostéite ou la fin de la période douloureuse des cicatrices. Nous avons vu, par exemple, des amputés du premier métatarsien ou des phalanges qui, sans que rien d'apparent pût l'expliquer, n'avaient pas pu marcher avant un temps fort long; le moignon était resté douloureux pendant un ou deux ans, et puis par l'assouplissement naturel de la cicatrice, ou bien à la suite d'un abcès qui avait été accompagné de l'expulsion d'une parcelle séquestrale, la marche était devenue facile et absolument indolente.

Il en est de même après les résections. Dans nos premières publications,

nous avons été un peu trop pessimiste à l'égard de l'ablation totale du premier métatarsien et de quelques autres opérations; depuis lors nous avons eu des nouvelles de plusieurs réséqués dont l'état avait d'abord été peu satisfaisant et qui ont pu plus tard marcher comme tout le monde, malgré l'état défectueux de la forme de leur pied. De sorte donc qu'avant de se prononcer sur le résultat d'une de ces opérations, il faut attendre que les tissus aient perdu toute sensibilité pathologique.

L'indolence absolue de la région opérée est plus importante que sa forme au point de vue des fonctions du pied. Des pieds informes, trapus, ramassés sur eux-mêmes, mais débarrassés de toute trace d'inflammation et de toute sensibilité pathologique finissent par rendre les plus grands services et peuvent supporter indéfiniment la fatigue. Les cicatrices finissent par s'assouplir en perdant cette sensibilité qui était entretenue par la persistance de l'inflammation.

Nous avons observé ces pieds douloureux après toutes les variétés d'amputations (amputations dans la continuité et désarticulations), sur tous les points de la plante et des bords, après les amputations du gros et des petits orteils, et nous ne pouvons les attribuer plus spécialement à l'une qu'à l'autre. *Partout où des pressions anormales, soit par une extrémité articulaire, soit par un bout d'os scié, peuvent s'établir, on est exposé à la névrite et aux névromes plantaires.* Dans plusieurs cas, nous avons vu les douleurs cesser après l'amputation d'une extrémité métatarsienne, saillante et mobile au milieu des chairs. Le point d'appui était changé et la pression ne portait plus sur les nerfs endoloris. Il se forme ici comme ailleurs, mais plus qu'ailleurs à cause de la structure de la région, des *névromes terminaux* dont il faut distinguer deux variétés, les *tronculaires* et les *radiculaires*; nous avons observé plusieurs fois cette dernière variété. Pour prévenir les névromes tronculaires, Verneuil[1] a depuis longtemps recommandé la résection préventive des troncs nerveux dans la plaie d'amputation. Mais on ne peut pas en faire autant pour les radicules terminales. Un des moyens d'éviter les accidents de la névrite et la formation de névromes, c'est de ne permettre la marche que lorsque toute trace d'inflammation des tissus mous a disparu.

Les troubles trophiques qu'éprouvent les tissus du pied, chez certains sujets atteints de lésions nerveuses centrales ou périphériques, seront souvent des contre-indications à toute opération, et surtout aux opérations économiques qu'on ne devra pratiquer que pour remédier aux accidents du moment, mais sans espoir d'arriver à une guérison définitive (mal perforant du pied).

1. C'est en 1855, dans un travail inséré dans les *Mémoires de la Société de chirurgie* et reproduit dans ses *Mélanges de chirurgie*, t. II, que Verneuil a conseillé la résection des nerfs contenus dans les lambeaux, toutes les fois qu'ils sont exposés à être comprimés.

§ II. Résections et ablations totales des métatarsiens. — Résections des articulations tarso-métatarsiennes.

Comme les métacarpiens, les métatarsiens diffèrent entre eux par leur mode de développement qu'il est très important de rappeler, à cause de la physionomie spéciale qu'il imprime aux ostéites spontanées et des conséquences opératoires qu'il entraîne. Tous les métatarsiens se développent bien par deux points d'ossification, l'un pour le corps, l'autre pour une de leurs extrémités. Mais l'épiphyse existe en arrière pour le premier métatarsien, et en avant pour les quatre autres. Le premier métatarsien a, comme le premier métacarpien, la structure d'une phalange. Sur cet os, la région principalement disposée aux inflammations aiguës, spontanées, dans la période de croissance, la région juxta-épiphysaire se trouve donc en arrière, au voisinage du premier cunéiforme, tandis que dans les quatre autres elle est en avant, près de l'articulation métatarso-phalangienne. Il y a ainsi pour le premier métatarsien une ligne d'arrêt qui s'oppose, au moins pour un certain temps, à l'invasion des articulations tarsiennes; elle est représentée par le cartilage de conjugaison qui protège l'épiphyse et par elle l'articulation correspondante. Il est rare qu'à cet âge on ait à faire des ablations complètes de l'os; la lésion s'arrête avant d'envahir la partie postérieure, et c'est sur la partie antérieure seulement que doit porter la résection.

A. — DE L'ABLATION TOTALE DES MÉTATARSIENS EN MASSE OU SÉPARÉMENT. — ABLATION TOTALE DU PREMIER MÉTATARSIEN; ABLATION TOTALE DU CINQUIÈME.

Le seul cas que nous connaissons d'ablation totale de tous les métatarsiens appartient à Conner. Il s'agissait d'une femme de trente-trois ans à laquelle le chirurgien américain enleva, en 1874, tout le tarse, sauf une partie du calcanéum, et tout le métatarse (*entire metatarsus*). Le résultat était excellent (*very good*) dit l'auteur, et l'opérée succomba trois ans après à une fièvre typhoïde[1].

Nous n'avons jamais fait d'opération aussi étendue; nous avons seulement enlevé presque tout le métatarse chez un enfant atteint d'ostéite nécrotique de cette région; l'enfant guérit très bien avec un pied très raccourci. Une autre fois, chez un adolescent, nous réséquâmes la moitié postérieure de toute la rangée du métatarse, mais nous fûmes obligé d'amputer le pied plus tard; c'était pour une ostéo-arthrite tuberculeuse.

Nous avons plusieurs fois enlevé la base seule des métatarsiens; ces faits trouveront leur place plus loin quand nous parlerons des résec-

1. *Loc. cit.* C'est le huitième cas de son tableau. Les détails manquent pour apprécier exactement la portée de cette observation.

tions tarso-métatarsiennes. L'ablation totale du premier métatarsien a été pratiquée souvent depuis l'opération de Barbier en 1795[1], et cependant c'est une des questions de la chirurgie du pied sur lesquelles il est le plus difficile d'avoir des renseignements positifs. On publie l'observation du malade; on signale la guérison de sa plaie, et l'on ne sait pas ce qu'il est devenu plus tard et comment il a pu marcher. Il en est de même pour les ablations isolées des autres métatarsiens. Nous allons tâcher de diminuer cette lacune, bien que nous ne puissions signaler le résultat définitif que d'un petit nombre des opérations que nous avons pratiquées.

1. — *Ablation totale du premier métatarsien. — Amputation sous-périostée. — Conservation de l'extrémité postérieure de l'os.*

En 1867, dans le *Traité de la régénération des os*, nous nous exprimions ainsi à ce sujet :

« Nous avons fait six fois l'extirpation complète du premier métatarsien; tous les malades ont guéri; mais tous n'ont pas retiré le même avantage de l'opération. Nos deux premiers opérés ont eu consécutivement l'orteil relevé en haut par le tendon extenseur. Nous n'avions ni fait la ténotomie préliminaire, ni continué l'extension consécutive pendant assez longtemps.

« Chez l'un, cette difformité n'était pas gênante; mais une fistule se rouvrit quelques mois après l'opération et le malade mourut phthisique.

« Chez le second, la rétraction arriva au point de gêner la marche: le gros orteil dépassait les autres d'un centimètre. La malade vint nous revoir quatorze mois après l'opération, et nous lui proposâmes l'amputation.

« Un troisième opéré n'a pas été suivi assez longtemps pour que nous indiquions le résultat définitif.

« Un quatrième a retiré un bon résultat de l'ablation de l'os. Le périoste était déjà transformé en une masse ostéoïde au moment de l'opération; ce n'avait pas été d'ailleurs une ablation tout à fait complète. Une masse osseuse épaisse se reforma à la place de l'os enlevé. Il s'agissait d'un adolescent de quinze ans.

« Le cinquième a parfaitement guéri, malgré des tubercules pulmonaires; mais il n'y a pas eu de régénération osseuse, ou du moins il n'y a eu qu'une reproduction très incomplète. Il s'agissait d'un homme de quarante-trois ans, à constitution appauvrie, et qui a souffert toutes sortes de privations pendant sa convalescence.

« J'ai revu ce malade quatre ou cinq ans après, et j'ai constaté un

1. Voyez Velpeau, Heyfelder, etc.

résultat plus satisfaisant qu'au début; il marchait facilement, bien qu'il eût conservé pendant longtemps une fistulette qui donnait quelques gouttes de pus après les marches prolongées. »

Nous citions encore un sixième malade dont nous figurions la forme du pied quinze mois après l'opération. Nous reproduisons ici cette figure qui a un double intérêt parce que, un an après avoir enlevé le premier métatarsien, nous avions réséqué près de la moitié du calcanéum.

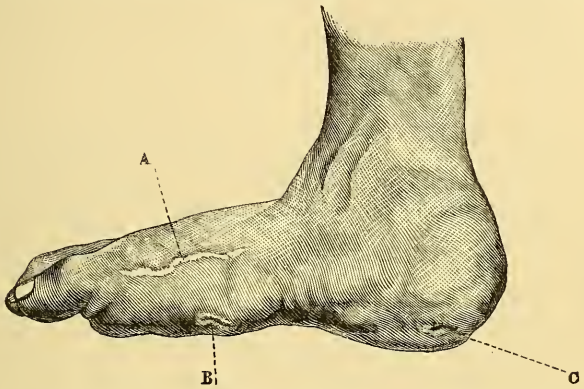

Fig. 466. — *Ablation totale du premier métatarsien pratiquée en juillet* 1865 *et résection des deux cinquièmes postérieurs du calcanéum un an plus tard.* La gravure a été faite d'après une photographie prise en octobre 1866, c'est-à-dire quinze mois après l'ablation du premier métatarsien.

La saillie sous-métatarsienne, quoique moins prononcée qu'à l'état normal, touchait le sol sans appuyer dans la station, mais dans la marche la pression sur le sol était très évidente. Une masse ostéo-fibreuse occupait le centre de l'intervalle interphalango-cunéen. Le gros orteil est raccourci, un peu relevé, mais parfaitement mobile. La flexion est surtout énergique.

Nous avons retrouvé deux de ces opérés : le troisième, opéré en 1864, dont nous n'avions pu annoncer le résultat définitif, et le sixième, celui dont le pied est représenté dans la figure précédente.

L'un (le troisième de la série) nous écrit à la date du 24 juin 1890, qu'il a été complètement guéri à la fin de 1864, qu'il n'a jamais souffert depuis lors, qu'il marche toute la journée sans fatigue et que son pied ne diffère de l'autre, soit à nu, soit à travers la chaussure que par un affaissement au niveau du métatarsien enlevé.

« J'étais complètement guéri, nous dit-il, à la fin de 1864. Dans ces derniers temps j'ai eu l'occasion de faire de grandes marches sans trop de fatigue. En 1875, j'ai fait 30 kilomètres ; le 18 février dernier j'en ai fait 20 d'un trait, sans être incommodé.

« Le pied n'a pas de difformité, si ce n'est que la chaussure présente un affaissement assez visible au niveau de la partie manquante.

« Je marche bien vite, mais comme je ne puis guère appuyer sur la pointe, cela me cause une légère raideur de la jambe.

« Je me tiens parfaitement debout, sans appui, sur la plante des deux pieds; mais il

m'est impossible de faire le même exercice sur la pointe du pied opéré, sans m'appuyer légèrement sur un meuble quelconque; sans cela je ne puis me tenir en équilibre.

« Quand je marche, le bord interne du pied, celui qui correspond au gros orteil, *touche le sol*, quoique la charge porte presque toute sur le bord externe qui est maintenant le point d'appui réel.

« Je puis courir, sans gêne et sans fatigue, autant que le comporte mon âge (47ans).»

Le sixième opéré nous envoie aussi des détails intéressants sur l'état de son pied, auquel nous avions enlevé tout le premier métatarsien, et réséqué les deux cinquièmes postérieurs du calcanéum (fig. 466); il nous écrivait à la date du 12 septembre 1889 :

« Quelque temps après avoir quitté l'hospice, le besoin m'obligea à travailler et, pendant les six premiers mois, je fus obligé de marcher avec des béquilles. Je souffrais encore un peu, mais à la longue les souffrances ont complètement disparu et mon pied a repris beaucoup de force. Je travaille de mon état de menuisier comme auparavant, et je suis toute la journée debout sur le pied sans que cela me fatigue. Mon pied n'a pas tout à fait autant de force que l'autre : il ne m'empêche pourtant en rien de marcher et de courir.

« J'exerce aussi la profession de marchand de bois, et comme je vais en campagne je fais facilement 20 à 30 kilomètres par jour. Lorsque M. Ollier me fit cette opératian en 1865, il espérait que les os qu'il m'avait enlevés dans le talon et dans l'orteil se remplaceraient. Celui du talon s'est remplacé, en effet, mais celui de l'orteil ne s'est pas refait; il est comme quand j'ai quitté l'hôpital; mais cela ne me gêne en rien et ne me fait pas boiter. »

Le résultat fonctionnel de ces six premières opérations est donc loin d'avoir été aussi défavorable que nous l'avions supposé après avoir perdu de vue nos malades; et si nous ne pouvons rien dire de précis sur l'état anatomique de la région, nous devons être rassuré sur le fonctionnement du membre. Depuis lors cependant, nous n'avons pratiqué qu'une fois cette ablation complète et nous nous sommes comporté autrement dans les cas d'ostéite totale ou presque totale du premier métatarsien.

Dans les cas d'ostéite totale avec invasion déjà effectuée ou imminente des deux articulations limitantes, nous avons pratiqué l'amputation sous-périostée du premier métatarsien pour avoir les avantages de l'ablation totale sous-périostée, sans l'embarras de l'orteil dont nous avons signalé la tendance à se dévier.

Désarticulation sous-périostée du premier métatarsien. — La désarticulation sous-périostée du premier métatarsien nous donne un moignon beaucoup mieux matelassé que la désarticulation ordinaire. La saillie souvent douloureuse du premier cunéiforme est évitée. Cet os se perd dans la masse des parties molles, et se continue avec un prolongement ostéo-fibreux, très appréciable chez les sujets jeunes. Dans un cas nous avons amputé en même temps la moitié du premier cunéiforme

(nous l'avons plusieurs fois abrasé dans d'autres), et le malade que nous avons pu suivre pendant plusieurs années marchait très bien, quoique le point d'appui se fît sur le second métatarsien. C'est cette extrémité qui remplace toujours, comme point d'appui principal, le premier métatarsien enlevé. Mais quand le sujet se soulève pour marcher, il touche le sol par le coussinet interne qui, dans la station, constitue même un point d'appui secondaire si le malade porte une chaussure exhaussée un peu à ce niveau. La conservation des sésamoïdes sert beaucoup à augmenter l'épaisseur du coussinet[1].

Conservation de la base du métatarsien; ablation de la diaphyse et de la tête sans l'épiphyse. — L'extrémité postérieure de l'os, qui normalement fait partie de la voûte plantaire et ne touche pas le sol, tend de plus en plus à s'affaisser après la suppression de la partie antérieure. Il faut donc la conserver, toutes les fois que l'articulation métatarso-cunéenne est saine ou n'est pas immédiatement menacée. Chez les jeunes sujets, la présence de l'épiphyse indiquera la limite de la résection, mais il faut conserver, bien entendu, la plus grande longueur possible de l'os en arrière. On y gagnera, au point de vue de la solidité du point d'appui, et on aura, toutes choses égales d'ailleurs, plus de néoformation osseuse dans le reste de la gaine qu'après une ablation complète.

Après l'ablation de la partie antérieure de l'os, la voûte plantaire s'affaisse, et le point d'appui se fait d'abord sur la tête du second métatarsien et se partage ensuite entre cette tête et la base du premier. Plus le fragment postérieur du métatarsien sera long, meilleur sera nécessairement le résultat orthopédique et fonctionnel.

Après les résections pratiquées chez des adolescents pour des ostéites nécrotiques succédant à une inflammation aiguë, nous avons observé la reconstitution d'un métatarsien toujours plus court que le métatarsien primitif, mais assez épais pour former en avant un renflement solide, dont la saillie était augmentée par les sésamoïdes que la rétraction musculaire avait attirés en arrière dans les mêmes proportions. L'orteil est toujours en retrait. Nous avons noté des raccourcissements du bord interne du pied de un à deux centimètres, dus à ce retrait du gros orteil. Pour diminuer ce raccourcissement et empêcher, soit le déplacement en masse, soit la flexion de l'orteil, il faut le soumettre pendant quelque temps aux tractions continues. L'action rétractive des muscles se continue longtemps chez certains sujets, lorsque la région est restée sensible et irri-

1. Les os sésamoïdes ont été réséqués deux fois isolément par Hilton, et cette opération fut suivie d'une ankylose de l'articulation métatarso-phalangienne. (Hancock. *Anatomy and surgery of the human foot*, p. 453.) Nous avons essayé une fois de faire cette opération à cause de la dénudation d'un de ces os au fond d'un trajet suppurant, mais comme nous trouvâmes les surfaces articulaires malades dans l'articulation métatarso-phalangienne, nous réséquâmes cette articulation et enlevâmes les deux sésamoïdes. Plusieurs fois nous avons abrasé ces os superficiellement altérés.

table; et alors, dès que le retrait de l'orteil est arrêté par la rencontre d'un obstacle métatarsien, la première phalange s'étend et la seconde se fléchit, si l'on ne soumet pas l'orteil à l'extension continue.

A part les cas d'ostéo-myélite nécrotique ou de résection traumatique secondaire dans lesquels la gaine périostique s'est hyperplasiée, la reproduction du métatarsien est pauvre et tout à fait insuffisante pour représenter l'os enlevé. Dans les ostéites tuberculeuses chroniques, nous n'avons jamais obtenu de tige osseuse qui pût rappeler la forme et les proportions de l'os primitif.

Dans un cas où nous avions conservé le cinquième postérieur de l'os, le malade se trouvait un an après dans l'état suivant[1] : « L'orteil retiré d'un centimètre seulement est dans sa direction normale; il est mobile dans le sens de la flexion et de l'extension. La deuxième phalange peut être appuyée avec force contre terre quand le pied est posé à plat. La saillie de l'éminence thénar n'est pas aussi forte que celle du côté opposé, mais elle est suffisante pour qu'elle touche le sol quand le pied est posé par terre; et quand le malade relève le talon pour faire le pas, le poids du corps porte en partie sur cette saillie. »

Dans un autre cas où nous avions conservé le quart postérieur de l'os, nous avons constaté au bout de deux ans le résultat suivant. Il s'agissait d'une petite fille opérée à l'âge de huit ans.

Le gros orteil est relevé naturellement et n'appuie pas tout à fait sur le sol quand le pied est posé à plat. Il est retiré en arrière, d'un centimètre environ, mais comme l'orteil sain est plus long que le deuxième, l'orteil opéré donne au contour du pied opéré une forme plus élégante. Il est mobile sur le métatarsien avec lequel il s'articule. Il exécute des mouvements en tous sens à peu près aussi étendus que du côté sain. Le pied dans son ensemble a une direction normale. Dans la marche qui est très facile et amais douloureuse, l'orteil n'appuie pas sur le sol. Il ne s'appuie que lorsque le malade se tient sur la pointe du pied. — Le malade peut se tenir sans peine dans cette attitude *sur* le pied malade seul et s'y maintenir pendant une demi-minute au moins. Le point d'appui principal se fait sous les têtes du deuxième et du cinquième métatarsien.

Aucune gêne, aucune douleur.

Les affections diverses (ostéo-myélites simples ou tuberculeuses) qui sont limitées au corps du métatarsien doivent être traitées par l'abrasion, l'évidement, l'ablation des séquestres ou la résection du corps de l'os, mais sans intéresser les articulations limitantes. Comme il est important de conserver les saillies et la longueur de l'os, les opérations économiques doivent toujours être préférées lorsqu'elles sont suffisantes. Plusieurs fois nous avons trépané le premier métatarsien pour des ostéites douloureuses. Il faut, en un mot, se conduire pour cet os, comme nous

1. *Mémoire du congrès de Lille*, p. 19.

l'avons indiqué pour les os qu'il est important de conserver dans leur forme et leur longueur.

Résections orthopédiques du premier métatarsien. — Les déviations du gros orteil sont tellement prononcées dans certains cas et tellement gênantes (*Hallux valgus*) qu'elles nécessitent la résection des os. Il faut en excepter les déformations survenues chez les goutteux et les vieux rhumatisants auxquelles il vaut mieux ne pas toucher. On les a attaquées depuis longtemps par la résection de la tête du premier métatarsien, et l'on peut se borner à réséquer la diaphyse sans toucher à l'articulation (Reverdin). Ces opérations sont parfaitement indiquées dans les cas où la difformité est une cause incessante de gêne et de douleurs, et ne peut être ni corrigée ni soulagée par les appareils orthopédiques. Mais, en réalité, elles nous paraissent rarement nécessaires, vu le nombre considérable de ces déformations qui sont rendues à peu près indolentes par une bonne chaussure, malgré la déviation extrême et même la superposition des orteils[1]. La résection réussira surtout dans les déviations d'origine traumatique, ou du moins de cause locale, qui présenteront les meilleures conditions au point de vue de la guérison définitive, dès que l'orteil aura pu être remis en place par la suppression de la tête du métatarsien; nous n'y avons eu recours que dans les cas de ce genre.

2. — *Ablation et résection du cinquième métatarsien.— Désarticulation et amputation sous-périostées de cet os.*

Le cinquième métatarsien est, après le premier, celui qui a le plus d'importance au point de vue de la constitution du pied. Il est donc intéressant d'étudier les effets de sa résection ou de son ablation totale. Nous l'avons plusieurs fois enlevé partiellement et trois fois seulement dans sa totalité. Quand il a été réséqué sur une certaine longueur à sa région moyenne, les parties restantes tendent à se rejoindre, la partie antérieure étant attirée en arrière avec l'orteil qui la termine. Lorsqu'il a été enlevé complètement, les points d'appui du bord externe du pied ont lieu sur le cuboïde en arrière et sur la tête du quatrième métatarsien en avant. Le malade marche pendant longtemps sur le bord interne du pied, en s'appuyant principalement sur la saillie du premier métatarsien.

Comme après la plupart des résections de ces organes, le pied reste longtemps douloureux et la marche est difficile, mais peu à peu l'accommodation se fait et les douleurs qui avaient été occasionnées par l'irritation ou par la compression des nerfs plantaires, s'atténuent et disparaissent. Ce qu'il y a d'important à conserver, c'est la base de l'os et son apophyse postérieure. Comme pour le premier métatarsien, la présence

1. V. pour le traitement de ces difformités : Blum; — *Chirurgie du pied*; Paris, 1888.

de la partie postérieure facilitera beaucoup le rétablissement des fonctions de l'avant-pied.

L'épiphyse se trouvant à la partie antérieure de l'os, l'extrémité phalangienne sera plus souvent atteinte que l'extrémité cuboïdienne dans les ostéites spontanées. La saillie et la portion superficielle de son apophyse postérieure l'exposent, tout particulièrement, aux ostéites traumatiques.

Comme tous les métatarsiens, cet os se reproduit mal dans les formes carieuses de l'ostéite malgré la conservation de la gaine périostique, et nous n'avons jamais vu l'apophyse postérieure se reconstituer avec sa forme et son volume primitif. Dans la dernière ablation complète que nous avons faite il y a neuf mois, l'os enlevé a été remplacé par une traînée ostéo-fibreuse, encore souple malgré la présence de quelques noyaux manifestement osseux. L'orteil s'était retiré en arrière de 15 millimètres. Nous avons eu assez souvent à pratiquer l'évidement de cet os à la suite de l'ostéo-myélite.

La désarticulation sous-périostée aura pour cet os les avantages que nous lui avons partout reconnus. Il se formera dans la gaine périostique une tige osseuse ou ostéo-fibreuse qui renforcera le bord externe du pied, limitera son atrophie et matelassera en bas et en dehors les nouveaux points d'appui du pied.

3. — *Ablation et résection des métatarsiens médians.*

Nous avons plusieurs fois reséqué la tête des métatarsiens médians sans toucher à la phalange correspondante. L'orteil mal soutenu se retire alors en arrière, et comme il est bridé par les orteils latéraux, il se retire directement sans se dévier. Il n'est pas alors une cause de gêne ni de douleurs, mais il est sans utilité. Aussi dès qu'on se trouve en présence d'ostéites étendues à la plus grande longueur de l'os, vaut-il mieux en réséquant le métatarsien retrancher l'orteil correspondant. Il est quelquefois nécessaire d'enlever plusieurs métatarsiens voisins, et même les os du tarse contigus. Les métatarsiens conservés se rapprochent ; le pied se retrécit et les malades finissent par marcher très solidement avec une bonne chaussure quand le premier métatarsien est intact. Ces résections atypiques donneront lieu aux mêmes réflexions que les tarsectomies complexes que nous avons étudiées plus haut. Elles sont surtout indiquées chez les jeunes sujets dans les tuberculoses locales et limitées. Dans les formes diffuses envahissant plusieurs métatarsiens à la fois, il vaut mieux amputer et recourir à ce moyen le plus tôt possible.

Les métatarsiens latéraux seront abordés par une incision latérale sur le bord libre de l'os ; les métatarsiens médians par une incision dorsale intertendineuse, et interfasciculaire entre les faisceaux du muscle pédieux.

Quand les articulations phalangiennes correspondantes sont ouvertes ou que la tête doit être sacrifiée, pour un motif ou pour un autre, l'extirpation de ces divers os ne présente pas de difficulté, surtout pour les métatarsiens latéraux. La gaine périostique étant incisée tout le long et à quelques millimètres au delà des limites de l'os qui est superficiel et facile à aborder, on la détache sur chaque lèvre de la plaie, en commençant par la tête. A mesure qu'on libère celle-ci, on la soulève avec un davier et on rend graduellement accessibles les divers points du corps de l'os. L'extrémité postérieure du premier métatarsien, épaisse, large et profonde, ne peut être bien abordée que de cette manière. Le cinquième est plus facile à extraire. Les métatarsiens médians peuvent être enlevés de la même manière; mais si l'on ne doit faire qu'une ablation incomplète et conserver l'articulation métatarso-phalangienne, il faut sectionner l'os par le milieu avec une cisaille et en soulever successivement les deux bouts. Lorsqu'on ne doit pas enlever la base, il vaut mieux fragmenter l'os sur place et enlever ce qui est malade par excision parcellaire. On évite de cette manière les tiraillements et les déchirures de l'articulation tarso-métatarsienne.

4. — Du traitement consécutif des résections des métatarsiens. — Extension continue des orteils pour diminuer leur retrait et empêcher leurs déviations consécutives.

Quand l'orteil est isolé de son métatarsien, il est flottant, pour ainsi

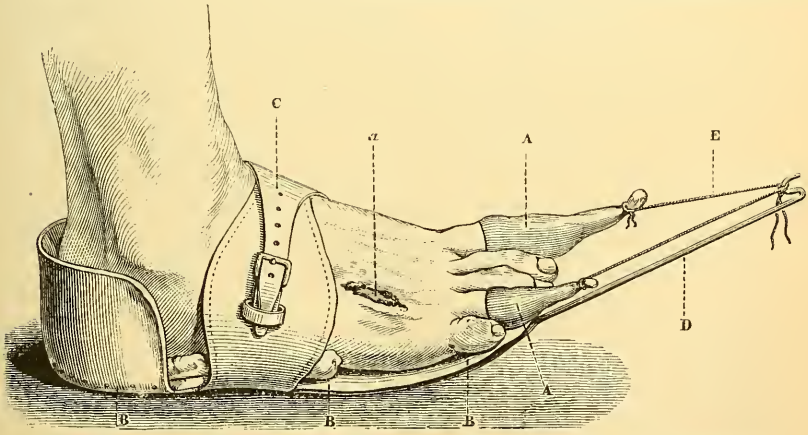

Fig. 467. — Appareil pour l'extension des orteils après l'ablation des métatarsiens.

AA. Doigts de caoutchouc enveloppant l'orteil et fixés par un cordon B à une tige D qui est adaptée à une semelle de bois. Ces doigts de caoutchou ne sont bons que pour l'extension intermittente. Pour l'extension continue, il faut fixer le fil au doigt au moyen de bandelettes emplastiques (diachylum à la glue). — C. Courroie pour fixer la semelle. — *a*. Plaie résultant de la résection du quatrième métatarsien. — *Une bandelette de diachylum est préférable au doigt de caoutchouc représenté dans la figure.* On peut aussi passer un fil dans une perforation de l'ongle, près du bord libre, mais ce dernier mode de traction n'est pas longtemps toléré.

dire, et il obéit à la rétraction lente, mais incessante, des tissus fibreux

et des muscles qui s'insèrent sur lui. Les extenseurs des orteils tendent à les attirer sur le dos du pied, et les interosseux à fléchir les premières phalanges et à étendre les deux autres.

Pour prévenir ces déviations, il faut retenir les orteils dans leur direction normale et les soumettre à une extension continue ou du moins intermittente. On peut improviser ces appareils à extension en ajoutant une tige dans la direction du pied à la gouttière ou à l'attelle plâtrée. Nous nous servons habituellement d'une semelle en bois disposée dans ce but. Nous la représentons ici (fig. 467).

Quand l'orteil est dans une bonne direction, il ne faut pas chercher à lui rendre toute sa longueur par l'extension continue. On doit toujours, même dans les cas les plus favorables à la régénération, le laisser se raccourcir un peu. La néoformation osseuse, étant très limitée dans cette région, sera plus utile si elle est ramassée en une masse globuleuse que si elle forme une tige mince et sans consistance.

5. — *D'une forme d'ulcères tuberculeux du dos du pied, cutanés en apparences, mais d'origine osseuse profonde. — Evidement ou résections des métatarsiens correspondants.*

Nous avons rencontré plusieurs fois sur le dos du métatarse, comme à la main sur la face dorsale de la région métacarpienne, des ulcères généralement torpides, quelquefois végétants et papilliformes, d'étendue très variable, atteignant les dimensions d'une pièce de cinq francs, et qui, au premier abord, paraissaient superficiels et n'être que des scrofulides cutanées. Nous en avons vu un vers le bord interne du pied qu'on avait raclé, cureté, cautérisé plusieurs fois, et qui se reproduisait toujours avec le même caractère. Une petite dépression située vers le milieu de l'ulcère, sous le tendon extenseur, était restée inaperçue : nous y introduisîmes un stylet et nous pénétrâmes dans un petit foyer tuberculeux du premier métatarsien. Ce qui peut induire en erreur quand on n'a pas l'attention dirigée sur ce point, c'est que l'ostéite a une forme torpide dès le début et qu'il n'y a pas de tuméfaction osseuse évidente. Elle est, du reste, dissimulée profondément lorsque la lésion part des métatarsiens médians. L'ulcération cutanée est ici le résultat d'une inoculation de la tuberculose de l'os à la peau. Pour la guérir, il faut enlever l'os ou au moins l'évider profondément et le cautériser énergiquement.

6. — *De l'inégalité du développement des orteils après les inflammations du métatarse ; atrophie et rétraction des orteils après les ostéo-myélites des divers métatarsiens.*

Les ostéites des métatarsiens, inflammatoires ou tuberculeuses, survenues dans l'enfance, donnent lieu non seulement à des raccourcisse-

ments des métatarsiens eux-mêmes, mais à des arrêts de développement des orteils souvent très considérables, de sorte que la forme du pied en est altérée d'une manière très disgracieuse. L'orteil est non seulement en recul sur les autres, mais il est plus petit, pâle, froid, atrophié en un mot. Si l'altération du cartilage épiphysaire se produit dans la première enfance, il peut en résulter à l'âge adulte un retrait de l'orteil correspondant s'élevant jusqu'à 3 et même 4 centimètres. L'orteil atrophié est caché et perdu, pour ainsi dire, entre les orteils voisins. Le plus souvent il n'est pas douloureux; mais nous avons dû quelquefois en pratiquer l'amputation. Cet arrêt de développement, inévitable après les ostéites juxta-épiphysaires ou les opérations (évidements) qui ont détruit le cartilage de conjugaison, est un motif pour amputer délibérément, dès l'enfance, le métatarse et l'orteil correspondant dans les cas de désordres graves : lorsque par exemple l'ostéo-myélite du métatarsien s'accompagne de la suppuration de l'articulation phalangienne. L'amputation immédiate est, en pareil cas, d'une sage prévoyance au point de vue esthétique.

Quand la lésion porte sur le cinquième métatarsien, le petit orteil forme un appendice flottant et atrophié contre la base du quatrième orteil. Quand c'est le premier métatarsien qui a été le siège de l'ostéite l'extrémité de l'orteil peut être en retrait de 2 centimètres. D'autre part, comme on peut le prévoir d'après notre théorie générale de l'accroissement pathologique, on observe quelquefois l'allongement des orteils par l'effet du développement hypertrophique du métatarsien correspondant. Le fait se produit lorsque l'ostéo-myélite s'est trouvée au degré voulu pour hyperplasier le cartilage de conjugaison et le rendre plus fécond.

B. — RÉSECTIONS DES ARTICULATIONS TARSO-MÉTATARSIENNES.

Les bases de divers métatarsiens avaient été régulièrement excisées avec les os du tarse correspondants par Moreau, Champion et autres chirurgiens, mais, avant Michel[1], on n'avait pas donné de procédé pour réséquer méthodiquement et dans la même opération la base de tous les métatarsiens. En 1863, le chirurgien de Strasbourg proposa dans ce but quatre incisions antéro-postérieures : deux latérales, deux dorsales. De ces dernières, l'une passe sur la face supérieure du deuxième métatarsien et du deuxième cunéiforme, l'autre entre le troisième et le quatrième métatarsien. Ce sont à peu près les incisions que nous avons adoptées pour la tarsectomie antérieure totale; nous les faisons seulement plus en arrière et avec plus de soin pour ne point couper le pédieux; nous conservons de plus la gaine périostéo-capsulaire dont Michel ne s'était pas occupé.

1. Moussu; *Résection de l'artic. tarso-métatarsienne.* — Thèse de Strasbourg, 1864.

En 1864, nous faisions par des incisions analogues une opération atypique portant sur la base des métatarsiens et la rangée des os du tarse. Nous enlevâmes avec la gouge tout ce qui était friable et ramolli, puis nous passâmes le fer rouge dans toute l'étendue de la plaie, d'un côté à l'autre. On voyait le jour à travers cette tunnellisation tarso-métatarsienne. Cette opération a été rapportée dans notre *Traité de la régénération des os* (p. 275, t. II); mais elle est plus intéressante aujourd'hui parce que nous pouvons dire ce qu'est devenue la malade. Elle avait 15 ans au moment de l'opération. Nous lui enlevâmes quelques mois après la presque totalité du calcanéum. Elle a 41 ans aujourd'hui et se porte parfaitement bien. Elle marche sans appareil, n'a jamais plus souffert de son pied. Le tarse et le métatarse sont parfaitement rejoints et sans être ankylosés sont très solidement unis l'un à l'autre. La malade peut marcher, courir, et se tenir sur la pointe du pied, l'autre pied levé en l'air.

Nous avons refait depuis lors quatre fois la même opération; mais nous avons été dans un cas obligé d'amputer le pied peu de temps après, et le résultat d'un autre cas est resté inconnu. Nous craignons qu'il n'ait été mauvais. Le troisième et le quatrième cas eurent un résultat aussi bon que celui que nous avons rapporté.

En 1871, Watson (d'Édimbourg) fit connaître cinq cas de succès de cette opération qu'il pratiqua par deux grandes incisions latérales. Il enleva la base de tous les métatarsiens et tout le tarse antérieur. Un sixième cas se termina par l'amputation du pied.

Nous renvoyons à ce que nous avons déjà dit à propos de la tarsectomie antérieure sur les indications de ces opérations et sur leurs conditions de succès. La résection simultanée de la base des métatarsiens n'en change pas le caractère. Il en résulte seulement un raccourcissement plus grand du pied.

Dans un cas récent de résection tarso-métatarsienne bornée au cuboïde et aux deux derniers métatarsiens, nous avons constaté une guérison rapide, mais il est resté des douleurs vives, et limitées à un point de l'avant-pied, que nous ne pouvons expliquer que par un névrome d'un des filets du nerf plantaire externe. Notre malade en souffrait encore cinq mois après l'opération, surtout dans certains mouvements pendant lesquels les métatarsiens encore mal fixés semblaient aller toucher le même point douloureux.

C. — DES RÉSECTIONS DES ORTEILS. — RÉSECTIONS ORTHOPÉDIQUES DU GROS ORTEIL ET DES ORTEILS EN MARTEAU.

C'est surtout aux résections des orteils que s'appliquent les réflexions générales que nous avons faites au début de ce chapitre sur la supériorité

de l'amputation dans la plupart des cas, et sur le peu d'intérêt qu'ont les malades de conserver des organes cachés et dont l'absence n'a pas de grands inconvénients au point de vue fonctionnel. Mais, ici comme partout, il y a des distinctions à faire, et les règles trop absolues ne sont pas acceptables.

Nous aurions à répéter ce que nous avons déjà dit pour les doigts. Certainement il est possible de faire une chirurgie conservatrice aux orteils comme sur les autres segments des membres, et l'on peut arriver par des résections ou des abrasions intra-phalangiennes et inter-phalangiennes à éviter l'amputation. Nous avons réussi, par des abrasions et des cautérisations combinées, à conserver des orteils à des malades qui ne voulaient à aucun prix en faire le sacrifice. Mais c'est là une manière d'agir qu'il ne faut pas ériger en règle générale, et qui ne doit être qu'une exception pour le chirurgien qui se propose de guérir vite et bien.

Il est une catégorie de lésions, et des plus communes, pour laquelle il faut amputer; c'est la tuberculose ostéo-articulaire des orteils avec tuméfaction de l'os (*spina ventosa*) et induration des parties molles. Chez les enfants, sans doute, ces tuberculoses guérissent souvent d'elles-mêmes, avec le temps et un traitement général approprié. Si on peut les laisser tant qu'elles sont torpides, il faut amputer l'orteil dès qu'elles deviennent douloureuses. Chez les sujets adultes, il faut le retrancher le plus tôt possible. Que la lésion soit inter-phalangienne ou métatarso-phalangienne, l'amputation est en somme préférable, excepté pour le gros orteil, où il est avantageux de conserver les phalanges quand la limitation de la lésion tuberculeuse permet de penser à une opération économique. Nous avons fait avec de bons résultats, sur cet orteil, l'évidement de la première phalange sans toucher aux articulations limitantes.

Nous avons pratiqué souvent la résection métatarso-phalangienne du gros orteil, mais avec des résultats variables, en rapport nécessairement avec la forme de la tuberculose et l'étendue de l'altération osseuse. Nous avons été quelquefois obligé d'amputer consécutivement, chez les adultes qui n'avaient pas voulu se décider immédiatement à l'amputation ou auxquels nous avions essayé d'éviter cette mutilation. Mais dans plusieurs cas, et entre autres dans des suppurations d'origine traumatique (plaie articulaire) nous avons eu des résultats excellents au point de vue fonctionnel, par la résection totale de l'articulation. Quelques sujets, que nous avons revus longtemps après, marchaient aussi bien qu'avant leur maladie ou leur accident Quand on n'a pas dépassé le renflement de la tête du métatarsien, le point d'appui physiologique peut se rétablir, quoique cependant la tête du second métatarsien joue alors le principal rôle dans la constitution du talon antérieur.

Dans quelques cas, à la suite d'écrasements de l'orteil suivis de suppuration, nous avons fait ces résections, en enlevant même une fois la totalité de la première phalange, et nous avons conservé un orteil utile, activement mobile et dans une très bonne direction, quoique notablement raccourci.

Nous avons fait aussi la résection traumatique secondaire des deuxième et troisième articulations métatarso-phalangiennes; les orteils se sont retirés vers leur base; ils n'étaient nullement gênants au début, mais nous n'avons pas suivi longtemps nos malades. Ces orteils, s'ils sont bien articulés avec le métatarsien correspondant, reprennent leur mobilité et suivent leurs congénères dans les mouvements d'ensemble, mais il faut toujours se méfier des déviations tardives chez les malades qui n'ont pas le temps ni l'idée de s'occuper de la toilette de leurs pieds. Tôt ou tard, chez les sujets de cette catégorie, les orteils se fléchissent, se mettent en griffe, se dévient, s'excorient, deviennent douloureux, et alors on est obligé de les amputer. Nous en avons vu plusieurs exemples.

Les résections orthopédiques sont surtout applicables au gros orteil ankylosé et dévié, ou bien à l'orteil en marteau.

Nous avons eu à corriger plusieurs fois des directions vicieuses du gros orteil ankylosé ou rétracté à la suite de fractures ou de déviations permanentes. Deux fois nous avons pratiqué la résection cunéiforme de la première phalange ankylosée, d'une part, avec la seconde qui était fléchie sur elle et, de l'autre, avec le métatarsien. Nous avons taillé par la face dorsale un coin à base supérieure et nous avons placé l'orteil en direction rectiligne; dans un cas le coin fut pris sur la diaphyse, dans l'autre sur l'articulation inter-phalangienne elle-même. Chez ces deux sujets, l'orteil fut complètement redressé et la marche ne fut plus douloureuse.

Dans un cas plus récent, il s'agissait d'une flexion forcée de la deuxième phalange survenue sur un de nos réséqués du cou-de-pied avec ablation de l'astragale. On avait laissé tomber l'orteil pendant que le malade avait le pied dans la gouttière, et le redressement ne put pas être effectué plus tard. Il se forma une ankylose fibreuse en flexion, et le bout de l'orteil touchait le sol avant le talon métatarsien. Au bout d'une heure où deux de marche, le bout de l'orteil devenait douloureux, et le malade était obligé de mettre un petit coussin sous le métatarsien. Nous lui réséquâmes l'extrémité antérieure, la tête de la première phalange, sur une étendue de 8 millimètres, et la deuxième phalange fut alors redressée sans peine.

Ces opérations de résection inter-phalangienne se font par une ou par deux incisions latérales. Pour ne couper aucun tendon et dénuder régulièrement les extrémités phalangiennes, nous préférons une incision de chaque côté de l'articulation. On suit, du reste, les règles de la méthode

sous-périostée, et l'on se sert de petits détache-tendons en rapport avec la largeur de l'os qu'on veut réséquer.

Pour les résections métatarso-phalangiennes, on les pratique aussi par deux incisions : toutes les deux dorso-latérales pour les métatarsiens médians; l'une dorso-latérale et l'autre latérale pour les métatarsiens latéraux. Une seule incision peut suffire sans doute pour la plupart de ces opérations, mais nous préférons, comme pour les résections interphalangiennes, en faire deux pour avoir plus d'espace et ne pas être exposé à dilacérer et érailler les tendons et leurs gaines.

Terrier a, dans ces dernières années, recommandé la résection des phalanges pour l'orteil en marteau, et cité devant la Société de chirurgie huit faits en faveur de la bénignité et de l'efficacité de cette opération[1].

Cette opération est parfaitement rationnelle et l'on ne doit pas hésiter à la pratiquer dans les cas rebelles et douloureux, à moins qu'il n'y ait en même temps des rétractions de toutes les phalanges et de l'arthrite dans l'articulation métatarso-phalangienne, dans quels cas il vaudra mieux en finir immédiatement par l'amputation.

Terrier est partisan de la résection totale de l'articulation. Il croit insuffisante la résection de la petite trochlée de la première phalange, et craint que la rencontre d'une petite surface osseuse avec une large surface cartilagineuse ne laisse une pseudarthrose.

Nous croyons qu'avec une résection d'une longueur suffisante de la première phalange[2], on pourra obtenir le redressement dans les déviations les plus avancées, sans section tendineuse et même ligamenteuse. La résection devra être sous-périostée en vue d'assurer la solidité de la nouvelle articulation.

Chez certains sujets atteints de cette difformité, la première phalange présente une longueur démesurée. Elle peut acquérir 3 ou 4 millimètres de plus que la phalange analogue du côté sain. Cet allongement est dû à la difformité elle-même. Par le fait de la flexion permanente de la deuxième phalange, la première n'éprouve plus en avant sa pression physiologique, et elle peut alors se développer librement dans ce sens. La première phalange s'allonge ici plus qu'à l'état normal, comme le fémur dans les cas de flexion permanente du tibia. C'est dans les orteils en marteau ayant commencé dès l'enfance que nous avons particulièrement constaté cet allongement de l'os qui est un argument en faveur de la résection, mais qui n'empêche pas cependant le succès des appareils à redressement, s'ils sont appliqués de bonne heure. La résec-

1. *Bulletin et mémoires de la Société de Chirurgie*, séance du 18 juillet. — *Rapport de M. Terrier sur deux observations d'orteil en marteau traités par résection articulaire* par MM. Brun et Charles. Dans la discussion qui suivit ce rapport M. Térillon annonça cinq faits personnels de cette opération, tous suivis de succès.

2. C'est l'opération qu'ont préconisée en Angleterre W. Adams et Anderson.

tion phalangienne, et à plus forte raison l'amputation de l'orteil, ne doivent être proposées que chez les sujets arrivés ou près d'arriver à la fin de leur croissance. Nous avons toujours réussi au-dessous de l'âge de quatorze ans par les pressions élastiques sur la convexité du doigt fléchi. Une bandelette de caoutchouc, passée par deux petites fenêtres pratiquées sur les côtés de l'orteil dans la semelle sur laquelle repose le pied, forme une anse élastique sous laquelle est introduit l'orteil qui est peu à peu ramené dans la rectitude. La continuité de cette pression, le jour et la nuit, change au bout de quelque temps la direction des orteils les plus difformes, chez les jeunes sujets dont le squelette a encore suffisamment à grandir.

D. — DES RÉSECTIONS TRAUMATIQUES DES MÉTATARSIENS ET DES ORTEILS.

Nous ne voulons parler ici que des résections proprement dites, c'est-à-dire des excisions osseuses dans lesquelles l'orteil ou le bout de l'orteil ont été conservés. Les excisions des métatarsiens avec ablation de l'orteil correspondant ne sont que des amputations dans la continuité du métatarse. D'après tout ce que nous avons déjà dit, ce sont ces dernières opérations qui devront être le plus habituellement pratiquées dans les traumatismes graves, et en particulier dans les fractures comminutives avec plaie. Il est des cas cependant où la résection sera l'opération rationnelle, particulièrement dans les luxations irréductibles de la tête du premier métatarsien ou de la première phalange du gros orteil. La résection de la tête saillante permettra de remettre les parties en place. Déjà proposée par Delpech au commencement du siècle, et exécutée plusieurs fois depuis lors par divers chirurgiens [1], la résection de la tête du premier métatarsien pourra être faite primitivement ou secondairement dans les cas de luxation irréductible. Aujourd'hui cependant, les cas de résection primitive doivent être très rares; on libérera la tête par l'incision méthodique des obstacles, pratiquée à ciel ouvert, et l'on opérera la réduction. La résection ne nous paraîtrait utile qu'au cas où l'articulation serait déjà infectée, ou bien si la tête de l'os était fracturée. Nous n'avons pas eu occasion de faire de résection primitive pour luxation irréductible, mais nous avons retranché la tête dans un cas de luxation ancienne et incomplètement réduite, suivie de phlegmon et de suppuration persistante.

Plusieurs fois nous avons conservé le gros orteil par des résections phalangiennes portant sur les extrémités fracturées. Nous avons fait aussi des résections analogues sur d'autres orteils, mais nous n'avons pas suivi tous nos malades, et nous ne pouvons pas préciser le résultat

1. Voyez l'article Orteil du *Dictionnaire Encyclopédique*, par Paulet.

définitif de toutes ces tentatives. Nous avons retrouvé quelques opérés avec des orteils difformes, mais indolents. Les conditions sont ici tout autres que dans les lésions pathologiques, et ces petites plaies osseuses guérissent bien quand les parties molles sont saines. Mais une amputation simplifie la plaie et rend la guérison plus rapide et plus certaine.

Dans la chirurgie de guerre, les amputations devront être préférées en principe, à cause des conditions de la blessure, de la contusion des tissus et du fracas des parties molles. Les résections n'ont pas donné de brillants résultats dans la guerre d'Amérique. Otis[1] a recueilli 57 cas de résections des métatarsiens, avec 8 morts et 3 résultats inconnus. La résection dans l'articulation métatarso-phalangienne a donné une mortalité bien plus considérable que la résection des métacarpiens seuls. Sur 4 cas de résection métatarso-phalangienne, il y a eu 3 morts! Il ne faut pas cependant se hâter de tirer des conclusions de ces chiffres qui ne peuvent avoir de signification générale au point de vue de la gravité de ces résections. Le nombre des résections métatarso-phalangiennes est surtout trop faible pour permettre une conclusion quelconque. La grande mortalité qu'indique une série de quatre faits ne peut tenir qu'à des causes accidentelles qu'il nous est difficile d'apprécier.

Les pansements antiseptiques changeront dorénavant les indications opératoires en permettant de faire, sans augmentation de gravité de la blessure, toutes les résections que l'intérêt orthopédique réclamera. Tel orteil qu'il eût été sage d'amputer immédiatement il y a vingt ans sera conservé aujourd'hui par une résection régulatrice des surfaces fracturées. C'est pour les blessures du gros orteil que ces tentatives conservatrices seront particulièrement justifiées.

1. *Loc. cit.* — *Part third*, p. 623.

CHAPITRE XXV

DE LA CROISSANCE DU MEMBRE INFÉRIEUR APRÈS LES RÉSECTIONS ET LES AMPUTATIONS PORTANT SUR LES DIFFERENTS SEGMENTS.

Sommaire. — Des causes multiples qui influent sur l'accroissement du membre inférieur après les résections et les amputations. — Nouveaux faits expérimentaux. — De l'accroissement du membre dans les cas d'ostéo-arthrite tuberculeuse traités par l'expectation et la conservation absolue; différence des résultats suivant le siège des foyers tuberculeux.

De la fertilité relative des divers cartilages de conjugaison; de la part proportionnelle qu'ils prennent à l'accroissement du membre inférieur, et du raccourcissement relatif qui suit leur ablation dans les différentes résections. — Distribution inégale de l'atrophie sur les différents segments; atrophie des segments éloignés du tronc. — Atrophie du pied dans les lésions du genou et de la hanche. — Atrophie des diverses parties du pied dans les résections propres de cet organe. — Développement inégal des orteils. — De l'inégalité des membres inférieurs antérieure à la résection; origine pathologique de certaines inégalités réputées congénitales; perturbations apportées par les congestions aiguës des régions juxta-épiphysaires pendant la période de croissance.

§ I. Des causes multiples qui influent sur l'accroissement du membre inférieur après les résections et les amputations. — De son accroissement dans les cas d'ostéo-arthrite tuberculeuse traités par l'expectation et la conservation absolue.

Nous nous sommes déjà occupé des effets de la résection de la hanche et du genou sur l'accroissement ultérieur du membre, et nous avons appuyé, sur des faits expérimentaux et cliniques, les règles qui doivent nous guider pour la pratique de ces résections dans le jeune âge. Nous croyons cependant utile d'y revenir ici, soit pour en faire une étude d'ensemble, soit pour exposer des faits qui n'ont pu trouver place dans nos démonstrations précédentes.

Nos anciennes expériences, qui nous ont permis de déterminer la loi d'accroissement des os des membres, doivent être toujours invoquées pour interpréter les résultats des diverses résections, et faire prévoir ceux qu'on peut en attendre selon que les organes de l'accroissement ont été plus ou moins respectés. Elles résolvent ainsi le point le plus important de la question. Mais de nouvelles expériences sur l'accrois-

sement compensateur nous ont apporté des faits nouveaux qui nous permettent aujourd'hui de faire une étude plus complète de ces phénomènes d'accroissement, et surtout d'interpréter des faits jusqu'ici inexplicables et qui paraissaient exceptionnels ou anormaux.

Un premier fait se dégage de ces expériences, c'est que le déficit qu'on constate sur les os privés de leur cartilage conjugal par la résection ne représente pas exactement la hauteur de la colonne osseuse qu'aurait produite ce cartilage conjugal, s'il eût évolué normalement. Ce déficit est diminué dans une certaine mesure par l'hyperplasie du cartilage de conjugaison conservé.

Lorsqu'on peut récupérer une certaine longueur d'os par la résection sous-périostée, on diminue d'autant le raccourcissement définitif, mais nous avons vu, à propos des résections du coude et de l'épaule, combien la néoformation longitudinale était moins considérable qu'on ne le supposait à première vue (t. I, chap. v), et combien la néoformation latérale avait plus d'importance. La compensation longitudinale dans les résections articulaires se fait autant par l'hyperplasie du cartilage de conjugaison restant que par la néoformation longitudinale de la tige osseuse. La difficulté de reconnaître, dans les résections faites depuis longtemps, les limites de la portion nouvelle et de la portion ancienne de l'os avait jusqu'ici fait commettre beaucoup d'erreurs dans ce sens. Entre la portion nouvelle et la portion ancienne, irritée par l'opération et transformée par l'ostéite consécutive, il n'était pas possible de se reconnaître au bout de plusieurs années; et c'était une erreur que d'attribuer uniquement à la néoformation longitudinale ce qui était en moins de la hauteur de la colonne enlevée, c'est-à dire la diminution du déficit osseux occasionné par la résection elle-même. Aujourd'hui, après les expériences que nous avons rapportées dans le chapitre XVII du tome II, et dans le chapitre consacré à la résection de la hanche, nous avons la clé de ces différences et l'explication complète du mode d'accroissement des os réséqués.

La même hyperplasie compensatrice du cartilage de conjugaison restant dans les os réséqués s'observe à la suite des résections du genou et du cou-de-pied, et pour en donner une démonstration d'ensemble, nous représenterons ici les résultats d'une expérience récente faite sur un chien par notre chef de laboratoire, M. Mondan, qui en a lui-même dessiné les pièces. Après la résection totale du genou par la méthode sous-périostée, il s'était reproduit une articulation mobile, déterminée par la rencontre et l'adaptation de tubérosités nouvelles en forme de condyles, rendues régulières par des masses fibreuses ou chondroïdes qui ont été enlevées dans la dissection de la pièce; les portions ossifiées seules ont été conservées.

L'hyperplasie compensatrice a été ici relativement très considérable:

Fig. 468, 469, 470 et 471. — *Expérience sur l'allongement compensateur du fémur et du tibia après la résection du genou.* — Démonstration de l'hyperplasie des cartilages de conjugaison supérieur du fémur et inférieur du tibia par l'implantation d'un clou au milieu des os, faite avant la résection du genou. — *Réduction d'un tiers.* — Les clous avaient été implantés sur les deux membres quatre jours avant. Le membre droit fut laissé intact après l'implantation des clous, et l'on pratiqua une résection ultra-épiphysaire sur le genou gauche. La partie qui est au-dessus du clou pour le fémur, au-dessous pour le tibia, et qui n'a pas été touchée dans la résection, s'est accrue, du côté opéré, de 12 millimètres de plus pour le fémur, et de 9,5 pour le tibia.

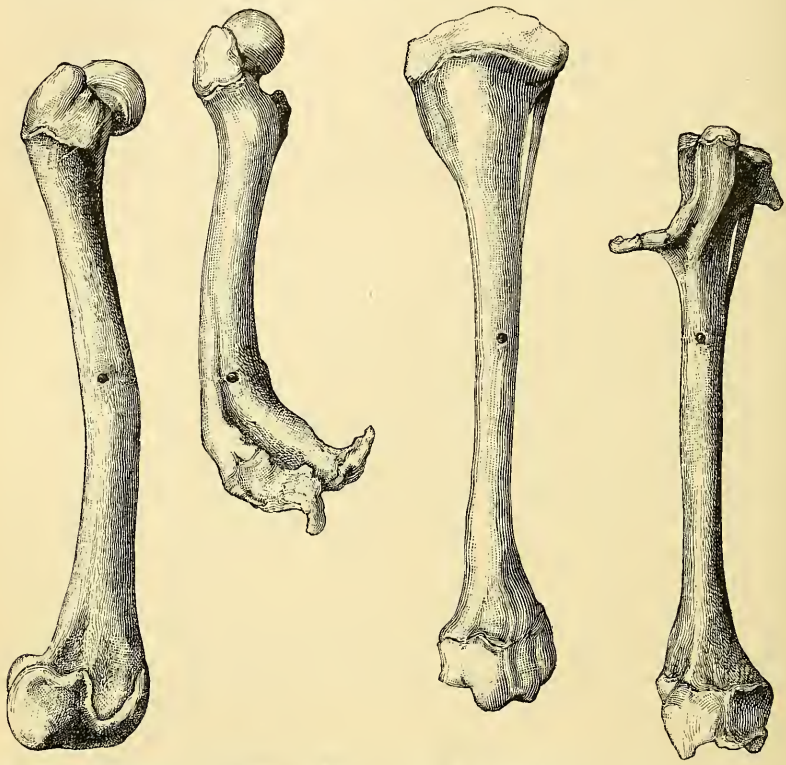

Fig. 468 —Fémur sain dans la diaphyse duquel un clou de plomb a été implanté. Par erreur ce clou n'a pas été mis au milieu de l'os; il se trouvait à 33 millimètres de l'extrémité inférieur et à 42 de la supérieure.

Fig. 469. — Fémur dont l'extrémité inférieure a été réséquée quatre jours après l'implantation du clou au milieu de la longueur de l'os. — Clou placé exactement à 37^{mm},5 de chaque extrémité.

Fig. 470. — Tibia sain. — Clou implanté à 3 millimètres plus près de l'extrémité supérieure, à 33^{mm},5 et à 36^{mm},5 de l'extrémité inférieure.

Fig. 471. — Tibia dont l'extrémité supérieure à été réséquée. — Clou planté à égale distance, à 35 millimètres de chaque extrémité.

Dans les figures 468 et 470 les clous de plomb n'avaient pas été placés exactement au milieu des deux os; *mais on a tenu compte de la différence dans les calculs.* Dès que le point de repère est invariable, il est toujours possible de mesurer l'accroissement longitudinal qui s'opère uniquement par le cartilage de conjugaison et de corriger ainsi une erreur commise au moment de l'implantation des clous.

elle augmente d'un tiers environ l'accroissement physiologique de l'extrémité supérieure du fémur, et d'un peu plus d'un cinquième l'accroissement de l'extrémité inférieure du tibia. Elle est de 12 millimètres pour le fémur et de $9^{mm},5$ pour le tibia. Cet accroissement de $21^{mm},5$ pour les deux os réunis représente le septième de l'accroissement total de ces mêmes os pendant la durée de l'expérience. Au moment où les clous ont été implantés, les deux os réunis avaient une longueur de 15 centimètres. Cent dix-huit jours après, au moment où l'animal a été sacrifié, les os du côté sain mesuraient 297 millimètres; ils avaient donc gagné 147 millimètres.

Si, d'autre part, nous considérons l'accroissement des extrémités inférieure du fémur et supérieure du tibia correspondants (parties qui ont été réséquées à gauche), nous trouvons que le côté laissé intact a gagné par ces extrémités seules $83^{mm},5$. C'est là le déficit que nous devrions trouver sur le membre opéré, s'il n'y avait eu aucune reproduction par le périoste et si l'accroissement compensateur n'avait pas eu lieu; or, nous trouvons seulement $47^{mm},5$ de raccourcissement. Donc 36 millimètres ont été gagnés : 15 par la reproduction osseuse[1] et 21,5 par l'accroissement compensateur. Ce dernier chiffre est le quart de 83,5 qui représente la hauteur de la colonne osseuse formée dans le membre sain par les deux cartilages d'accroissement enlevés par la résection sur l'autre membre. D'où nous devons conclure que l'*accroissement hyperplasique des cartilages de conjugaison restant dans les os réséqués peut compenser le quart du déficit osseux que devrait amener l'absence des deux autres cartilages enlevés par la résection.*

Cette proportion n'est pas toujours la même; elle varie pour des animaux de même espèce, non seulement avec la durée de l'expérience, mais avec l'âge de l'animal, l'inflammation qui suit l'opération et le résultat fonctionnel de la résection. Il y a aussi des différences inexplicables qui tiennent probablement à l'inégalité des réactions que peuvent présenter les sujets sur lesquels on opère[2].

Mais le fait général se reproduit toujours. Il faut donc tenir grand compte de cet élément important dans l'appréciation des causes qui influent sur l'accroissement du membre après une résection ultra-épiphysaire. Nous trouverons dans ce fait expérimental le moyen d'expliquer les résultats contradictoires qui ont été observés chez l'homme après la résection du genou.

1. Il est difficile de mesurer la hauteur exacte de la partie reproduite pour chaque os à cause de l'inégalité des prolongements condyliens et des masses fibreuses non ossifiées qui les nivellent. Nous n'avons tenu compte que de la colonne osseuse.

2. Dans une expérience analogue faite sur un chien de la même portée, et qu'on a laissé vivre six mois et demi, l'accroissement compensateur était un peu moindre; il représentait le cinquième de l'accroissement physiologique, au lieu du quart constaté dans l'expérience dont les pièces sont figurées ici.

Dans l'expérience que nous venons de rapporter, un quart environ du déficit osseux que l'on aurait dû s'attendre à constater, d'après les faits connus jusqu'ici, à la suite du retranchement des extrémités fémoro-tibiales, a été récupéré par l'hyperplasie des cartilages de conjugaison supérieur du fémur et inférieur du tibia. Si nous devions avoir exactement le même rapport chez l'homme, nous aurions une compensation très appréciable et de la plus grande importance pour le fonctionnement ultérieur du membre. *Si, par exemple, après une résection ultra-épiphysaire du genou nous pouvions nous attendre à un raccourcissement total de 20 centimètres par le fait seul de la suppression des cartilages de conjugaison, nous n'en constaterions en réalité que quinze.*

Cet accroissement de la portion supérieure du fémur a été observé sur l'homme par Petersen[1] qui, dans l'autopsie d'un jeune sujet réséqué par Esmarch cinq ans auparavant, trouva que la distance de l'extrémité supérieure de la tête au petit trochanter etait : du côté opéré, de 105 millimètres, tandis que du côte sain la distance entre les mêmes points n'était que de 88 millimètres. Ce fait est très important; malheureusement le seul procédé de mensuration applicable, dans le cas présent, ne pouvait avoir toute la rigueur désirable. Nous savons, en effet, que les trous nourriciers ne sont pas toujours au même niveau des deux côtés, et qu'il y a quelquefois, chez l'homme et chez les animaux, d'assez grandes différences sous ce rapport entre les fémurs d'un même sujet.

Nous n'avons rien de plus à ajouter à ce que nous avons dit depuis longtemps sur l'accroissement des os entiers situés au-dessus et au-dessous de la résection. Nous rappellerons seulement qu'après les amputations de jambe pratiquées dans l'enfance, le fémur du côté amputé s'allonge toujours plus que le fémur du côté sain. Nos anciennes expériences (1863) l'ont depuis longtemps démontré et nous l'avons plusieurs fois vérifié sur l'homme.

Il en est ainsi pour toutes les amputations, même pour les désarticulations tibio-tarsiennes, dans lesquelles nous avons constaté un allongement du tibia et du péroné.

Chez le malade dont nous avons figuré le moignon (page 700), nous avons trouvé un allongement du tibia et du péroné de 9 à 10 millimètres. L'amputation avait été pratiquée à l'âge de seize ans. Y avait-il déjà un peu d'allongement atrophique avant l'opération? nous ne pouvons le dire, le membre n'ayant pas été mesuré à cette époque. L'allongement ne porte pas sur tous les segments du membre; chez notre malade les deux membres inférieurs sont égaux, de la malléole à l'épine iliaque. Un raccourcissement du fémur de 1 centimètre compense l'allongement exagéré du tibia.

1. *Quinzième congrès des chirurgiens allemands*, tenu à Berlin en 1886.

Dans tous ces phénomènes on trouve toujours mêlées deux causes qui se contrarient et se neutralisent souvent: l'atrophie générale de tous les tissus du membre et l'irritation transmise au cartilage de conjugaison, ou bien encore la diminution de pression. Si nous laissons ce dernier élément, et si nous ne tenons compte que des deux autres, nous trouverons des effets contraires selon que l'un prédominera sur l'autre.

Dans les ostéo-arthrites anciennes, accompagnées d'inactivité fonctionnelle, l'atrophie domine et porte successivement ou simultanément sur les divers segments du membre; et elle peut être portée au point que l'irritation indirecte du cartilage de conjugaison reste tout à fait stérile et ne provoque pas de compensation appréciable. C'est pour cela que l'accroissement est si différent chez les divers réséqués et qu'on peut citer des faits pour ou contre notre théorie, si l'on ne cherche pas d'abord à se rendre compte des conditions dans lesquelles ils se sont produits.

Pour que les causes excitatrices de l'accroissement aient un effet appréciable, il faut que le membre puisse reprendre ses fonctions et se soustraire aux influences atrophiantes de l'immobilité et aux troubles de nutrition qui surviennent lorsqu'il est renfermé dans des bandages, à l'abri de l'air, de la lumière et des excitants physiologiques.

Nous avons déjà, en nous occupant des résections du genou, cité quelques exemples d'atrophie considérable du membre inférieur à la suite des résections ultra-épiphysaires, et nous pourrions en rapporter de nouveaux publiés récemment. Mais il ne s'agit plus aujourd'hui de multiplier ces faits qui ne sont contestés par personne; il s'agit de les interpréter et de dire pourquoi des opérations en apparence semblables ont eu de tout autres conséquences[1].

1. Nous rapporterons cependant encore quelques faits pour compléter notre démonstration du danger des résections ultra-épiphysaires.

La plupart des faits d'arrêt du développement connus dans la science ont été rassemblés par Hoffa, dans le mémoire qu'il a lu au congrès des chirurgiens allemands, en 1885.

Nous citerons d'abord, d'après cet auteur, un cas de Rose se rapportant à un enfant opéré à l'âge de trois ans et qui, sept ans après, c'est-à-dire à l'âge de dix ans, présentait un raccourcissement de 20 centimètres. Ce raccourcissement est énorme à cet âge.

Un fait de Kappeler (cité par Caumont) indique 20 centimètres de raccourcissement pour une résection ultra-épiphysaire pratiquée à l'âge de dix ans. Même raccourcissement sur un malade du même chirurgien opéré à l'âge de quatorze ans. Sur un opéré d'Ipsen, réséqué à l'âge de treize ans, on constatait, trois ans et demi après, 15 centimètres de raccourcissement.

Un cas de Bryk indique 14 centimètres de raccourcissement après une résection du genou pratiquée deux ans et demi auparavant, sur un sujet de douze ans, pour ankylose : on avait retranché un coin de 6 centimètres en avant et de 1 centimètre et demi en arrière. — Avant l'opération, Bryk avait constaté déjà 3 centimètres de raccourcissement (*Archiv für Kl. Chirurgie*, 1872).

Une autre résection du même chirurgien pratiquée sur un enfant de neuf ans, et ayant enlevé 3 centimètres et demi du fémur et 2 du tibia, avait été suivie, au bout de deux ans, d'un raccourcissement de 10 centimètres.

Après les résections intra-épiphysaires, Hoffa a bien trouvé quelques cas où le raccourcissement était allé jusqu'à 11 1/2 (après 8 ans), 12 (après 4 ans), 13 1/2 (après 6 ans), mais la

Il faut d'abord séparer les résections intra-épiphysaires des ultra-épiphysaires. Ces dernières pratiquées dans l'enfance donneront toujours lieu à des arrêts d'accroissement très considérables, qui pourront être encore aggravés par l'inactivité fonctionnelle du membre, surtout si la synostose ne se produit pas. Les intra-épiphysaires, au contraire, donneront lieu par elles-mêmes à un accroissement relativement insignifiant (2 à 5 centimètres) qui pourra être augmenté, il est vrai, par l'atrophie antérieure ou consécutive du membre.

Nous avons depuis longtemps insisté sur la perturbation produite par l'inactivité fonctionnelle et l'atrophie réflexe à la suite des ostéo-arthrites qui condamnent les membres à l'immobilité; et dans notre mémoire sur la *Résection de la hanche*, publié en 1881, nous soutenions que la résection était, dans certains cas, un moyen indirect d'augmenter la longueur du membre en le mettant à même de fonctionner. Il en est de même pour le genou, et une résection intra-épiphysaire, amenant une guérison rapide, sera, toutes choses égales d'ailleurs, moins préjudiciable à l'accroissement du membre que le traitement conservateur absolu qui exigerait des bandages immobilisants pendant plusieurs années.

Cette question a été dans ces dernières années soulevée en Allemagne, et nous devons citer les mémoires de Hoffa, de Dollinger, de Rothe qui nous apportent de nouveaux arguments en faveur de notre théorie de l'accroissement pathologique et post-opératoire des os. En réunissant et commentant 130 cas de résections du genou pratiqués dans l'enfance par de nombreux chirurgiens, Hoffa a démontré de nouveau la différence que nous avons établie entre les résections intra et ultra-épiphysaires. Dollinger a, d'autre part, insisté sur l'arrêt d'accroissement qu'éprouvent les membres inférieurs longtemps traités par les bandages et la conservation absolue dans les affections tuberculeuses du genou[1].

plus grande partie des observations indiquent seulement des raccourcissements de 2 à 7 centimètres; et sur 32 observations datant de 4 ans au moins, on trouve 4 fois un raccourcissement de 2 à 3 centimètres, et 9 fois un raccourcissement de 4 à 5 centimètres; 6 fois le membre était raccourci de 5 à 6 centimètres et 4 fois de 6 à 7. Les autres observations indiquent 7 1/2, 8, 8 1/2 (2 fois), 10, 11 1/4, 12, 13 1/2. (*Die Kniegelenkresection bei Kindern.*)

Ces réunions d'observations appartenant à des chirurgiens différents, dont la plupart n'ont attaché aucune importance à la rigueur de leurs mensurations, ne peuvent avoir qu'une valeur très limitée. Quelque esprit critique qu'on y apporte, on ne peut arriver à des solutions précises par la comparaison de documents dont la plupart sont probablement inexacts.

1. Dollinger cite des cas d'arrêt d'accroissement extrême constaté onze ou douze ans après le début de la maladie. Il a trouvé dans un cas 14 centimètres pour l'arrêt d'accroissement total du membre et dans un autre 19 centimètres et demi, dont 14 centimètres pour le fémur et 5 et demi pour la jambe (*Centralblatt für Chirurgie*, 1888, p. 897).

Ce raccourcissement est tout à fait exceptionnel; nous n'en avons constaté d'analogue que dans les cas de destruction simultanée des cartilages de conjugaison du fémur et du tibia. Habituellement on constate un arrêt d'accroissement de 3 à 5 centimètres quand la tumeur blanche a commencé vers l'âge de douze ans et a duré trois ans en moyenne. Chez les plus jeunes enfants, nous n'avons pas trouvé de raccourcissement beaucoup plus sensible dans la plupart des cas suivis de guérison, malgré l'activité plus grande de l'accroissement normal à cet

Bruns[1], qui s'est appuyé sur ses observations personnelles, au nombre de 132, a fait publier par Bothe le résultat définitif de toutes les résections qu'il avait pratiquées. Il en ressort aussi que, malgré la multiplicité des causes ante-opératoires ou post-opératoires qui peuvent troubler l'accroissement du membre, le raccourcissement est en rapport avec la lésion du cartilage de conjugaison, et que les abrasions ou les résections superficielles sont bien moins graves sous ce rapport, et peuvent même, dans les cas où l'on n'a fait que gratter les condyles, amener une légère augmentation de la longueur du membre[2].

Ces diverses séries de faits viennent donc confirmer nos propositions relatives à l'accroissement du membre inférieur et notre théorie générale sur l'accroissement pathologique. Le léger allongement que J. Bœckel, Bothe ont constaté après des abrasions superficielles, s'explique parfaitement par l'irritation indirecte du cartilage de conjugaison. L'irritation produite par l'opération se transmet à travers l'épiphyse jusqu'à la face diaphysaire du cartilage, provoque une prolifération plus active de ses éléments cellulaires et augmente le développement longitudinal de la diaphyse, comme dans certaines ostéites spontanées[3]. Il faut seulement que l'altération trophique générale du membre ne vienne pas neutraliser cette stimulation et la rendre inféconde. Malheureusement, la nutrition de l'os est tellement altérée dans la plupart des cas par la maladie antérieure qu'on n'observe qu'un raccourcissement progressif. Nous n'avons jamais, du reste, constaté nous-même un allongement réel du membre après nos propres résections.

Il importe donc, dans la détermination des causes du raccourcissement du membre après la résection, de poser clairement la question

âge. L'hyperplasie supplémentaire des cartilages éloignés du genou devient alors probablement plus active.

1. *Ueber die Endresultate der Resection des Kniegelenks, im Anschluss an 132 Operationen aus der Bruns'schen Klinik*, par le Dr A. Bothe, in *Beiträge zur Klin. Chirurgie.*

Parmi les faits de raccourcissement considérable nous noterons les suivants : Sur un enfant réséqué à l'âge de deux ans on a noté treize ans et demi après 145 millimètres de raccourcissement ; on avait scié l'épiphyse du fémur et enlevé une mince tranche du tibia. Les 145 millimètres de raccourcissement portaient presque en entier sur le fémur (14 centimètres ; les tibias étaient à peu près égaux : 36 pour le membre opéré ; 36,5 pour le membre sain (Obs. n° 1).

Sur un enfant réséqué à l'âge de neuf ans, on avait constaté huit ans après un raccourcissement de 19 centimètres. On avait retranché sur le fémur une hauteur de 35 millimètres en dedans et de 30 en dehors, et sur le tibia 1 centimètre en dedans et 15 millimètres en dehors. (Obs. 23.)

2. Quatre fois sur 50 cas, Bothe a trouvé un allongement de 10 à 15 millimètres après l'ablation d'une mince tranche (*dünne Scheibchen*) des condyles qui ne diminuait pas d'une manière appréciable la longueur des os.

3. Nous avons observé, entre autres faits (t. Ier, p. 595), un cas de tumeur blanche, tuberculeuse, du genou dans lequel le fémur du côté malade avait nettement 33 millimètres de plus que le fémur du côté sain. Si l'on eut fait chez ce malade une résection intra-épiphysaire, on eût trouvé après la guérison le membre opéré plus long, et on aurait pu chercher la cause de cet excès d'allongement dans l'irritation produite par l'opération elle-même.

et de faire la part des diverses causes qui agissent en sens inverse et peuvent, dans un cas donné, se neutraliser complètement.

C'est parce qu'il est difficile, impossible même, de faire cette détermination dans les faits cliniques, qui sont des faits complexes, que nous avons demandé à l'expérimentation des données positives pour la solution du problème.

Les résultats expérimentaux ne sont cependant directement applicables qu'aux résections traumatiques ou d'une manière plus générale aux résections pratiquées sur des os sains. On ne peut pas réaliser, chez les animaux, les influences morbides (antérieures, concomitantes, ultérieures) qui jouent chez l'homme un si grand rôle dans l'accroissement des os atteints, dans leurs épiphyses ou leur diaphyse, de lésions tuberculeuses. On peut à peine dans des expériences prolongées apprécier l'effet de l'immobilité, qui est différent selon qu'il s'agit d'os sains ou d'os déjà altérés dans leur nutrition. Il est possible cependant de se rendre compte des inconvénients de l'inactivité fonctionnelle amenée par les résections étendues dont la conséquence a été un membre ballant et sans usage utile. On voit alors que l'atrophie porte sur tous les éléments du membre, et qu'elle se fait d'autant plus sentir que le segment est plus éloigné du tronc.

§ II. De la part proportionnelle des divers cartilages du membre dans son accroissement; fertilité relative de ces cartilages et raccourcissement qui suit leur ablation dans les diverses résections — Distribution inégale de l'atrophie sur les différents segments. — Atrophie des segments éloignée du tronc. — Atrophie du pied dans les lésions du genou et de la hanche; atrophie des segments intermédiaires. — Atrophie des divers segments du pied dans les résections propres de cet organe. — Développement inégal des orteils. — Origine pathologique de certaines inégalités des membres réputées congénitales.

Tant qu'on n'aura pas eu l'occasion de répéter sur l'homme, dans un but chirurgical, nos expériences de l'implantation du clou médian qui nous ont permis d'établir chez les animaux la part proportionnelle des deux extrémités d'un os long, on ne pourra pas déterminer exactement la fertilité relative des divers cartilages de conjugaison. On devra se contenter des évaluations approximatives que peuvent fournir les observations pathologiques ou les traumatismes accidentels, et tenir compte alors de l'hyperplasie accidentelle des cartilages de conjugaison qui pourront prendre momentanément une activité anormale au voisinage d'un foyer d'irritation périostique ou intra-osseuse.

Nous nous sommes déjà assez étendu sur les cartilages de conjugaison du fémur et sur leur fécondité relative, mais nous ne nous sommes pas occupé, au sujet de la résection du genou, de la part proportionnelle qui revient aux cartilages du fémur et du tibia. Ces cartilages

sont très féconds l'un et l'autre; mais tout indique que le cartilage du fémur l'emporte sur celui du tibia[1]. La soustraction de l'extrémité fémorale dans une résection amène, toutes choses égales d'ailleurs, un plus grand arrêt d'accroissement du membre que la soustraction de l'extrémité du tibia; mais on pourrait en chercher la cause dans une moindre hyperplasie compensatrice du cartilage de conjugaison supérieur du fémur et, en l'absence de démonstration directe, rester dans le doute. Il est cependant possible de résoudre indirectement la question.

Si nous considérons que le tibia et le fémur sont chez l'homme adulte dans la proportion de 4 à 5, c'est-à-dire que le fémur est d'un cinquième plus long que le tibia[2], et que, d'autre part, le cartilage inférieur du fémur a une fécondité deux fois plus forte au moins que le cartilage supérieur, alors que le tibia, tout en ayant, en somme, plus d'activité à son extrémité supérieure, ne présente pas une grande différence entre ses deux extrémités au point de vue de la fertilité de leur organe d'accroissement, on est obligé de conclure que le cartilage inférieur du fémur est plus fécond que le cartilage supérieur du tibia. Il fournit à lui seul plus des deux tiers de la hauteur *d'un os plus long que le tibia*, tandis que le cartilage supérieur de ce dernier os produit seulement un peu plus de la moitié.

Le tibia est plus raccourci que le fémur dans les arthrites tuberculeuses du genou. Il est vrai que c'est sur le tibia que les foyers tuberculeux sont les plus fréquents; mais indépendamment des cas dans lesquels on peut invoquer l'altération des cartilages par ces foyers tuberculeux adjacents ou perforants, nous avons noté plusieurs fois un plus grand arrêt de développement du tibia dans les cas de lésions bornées à l'épiphyse fémorale.

Ces lésions épiphysaires peuvent, du reste, agir comme agents d'irritation indirecte sur la face diaphysaire, c'est-à-dire sur la face fertile du cartilage de conjugaison, et provoquer l'allongement anormal du fémur dont nous avons déjà parlé (t. I, p. 545). Dans cet allongement qui ne peut être rigoureusement déterminé que sur la table de dissection, il faut tenir compte, du reste, du redressement du col fémoral et de la diminution de courbure de la diaphyse.

1. Hueter avait admis que le cartilage du tibia est plus fécond que celui du fémur. Mais Hoffa cite l'observation d'une résection ayant enlevé uniquement le cartilage du fémur et ayant donné lieu, après six ans, à un raccourcissement de 17 centimètres, tandis qu'une résection analogue portant sur le tibia avait donné 15 et demi. Deux autres opérations analogues avaient produit, au bout d'un an et demi, un arrêt d'accroissement de 7 centimètres pour le fémur et de 6 pour le tibia. (*Verhandlungen der Deutschen Gesellschaft für Chirurgie*, p. 155.)

2. Rollet. *De la mensuration des os des membres dans ses rapports avec l'anthropologie et la clinique.* Cette proportion de 4 à 5, 4 représentant la longueur du tibia, et 5 celle du fémur, se retrouve dans les chiffres trouvés par M. Rollet dans la mensuration comparative des os de 100 sujets, faite au moyen de la planche ostéo-métrique de Broca qui lui a donné des résultats plus précis que ceux de ses devanciers. Pour une taille de 1 m. 66 le fémur représente en moyenne 453 millimètres et le tibia 366.

Nous n'avons observé ces allongements de l'os par irritation indirecte d'un foyer épiphysaire que sur le fémur ou l'humérus. Au tibia, aux os de l'avant-bras, nous ne les avons pas nettement constatés. Nous ne pouvons expliquer cette différence que par l'inégale répartition de l'atrophie sur les différents segments du membre condamné à l'inactivité fonctionnelle, et par l'affaiblissement des réactions dont sont susceptibles ces divers segments, à mesure qu'on s'éloigne de la racine du membre et que la circulation devient moins active. A mesure qu'on s'éloigne du tronc, en effet, l'impulsion du cœur se fait moins sentir, les tissus sont plus sensibles au froid, et, quand les membres sont immobilisés, les phénomènes de nutrition et d'accroissement se ralentissent. Les pathologistes ont depuis longtemps fait remarquer l'atrophie du pied chez les enfants coxalgiques laissés longtemps au lit, immobilisés dans des bandages ou des gouttières. La diminution de la longueur du pied est toujours plus marquée que celle de la jambe. La jambe même reste assez longtemps sans en souffrir, les os longs subissant d'abord un degré d'allongement atrophique qui fait place a une atrophie dans tous les sens à mesure que les troubles de nutrition s'accentuent. Mais le pied, composé en grande partie d'os courts, sans épiphyses, subit immédiatement une atrophie dans tous lessens, et, comme il est plus éloigné du centre circulatoire, il continue à s'atrophier relativement davantage, à moins qu'on ne lui rende une nutrition plus active par des excitants directs (frictions, massages) et surtout qu'on ne fasse marcher le malade.

Quand on a pu ainsi limiter l'atrophie du pied, il peut paraître moins diminué que la jambe elle-même, mais ce fait est rare, et nous devons ici rectifier une erreur que nous avons commise en parlant de l'atrophie de membre après la coxalgie (page 121, chap. XX).

Nous avons signalé le fait d'une jeune fille sur laquelle nous avions constaté une coxalgie deux ans auparavant, et qui avait guéri en conservant presque toute la mobilité coxo-fémorale. Nous avions remarqué chez elle une diminution de 2 centimètres des os de la jambe et nous avions cité le cas comme un exemple d'atrophie reflexe bornée à ces os. Ayant revu cette malade en novembre 1889, nous l'avons examinée de plus près, et bien qu'on nous eût affirmé qu'elle n'avait jamais eu de lésion osseuse dans son enfance, nous trouvâmes en arrière et en dedans du tibia une petite cicatrice infundibuliforme qui se dissimulait quand on examinait la malade étendue sur un lit, et qui répondait parfaitement à la région juxta-épiphysaire inférieure du tibia. Là, était évidemment la cause de l'arrêt d'accroissement que nous constations, et non pas une action trophique irrégulière.

L'ablation de l'astragale n'influence guère par elle-même l'accroissement des os de la jambe. Chez les animaux, nous avons même constaté quelquefois un léger allongement par rapport aux os analogues du côté sain

et cependant dans toutes les ostéo-arthrites tuberculeuses tibio-tarsiennes que nous avons observées chez les enfants, nous avons noté un raccourcissement sensible des os de la jambe et du pied. Sur des sujets adultes guéris par le traitement conservateur, après avoir souffert pendant deux ou trois ans, dans leur enfance d'une tumeur blanche tibio-tarsienne, nous avons constaté des raccourcissements du membre de 3 à 4 centimètres avec raccourcissement du pied de 2 à 3 centimètres. Le raccourcissement longitudinal du membre se compensait par l'abaissement du bassin et il n'y avait pas de claudication sensible. La différence pouvait être encore plus marquée selon le temps qu'avait duré la maladie et l'altération qu'elle avait amenée dans les os.

Après les différentes tarsectomies postérieures, pratiquées entre dix et quinze ans, le pied se raccourcit énormément, d'abord par la suppression d'os qui ne peuvent pas être remplacés dans leurs dimensions premières, et puis par l'arrêt de développement des métatarsiens et des phalanges. Le pied est plus petit dans son ensemble et peut se trouver plus court de 6 à 7 centimètres arrivé à l'état adulte. Il n'en est pas moins utile pour la marche et la course, quand il est solidement articulé, mais c'est une difformité qu'il faut éviter quand on le peut. C'est un des arguments que nous avons fait valoir contre l'abus des tarsectomies pour pied bot, surtout lorsque la déviation du tarse s'accompagne déjà d'une atrophie marquée du membre.

Nous n'insisterons pas sur le retrait et l'atrophie des orteils après les résections ou les ostéites des métatarsiens correspondants (chap. XXIV). Ces appendices sont toujours notablement atrophiés sur les membres qu'on a longtemps laissés immobiles dans des bandages silicatés, et surtout dans des bandages compressifs. Mais on observe quelquefois des atrophies portant inégalement sur les orteils d'un même pied, sans que des lésions osseuses, phalangiennes ou métatarsiennes, puissent les expliquer. Nous les avons constatées après des traumatismes survenus dans le premier âge, et surtout chez les enfants atteints de paralysie infantile. Chez ces derniers, c'est une lésion trophique d'origine nerveuse; et nous croyons qu'on doit invoquer la même cause chez les autres, la blessure des nerfs de la jambe ou du pied pouvant les expliquer.

Nous ne reviendrons pas sur ce que nous avons déjà dit relativement aux précautions à prendre pour les mensurations et aux difficultés qu'on rencontre quand on veut arriver à des données rigoureuses. C'est cependant ce qu'il y a de plus important quand on compare la longueur des membres réséqués avec celle des membres sains, et qu'on veut se rendre compte des divers éléments qui influent sur la nutrition du squelette pendant toute la période de croissance. On ne peut pas analyser un fait quelconque de cet ordre sans avoir les mensurations du membre avant l'opération; malheureusement, c'est ce dont on s'est le moins occupé

dans les observations qui seraient déjà assez anciennes pour nous permettre d'apprécier l'accroissement total et définitif du membre.

Il faut tenir compte aussi, pour les membres inférieurs où l'égalité des supports pelviens a une grande importance, des différences qu'on constate à la mensuration sur des membres qui, à première vue, paraissent égaux et qui ne donnent pas lieu à une claudication appréciable. Il peut y avoir ainsi des différences d'un centimètre sur la totalité du membre qui deviendront une cause d'erreur. Il en est de même des allongements pathologiques dus à des ostéites centrales du tibia ou du fémur, et qui passent inaperçus. Nous renvoyons le lecteur à tout ce que nous avons dit antérieurement sur le mécanisme et les proportions de ces hypertrophies longitudinales; nous ajouterons seulement que si les causes de l'inégalité dite congénitale sont le plus souvent inconnues, on peut cependant expliquer par des accidents pathologiques mais passagers (fièvre de croissance), l'origine de certaines inégalités du fémur ou du tibia qui ne s'accompagnent d'aucune cicatrice, ni d'aucune trace de suppuration osseuse. Nous nous sommes cru autorisé à rapporter, chez quelques sujets, l'arrêt d'accroissement du fémur à la *congestion aiguë juxta-épiphysaire qui produit les douleurs de croissance.* Ils avaient éprouvé à une ou plusieurs périodes de leur enfance ou de leur adolescence des douleurs vives, accompagnées de fièvre et de tuméfaction locale, siégeant au niveau du genou ou de la hanche, qui avaient été traitées pour des coxalgies ou des ostéites aiguës, et qui s'étaient spontanément dissipées au bout de quelques jours. Au lieu de diminuer l'allongement de l'os, cette congestion juxta-épiphysaire peut être un coup de fouet pour l'hyperplasie cartilagineuse : c'est lorsqu'elle reste limitée à la région juxta-épiphysaire sans intéresser le cartilage et sans se propager à l'épiphyse et à l'articulation correspondante. Il est encore difficile de tirer des conclusions rigoureuses de ces faits, mais nous sommes d'autant plus porté à regarder notre explication comme digne d'attention que, sur deux ou trois de ces sujets, nous avons constaté avec le raccourcissement de l'os un peu de flexion diaphyso-épiphysaire, c'est-à-dire une saillie de l'extrémité de la diaphyse fémorale au-dessus de l'articulation du genou.

Ces observations ne doivent pas nous faire rejeter l'origine intra-utérine de l'inégalité des membres. Nous savons que les organes réputés symétriques ne sont jamais absolument égaux; mais il ne faut pas négliger les influences accidentelles qui peuvent troubler le développement du squelette pendant la période de croissance et surtout dans les moments où se font les poussées les plus actives.

TROISIÈME SECTION

RÉSECTIONS DES OS DE LA TÊTE ET DU TRONC

Les résections portant sur la tête et le tronc n'ont pas le même intérêt que les résections des os des membres au point de vue orthopédique et fonctionnel. Il n'y a pas dans ces régions de grandes articulations douées de mouvements étendus, et le rôle des diverses pièces qui en constituent le squelette n'est pas comparable à celui qui est dévolu aux parties du corps que nous avons étudiées. Les opérations sur les os y sont cependant très nombreuses et surtout très variées. Il est, en particulier, toute une catégorie de résections dont nous avons à peine eu à parler pour les os des membres et qui trouvent ici un champ d'application dont on ne voit pas encore les limites; ce sont les résections préliminaires ou les résections destinées à préparer et à rendre possibles les opérations d'un autre ordre. Sur le crâne, sur la colonne vertébrale, sur les côtes, sur le bassin, ces résections ont pour but de pénétrer sur les organes profonds, et d'aller à la recherche de leurs lésions qu'on avait regardées longtemps comme en dehors du domaine de la chirurgie. Sous ce rapport, notre art a fait depuis quelques années de grands progrès, et les opérations sur les organes internes, sur le cerveau, sur la moelle épinière, sur les poumons, etc., ont pris une extension que personne ne soupçonnait encore il y a vingt ans. Mais ce serait allonger démesurément notre programme que de traiter des indications de ces opérations et du diagnostic des lésions qui les nécessitent, à l'occasion des résections préliminaires qui nous donnent seulement le moyen de les exécuter. Ce qui rentre dans notre sujet, c'est la manière d'ouvrir la porte qui doit conduire sur ces lésions internes; mais nous ne devrons pas aller plus avant, sous peine de nous engager dans une voie sans limites d'où ne pourrions sortir sans passer en revue toutes les lésions localisées et accessibles du cerveau, de la moelle, du poumon, etc.

Nous nous étendrons donc principalement sur les résections pathologiques, traumatiques et orthopédiques qu'on peut pratiquer sur les os de la tête et du tronc; et nous aurons encore là un champ très étendu à explorer, bien que les considérations générales dans lesquelles nous sommes entré doivent considérablement simplifier notre tâche, et nous permettre d'être très bref sur certaines questions dont la solution se trouve implicitement dans ce que nous avons déjà exposé.

CHAPITRE XXVI

DES RÉSECTIONS DES OS DU CRANE, SOIT COMME OPÉRATION CURATIVE D'UNE LÉSION OSSEUSE, SOIT COMME OPÉRATION PRÉLIMINAIRE.

Sommaire. — Ancienneté de la trépanation du crâne. — Variations doctrinales au sujet de l'utilité de cette opération dans les lésions cérébrales, traumatiques et spontanées.

De l'ouverture du crâne par le trépan proprement dit et les autres instruments propres à exciser et à perforer les os. — De l'emploi du ciseau et du maillet. — Choix de l'instrument selon le genre d'excision qu'on veut pratiquer. — Trépanation sous-périostée ou mise à nu du crâne par le relèvement de lambeaux cutanéo-périostiques. — Des lieux d'élection pour l'application du trépan. — Dangers et inconvénients de l'ouverture des sinus veineux dans certaines régions : suture sagittale, apophyse mastoïde.

De la réparation des pertes de substance produites par le trépan. — Régénération osseuse des os du crâne; péricrâne et dure-mère. — Faits expérimentaux et cliniques. — Influence des pertes de substance sur l'accroissement du crâne chez les jeunes sujets.

De la réimplantation de la rondelle osseuse après la trépanation; dangers et faible utilité de cette opération. — Moyens de prévenir les hernies cérébrales. — Diamètre des couronnes du trépan; multiplication des couronnes; trépanation en feuille de trèfle. — Fermeture de la plaie par un lambeau ostéo-cutané comprenant une partie de l'épaisseur du crâne; résection temporaire de la voûte du crâne.

Des opérations applicables à la nécrose et à la carie des os du crâne. — Des moyens d'accélérer la séparation des séquestres; abrasion et perforations de la couche nécrosée. — Trépanation et résection du crâne pour les différentes tumeurs d'origine osseuse; trépanation des sinus frontaux dans les kystes par rétention; cas rare de cette lésion.

La trépanation du crâne est la plus ancienne des résections dites *préliminaires*. Dès les temps préhistoriques[1] elle était en usage, et depuis lors elle a joué un grand rôle dans la chirurgie de tous les temps et de tous les pays. Subordonnée aux idées doctrinales sur les causes et le mécanisme des lésions cérébrales, elle a déjà donné lieu à certaines époques, du XVIe au XVIIIe siècle, aux tentatives les plus audacieuses que des vues théoriques semblaient justifier.

1. Le nombre des crânes perforés qu'on trouve dans certaines sépultures préhistoriques nous montre que l'ablation d'une pièce osseuse était une opération fréquente à cette époque ; il est probable qu'elle était appliquée aux cas les plus divers et que les lésions traumatiques n'en constituaient pas l'indication principale. (Voy. les diverses communications de M. Prunières à ce sujet, dans les *Congrès de l'association française pour l'avancement des sciences*, depuis 1874.)

A. — DES INDICATIONS GÉNÉRALES DE LA TRÉPANATION DU CRANE DANS LES LÉSIONS CÉRÉBRALES TRAUMATIQUES ET SPONTANÉES.

Depuis quelques années, avant même la méthode antiseptique, une heureuse réaction commençait à se faire en faveur du trépan. Chassaignac, Sédillot et autres s'étaient déjà élevés contre la doctrine de Desault, poussée à l'extrême par Malgaigne; et aujourd'hui l'on tend de plus en plus à se rapprocher de la pratique des anciens que les chirurgiens de la fin du dernier siècle et du commencement du nôtre avaient complètement abandonnée. Nous comprendrons, sans doute, autrement les indications qu'on ne pouvait le faire il y a cent ans, mais nous ne nous laisserons plus arrêter par les arguments erronés qui avaient fait de l'opération du trépan une rareté dans le traitement des plaies de tête.

Ce qui est aujourd'hui de plus en plus certain, et que les pansements antiseptiques démontrent chaque jour, c'est que l'opération du trépan n'a par elle-même qu'une faible gravité. Faite avec les précautions et la prudence qu'on doit toujours apporter au voisinage du cerveau, cette opération n'occasionne pas la mort par elle-même. Il peut sans doute survenir des accidents opératoires entre des mains inexpérimentées ou trop pressées. Mais les accidents de méningite diffuse et de pyohémie d'origine osseuse, qu'on redoutait tant autrefois, ne sont plus menaçants aujourd'hui, quand on opère et qu'on traite ses opérés avec une asepsie rigoureuse.

Il faut donc ne pas craindre de trépaner dans le cas de diagnostic incertain, lorsqu'on a des motifs sérieux de soupçonner une lésion intra-crânienne abordable par l'ouverture osseuse. Il faut multiplier les indications de cette trépanation exploratrice dans les cas douteux, non seulement lorsque la mort est imminente, mais, d'une manière générale, lorsqu'il est de l'intérêt du malade de ne pas rester plus longtemps dans l'incertitude.

Il y a vingt-cinq ans, on citait de très rares exemples de succès par la trépanation, parce qu'on avait abandonné la trépanation préventive, et qu'on ne recourait à l'opération que lorsque des signes de méningo-encéphalite s'étaient déjà déclarés. A cette époque cependant, Chassaignac avait déjà fait remarquer[1] la bénignité de la trépanation *à faux*, c'est-à-dire des trépanations pratiquées sur des sujets chez lesquels on n'avait pas trouvé les lésions crâniennes ou intra-crâniennes qu'on avait soupçonnées.

Aujourd'hui nous devons traiter les lésions du crâne comme les autres lésions osseuses, et intervenir d'autant plus tôt que le voisinage du cerveau rend plus dangereuse la formation des foyers purulents. Au

1. *Traité clinique et pratique des opérations chirurgicales*, t. I, p. 736.

lieu de se fier comme autrefois aux resssources de la nature, de se reposer sur des exemples de corps étrangers et d'esquilles tolérés, de dépressions crâniennes supportées sans dommages par l'organe cérébral, on doit dorénavant se laisser guider par une idée contraire. Les faits de tolérance des corps étrangers et des pointes osseuses par la substance cérébrale sont bien réels, sans doute, et il n'est pas de chirurgien qui n'en ait observé quelques-uns, mais que sont ces faits comparés, comme nombre, à ceux dans lesquels on voyait des accidents d'encéphalite se développer et emporter en quelques jours les malades? Les vivants comptent seuls et les morts ne parlent pas.

Nous ne pouvons pas discuter ici les indications de la trépanation dans les circonstances diverses et multiples où elle est applicable; nous nous bornons à dire qu'elle n'ajoute pas aux dangers de la blessure dans la plupart des fractures esquilleuses avec enfoncement, et que dans les cas de lésions cérébrales même, elle n'amène pas la mort par elle-même si elle est faite avec toutes les précautions opératoires et post-opératoires que réclame toute opération délicate.

Les expériences faites depuis vingt ans sur le mécanisme des lésions traumatiques du crâne et de l'encéphale ont permis de compléter et de rectifier les recherches du même ordre faites par nos devanciers; et, bien qu'il reste encore beaucoup de points obscurs, on est plus à même aujourd'hui de poser des indications rationnelles. L'utilité de la trépanation préventive a été plus généralement acceptée, et l'idée de la trépanation exploratrice rencontre de moins en moins d'opposants.

Pour les lésions traumatiques du crâne, les anciens avaient été aussi hardis que les plus hardis d'entre nous; mais nous avons été plus loin dans la recherche et l'extirpation des tumeurs cérébrales. C'est un chapitre entièrement nouveau de la question. Les anciennes expériences de Magendie et de Flourens avaient depuis longtemps montré qu'on pouvait sans danger pour la vie, inciser, exciser, enlever même largement certaines parties du cerveau, mais, chez l'homme, on n'avait guère été au delà de l'ouverture des abcès. Ce n'est que depuis les faits de Bergmann, de Mac Ewen, de Horsley, de Lucas-Championnière, etc., qu'on s'est montré plus hardi et qu'on n'a pas craint d'aller à la recherche des tumeurs cérébrales, même à travers les couches corticales saines[1].

Les recherches modernes sur les localisations cérébrales ont étendu et étendront probablement encore les indications du trépan, quand on aura fixé avec plus de précision la symptomatologie des lésions des

1. Roswel Park avait réuni dans son mémoire, lu au Congrès des médecins et chirurgiens américains en 1888, 63 cas de tumeurs ou abcès du cerveau, opérés après un diagnostic basé sur l'analyse des troubles cérébraux : il y eut 17 morts. (*Surgery of the brain based on the principles of cerebral localization*, in *Transactions of the congress of. Amer. phys. and surg.*. vol. 1, 1888.)

divers centres moteurs. Si la trépanation au niveau de la circonvolution de Broca a déjà donné lieu à des succès brillants dans l'aphasie d'origine traumatique; si la détermination des divers centres moteurs a permis de trépaner souvent avec succès au niveau de la zone motrice; la doctrine des localisations est encore trop incertaine et trop obscurcie par les actes d'inhibition et les phénomènes réflexes pour que nous puissions nous laisser guider par les données expérimentales seules, quand nous aurons à choisir les lieux d'application du trépan. Le siège des lésions paralysantes peut souvent être déterminé, mais celui des lésions convulsivantes échappe généralement à notre diagnostic. — Il en est de même pour l'épilepsie, la folie, et autres lésions cérébrales de siège inconnu; ici nous sommes encore en plein empirisme[1], et, à part les cas d'épilepsie jacksonienne, nous ne sommes guidés que par la théorie de la décompression cérébrale.

B. — DE L'OUVERTURE DU CRANE PAR LE TRÉPAN PROPREMENT DIT ET LES AUTRES INSTRUMENTS PROPRES A EXCISER ET A PERFORER LES OS. — DE L'EMPLOI DU CISEAU ET DU MAILLET. — CIRCONVALLATION ET DÉCOUPAGE DES FRAGMENTS OSSEUX PAR EXCISION PARCELLAIRE.

1. *Règles générales pour la trépanation du crâne, et choix des instruments pour faire les pertes de substance nécessaires.*

Tous les instruments propres à entamer et à exciser les os peuvent être employés pour l'ouverture et la résection du crâne. Les hommes de l'âge de pierre se servaient de silex, et, d'après les essais qu'on peut faire avec un fragment de cette pierre finement denté, il est probable qu'ils enlevaient assez rapidement des fragments triangulaires ou rectangulaires du crâne. Nous possédons depuis longtemps un admirable instrument pour faire ces pertes de substance, c'est le trépan à vilebrequin, avec les perfectionnements de détail qui lui ont été apportés il y a un demi-siècle par Charrière. Nous le préférons à la tréphine ou trépan à main, dont se servent la plupart des chirurgiens anglais et allemands[2]. Avec le trépan à vilebrequin on a une sensation plus nette de l'effort qu'on fait et de la pression qu'on exerce. C'est là un avantage important dans une région comme le crâne où un mouvement mal mesuré, une échappée de l'instrument peuvent occasionner des désordres fâcheux.

1. Nos ancêtres de l'âge de pierre devaient être guidés par une idée analogue; ils voulaient probablement donner issue aux esprits malins qui hantaient le cerveau de leurs patients. C'est ce que font encore de nos jours certaines peuplades de l'Océanie; et plus près de nous les Arabes et les Kabyles au sujet desquels MM. Vedrènes et Lucas-Championnière (*Société de chirurgie de Paris*, séance du 17 juillet 1888) nous ont fourni des renseignements très intéressants.

2. L'ostéotome de Heine est un instrument encore recommandé par quelques auteurs qui, probablement, ne s'en sont jamais servis : c'est un instrument très incommode à manier et très lent dans son action.

Les différentes pièces du trépan, leurs usages et leur maniement étant décrits dans les ouvrages classiques, nous nous abstiendrons de longs détails sur les divers temps de la trépanation. Nous n'insisterons que sur les modifications qu'il nous paraît utile d'apporter au manuel opératoire qui a été depuis longtemps accepté par la plupart des chirurgiens.

A. *Incision des parties molles et mise à nu de l'os.* — Quand on veut appliquer une couronne de trépan, il faut découvrir et mettre à nu la partie du crâne sur laquelle elle doit porter. L'incision usuelle est l'incision cruciale qui permet de relever quatre lambeaux à base large et bien nourris, mais les incisions en **T**, en **V**, en fer à cheval, sont aussi avantageuses d'une manière générale et peuvent être indifféremment employées pour la plupart des cas. Depuis quelque temps nous nous servons assez volontiers de l'incision courbe, en fer à cheval, qui permet de mieux limiter que dans les incisions cruciales le décollement du péricrâne et rend plus facile l'obturation de la perte de substance par la membrane ossifiante. Mais ce petit avantage devient un inconvénient dans les cas où il faut se mettre à l'abri de toute rétention et assurer un drainage large et facile. Si nous sommes à peu près indifférent pour la forme de l'incision, nous attachons plus d'importance à la conservation du périoste crânien, telle que nous l'avons recommandée il y a trente ans et que la plupart des chirurgiens l'ont adoptée depuis lors[1]. L'incision doit aller du premier coup jusqu'à l'os; on a ainsi des *lambeaux cutanéo-périostiques* dans lesquels le périoste conservera tous ses éléments de vitalité et de régénération osseuse. Il ne faut jamais détacher les parties molles du périoste et séparer deux plans de lambeaux. En détachant le périoste isolément, on fait une opération plus longue et qui expose cette membrane à s'atrophier, à se mortifier et à perdre ses propriétés.

Les anciens recommandaient bien de dénuder le crâne de son périoste; mais ils étaient guidés par une idée absolument opposée à la nôtre. Après avoir mis le périoste à nu, ils l'incisaient circulairement pour le passage de la scie, ou bien ils le raclaient avec une rugine. Dans le premier cas, ils enlevaient le périoste avec la rondelle osseuse; dans le second, ils le détruisaient préalablement[2].

Lorsqu'on a détaché les quatre lambeaux cutanéo-périostiques déterminés par l'incision cruciale, on les fait relever au moyen d'une érigne,

1. Avant nous, les auteurs classiques Velpeau, Sédillot, Malgaigne recommandaient d'inciser circulairement le périoste pour le passage de la couronne du trépan ou bien de ruginer le périoste après avoir fait relever par des aides les lambeaux cutanés.

2. Ce n'est que dans le cas où l'on voudrait réimplanter le rondelle osseuse qu'il serait rationnel d'enlever le périoste avec elle et de l'inciser préalablement suivant le cercle que doit parcourir la couronne.

d'un simple crochet aigu, par des aides, ou bien on les traverse près de leur angle libre par un fil. Les quatre fils sont ensuite noués deux par deux, au pôle opposé du crâne. Le lambeau en fer à cheval, en U, est plus facile à soulever et embarrasse moins l'opérateur. La vascularité de la peau du crâne est telle qu'on n'a pas à craindre sa mortification.

Sabatier recommandait une incision triangulaire, en forme de V à sommet inférieur, à la région temporale pour détacher le muscle crotaphyte par des incisions interfasciculaires et de ne pas couper ses fibres en travers. C'était sans importance au point de vue de l'atrophie ultérieure du muscle, puisque les nerfs musculaires du lambeau étaient nécessairement coupés. La section en demi-lune devra être mise en pratique quand on sera limité dans un sens, soit par une cicatrice, soit par une région qu'on ne voudra pas dénuder.

B. *Section et ablation de la rondelle osseuse.* — C'est le temps de l'opération qui demande le plus d'attention et le plus de sûreté de main de la part de l'opérateur. Il faut aller doucement, ne pas se presser et suivre les règles depuis longtemps posées par les auteurs de médecine opératoire.

On emploie la pyramide pour fixer la couronne et tracer sa voie. Si la pyramide ne peut pas être appliquée à cause de la dépression du crâne, dans les cas de fracture avec enfoncement, on prend des points d'appui périphérique en se servant d'une plaque perforée, en bois, en gutta-percha, en carton, qui soutient latéralement la couronne et l'empêche de fuir.

Dès qu'on est arrivé dans le diploé, il faut redoubler de précaution, aller doucement, se rappeler que l'épaisseur des parois du crâne varie chez l'adulte, de 3 à 7 millimètres[1], et qu'elle est plus mince chez les vieillards, et au niveau des bosses saillantes du crâne. Le défaut du parallélisme des deux tables dans certaines régions fera appuyer plus ou moins la couronne en tel ou tel point de la circonférence. Aller doucement, observer souvent avec un stylet mousse les profondeurs de la rainure, et craindre de dépasser la table interne, doit être à ce moment la préoccupation de l'opérateur. Nous recommandons de ne jamais se servir du tire-fond qui peut enfoncer la rondelle. On doit essayer de la soulever par un élévatoire, ou la saisir avec des pinces dont une des branches est enfoncée dans le trou fait par la pyramide et l'autre dans le sillon circulaire tracé par la couronne. L'élévatoire est préférable, car on risque de séparer les deux tables en se servant de pinces.

C. *Fermeture de la plaie, suture des lambeaux cutanéo-périostiques.* — Dans beaucoup de circonstances (trépanation pour fracture

1. Il n'y a rien de si variable que l'épaisseur des parois du crâne, et au lieu de donner des chiffres qui pourraient induire en erreur, il vaut mieux recommander de procéder avec la plus grande lenteur dans tous les cas. C'est à la région temporale que le crâne est le plus mince.

avec contusion du cerveau ou foyer infecté), on devra s'abstenir de réunir la plaie sur toute son étendue. On la drainera par un tube de caoutchouc très souple qu'on introduira et fixera dans le foyer purulent. Mais lorsqu'on a une plaie nette, régulière; lorsqu'on a trépané pour enlever une tumeur ou pour toute autre cause que l'ostéite ou la fracture du crâne, il faut chercher une guérison de la plaie aussi rapide que possible. Dans ce but on réunira les lambeaux cutanéo-périostiques, en comprenant le périoste dans la suture, et l'on placera un petit tube de précaution pour éviter toute rétention des liquides. On ne prendra que la peau si l'on redoute le retour de la compression.

Mais l'opération de la trépanation du crâne n'est pas toujours aussi simple. Lorsqu'elle est nécessitée par des fractures esquilleuses avec enfoncement et pénétration dans la substance cérébrale; lorsque des corps étrangers sont implantés dans la boîte crânienne qu'ils ont perforée et dont ils ne peuvent être retirés; lorsqu'il y a des fractures inégales accompagnées d'enfoncement de larges fragments, le manuel opératoire doit subir des modifications importantes. Il faut appliquer plusieurs couronnes de trépan séparées ou tangentes et souvent sécantes. Les unes sont destinées à l'extraction directe des esquilles, les autres à opérer le soulèvement des esquilles enfoncées et qu'une trépanation directe enfoncerait de plus en plus. C'est dans ces cas-là, du reste, que le trépan à vilebrequin peut être remplacé avec le plus d'avantages par le ciseau qui permet de donner à la perte de substance la forme et l'étendue que l'on veut. Malheureusement, la crainte d'ébranler un cerveau plus ou moins contusionné empêchera souvent de recourir à ce dernier moyen.

Dans les cas de fractures étendues avec enfoncement ou larges dépressions crâniennes, il faut appliquer le trépan au delà des bords de la partie enfoncée, afin d'avoir une paroi résistante et indépressible. On se sert ensuite de cette ouverture pour introduire un élévatoire et relever la partie déprimée. Le siège des épanchements et des corps étrangers qui ont pu glisser entre la dure-mère et le crâne déterminera le lieu où l'on doit appliquer les nouvelles couronnes du trépan.

Dans les trépanations tardives, lorsqu'il s'agira de retirer des corps étrangers, enfoncés dans la substance cérébrale et qui auront pu être longtemps tolérés, la trépanation devient une opération plus délicate encore, à cause de l'inconnue qui persiste sur l'état des adhérences, le siège, les rapports et la profondeur des corps étrangers. On peut alors, en les retirant, déchirer des adhérences protectrices ou léser des organes essentiels: ouvrir, par exemple, les ventricules dilatés et occasionner des lésions qui peuvent être mortelles à bref délai.

Nous ne faisons jamais une trépanation proprement dite avec le ciseau et le maillet, c'est-à-dire que nous n'enlevons jamais une portion du

crâne par ces instruments quand la boîte osseuse est intacte. Ouvrir un crâne à coups de maillet dans ces conditions nous paraît une opération à rejeter complètement. Quelque habile que soit le chirurgien dans le maniement du ciseau, les coups de maillet produisent un ébranlement qui ne peut qu'être préjudiciable à un cerveau qui n'a déjà reçu que trop de commotion. Quand on frappe perpendiculairement à la calotte crânienne, on est obligé d'employer une force beaucoup plus considérable que lorsqu'on veut enfoncer le ciseau dans les parois crâniennes parallèlement à leur direction. Les ondes vibratoires se répandent dans toute la masse contenue et ébranlent tout le cerveau. Quand on a déjà commencé, au contraire, par enlever une couronne avec le trépan à vilebrequin, on a une ouverture par laquelle on peut introduire le ciseau et le faire cheminer parallèlement au plan général des parois crâniennes et perpendiculairement à leur largeur. On entame alors facilement le crâne et l'on occasionne moins d'ébranlement. La brèche déjà faite interrompt en outre les vibrations de ce côté.

En attaquant le crâne par l'angle du ciseau, on évite bien une partie des inconvénients que nous venons de signaler ; mais malgré cela, toutes les fois que le crâne est intact, n'est ni fissuré, ni fracturé, ni altéré dans sa consistance par une lésion organique, nous préférons le trépan proprement dit.

Les néoplasmes des os du crâne, qu'ils aient eu pour origine le diploé, le péricrâne ou la couche externe de la dure-mère, ou bien qu'ils soient le résultat de la propagation d'un épithélioma développé dans les parties molles, peuvent quelquefois nécessiter l'ablation totale de pièces très étendues de la voûte crânienne. Malgré le peu de succès qu'ont eu jusqu'ici ces opérations, dont plusieurs n'ont pu être achevées dans les cas de sarcome diffus[1], elles peuvent être tentées lorsque le néoplasme est limité et ne présente pas encore de caractère infectieux.

Il faut alors circonscrire la pièce à enlever entre plusieurs couronnes de trépan, et faire sauter les ponts intermédiaires soit avec le ciseau, soit avec de petites cisailles ou plutôt des daviers-gouges appropriés.

L'application de couronnes de trépan de distance en distance, servant de points d'attaque multiples pour la circonvallation du néoplasme, est plus sûre que la section directe de la totalité de la pièce osseuse par une des nombreuses scies que nous avons à notre disposition, scie à main, scie à volant. On peut cependant se servir de ces instruments toutes les fois qu'on voudra faire des pertes de substance circonscrites par des lignes droites, triangulaires ou rectangulaires. La scie à crête de coq est un instrument qui peut rendre des services, mais il est long à manier. Aussi doit-on se demander si la scie à volant, qui marche

1. Volkmann, d'après Genzmer, perdit un de ses opérés de l'entrée de l'air dans les veines.

avec rapidité et sans produire de secousses, ne serait pas préférable. Mais il faut ici justement se méfier de la rapidité. Avec la scie circulaire, on est exposé, quand on n'est pas habitué au maniement de cet instrument, à faire des désordres éminemment dangereux. On peut cependant s'en servir en ne donnant à la scie qu'un champ limité, c'est-à-dire en doublant la scie circulaire d'un épaulement, d'une rondelle mousse concentrique, arrivant à la périphérie jusqu'à 2 ou 3 millimètres des dents. Le relief de cette rondelle empêche la scie de pénétrer au delà de la table interne. Il agit comme le curseur adapté aux couronnes dans le même but. On arrive ainsi jusqu'à la table interne qu'on achève de diviser avec un petit ciseau introduit par les brèches déjà faites.

Pour éviter l'ébranlement du cerveau, nous agrandissons l'ouverture du trépan par *excision parcellaire* au moyen du davier-gouge. On peut ainsi augmenter peu à peu la perte de substance et lui donner la forme que l'on veut. Cette manœuvre est lente et laborieuse quand le crâne est dur et épais ; mais avec les divers instruments d'excision osseuse que nous avons recommandés (petites cisailles coudées sur le champ, à branche inférieure mousse ; daviers-gouges de dimensions variées ; pinces coupantes de différentes formes ; pince emporte-pièce de Lannelongue), on peut plus facilement atteindre son but. La pince-trépan de Farabeuf permet aussi d'agrandir sans secousses une première couronne de trépan.

Ces divers instruments permettent non seulement d'agrandir directement la perte de substance, mais ils nous donnent la facilité de découper de larges pièces osseuses en les circonscrivant par des excisions parcellaires étroites, presque linéaires. Cette circonvallation des pièces osseuses à retrancher peut servir pour les résections temporaires. Les excisions linéaires seront laborieuses et difficiles chez les sujets à crâne dur et épais ; mais chez les enfants et sur les crânes de consistance moyenne, elles rendront des services. Nous conseillerons toujours, du reste, de préparer l'action de l'exciseur parcellaire par deux traits de scie parallèles et très rapprochés, ne dépassant pas la table interne. On évite de cette manière les éclats osseux irréguliers que produisent les daviers coupants quand le crâne et dur et cassant.

2 *Des lieux d'élection pour l'application du trépan; dangers ou inconvénients de la lésion des sinus veineux dans certaines régions : suture sagittale ; apophyse mastoïde.*

C'est seulement lorsqu'on trépane pour des affections du cerveau à siège indéterminé que l'opérateur peut choisir le lieu où il pratiquera l'opération. Le plus souvent ce lieu est indiqué par le siège de la fracture ou de l'affection osseuse, et l'on ne peut choisir que dans des limites assez étroites. Heureusement que la plupart des points de la voûte du crâne peuvent être abordés sans dangers sérieux ; mais il faut

redoubler de précautions dans quelques régions et éviter certains organes dont la lésion a toujours de grands inconvénients et peut même amener de graves dangers. Les anciens s'étaient beaucoup préoccupés de ces dangers et en avaient même exagéré la gravité. Il ne faut pas aujourd'hui tomber dans l'exagération contraire, et ouvrir le crâne à tort et à travers, sur toutes les régions où il est accessible.

Le sinus longitudinal supérieur est particulièrement exposé dans les trépanations telles qu'on les pratique souvent pour les fractures de la partie supérieure de la voûte du crâne. Pour l'éviter, il suffirait de s'éloigner de la ligne médiane; mais la présence de ce canal veineux ne doit pas nous faire rejeter une trépanation qui serait indiquée à ce niveau. En procédant méthodiquement, on enlève la rondelle osseuse sans ouvrir le sinus. Quand le sinus n'est pas ouvert par la fracture, on ne l'ouvrira pas par la couronne du trépan; et s'il est perforé par une esquille, il est incontestablement moins dangereux de trépaner pour enlever cette esquille que de la laisser pénétrer dans le canal veineux.

En arrière, la trépanation de l'apophyse mastoïde expose à la lésion du sinus latéral. Le plus souvent, il est vrai, dans les suppurations des cellules mastoïdiennes on n'a pas besoin de faire de trépanation profonde, la présence du pus étant indiquée par une diminution de consistance de l'os. On peut alors avec un couteau-gouge pénétrer dans les cellules mastoïdiennes et faire les débridements nécessaires.

Mais, quand la présence du pus n'est pas indiquée par des changements dans l'aspect de la région, il faut se rappeler certains rapports anatomiques pour ne pas ouvrir le sinus latéral ni pénétrer dans la cavité crânienne. On a depuis longtemps recommandé de trépaner en avant, et ce précepte vient d'être confirmé par les recherches anatomiques de Ricard[1] qui ont montré que la moitié postérieure de l'apophyse est dans un voisinage rapproché du sinus, tandis que la moitié antérieure est moins dangereuse à aborder et renferme les véritables cellules mastoïdiennes communiquant avec la caisse du tympan. Il faut donc attaquer l'apophyse mastoïde à sa partie antérieure, derrière le pavillon de l'oreille et puis se diriger obliquement en avant vers le conduit auditif avec une gouge ou un couteau-gouge, suivant la résistance de l'os.

Au niveau de la fosse temporale et de la région pariétale, on se précautionnera contre la blessure de l'artère méningée moyenne. Nous avons eu plusieurs fois à arrêter des hémorrhagies abondantes provenant de cette artère. La compression peut suffire quand des artérioles ont été seules ouvertes, mais il faut toujours lier les grosses branches. Dans un cas, entre autres, de trépanation sur les limites de la région temporo-pariétale pour une fracture avec abcès intra-cérébral, nous avons

1. *De l'apophyse mastoïde et de sa trépanation*, Paris, 1889.

ouvert une grosse branche de cette artère qui donna d'abord beaucoup de sang. Une ligature au catgut mit fin à l'hémorrhagie. La trépanation au niveau des sutures n'a pas d'inconvénients par elle-même, surtout chez l'adulte. Nous verrons plus loin les inconvénients qu'elle peut avoir dans le jeune âge.

On recommandait aussi autrefois de ne pas trépaner au niveau des sinus frontaux, à cause de l'éloignement des deux tables ; mais ce n'est là qu'une contre-indication relative. Si la paroi postérieure du sinus est brisée et que la cause des accidents se trouve derrière elle, on applique une seconde couronne de trépan à travers l'ouverture pratiquée sur la paroi antérieure du sinus. Pour cette seconde perforation, on se sert d'une couronne plus petite, afin qu'elle soit maniée plus commodément et puisse être placée perpendiculairement à la table interne (Larrey).

En somme, toutes les régions de la voûte peuvent être abordées par le trépan, pourvu qu'on prenne certaines précautions. Quant à celles de la base (à part la portion de l'occipital qui est au-dessous de la protubérance externe), elles sont en dehors du champ opératoire, en raison de leur siège et des organes qui les traversent. On peut avoir à enlever des esquilles ou des corps étrangers et poursuivre des prolongements des diverses tumeurs (fibromes naso-pharyngiens et autres néoplasmes) ; mais il n'y a pas d'opération réglée à décrire, excepté cependant pour la destruction des ganglions nerveux du trijumeau, qu'on aborde à travers les os de la face. (*Voy.* chap. XXVII.)

L'ouverture des sinus veineux de la dure-mère est grave surtout dans les plaies infectées. La béance de ces conduits laisse une porte ouverte à l'infection. Mais aujourd'hui, en saupoudrant d'iodoforme et en comprimant par des substances aseptiques, on arrête l'hémorrhagie et on prévient l'infection.

C. — DE LA RÉPARATION DES PERTES DE SUBSTANCE PRODUITES PAR LE TRÉPAN. — RÉGÉNÉRATION OSSEUSE DES OS DU CRANE; PÉRICRANE ET DURE-MÈRE. — INFLUENCE DES PERTES DE SUBSTANCE SUR L'ACCROISSEMENT DU CRANE CHEZ LES JEUNES SUJETS. — MOYENS DE PRÉVENIR LA HERNIE DU CERVEAU. — INCONVÉNIENTS DES COURONNES TROP LARGES; TRÉPANATION EN FEUILLE DE TRÈFLE.

On a longtemps discuté sur le mode de réparation des pertes de substance produites par le trépan, et l'on a généralement conclu à l'absence de régénération osseuse. Cette conclusion n'a rien qui doive nous surprendre si l'on pense à la pratique générale des chirurgiens qui sacrifiaient le périoste, soit en le raclant, soit en l'enlevant avec la rondelle osseuse. Dans ces conditions-là, on peut être sûr d'avance qu'on n'obtiendra pas de régénération osseuse chez l'adulte. On ne constatera dans certains cas qu'une cicatrice fibreuse sans résistance. A la périphérie, la perte de substance peut cependant avec le temps diminuer

légèrement; le bord s'amincit par effacement du diploé et s'avance en même temps par néoformation osseuse vers le centre de la perte de substance sous forme d'une lamelle de plus en plus mince. Souvent même, cette ossification périphérique manque tout à fait, et la perte de substance est, au bout de quelques années, aussi grande qu'au moment de l'opération[1] ; elle est seulement comblée par un tissu fibreux plus ou moins dur dans lequel peuvent se trouver disséminés quelques grains osseux provenant de la dure-mère.

Les auteurs anciens qui avaient beaucoup plus que nous l'occasion d'observer des cas de ce genre à cause de la fréquence des trépanations qu'ils pratiquaient à tout âge pour les blessures de la tête, signalent tous cette absence de régénération et s'occupent des moyens d'en atténuer les effets. De là ces calottes en cuir bouilli, en métal, qu'on appliquait sur le crâne pour empêcher la hernie du cerveau et éviter les contacts irritants ou douloureux.

Nous n'avons que peu d'expérience personnelle sur ce point; aucun des cas de trépanation suivis de guérison que nous avons observés, après nos propres opérations, n'a jamais donné lieu à la nécessité de ces appareils. Quant aux larges pertes de substance que nous avons observées à la suite des nécroses, elles ont été comblées par l'ossification réparatrice qui s'était formée spontanément sous le séquestre. Nous avons vu ainsi se réparer de larges pertes de substance du frontal ou du pariétal produites par la syphilis ou un traumatisme. La dure-mère avait fait tous les frais de la réparation.

Mais les faits des chirurgiens anciens, et quelques faits récents de hernie du cerveau consécutive à la trépanation, doivent nous mettre sur nos gardes et nous faire prendre toutes les précautions pour éviter de pareils accidents. Nos propres opérations ayant été faites par la méthode sous-périostée, c'est-à-dire par la conservation du péricrâne à la face profonde des lambeaux cutanés, nous avons toujours constaté la dureté ou l'ossification plus ou moins complète de la cicatrice. Mais quand on est obligé d'enlever de larges pièces crâniennes, il faut s'attendre à des déficits osseux persistants, si l'on a affaire à des sujets avancés en âge. La conservation du péricrâne et de la dure-mère ne nous donnera alors que des régénérations osseuses incomplètes. Nous constaterons toujours cependant une résistance fibreuse beaucoup plus forte que dans les cas où l'on aura, comme le faisaient les anciens, intentionnellement sacrifié le péricrâne avec l'os.

Depuis nos expériences sur la transplantation de la dure-mère[2], il ne

1. On peut même constater, chez les individus âgés, l'agrandissement progressif de la perte de substance par la disparition du diploé et la résorption des bords.

2. C'est dans les *Comptes rendus de l'Académie des sciences* (1er août 1859) que nous avons démontré les propriétés ostéogéniques de la dure-mère par la transplantation.

nous paraît pas possible de nier les propriétés ostéogéniques de cette membrane. Elle produit des os hétérotopiques, comme un véritable périoste. Quand on a enlevé une partie de la voûte crânienne, la dure-mère intervient directement dans la régénération, comme le prouvent les îlots osseux disséminés sur sa surface au début du processus[1].

Un exemple démonstratif de la régénération du tissu osseux de la voûte

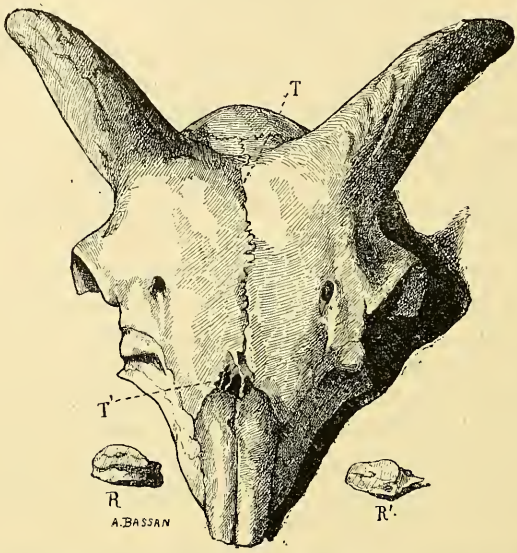

Fig. 472. — *Trépanation du crâne sur un jeune mouton, au niveau de la ligne médiane, à la hauteur des cornes. Reproduction complète de la rondelle et rétablissement de la suture. — Seconde trépanation au niveau des os propres du nez sans conservation du périoste nasal. — Expériences faites le même jour; animal sacrifié trois mois après.* — Les rondelles enlevées sont représentées sur les côtés de la figure principale.

T, Lieu où a été faite la trépanation suivie de reproduction; R, rondelle enlevée. — T', lieu où a été faite la trépanation empiétant sur les os propres du nez; la perte de substance est incomplètement comblée; elle fait défaut à la partie inférieure; R', rondelle enlevée.

du crâne nous est fourni par la figure 472 qui représente le résultat de deux trépanations pratiquées sur un jeune mouton. Sur l'une, on voit

1. Les expérimentateurs se sont depuis longtemps occupés de cette question. Dès 1837, Dubreuil père (de Montpellier) conclut de ses expériences que la réparation du crâne se faisait par le péricrâne et la dure-mère réunis. Heine fit ensuite jouer le principal rôle au diploé, sans rejeter l'action ossifiante du péricrâne et de la dure-mère. Heine avait remarqué que les pertes de substance triangulaire se réparaient mieux que les circulaires. C'est un fait qui s'explique uniquement par l'éloignement des bords : dans les pertes de substance circulaires, les bords sont partout également distants, tandis que dans les pertes de substance triangulaire, les bords se rapprochent de plus en plus à partir de l'angle le plus ouvert. Les pertes de substance circulaires (uniques ou agglomérées, géminées, en feuille de trèfle) sont celles qui découvrent proportionnellement la plus grande surface et qui sont par cela même les plus utiles pour atteindre le but chirurgical de la trépanation.

non seulement la régénération de la rondelle, mais encore le rétablissement de la suture médiane. Cette nouvelle suture diffère seulement de l'ancienne en ce qu'elle est moins sinueuse. La réparation est si parfaite qu'il faut examiner attentivement la pièce pour reconnaître l'endroit où la trépanation a été pratiquée.

Au-dessous de la première trépanation qui a été pratiquée au niveau des cornes, on en voit une autre très incomplètement réparée. Celle-ci a été pratiquée sur les os propres du nez, et on n'a conservé que le périoste externe ; la membrane mucoso-périostique, qui double les os à leur face interne, a été enlevée en même temps que la rondelle osseuse.

Dans la trépanation crânienne, le péricrâne et la dure-mère ont été ménagés avec soin ; dans les deux, la plaie a été réunie, et le péricrâne dans un cas, le périoste externe des os propres du nez dans l'autre, ont été compris dans les points de suture.

Les expériences qu'on peut faire chez les jeunes animaux ont encore un autre intérêt. Elles nous renseignent sur un point laissé dans l'ombre, et négligé même complètement par les chirurgiens, sur la croissance du crâne. On a eu souvent l'occasion de pratiquer la trépanation ou d'enlever de larges pièces d'os du crâne chez les enfants, et l'on a signalé quelquefois la persistance d'accidents épileptiformes et le peu de développement des facultés intellectuelles chez les sujets trépanés. On attribue tout naturellement, et avec juste raison, ces accidents à la lésion cérébrale qui a nécessité la trépanation et dont cette opération n'a pu conjurer les effets. Il se pourrait cependant qu'il y eût un autre facteur dans la genèse de ces accidents cérébraux : le développement incomplet du crâne dont les organes d'accroissement ont été en partie détruits. Nous avons fait autrefois des expériences sur ce sujet, mais nous n'avons pas eu de résultats probants. Sur de jeunes lapins nous avons enlevé une partie de la voûte du crâne comprenant la suture sagittale, et au bout de quelques mois, nous avons trouvé le crâne reconstitué et la suture rétablie. Il y avait peu de différence entre les deux côtés ; il est vrai que nous avons conservé le péricrâne et la dure-mère. Un de nos animaux, que nous avions gardé deux ans, fut pris quelque temps après l'opération de paralysie unilatérale que nous ne pouvions attribuer à aucune lésion faite pendant l'opération[1]. Gudden dit, d'autre part[2], qu'il est possible d'enlever complètement les sutures chez les jeunes animaux, que les os respectifs en souffrent à peine, continuent à croître sans qu'il arrive de perturbation notable dans le développement du crâne, et forment en se rencontrant une nouvelle suture. Chez les jeunes enfants.

1. Nous ne pûmes pas malheureusement examiner le cerveau après la mort qui arriva en notre absence. — Sur la pièce sèche, on constate une régénération tellement régulière et complète qu'il est impossible de déterminer les limites de la résection.

2. *Recherches expérimentales sur la croissance du crâne*, par Gudden, traduit par Auguste Forel. In-4° avec planches photographiées, page 10.

Bergmann[1] a remarqué que les solutions de continuité du crâne, à la suite des fractures, ont quelquefois une tendance à s'agrandir progressivement. Il l'attribue à l'accroissement de la masse cérébrale et peut-être en même temps au ramollissement rachitique du crâne.

Le développement du crâne et du cerveau sont parallèles à l'état physiologique, mais, à l'état pathologique, ce sont surtout les altérations cérébrales qui rompent l'équilibre. L'hydrocéphalie retarde la soudure des os ; la microcéphalie est suivie de l'arrêt de développement du crâne par synostose précoce. Mais l'inverse peut se produire et des synostoses pathologiques à la suite de nécrose ou de pertes de substance crânienne peuvent gêner le développement cérébral. C'est d'après cette idée qu'on a proposé la trépanation dans les cas d'idiotie, et que Lannelongue[2] a opéré de longues pertes de substance pour favoriser le développement des organes de l'intelligence supposés gênés dans leur évolution par une synostose précoce. L'amélioration intellectuelle survenue immédiatement sur le sujet dont il a fait connaître récemment l'observation prouve que ce débridement cérébral est parfaitement rationnel dans certaines conditions. Il importera seulement de distinguer les cas dans lesquels la synostose est cause de l'arrêt du développement cérébral, de ceux où elle s'est produite parallèlement ou consécutivement à l'atrophie cérébrale. Les arrêts de développement, qui suivront la destruction des bords des différentes pièces crâniennes et leur synostose précoce, devront particulièrement bénéficier de ce débridement.

Nous ne pouvons encore évaluer les dommages que produiront chez les jeunes sujets de grandes pertes de substance portant sur plusieurs os contigus. Grâce au développement du cerveau et aux expansions rythmiques dont il est le siège, les os restants se modèlent et éprouvent sur leurs autres bords une hyperplasie compensatrice qui maintient la capacité de la boîte crânienne. Un sujet de quatorze ans auquel nous avions pratiqué depuis dix-huit mois cinq trépanations sur la région fronto-pariétale, dont deux le long de la suture, nous a présenté du côté opéré une saillie bien moindre de la région. Quand la tête était rasée, on s'en rendait parfaitement compte à la simple vue, et le *conformateur* l'indiquait encore d'une manière plus précise. Six mois plus tard, bien que nous eussions pratiqué trois nouvelles couronnes de trépan, la différence était moins sensible. Ce fait indique qu'il s'opère dans la période de croissance des changements de forme auxquels participent plusieurs os voisins. Il peut s'expliquer par l'hyperplasie compensatrice qui s'opère par les bords qui n'ont pas été touchés. La flexibilité du crâne chez les enfants permet à la partie centrale de l'os de

1. Voy. Kœnig. — *Traité de Pathol. Chirurgicale:* trad. française. T. I, p. 153.
2. *Comptes rendus de l'Académie des sciences*, 24 juin 1890.

changer de forme et de s'accommoder à celle des parties sous-jacentes[1].

Les cas de restauration d'une petite partie de la voûte du crâne après une ostéite traumatique ou spontanée (syphilis) ont été fréquemment observés, mais il en est autrement après les grandes pertes de substance. Le bel exemple que nous en avons cité (T. I, chap. v, p. 368) est très instructif sous ce rapport et nous permet de déterminer plusieurs des

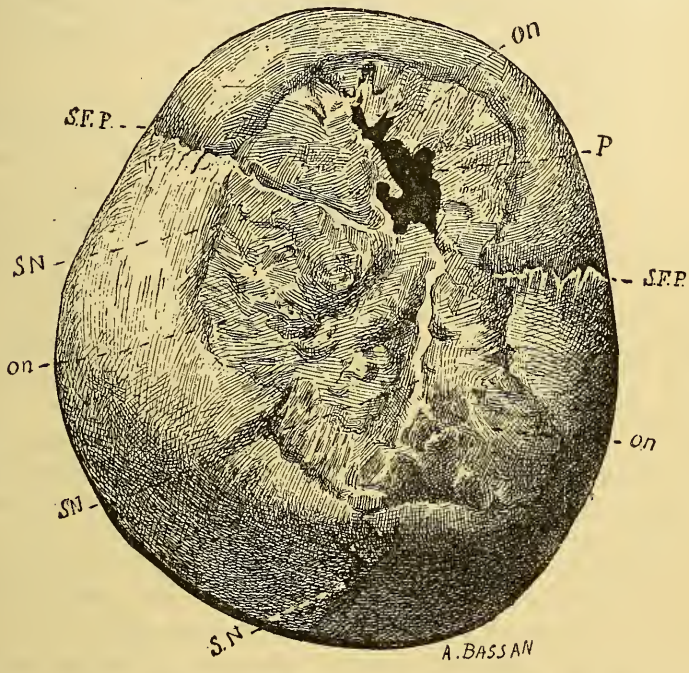

Fig. 473. — Reproduction de la voûte crânienne sur un homme de soixante-treize ans. Un fragment de 10 centimètres de long sur 7 de large avait été enlevé.

La place, occupée par l'os nouveau *on*, est indiquée dans la figure, comme sur la pièce qu'elle représente, par une ligne sinueuse qui délimite un espace irrégulièrement quadrilatéral dans lequel l'os est plus inégal. En avant, il y a un espace vide que l'ossification nouvelle n'a pas comblé. Sur la partie réossifiée, on distingue les sutures qui sont plus droites que les sutures normales. — Les lettres SN indiquent les sutures nouvelles fronto-pariétales et bi-pariétales. Les mêmes lettres placées en bas de la figure répondent par erreur à une suture normale. — SFP, Suture fronto-pariétale normale. — *Pièce recueillie par le Dr A. Masson de Mirecourt*

conditions nécessaires à cette restauration. Nous y renvoyons le lecteur et nous nous contentons de reproduire ici la figure qui l'accompagne.

La figure 473 nous montre l'étendue de la pièce reproduite, les inégalités du tissu osseux nouveau qui manque seulement dans une petite étendue, et le rétablissement des sutures. Comme dans la figure 472, on

1. Gudden avait admis l'accroissement interstitiel des os du crâne après les expériences qu'il avait faites sur de très jeunes lapins. — Dans des expériences que nous avons faites autrefois, nous n'avions pas constaté cet accroissement interstitiel sur les parties déjà ossifiée.

voit ces sutures plus droites, moins sinueuses que les sutures normales. Ce qu'il y a de plus intéressant dans cette observation, c'est la masse osseuse reproduite qui n'est explicable que par le retour des propriétés ostéogéniques du périoste et de la dure-mère sous l'influence d'une inflammation chronique, d'origine traumatique. C'est grâce à l'hyperplasie qu'ont éprouvée les membranes ostéogènes, par le fait de cette irritation lente et prolongée, qu'on a vu se reproduire une pièce osseuse, relativement énorme, à un âge où les propriétés d'accroissement sont depuis longtemps éteintes.

Une résection traumatique primitive du crâne n'eût été suivie d'aucune régénération à cet âge : péricrâne et dure-mère seraient restés fibreux ; mais l'irritation chronique leur avait rendu les propriétés du jeune âge.

C'est ce qui nous explique pourquoi les pertes de substance, suite de nécrose lente et tardive, ont de tout autres résultats que les déficits osseux produits par de larges trépanations pratiquées pour les fractures du crâne. Il ne faut pas conclure de l'absence d'ossification dans les lambeaux du péricrâne et de la dure-mère, détachés et déplacés dans les tissus voisins, chez des animaux sains et adultes, au défaut d'ossification de ces membranes lorsqu'elles se trouveront dans des conditions favorables au retour de leurs propriétés ostéogéniques.

La difficulté de la réparation osseuse après les trépanations nécessitées par des fractures récentes doit nous faire rechercher les conditions les plus favorables pour éviter les hernies cérébrales et les troubles fontionnels après ces opérations.

Indépendamment de la trépanation sous-périostée qui est indispensable, il faut éviter les larges pertes de substance et faire des trépanations multiples de préférence à une perte de substance unique.

Il faut laisser subsister entre les couronnes de trépan les ponts intermédiaires, quelque étroits qu'ils soient, ne jamais les couper; et lorsqu'on enlève des couronnes sécantes, c'est-à-dire empiétant les unes sur les autres, respecter les pointes qui les séparent. Elles forment des obstacles immédiats à la hernie du cerveau et sont le point de départ de jetées osseuses. Des couronnes de 20 à 25 millimètres de diamètre se répareront toujours par un tissu fibreux dur, ou un tissu ostéo-fibreux qui acquerra une résistance suffisante pour empêcher la hernie du cerveau et maintenir cet organe dans des conditions de pression favorables à la régularité de ses fonctions. D'autres part, ces perforations seront assez larges pour enlever la cause de la compression, qu'il s'agisse d'un épanchement de sang ou de pus, ou bien qu'elles aient été pratiquées pour aller à la recherche des esquilles et des corps étrangers.

Nous nous servons habituellement de couronnes de 20 à 25 millimètres, et nous croyons inutile de dépasser 35 millimètres, à cause de la configuration accidentée du crâne et du défaut de parallélisme de ses

tables. Quelques chirurgiens (Horsley, entre autres) se servent de couronnes plus larges. Pour nous, nous préférons, quand on veut découvrir une grande étendue de la surface cérébrale, appliquer plusieurs couronnes légèrement sécantes. Trois couronnes ainsi disposées donnent à la perte de substance la *forme d'une feuille de trèfle* et laissent beaucoup de jour. On a alors un large espace triangulaire à angles arrondis, dans lequel s'avancent trois pointes aiguës qui gênent peu l'exploration du cerveau et qu'on couperait au besoin. Elles seront plus tard le point de départ des expansions ossifiantes qui se rencontreront beaucoup plus vite que si l'os avait fait une plaie circulaire. Avec trois couronnes de 22 millimètres, on a une perte de substance triangulaire de 4 centimètres de côté, et on peut l'agrandir au besoin par l'addition d'une nouvelle couronne placée entre deux des folioles du trèfle. Cette couronne, légèrement sécante sur les deux premières, laisse s'avancer vers le centre de la plaie deux nouvelles pointes qui joueront dans la réparation de l'os le rôle que nous venons d'indiquer. On peut agglomérer de différentes manières ces couronnes sécantes, selon qu'il faudra poursuivre la lésion dans tel ou tel sens. On sera toujours moins exposé à la hernie cérébrale qu'avec une perte de substance circulaire. Cette dernière forme de plaie est la plus défavorable pour la réparation osseuse, à cause du chemin qu'ont à parcourir les expansions ossifiantes, partant de la circonférence, avant de se réunir au centre de la perte de substance. Avec les couronnes disposées en feuille de trèfle, il n'y a pas un point de la perte de substance qui soit éloigné d'un rebord osseux de plus de la longueur du rayon. On sera donc, même en cas d'absence de toute régénération osseuse, peu exposé à la hernie cérébrale.

Il est vrai que dans certains cas où la pression cérébrale est augmentée par une cause pathologique, telle que la présence d'une tumeur, le danger de la hernie cérébrale est notablement plus grand; mais c'est une raison de plus pour prendre toutes les précautions opératoires que nous avons indiquées.

D. — DE LA RÉIMPLANTATION DE LA RONDELLE OSSEUSE APRÈS LA TRÉPANATION; FAIBLE UTILITÉ ET DANGERS DE CETTE OPÉRATION. — FERMETURE DE LA PLAIE PAR UN LAMBEAU OSTÉO-CUTANÉ COMPRENANT UNE PARTIE DE L'ÉPAISSEUR DU CRANE; LAMBEAU TAILLÉ PAR APOSKÉPARNISMOS. — RÉSECTION TEMPORAIRE DE TOUTE L'ÉPAISSEUR DU CRANE.

Ce n'est pas d'aujourd'hui seulement qu'on a eu l'idée de réimplanter la rondelle osseuse enlevée par le trépan. Il y a soixante-dix ans, Ph. de Walther avait déjà fait cette tentative sur l'homme et avait réussi à faire ressouder le transplant, au moins en partie. Il y a vingt-cinq ans, nous reprenions la question que d'autres expérimentateurs avant nous avaient déjà étudiée, et nous arrivions à cette conclusion que la greffe

du transplant s'opérait, mais que sa présence pouvait être un danger en exposant aux adhérences méningées et à la péri-encéphalite consécutive.

Nous citions à l'appui le fait d'un chien sur lequel nous avions pratiqué cette opération, et qui, quelques semaines après, sans que rien d'anormal eût paru sur la plaie qui était complètement cicatrisée, après avoir légèrement suppuré pendant les premiers jours, changea complètement d'allure et de caractère. Il titubait à certains moments et était devenu d'une douceur de caractère qui tranchait avec ses allures d'autrefois; somnolent par moments, il était caressant à l'excès, même pour les personnes qu'il ne connaissait pas. Sa sensibilité était assez émoussée pour qu'il se prêtât sans difficulté à quelques expériences ultérieures que nous eûmes à faire sur lui. Nous le sacrifiâmes au quarante-sixième jour de l'opération et nous trouvâmes le transplant soudé par sa périphérie aux bords de la perforation, mais surtout à la dure-mère qui était épaissie à son niveau et adhérente aux autres méninges et à la substance grise correspondante qui était ramollie. Il n'y avait pas trace de pus dans le foyer ; le rebord de la table externe de la rondelle était cependant, sur un point, blanc et prêt à se détacher [1].

Aujourd'hui, avec l'antisepsie, nous serons certainement moins exposé à ces adhérences; mais, quelque aseptique que soit une opération et quelques soins qu'on ait pris pour la faire réussir, on ne peut être, chez l'homme, absolument à l'abri de cet accident. C'est donc un danger qu'il ne faut pas négliger, quelque faible qu'il paraisse. Il faut surtout en tenir compte dans les cas où la substance cérébrale a présenté antérieurement des signes d'irritation. Mais nous allons avoir à faire plus loin de sérieuses objections à l'opération en elle-même.

Pour faire réussir cette réimplantation, ou du moins pour rendre la greffe persistante, il faut ne pas dépouiller la rondelle de son périoste sans le réappliquer immédiatement au-dessus d'elle. Nous savons déjà que, sans périoste, la greffe osseuse ne peut être stable. Le transplant adhère bien par l'union de ses propres vaisseaux à ceux des parties voisines, mais il ne résiste pas à la résorption; au bout de quelques semaines, il commence à être rongé sur ses bords et, au bout de quelques mois, il peut avoir sensiblement diminué et même disparu. Quand on a, au contraire, recouvert la rondelle des lambeaux périostiques rabattus sur elle, le périoste s'ossifie, augmente la solidité du transplant et le remplacera s'il vient à être résorbé [2].

1. *Traité de la régénération des os*, t. I, p. 428.

2. Nous devons à M. Jaboulay, agrégé de la Faculté, une pièce très intéressante qui démontre bien les processus par lesquels s'opère chez l'homme la greffe de la rondelle crânienne. Elle provient d'une autopsie faite par M. Jaboulay sur un sujet auquel il avait pratiqué trois trépanations dans la même séance pour des crises épileptiformes. Les couronnes furent appliquées toutes les trois sur le frontal: l'une au niveau de la bosse frontale gauche, les deux autres à peu de distance de la première (l'une en haut, l'autre en bas). Un espace de 5 à 6 mil-

Macewen a eu l'idée de découper la rondelle en de nombreux fragments et de les semer dans l'espace à combler. Cette greffe fragmentaire ne nous paraît pas heureuse, car la résorption consécutive n'en sera que plus prompte si l'on a enlevé le périoste. Dans le cas contraire, la résorption sera retardée, mais s'effectuera probablement tôt ou tard. La présence de ces transplants multiples pourra cependant provoquer une ossification de la dure-mère, et il est possible qu'on ait une réossification stable. Mais l'expérience que nous avons rapportée plus haut montre combien il faut se méfier de l'irritation de cette membrane par la présence d'un fragment osseux, que son éloignement temporaire de l'organisme et les dilacérations qu'on lui a fait subir doivent faire considérer comme un corps étranger.

Si l'on a eu soin de détacher la rondelle avec son périoste (qu'on aura délimité préalablement par une incision circulaire sur le trajet que doit parcourir le trépan), on aura encore de plus grandes chances de faire réussir la transplantation. Mais si elle échoue, on aura en pure perte sacrifié le péricrâne qui, laissé adhérent aux lambeaux cutanés, aurait pu reproduire une couche osseuse, ou au moins une zone périphérique qui aurait d'autant diminué la perte de substance.

Nous disons plus : la souplesse de la cicatrice, au moins à son centre, est une condition favorable au succès définitif de l'opération; et ceux qui trépanent dans l'épilepsie, uniquement pour décomprimer le cerveau, ne sont pas logiques en voulant immédiatement fermer, par une substance rigide, la porte qu'ils ont cru nécessaire d'ouvrir. Une cicatrice fibreuse, présentant un certain degré de souplesse, devrait leur paraître, au contraire, une soupape de sûreté pour empêcher le retour de la compression cérébrale.

limètres les séparait de la première. La rondelle du milieu fut éliminée au bout de quinze jours; les deux autres se sont greffées. On les voit sur la pièce dans l'état suivant : L'une, la plus élevée, est en voie de résorption évidente, mais elle est très solidement fixée par l'ossification du périoste crânien qui avait été rabattu au-dessus d'elle. La rondelle est ainsi soudée par les deux tiers de sa circonférence. Elle est résorbée sur ses bords; et au niveau du point où la résorption est la plus marquée, le bord de l'ouverture crânienne est aussi résorbé. La seconde rondelle réimplantée est moins solidement fixée; elle ne tient que par trois points où l'on ne voit que des jetées osseuses, de tissu compact, de 1, 2 à 3 millimètres d'étendue. Elle est déchiquetée sur son bord libre; mais sa face profonde est lisse, tandis que celle de la première est érodée.

Quant à la couronne par laquelle s'était faite la hernie cérébrale, elle est agrandie et circonscrite par un bord aminci. A un centimètre tout autour, la substance osseuse est amincie et comme usée par la hernie cérébrale étalée en champignon.

Le malade mourut 16 mois après l'opération. On trouva à l'autopsie une tumeur cérébrale pesant 300 grammes dans la corne sphénoïdale du ventricule latéral gauche.

M. Jaboulay nous a présenté récemment un autre opéré, auquel il avait réimplanté une rondelle, après une trépanation pour accidents épileptiformes d'origine traumatique. Le succès a été complet; la rondelle est solidement implantée; pas de douleurs à la pression, même en appuyant très fortement. On dirait seulement que la rondelle, inégale en certains points de sa surface, commence à être résorbée. L'opération date de 5 mois. Nous pensons cependant que l'obturation sera définitive, car si le tissu de la rondelle peut être résorbé à la longue, il sera remplacé par l'ossification du péricrâne et les expansions du diploë.

La trépanation sous-périostée, c'est-à-dire faite après le relèvement des lambeaux périostéo-cutanés, est pour nous la meilleure opération au point de vue du rétablissement d'un degré avantageux de la pression cérébrale. Mais quelquefois elle dépasse le but, à cause de la rapidité avec laquelle se reconstitue une membrane résistante et trop peu extensible. Nous avons dit plus haut combien était lente et rare la réossification complète du crâne trépané. Même chez les jeunes sujets, on constate pendant longtemps une petite dépression centrale au niveau de laquelle on perçoit par la vue et le toucher les battements du cerveau. Souvent l'ossification marginale est assez avancée et le centre de la cicatrice assez tendu pour que ces battements soient difficiles à percevoir; mais, par un examen attentif, on les trouve encore pendant plusieurs mois sur certains trépanés. Chez un sujet auquel nous avons appliqué neuf couronnes de trépan (dans quatre opérations successives), on retrouvait encore les battements, au niveau de deux couronnes au bout, d'un an. Ces battements ont graduellement diminué à mesure que la perte de substance se comblait par une substance indépressible, mais ils n'avaient pas encore tout à fait disparu seize mois après l'opération.

En prenant toutes les précautions opératoires que nous avons indiquées (couronnes de diamètres ne dépassant pas 3 centimètres, trépanation sous-périostée; couronnes multiples au besoin avec conservation des ponts pour les couronnes rapprochées et des pointes pour les couronnes sécantes), on sera, croyons-nous, à l'abri des hernies cérébrales, à moins que la pression intra-crânienne ne soit augmentée par des causes pathologiques auxquelles nous ne pouvons pas remédier.

Lorsqu'on est obligé de faire de grandes pertes de substance comprenant, par exemple, la moitié du pariétal ou du frontal, le danger de la hernie cérébrale est beaucoup plus menaçant et c'est alors qu'il faudrait pouvoir opposer une barrière osseuse à l'expansion cérébrale. C'est pour ces cas que nous avons proposé de découper des lambeaux ostéo-cutanés et de tailler avec une scie fine ces lambeaux, de manière à produire un αποσκηπαρνισμος. Par une section parallèle, on détache la plus grande épaisseur de la paroi crânienne qu'on laisse adhérer au péricrâne et à la peau. Il faut avoir soin seulement que la scie ne dépasse pas la table interne. Suivant les régions, on pourra détacher des lambeaux de 3 à 4 millimètres à leur centre, lamellaires sur leurs bords, et larges de 7, 8 ou 9 centimètres carrés, c'est-à-dire de 3 ou 4 centimètres de côté. On achève ensuite la trépanation. et l'on réapplique le lambeau ostéo-cutané sur l'ouverture. Il ne faudrait pas oublier dans cette opération que les bosses ou portions saillantes sont les parties où, chez les sujets âgés, le crâne a le moins d'épaisseur.

Dans ces derniers temps, Wagner (de Königshütte) a proposé de faire ces résections temporaires du crâne avec le ciseau. Il détache ainsi de

larges lambeaux osseux sur toute l'épaisseur du crâne, en les laissant adhérer par un pont de parties molles[1]. On peut procéder de cette manière; mais nous croyons qu'il serait préférable, pour éviter tout ébranlement du cerveau, de couper le lambeau en traçant autour de lui un sillon de circonvallation au moyen de l'exciseur parcellaire, ou bien encore par l'action combinée de la scie à main et de l'exciseur parcellaire. On ne peut pas l'isoler sur toute sa circonférence. Comme on le laisse adhérer aux parties molles, le davier-gouge ou la scie ne peuvent pas le circonscrire complètement, mais on achève son isolement en partie avec le ciseau, en partie par fracture du bord qu'on n'a pas pu atteindre.

Ces résections ostéoplastiques ou temporaires du crâne ne peuvent avoir que des indications tout à fait exceptionnelles, et, bien que nous en ayons depuis longtemps eu l'idée, nous n'y avons jamais eu recours. Ce que nous avons dit plus haut montre comment on évitera les hernies du cerveau dans les cas ordinaires; et lorsque la pression cérébrale est augmentée par la présence d'une tumeur, il n'y a qu'un moyen de prévenir la hernie, c'est l'ablation de la tumeur.

Ce que nous redoutons en pareil cas, comme après toutes les trépanations pour épilepsie de siège inconnu, c'est le rétablissement de la compression. Aussi, dans certaines circonstances, au lieu de chercher à refermer l'ouverture crânienne par un opercule osseux réimplanté ou formé sur place, devrons-nous diriger notre acte opératoire de manière à laisser à la cicatrice une certaine souplesse, quitte à la protéger par les moyens que recommandaient les anciens. Dans certains cas même, nous devrons nous abstenir de toute réunion de la plaie.

Voici un fait qui nous paraît très important à ce point de vue. Il s'agit d'une épilepsie d'origine traumatique ayant nécessité de nombreuses trépanations, qui ont toujours été suivies, au bout de quelques mois ou de quelques semaines, de la réapparition des crises. Deux fois la trépanation, quoique faite simultanément sur plusieurs points, n'a produit qu'un soulagement nul ou très court. Les accidents les plus alarmants, les plus graves (crises subintrantes, état comateux, paralysie des membres), ont continué ou reparu peu de jours après l'ablation de la rondelle, et ont cédé comme par enchantement à l'incision de la cicatrice, au débridement de la dure-mère, et à un pansement par un petit tampon de gaze iodoformée destiné à écarter les lèvres de la plaie. Voici les détails de ce fait intéressant au point de vue de la théorie et de la pratique.

Observation CVII. — *Épilepsie consécutive à une ancienne fracture du crâne produite par un coup de pioche reçu sur la région fronto-pariétale à l'âge de six ans. — Trois ans après, première crise épileptiforme. — Rapprochement et aggrava-*

1. *Centralblatt für Chirurgie.* — N° 47, 1889. — *Die temporäre Resektion der Schadeldachens an Stelle der Trepanation.*

tion des crises. — Première trépanation cinq ans après la première crise. — Disparition des crises pendant trois mois. — Deuxième trépanation; arrêt complet des crises pendant vingt-huit jours. — Troisième trépanation; absence de crises pendant vingt-trois jours. — Aggravation graduelle des accidents. — Incision des cicatrices et décollement de la dure-mère; arrêt complet des crises pendant cinq mois. — Retour des accidents. — Quatrième trépanation. Arrêt des crises pendant neuf jours seulement. — Cinquième trépanation sans résultat; aggravation des accidents, paralysie des quatre membres, mort imminente. — Incision de la peau, du péricrâne et de la dure-mère au niveau des dernières couronnes du trépan; pas de réunion de la plaie; amélioration immédiate; disparition complète de la paralysie; guérison apparente, plus complète qu'après les précédentes opérations.

L. Lichy, quatorze ans, entré à la Clinique le 14 février 1888. — Ancienne fracture du crâne indiquée par une dépression légère au niveau de la région fronto-pariétale, immédiatement à droite de la ligne médiane; cicatrice cutanée de 3 centimètres répondant à la dépression crânienne. A l'âge de six ans ce sujet avait reçu un coup de pioche à ce niveau; hémorrhagie abondante; l'enfant resta trois jours sans connaissance, puis se rétablit complètement. Trois ans après cet accident, crise caractérisée par un sentiment de contracture de tous les muscles du thorax; impossibilité de prononcer une parole, mouvements convulsifs de tous les membres, sans perte de connaissance cependant. Il ne resta de cette crise qu'une douleur sourde au-dessus de l'orbite à droite. Au bout de deux mois, nouvelle crise. Peu à peu les crises se rapprochèrent et s'accompagnèrent de perte de connaissance.

A son entrée à la Clinique, on le traita d'abord par le bromure de potassium qui parut agir pendant un mois et demi, mais fut ensuite impuissant a prévenir les crises qui se rapprochèrent de plus en plus.

Ces crises survenaient sans cause appréciable, sans *aura* bien déterminé; il semblait cependant au malade qu'elles partaient de l'estomac. Pas de convulsions limitées à un groupe de muscles; rien de particulier du côté des membres supérieur et inférieur du côté opposé; aucun symptôme d'épilepsie jacksonnienne. Les crises laissent toujours après elle une douleur plus ou moins vive au niveau de la bosse frontale droite. Pas d'albumine dans l'urine. Après les crises, le malade reste pendant un certain temps avec l'air hébété, l'œil hagard; mais la netteté de ses idées lui revient bientôt; ses sens sont intacts; sa force musculaire n'est pas diminuée, ni à droite ni à gauche.

Le 11 avril 1888, M. Ollier pratique une première trépanation, légèrement en avant et en dehors de la partie déprimée, mais empiétant un peu sur cette partie. Incision cruciale, relèvement du lambeau cutanéo-périostique. La couronne enlevée, on agrandit la brèche en dedans et jusque sur la ligne médiane, au moyen du ciseau et du maillet ou du davier-gouge, pour enlever toute la partie déprimée qui était sur un point adhérente à la dure-mère et qui, à part une légère saillie à ce niveau, ne présentait ni ostéophytes végétants, ni cal appréciable. La dure-mère était recouverte par une plaque osseuse, mince, unie, oblongue, de l'étendue de 2 ou 3 centimètres carrés, et qui fut détachée avec des pinces sans déchirure de la dure-mère. Réunion de la plaie, drainage; suites très simples, pas de température.

A la suite de cette opération, les crises disparurent complètement et le malade quitta le service deux mois après.

Chez lui il ne fit aucun traitement et se crut guéri jusqu'à la fin de juillet. Une crise semblable aux précédentes (aura épigastrique, perte de connaissance) se déclare alors et est suivie d'une seconde quinze jours après. Les crises se rapprochent, quoique moins fortes que les anciennes. Le malade rentre dans le service et M. Ollier fit une nouvelle trépanation le 29 décembre 1888.

Deux couronnes furent appliquées, l'une de 2 centimètres en dehors de la première, et sur la suture fronto-pariétale; et une autre un peu plus petite (15 millimètres) plus

en dehors encore, pour découvrir complètement une ossification papyracée de la dure-mère analogue à celle qu'on avait trouvée dans la première opération. On fut encore obligé d'agrandir la brèche avec le davier-gouge, cette lame papyracée s'étendant un peu plus loin. On fit sauter de la même manière le point intermédiaire entre l'ancienne trépanation et la nouvelle. On vit alors qu'on avait dépassé la plaque osseuse duremérienne. Dans cette opération, on constate que la première couronne du trépan était encore fibreuse à son centre; elle était seulement rétrécie par une zone osseuse périphérique. La dure-mère fut incisée dans cette seconde opération; elle ne l'avait pas été dans la première.

Après cette seconde opération, disparition complète des douleurs de tête, retour de la gaieté, de l'appétit. La plaie était complètement cicatrisée, et on sentait les pertes de substance oblitérées par une membrane résistante. Malheureusement l'amélioration fut de courte durée, et vingt-neuf jours après le malade reprit une nouvelle crise. Elles reparurent à partir de ce moment en se rapprochant de plus en plus, et s'accompagnant de céphalalgie intense. Pas d'autre aura qu'une sensation vague dans la région épigastrique; tremblement de tous les muscles; pas de convulsions localisées.

Le 4 mars 1889. — Troisième opération; deux nouvelles couronnes du trépan sont appliquées, en laissant entre elles un pont de 12 millimètres d'épaisseur qu'on fait sauter avec le ciseau. Pas d'ossification de la dure-mère en dessous. On incise la cicatrice des dernières trépanations.

Le 12 mars. — Pendant la nuit, tremblement de tous les membres sans perte de connaissance; disparition complète de la céphalalgie.

Le 27 mars. — Nouvelle crise. A partir de ce moment les crises se répètent d'une manière très irrégulière, tantôt tous les deux jours, tantôt tous les huit ou dix jours, mais très légères et ne laissant pas de céphalalgie à la suite.

En juin, les crises s'aggravent et se continuent avec de grandes variations dans leur intensité et leur durée jusqu'au mois d'août où elles diminuent d'intensité et de fréquence, et font différer une nouvelle intervention.

Au commencement de septembre l'état s'aggrava de plus en plus, et M. Sabatier, agrégé de la Faculté, qui remplaçait M. Ollier, eut recours à tous les moyens rationnels (bromure de potassium; purgatifs fréquents au calomel) pour les diminuer; rien ne put les calmer; bientôt elles devinrent subintrantes; le malade était affaissé, somnolent; douleurs de tête continuelles; cris, gémissements, pupilles dilatées, éruption d'herpès labialis. Température 39.

En présence de ces symptômes, M. Sabatier incisa les cicatrices des anciennes trépanations, de manière à les ouvrir largement pour explorer la substance cérébrale; il passa un stylet entre elles et le cerveau et rompit quelques adhérences. Ne trouvant rien d'anormal, il borna là son intervention.

Le résultat de ce débridement fut excellent; les crises diminuèrent d'intensité et de fréquence dès le lendemain. Température 38,6.

Le 26 septembre, le malade est très calme, a repris toute sa connaissance et n'a pas eu de crises depuis la veille. Il se lève dès le lendemain.

A partir de ce moment les crises cessèrent complètement et le malade quitta l'Hôtel-Dieu à la fin de décembre se sentant mieux qu'il n'avait été depuis longtemps.

La guérison se maintint pendant cinq mois, jusqu'au 18 février. Les crises reparurent alors et le malade rentra à la Clinique le 5 mars.

Les crises ayant reparu avec la même intensité qu'auparavant, M. Ollier fit une nouvelle trépanation le 21 mars 1890. En examinant le crâne, on constate un affaissement appréciable de la région trépanée. Elle fait une saillie sensiblement moindre que la région analogue du côté opposé.

Trois nouvelles rondelles sont enlevées; deux en arrière le long de la suture sagittale, légèrement sécantes et sur la même ligne antéro-postérieure. On en enlèva une

troisième en avant, au niveau de la portion la plus saillante de la bosse frontale, là où le malade accusait depuis quelque temps des douleurs spontanées. On incisa à ce niveau la dure-mère et la pie-mère, et une assez grande abondance de liquide céphalo-rachidien s'écoula par cette incision ; la substance corticale parut complètement saine.

Le malade fut soulagé comme après les premières opérations; les douleurs de tête disparurent; mais neuf jours après survint une légère crise, puis une seconde le 8 juin. L'amélioration au point de vue des crises n'avait pas été de longue durée ; mais ces crises, qui se répétèrent bientôt plus fréquemment, étaient notablement plus courtes que les anciennes. Pendant trois mois, il y eut quelques bonnes périodes; mais l'état s'aggrava de nouveau en novembre; le malade devient somnolent, hébété; prend l'œil terne, hagard. Les crises se répètent dix ou douze fois dans la journée et ont changé de caractère. Elles s'accompagnent de mouvements gyratoires de gauche à droite. En même temps que le malade tourne sur lui-même, il élève le bras droit derrière la tête et perd connaissance. Sa vue est plus trouble, surtout à droite; pas d'aura. Céphalalgie, paralysie des quatre membres.

Ces nouveaux symptômes font craindre une lésion des pédoncules cérébraux ou des tubercules quadrijumeaux; dans tous les cas une lésion inabordable. On essaye cependant de soulager le malade par une nouvelle trépanation, dans le but de diminuer la pression cérébrale, et le 5 décembre M. Ollier enlève trois nouvelles rondelles. On en enlève d'abord une en avant au niveau de la bosse frontale, siège de la céphalalgie (hémorrhagie abondante arrêtée par la compression avec tampon de gaze iodoformée pendant qu'on continue l'opération), et une seconde, en arrière, au niveau des circonvolutions occipitales, pour mieux se rapprocher du siège possible de la lésion. L'incision de la dure-mère donne lieu à une hémorrhagie artérielle très abondante, et on applique une troisième couronne pour pouvoir faire la ligature de l'artère. Le malade perdit beaucoup de sang dans cette opération. L'incision de la peau avait été faite en fer à cheval, et le lambeau cutanéo-périostique fut rabattu et suturé ; drain à chaque plaie. Réunion ; guérison rapide de la plaie.

Cette opération n'eut absolument aucun résultat sur les crises qui continuèrent avec la même intensité et la même fréquence pendant quelques jours, puis augmentèrent et s'accompagnèrent de paralysie presque complète des membres inférieurs et du membre supérieur droit, un peu moins complète au membre supérieur gauche. Relâchement des sphincters; prostration; facies hébété; le malade ne parle plus; éruption herpétique à la lèvre. Du côté de la plaie, réunion complète; les couronnes du trépan paraissent oblitérées par une membrane déjà résistante.

En présence de ces symptômes qui faisaient craindre une mort prochaine, M. Ollier, se basant sur l'amélioration qui avait suivi l'intervention de M. Sabatier dans des circonstances analogues, incisa la peau et le péricrâne directement au niveau des couronnes du trépan, le 23 décembre 1890. Il trouva le péricrâne épaissi, adhérent à la dure-mère, et formant avec elle un opercule ayant déjà une consistance fibro-cartilagineuse. Il sépara le péricrâne de la dure-mère et reconnut à l'ouverture frontale une suffusion sanguine sous-durale ayant un centimètre carré environ. La dure-mère incisée, il sortit une goutte de sang, à moitié coagulé, entraîné par le liquide céphalo-rachidien et un peu de substance cérébrale comme une tête d'épingle. Il y avait une petite adhérence là où le bistouri avait entamé la dure-mère. On introduisit un stylet et on trouva à peine quelques adhérences molles[1]. En arrière la dure-mère fut également incisée; on ne trouva pas d'épanchement sanguin.

Frappé par le degré d'organisation et la résistance du tissu cicatriciel qui obturait la

1. Nous avons trouvé les mêmes adhérences chez les animaux quarante-huit heures après la trépanation avec incision de la dure-mère et nous les avons également constatées dans certains cas au bout de quinze jours. Nous ne pensons pas qu'elles soient en elles-mêmes la cause des accidents; elles doivent se reformer après leur déchirure avec le stylet. L'épanchement de

plaie crânienne, M. Ollier se demanda si la continuation des accidents n'était pas explicable par le retour de la compression dû à la rapide organisation d'un opercule résistant. Il ne réunit pas la plaie qu'il venait de faire, et mit entre les lèvres un tampon de gaze iodoformée.

Cette opération, qui n'était autre qu'un débridement de la dure-mère rendu permanent par l'absence de suture et l'éloignement des lèvres de la plaie, fut suivie du résultat le plus heureux. Les crises, tout en s'éloignant et en diminuant d'intensité, reparurent pendant trois jours encore, mais la paralysie commença immédiatement à diminuer. Deux jours après, le malade pouvait détacher les jambes du lit et commençait à lever les bras. Plus de crises à partir du 27.

Le 1er janvier 1891 le malade s'assied sur son lit et mange seul. Il a repris la parole et ses facultés.

Le 4 janvier, il se lève dans la salle, marche, et se dit complètement guéri. La paralysie a tout à fait disparu, et le malade éprouve, dit-il, une sensation de bien-être qu'il avait perdue depuis longtemps.

16 janvier 1891. — Les dernières plaies sont cicatrisées, et l'état du malade est excellent, ni crises, ni céphalalgie, ni troubles cérébraux.

29 janvier. — La mémoire est complètement revenue. Les quatre membres sont libres et forts; pas de troubles de la sensibilité ni de la motilité. — Tout ferait croire à une guérison complète si l'on n'était pas mis en garde par les récidives passées.

1er mars. — Santé parfaite; ni douleurs, ni menace de crises; le malade dit qu'il se sent mieux que jamais. (Voy. *Chapitre final.*)

État anatomique de la région trépanée. — Les trépanations multiples qui ont été pratiquées (12 couronnes de trépan, sans compter les excisions avec le davier-gouge ou le ciseau) siègent pour la plupart en avant du sillon de Rolando sur les circonvolutions frontales. Deux sont beaucoup plus en arrière et correspondent aux circonvolutions pariéto-occipitales. Toutes, sauf les trois pratiquées en dernier lieu, sont obturées par un tissu dur et indépressible, qui paraît complètement osseux sur les plus anciennes couronnes, et qui, sur les autres, est osseux à la périphérie, mais fibreux à son centre. Sur deux d'entre elles on voit encore la peau soulevée par des battements qui semblent graduellement diminuer. Il faut, du reste, apporter beaucoup d'attention pour les constater. La région trépanée est inégale, parsemée d'aspérités et de dépressions circulaires. La diminution de la saillie de la région fronto-pariétale, à droite, labourée de cicatrices, est moins marquée qu'il y a dix-huit mois.

Cette observation prêterait à des considérations pleines d'intérêt au point de vue de la lésion cérébrale et de la théorie des localisations, mais nous ne pouvons envisager ici ce côté de la question. Nous nous bornerons à faire remarquer le succès des deux opérations pratiquées au moment où la mort semblait imminente, et qui n'ont consisté que dans le débridement de la dure-mère, sans suture de la plaie. Ces débridements ont eu de meilleurs résultats que les trépanations elles-mêmes, par cela seul, croyons-nous, qu'ils ont réalisé des conditions plus favorables pour la diminution de la tension cérébrale. Nous trouvons donc là un nouvel argument contre la réimplantation des rondelles osseuses qui, par le fait même de l'obturation solide de l'ouverture crânienne, reproduiront les conditions anatomiques que la trépanation avait pour but de faire disparaître. *Si la théorie de la décompression cérébrale*

sang aurait pu jouer un rôle plus important; mais il était d'un très petit volume, sans profondeur et presque insignifiant comme quantité.

par la trépanation est vraie, il faut essayer de rendre permanente cette décompression, et dans ce but laisser une certaine souplesse à la membrane obturatrice.

Aussi ne doit-on pas, après certaines trépanations, chercher une obturation osseuse, et faut-il renoncer non seulement à la suture de la dure-mère que nous croyons toujours dangereuse, *mais à la suture du périoste, chez les sujets pour lesquels une reproduction osseuse est probable.* Il vaut mieux ne réunir que la peau et laisser les lambeaux périostiques se retirer vers leur base. Lorsqu'il est important d'éloigner toute cause de compression, il faut même s'abstenir de réunir la plaie. A ce point de vue l'incision en ✚ ou en T est préférable à l'incision semi-lunaire ou en fer à cheval. Cette dernière incision, permettant de rabattre tout d'une pièce le lambeau périostique et de recouvrir avec une membrane continue la totalité de la perte de substance, favorise le retour de la compression cérébrale. Si donc nous avons conseillé plus haut de réunir exactement le périoste des lambeaux cutanéo-périostiques, il faut renoncer à cette règle pour les cas où l'on doit chercher dans la souplesse de la cicatrice une garantie contre la récidive des accidents cérébraux. Ici, comme dans toutes les résections, il faut faire servir le périoste à ses fins lorsqu'il peut être utile, et ne pas mettre en jeu ses propriétés ostéogéniques lorsqu'elles peuvent être nuisibles.

E. — DES OPÉRATIONS APPLICABLES A LA NÉCROSE ET A LA CARIE DES OS DU CRANE; MOYENS D'ACCÉLÉRER LA SÉPARATION DES SÉQUESTRES. — ABRASION ET PERFORATION DE LA COUCHE NÉCROSÉE ET ENCORE ADHÉRENTE. — TRÉPANATION ET RÉSECTION DU CRANE POUR LES DIFFÉRENTES TUMEURS D'ORIGINE OSSEUSE : TRÉPANATION DES SINUS FRONTAUX DANS LES KYSTES PAR RÉTENTION.

La nécrose et la carie syphilitiques fournissent souvent l'occasion d'intervenir, soit qu'il s'agisse seulement d'extraire des séquestres déjà isolés, soit qu'il faille remédier à des accidents cérébraux concomitants, lorsqu'il se forme, par exemple, au-dessous des séquestres, des gommes méningées ou des amas purulents. Mais il est rare qu'on ait besoin de pratiquer de véritables résections; on n'enlève que les parties mortes qu'on achève de détacher, au besoin, par quelques coups de ciseau, et on abrase les parties cariées. Que la carie soit syphilitique ou tuberculeuse, et que le tubercule soit perforant ou étendu en surface, les opérations économiques sont indiquées, en règle générale, et ce ne sera que dans des cas exceptionnels qu'on devra retrancher de grandes pièces osseuses. La rugine, le couteau-gouge ou la gouge remplaceront donc dans la généralité des cas le trépan proprement dit.

La nécrose superficielle et étendue, telle qu'on l'observe après les larges dénudations des os du crâne par brûlure ou par plaie contuse,

présente souvent une lenteur désespérante, chez les personnes âgées surtout. Il faut alors de longs mois pour que ces larges pièces osseuses se détachent, et si l'inflammation a atteint la table interne, il peut en résulter des collections de pus entre les méninges et l'os.

Les anciens chirurgiens avaient cherché les moyens de hâter cette séparation du séquestre, et Belloste avait imaginé de faire sur les parties mortes des perforations multiples pour permettre aux granulations comprimées entre les deux tables de l'os de se développer à l'extérieur et de prendre une nouvelle énergie.

Dans le même but, nous avions autrefois aminci avec un morceau de verre ou une rugine la table externe nécrosée[1]. Dans un cas où nous avions une large surface dénudée et nécrosée, nous en abandonnâmes la moitié à la nature, et pour la seconde moitié, nous pratiquâmes des perforations sur une partie et des amincissements de la lame nécrosée sur l'autre. Le résultat final fut à peu près le même pour les deux moitiés. Un instant la partie perforée ou amincie parut en avance, mais bientôt les bourgeons se flétrirent et, somme toute, le travail d'élimination des portions intermédiaires aux perforations et aux parties raclées ne fut pas plus rapide que celui de la moitié qui n'avait pas été touchée. Cette expérience n'était pas concluante à cause de l'inflammation qui envahit la plaie et qui retarda la médullisation des couches vasculaires sous-jacentes. Mais aujourd'hui, on préviendrait sûrement cet inconvénient, et nous croyons qu'il y a avantage dans certains cas, pour hâter la cicatrisation, à ruginer la table externe ou à l'enlever délicatement avec le ciseau. Il ne faudrait pas cependant se faire illusion sur la valeur de ce procédé. Dans les cas de nécrose profonde, il vaut mieux trépaner pour enlever toute l'épaisseur de l'os si l'on a quelques craintes de suppuration sous-crânienne; et dans le cas où la lame nécrosée serait très mince, on ne gagnerait peut-être pas assez de temps pour compenser aux yeux du malade l'ennui d'une nouvelle intervention. C'est dans les nécroses occupant toute la table externe et siégeant dans les parties épaisses du crâne que ce moyen peut être conseillé. Il ne faut pas oublier, du reste, qu'il s'agit là d'un acte vital, la médullisation des parties vivantes qui se continuent avec la partie morte. Or, le détachement de la partie morte, par la gouge ou le ciseau, peut laisser dans la plaie des trabécules nécrosées qu'il est impossible de reconnaître tout d'abord, et qui se dévoileront plus tard par de nouveaux abcès si l'on cherche la réunion immédiate après l'opération. On pourrait donc quelquefois, en voulant hâter la guérison définitive, la rendre au contraire plus tardive.

La résection d'une partie étendue de la voûte crânienne peut être mise en question pour des tumeurs diverses ayant pour origine le tissu

1. *Traité exp. et clin. de la régénération des os*, t. II, p. 19.

osseux et ayant évolué, soit en dehors, soit en dedans de la cavité cérébrale. Les exostoses, les sarcomes du diploé et fongus de la dure-mère, les kystes et la suppuration des sinus ou des cellules mastoïdiennes fourniront l'occasion de pratiquer sur le crâne les opérations les plus variées. Les exostoses saillantes à l'extérieur pourront ne demander autre chose qu'un trait de scie pour égaliser leur surface d'implantation; mais lorsqu'elles auront végété en dedans, elles nécessiteront l'ablation directe ou par trépanation périphérique de la base sur laquelle elles s'implantent. Les sarcomes fongueux du diploé ou de la dure-mère donneront lieu à des opérations graves dont le chirurgien sera le plus souvent éloigné à cause des dangers immédiats qu'entraîne l'ablation des formes diffuses, et de l'incertitude où l'on est sur l'étendue des lésions qui paraissent limitées.

Les épithéliomes crâniens du front et de l'oreille, provenant de l'extension lente d'un cancroïde cutané, doivent être poursuivis, chez les sujets âgés, avec l'idée que ces opérations peuvent arrêter le terme fatal pour un temps assez long et même pour quelques années, si l'on enlève complètement le tissu morbide. On doit fouiller jusque dans les sinus frontaux et les espaces médullaires dans lesquels le néoplasme a pu évoluer en respectant la couche compacte extérieure.

Les lésions qui nécessitent la trépanation des sinus frontaux sont assez nombreuses, et la disposition de ces cavités ne doit pas faire hésiter à en ouvrir la paroi antérieure dès qu'il y a utilité à le faire; les kystes, les abcès clos, les corps étrangers en sont les principales indications. Parmi les trépanations de ce genre que nous avons pratiquées, nous en citerons une qui nous paraît intéressante par les dimensions exceptionnelles de la poche kystique qui avait dédoublé le frontal jusqu'à la suture fronto-pariétale.

Observation CVIII. — *Vaste kyste suppuré du sinus frontal avec dédoublement de l'os frontal et écartement de ses tables jusqu'à la suture fronto-pariétale. — Trépanations multiples, guérison. — État de l'opéré quinze ans après.*

M. X., de Grenoble, âgé aujourd'hui de trente-sept ans, se présenta à M. Ollier, en 1876, dans l'état suivant : saillie de la région frontale gauche dépassant un peu la ligne médiane à droite, et se prolongeant jusqu'à la limite supérieure de l'os frontal. — La saillie est marquée surtout en bas où elle a repoussé l'arcade orbitaire et avec l'arcade tout le contenu de l'orbite. Sur la saillie générale de la région s'élèvent deux saillies secondaires, l'une au-dessus de l'arcade orbitaire en dedans avec paroi osseuse dépressible avec le doigt, avec production d'un bruit parcheminé; l'autre en dehors au-dessus de la queue du sourcil, mais sans assouplissement de la paroi osseuse; légère chaleur au toucher.

L'œil, très saillant, est obliquement dirigé en bas et se trouve par son angle externe à 12 millimètres plus bas que l'œil droit; diplopie; sécheresse de la narine correspondante; douleurs d'abord intermittentes, puis sourdes et continues.

Cette tumeur avait d'abord apparu à l'âge de six ans, à la suite de la rougeole; elle

s'était développée immédiatement au-dessus de l'orbite, en dedans ; elle devint bientôt souple en un point. On pratiqua une ponction qui donna issue à un liquide glaireux, un peu blanchâtre, mais non purulent. — La tumeur s'affaissa et le malade parut guéri pendant douze ans. En 1870, la saillie reparut et repoussa le globe oculaire en bas et en dehors; le malade put cependant faire son volontariat en 1874.

En mars 1876, M. Ollier diagnostiqua un kyste du sinus par rétention, probablement suppuré, et pratiqua l'opération suivante.

Incision au niveau de la saillie sus-orbitaire, en dedans, au moyen d'un fort bistouri qui perfora en un point la paroi osseuse amincie, et donna issue à trois cuillerées environ d'un liquide visqueux et purulent; agrandissement de cette ouverture avec un trépan de 18 millimètres; seconde trépanation en dehors. Le petit doigt introduit dans la cavité ne pouvait pas en atteindre le fond, on sentait heureusement du côté de la table interne une paroi dure, indépressible, franchement osseuse, ce qui écarta toute crainte du côté du cerveau. — Un stylet introduit remontait jusqu'à 10 centimètres, c'est-à-dire jusqu'à la suture fronto-pariétale ; on constatait dans le fond quelques trabécules osseuses qui cloisonnaient la cavité à ce niveau. En bas la cavité se prolongeait jusque dans le frontal droit à une profondeur de 2 à 3 centimètres. — Application d'une nouvelle couronne du trépan à 8 centimètres au-dessus de l'orbite. — En bas, du côté de l'orbite, la tumeur faisait saillie en dedans et avait usé la substance osseuse ; il n'y avait qu'une paroi fibreuse, ce qui fit espérer une réascension prochaine de l'œil. Il n'y avait pas de communication avec les fosses nasales. M. Ollier rétablit la communication avec un perforateur, et passa un drain de l'ouverture sus-orbitaire interne dans la fosse nasale, en le faisant ressortir par la narine. Un second drain fut placé de l'ouverture frontale supérieure à l'ouverture sus-orbitaire externe.

A la suite de cette opération, il n'y eut pas d'accidents cérébraux. La suppuration, d'abord abondante, diminua peu à peu, mais la réunion des deux tables de l'os fut lente à se produire. On ne supprima le drain qu'au bout de cinq mois, pour prévenir toute rétention de liquides et faciliter la rétraction des parois. La diplopie disparut rapidement, grâce à l'ascension de l'œil qui fut favorisée par la souplesse de la voûte orbitaire. Pendant trois ou quatre mois, malgré la présence d'un petit drain fronto-nasal, il se formait une tumeur gazeuse vers le grand angle de l'œil, qui augmentait par l'effort de la toux, et que le malade faisait disparaître lui-même en pressant avec le doigt.

La guérison ne fut complète que six mois après l'opération; elle s'est maintenue depuis quatorze ans; mais, bien que toute diplopie ait disparu, l'œil du côté opéré n'a pu reprendre exactement sa position normale ; il est à quelques millimètres au-dessous du niveau de l'œil sain; la vision est parfaite.

Si la dilatation du sinus se fût faite aux dépens de la table interne, le pronostic eût été beaucoup plus grave; heureusement cette table interne était renforcée plutôt qu'amincie, et le développement du kyste, s'étant fait par le dédoublement des deux tables, n'avait amené que l'amincissement de la bosse nasale et de la voûte orbitaire.

CHAPITRE XXVII

RÉSECTIONS ET ABLATION DES OS DE LA FACE

Sommaire. — Résections et ablation totale du maxillaire supérieur, — Connexions du maxillaire supérieur avec les os voisins ; ses points d'attache. — Méthode sous-périostée ; cas qui a réclament ; manière de la pratiquer. — Conservation du nerf sous-orbitaire. — Dilatation forcée de l'orifice buccal pour arriver dans quelques cas à la suppression des incisions extérieures. — Degré de régénération de l'os après la résection sous-périostée. — Des indications de l'ablation du maxillaire supérieur dans les cas d'ostéite suppurée ; rareté de ces indications en dehors de l'ostéite phosphorée et de quelques formes nécrotiques à marche progressive. — Méthode parostale et ablation extra-périostée irrégulière. — Résection temporaire du maxillaire supérieur. — Ablation des deux maxillaires supérieurs.

Résections et ablation totale du maxillaire inférieur. — Résection sous-périostée. — Avantages spéciaux de la conservation du périoste. — De l'intervention opératoire dans les ostéites et nécroses phosphorées ; inconvénients des résections trop retardées et de l'expectation systématique. — Régénération de l'os après les nécroses phosphorées et autres. — Résection du maxillaire inférieur dans les néoplasmes récidivants. — Résections partielles du maxillaire inférieur ; découpage d'une languette sur le bord inférieur pour maintenir la forme de la région et les rapports des parties saines de l'os. — Ablation totale du maxillaire inférieur. — Des ostéotomies et résections préliminaires du maxillaire inférieur. — Résections orthopédiques pour la cure des ankyloses. — Résections ostéoplastiques. — Procédés pour la résection du col de la mâchoire et d'une partie de la branche montante. — Des appareils prothétiques applicables après les résections et les ablations totales des maxillaires. — Prothèse immédiate.

Résection des os du nez. — Résections orthopédiques ; angles saillants ; déviation de la cloison. — Ostéotomies et résections temporaires. — De l'abaissement du nez par l'ostéotomie verticale et bilatérale pour enlever les tumeurs profondes des fosses nasales, et des diverses opérations destinées à élargir les voies d'approche. — Simplicité, facilité et efficacité de l'abaissement du nez. — Modifications du procédé destinées à agrandir le champ opératoire par l'ouverture simultanée des sinus. — Des résections ostéoplastiques du nez. — Ostéoplastie périostique et osseuse pour la restauration de la charpente du nez. — Rhinoplastie sur support métallique.

De la résection des autres petits os de la face ; résection de l'os malaire. — Résection temporaire de l'os malaire et de l'arcade zygomatique pour aller à la recherche du ganglion de Meckel, et des branches profondes du trijumeau.

Parmi les nombreux os de la face, il en est deux surtout qui sont importants au point de vue des résections : ce sont les maxillaires supérieur et inférieur. Les opérations qui ont pour but de les enlever en totalité ou en partie constituent un des chapitres les mieux étudiés dans tous les traités de médecine opératoire ; et comme on les pratique le plus souvent pour des lésions néoplasiques, les anciens procédés ont

conservé toute leur valeur. Les résections orthopédiques et les résections temporaires, plus récemment introduites dans la pratique, sont beaucoup moins connues, et soulèvent encore une foule de questions neuves et intéressantes. Quoique, dans ces régions, la méthode sous-périostée n'ait pas relativement une aussi grande importance que pour les articulations des membres, à cause de la nature des lésions qui réclament le plus souvent l'opération, elle a toujours la même supériorité sur la méthode ancienne pour les cas où elle est applicable.

Pour les petits os de la face, on aura généralement à pratiquer des abrasions ou des séquestrotomies plutôt que des résections typiques; tous les genres d'excisions peuvent cependant leur être applicables. Le nez, en particulier, est un des lieux d'élection pour les résections temporaires et les résections ostéoplastiques.

§ I. Résections et ablation totale du maxillaire supérieur.

De tout temps on a excisé des portions du maxillaire supérieur, mais l'ablation totale de cet os n'est devenue une opération réglée que depuis les hardies tentatives de Gensoul. C'est au chirurgien de Lyon que revient sans conteste l'honneur d'avoir le premier pratiqué cette opération et d'en avoir régié le manuel en se basant sur des données anatomiques bien déterminées. Sa première opération date de 1828; il la renouvela huit fois de 1828 à 1833, et tous ses opérés guérirent.

Depuis lors, elle est devenue une opération courante de la chirurgie, et on ne pourrait plus aujourd'hui en calculer le nombre. Le procédé de Gensoul reposait sur la notion exacte des quatre points d'attache de l'os, et sur la séparation successive et méthodique de ces quatre points. Il se servait du ciseau pour en opérer la section. Depuis lors un grand nombre de chirurgiens ont remplacé le ciseau par la scie à chaîne ou la cisaille, mais on a adopté les règles fondamentales posées par le chirurgien lyonnais. L'incision extérieure a été modifiée de diverses manières, et on a décrit de nombreux procédés qui ne diffèrent entre eux que par ces modifications d'incision.

On a même cherché à se passer d'incision extérieure, et on a enlevé le maxillaire par la bouche. Mais ici nous devons nous hâter de mettre le lecteur en garde contre toute illusion. On peut certainement extraire par la bouche des maxillaires nécrosés ou des maxillaires atteints d'ostéite, déjà séparés en partie de leur revêtement fibreux par la suppuration ou une médullisation superficielle, c'est-à-dire des os qui ont perdu la plus grande partie de leurs adhérences et qu'on extrait comme des séquestres. Mais pour des os entiers, revêtus de leurs parties molles et ayant conservé toutes leurs connexions normales, l'extraction intra-

buccale ne doit pas être tentée. Si elle est praticable à la rigueur par la dilatation forcée de la bouche, elle constitue une mauvaise opération.

Connexions du maxillaire supérieur avec les os voisins; ses points d'attache. — Le maxillaire supérieur est très solidement fixé entre les os de la face par quatre points qui n'ont rien de géométrique, mais qui sont constitués par des sutures de forme variée. Le premier point d'attache est représenté par la réunion de l'apophyse montante avec l'os propre du nez, le frontal et l'unguis; plus en arrière par l'articulation du bord supérieur du maxillaire avec l'ethmoïde et l'apophyse orbitaire du palatin.

Le second point est constitué par la suture maxillo-malaire. Le troisième par la réunion de l'apophyse palatine avec la même apophyse de l'os du côté opposé, et plus en arrière par la réunion des deux portions horizontales des palatins[1]; en avant par la demi-épine nasale antérieure avec la portion semblable du côté opposé. Le quatrième enfin, moins solidement fixé que les trois premiers, est représenté par l'articulation de la tubérosité maxillaire avec la portion verticale de l'os palatin, et médiatement avec l'apophyse ptérygoïde. Cette union ptérigo-maxillaire a lieu par simple accolement; il n'y a pas pénétration de dentelures, comme pour les sutures des autres points d'attache. Il ne faudrait pas croire cependant que cet accolement soit toujours facile à désunir. S'il cède dans l'ablation d'un os sain ou d'un os atteint d'ostéome, il est relativement plus résistant lorsque l'os est ramolli ou atteint de néoplasme mou. On brise presque toujours la paroi postérieure du sinus qui reste adhérente à l'apophyse ptérygoïde, et on est obligé de l'enlever secondairement.

En sectionnant ces divers points, on n'intéresse aucun vaisseau volumineux; on déchire plusieurs branches de la maxillaire interne, mais le tronc principal du vaisseau est à l'abri. Le nerf maxillaire supérieur traverse la paroi orbitaire pour pénétrer dans le sinus et en ressortir par le trou sous-orbitaire; il est nécessairement coupé ou déchiré dans les ablations totales de l'os, si l'on ne prend pas de précautions spéciales pour le ménager. Pour éviter de le tirailler, on le coupera une première fois, au début de l'opération, à sa sortie du trou orbitaire, et une seconde fois dans l'orbite avant d'extirper l'os.

Quoique le maxillaire supérieur soit complètement ossifié au moment de la naissance, il y a des différences notables entre les opérations qu'on pratique chez les enfants et chez les adultes. Dans les excisions qu'on pratique dans l'enfance, jusqu'au moment de la deuxième dentition, il

1. Les palatins doivent être considérés au point de vue opératoire comme faisant partie du maxillaire. On ne peut pas extirper isolément un de ces deux os. Dans l'ablation totale du maxillaire, on enlève aussi en même temps des portions de l'unguis, de l'ethmoïde et souvent de l'os malaire

faut ne pas oublier la présence des germes dentaires. Il faut en outre se rappeler que le sinus à peine appréciable chez l'enfant, croît en capacité avec l'âge. Il est plus large et plus profond chez l'adulte.

Notons aussi comme intéressantes au point de vue des résections deux particularités anatomiques qu'on observe quelquefois : la persistance de la séparation de l'os incisif qui peut ne se souder que tardivement (de 12 à 15 ans), bien qu'il n'y ait aucune trace apparente de cette séparation ; l'indépendance de la pièce externe et supérieure qui délimite la gouttière et le canal sous-orbitaire. Le défaut de soudure de cette dernière pièce faciliterait l'opération dans les cas où l'on voudrait conserver le nerf sous-orbitaire avec le plancher de l'orbite.

A. — MÉTHODES OPÉRATOIRES POUR L'ABLATION ET LES RÉSECTIONS DU MAXILLAIRE SUPÉRIEUR.

Suivant la nature de la lésion, ces opérations doivent êtres pratiquées dans les cas pathologiques par la méthode sous-périostée, par la méthode parostale ou par la méthode extra-périostée irrégulière. Elles peuvent en outre être faites sur des os sains comme opérations orthopédiques ou opérations préliminaires ; mais ces dernières doivent devenir de plus en plus exceptionnelles et être remplacées par les résections temporaires. Les résections traumatiques se réduisent à l'ablation de quelques esquilles et au nettoyage de la plaie.

1. *Méthode sous-périostée; cas qui la réclament; manière de la pratiquer. — Conservation du nerf sous-orbitaire. — Dilatation forcée de l'orifice buccal pour arriver dans quelques cas à la suppression des incisions extérieures. — Degré de régénération dont le maxillaire supérieur est susceptible.*

La plupart des anciennes incisions sont compatibles avec la méthode sous-périostée. Aucune cependant n'est à l'abri de tout reproche, car elles laissent toutes des cicatrices plus ou moins apparentes et coupent plus ou moins de filets nerveux. La multiplicité des muscles des lèvres et de la joue ne permet pas de réaliser un des temps si importants dans les résections des membres, c'est-à-dire l'incision dans l'interstice des muscles. Ce qui nous paraît le plus important, c'est de ménager les nerfs et de faire les incisions à la peau de manière qu'il reste le moins de traces possible de l'opération.

La résection sous-périostée n'est rationnelle que dans les ostéites suppurées (phosphorées ou autres), dans certaines exostoses ou kystes bénins, ou encore lorsqu'il s'agit d'enlever le maxillaire comme opération préliminaire pour se donner du jour. On pourra le plus souvent faire des opérations économiques, et laisser sur les bords alvéolaire ou orbitaire des prolongements d'os sain qui maintiendront la forme de la

région, dans le cas même où la régénération osseuse ferait complètement défaut. On fera donc dans ces cas des ablations incomplètes, et on conservera en particulier le plancher orbitaire, en sectionnant l'os au-dessous du trou sous-orbitaire pour ménager le nerf qui en sort.

Letiévant[1] a eu l'idée de conserver ce nerf dans le cas où l'on est obligé d'enlever la totalité du maxillaire. C'est une idée très juste, quoique rarement applicable; et l'on ne devra pas oublier de la mettre en pratique dans les ablations sous-périostées, et toutes les fois que la nature du tissu malade ne force pas à sacrifier la totalité du maxillaire et tous les organes qui le traversent. On préviendra de cette manière l'insensibilité de la région génio-naso-labiale à laquelle se distribue ce nerf.

Nous avons fait autrefois[2] deux ablations du maxillaire supérieur comme opération préliminaire de l'ablation des polypes naso-pharyngiens. C'est une opération que nous ne referons probablement guère à l'avenir, car nous avons aujourd'hui des voies meilleures et plus économiques pour aller extirper ces tumeurs. Mais c'est une des circonstances dans lesquelles on peut le mieux faire une ablation régulière, méthodique et en même temps économique, car il est possible de conserver la plus grande partie du plancher de l'orbite et la portion incisive du maxillaire. C'est donc seulement pour quelques cas de tumeurs bénignes, et plus fréquemment pour des ostéites graves et à suppuration intarissable (ostéites et nécroses phosphorées) que la résection sous-périostée devra être mise en question.

Les nécroses occupant la totalité ou la presque totalité de l'os pourront être opérées par la voie buccale sans incision apparente; mais dans les suppurations chroniques qui sont une cause d'intoxication permanente pour le malade, on est obligé d'intervenir avant la nécrose de l'os, et de faire alors une extraction régulière par des incisions qui agrandiront au degré voulu l'ouverture de la cavité buccale.

Nous avons cherché à nous passer de toute incision par *la dilatation forcée de la bouche*. Après avoir libéré les attaches muqueuses des lèvres et des joues, nous forçons avec les pouces la dilatation de l'orifice buccal et, par la rupture sous-cutanée du muscle orbiculaire, nous aug-

1. *Association française pour l'avancement des sciences.* Congrès de Clermont, 1876. *De la résection du maxillaire supérieur avec conservation du nerf sous-orbitaire.*

2. C'est en 1863 que nous avons fait notre première opération sur un adolescent de seize ans, porteur d'un fibrome naso-pharyngien, qui avait été opéré une première fois par l'écrasement linéaire et la cautérisation consécutive. (*Ablation sous-périostée du maxillaire supérieur comme opération préliminaire pour la destruction d'un polype naso-pharyngien. Reproduction de l'os enlevé*, in *Gaz. médicale de Lyon*. 1864.) — Le polype ayant récidivé, nous fîmes trois ans après une résection temporaire de l'os nouveau (Voyez plus loin). Nous opérâmes un autre polype naso-pharyngien par l'ablation du maxillaire, en 1865. Depuis lors, l'abaissement du nez ou la division du voile du palais (quand le polype était exclusivement pharyngien) nous ont toujours suffi.

mentons considérablement l'espace par où le maxillaire peut être attaqué.

Cette manœuvre qui n'a pour inconvénient que de produire une tuméfaction ecchymotique, très disgracieuse pendant quelques jours après l'opération, permet de reculer les indications de l'ablation de l'os sans incision cutanée.

Dès que l'on est obligé d'agrandir la voie d'approche par des incisions cutanées, il faut choisir celles qui lèsent le moins de muscles et de nerfs et qui laissent les cicatrices les moins apparentes. L'incision médiane, naso-labiale (partie verticale de l'incision de Dieffenbach) est sans contredit la plus favorable à ces deux points de vue; mais le chemin de Lisfranc et Liston (incision partant de l'angle interne de l'œil, descendant jusqu'à l'aile du nez, contournant cette aile et sectionnant ensuite verticalement la lèvre sur la ligne médiane) ne laisse pas une cicatrice très apparente et ne coupe que quelques filets terminaux du sous-orbitaire. On peut se contenter aussi d'une incision partant de la commissure labiale et se dirigeant obliquement en haut vers l'os malaire (incision labio-malaire de Velpeau). Nous la reportons seulement un peu plus en avant pour mieux éviter le canal de Sténon et respecter les branches temporo-faciales du facial. Nous le faisons partir non pas de la commissure elle-même, mais à 6 ou 7 millimètres au-dessus ou au-dessous, parce qu'il est plus facile d'avoir dans ces conditions une réunion de la lèvre parfaitement exacte. Cette incision coupe malheureusement plusieurs rameaux du nerf facial, quelques précautions que l'on prenne pour les éviter.

Quelle que soit l'incision qu'on choisisse (et le siège de la lésion sera la raison déterminante de ce choix) il faut, quand on ne peut pas conserver le plancher de l'orbite, mettre en pratique l'idée de Letiévant et enlever la paroi supérieure du canal sous-orbitaire afin que le nerf puisse être relevé en haut avec les parties molles. Nous procédons seulement d'une autre manière que Letiévant; nous faisons de la libération du nerf le premier temps de l'opération Nous enlevons la paroi supérieure du canal sous-orbitaire par une incision spéciale, tout à fait distincte des incisions de résection. En d'autres termes, nous ne commençons la résection que lorsque le nerf a été libéré de manière à pouvoir être soulevé avec les parties molles de la joue[1].

Voici la description de l'opération qui sera, avec quelques variantes, applicable à la plupart des cas.

1. Quand on retrouve, au bout de quelques années, les malades auxquels on a enlevé le maxillaire supérieur en coupant le nerf sous-orbitaire, on est heureusement surpris du retour partiel de la sensibilité. Les anastomoses nombreuses entre les autres branches du trijumeau et la régénération de quelques filets nerveux expliquent ce retour de la sensibilité. Mais ce retour n'est jamais complet; il reste des points anesthésiés qui varient avec les incisions de la peau. C'est surtout à la partie de la lèvre qui correspond à la canine que la diminution de

PROCÉDÉ POUR L'ABLATION SOUS-PÉRIOSTÉE DU MAXILLAIRE SUPÉRIEUR.

1er TEMPS. — *Mise à nu du nerf sous-orbitaire et résection de la partie supérieure du canal osseux qui le contient.* — On fait une incision de 3 centimètres environ, à 8 millimètres au-dessous du rebord orbitaire et parallèlement à sa direction. On met à nu le lieu d'émergence du nerf et on soulève le périoste de ce point jusqu'au rebord orbitaire, qu'on dépouille sur une largeur de 2 centimètres environ; puis avec un petit ciseau bien aiguisé on fait sauter toute la paroi supérieure du canal sous-orbitaire, depuis le trou en avant jusqu'au commencement de la gouttière sous-orbitaire en arrière. En avant, au niveau du trou, il faut creuser un canal de coupe triangulaire, à sommet inférieur, mais large d'un centimètre en haut, afin que le nerf sous-orbitaire puisse en être retiré sans difficulté.

2e TEMPS. — *Incisions de la peau et du périoste muqueux de la face externe de l'os; dénudation de cette face; section des apophyses montante et malaire.* — Quand on a pratiqué une des incisions cutanées destinées à aborder l'os, on fait relever le lambeau par des aides de manière à découvrir l'os le plus possible et l'on trace l'incision périostique. On commence sur la face externe, au niveau de l'épine nasale, et l'on incise obliquement le périoste de haut en bas et d'avant en arrière jusque derrière la deuxième incisive, car on doit se proposer de conserver l'os incisif; puis on se dirige en arrière jusqu'à la dernière molaire en se tenant à 1 ou 2 millimètres du collet des dents. On procède ensuite à la dénudation de l'os qu'on poursuit sur la face externe en faisant relever le lambeau qui entraîne avec lui le nerf sous-orbitaire. On continue la dénudation sur toutes les parties accessibles et jusque dans le fond de l'orbite. Chez les jeunes sujets, et surtout dans les cas d'ostéite, le périoste se détache facilement et il faut avoir soin de ne pas blesser le nerf dès qu'on arrive au niveau de la gouttière sous-orbitaire. On sectionne ensuite avec la cisaille ou le ciseau l'apophyse montante; avec le ciseau l'apophyse malaire. On avance ainsi autant que possible l'opération sans pénétrer dans la cavité buccale[1].

3e TEMPS. — *Incision intra-buccale du périoste et détachement de l'involucrum palatin. — Séparation des apophyses palatines. — Ablation de l'os.* — La dent canine enlevée, on fait le long de la face interne des dents une incision du périoste muqueux pour aller rejoindre l'incision externe en arrière de la dernière molaire; puis on ajoute une petite incision oblique de la deuxième incisive à la ligne médiane, cor-

sensibilité persiste le plus. On observe aussi le retour de la contractilité dans les muscles des lèvres; la joue tombante au début se relève plus tard. Cela tient à la régénération nerveuse qui se produit d'autant mieux que la réunion de la plaie aura été plus exacte. Il est probable que si l'on pouvait faire correspondre les muscles fibre à fibre, la régénération nerveuse s'opérerait par cela même plus facilement et plus rapidement, les bouts des filets nerveux se trouvant en contact. C'est pour ce motif qu'on ne saurait apporter trop de soins à faire les sutures.

La résection d'une moitié latérale du maxillaire inférieur entraîne la perte du nerf dentaire inférieur, qui occasionne l'insensibilité de la peau du menton du côté correspondant. Mais cette insensibilité disparaît encore plus tôt que celle de la lèvre supérieure après la section du nerf sous-orbitaire. Les anastomoses avec les filets du buccal et du nerf mentonier du côté opposé sont plus favorables au retour de la sensibilité. C'est pour ce motif que la conservation du nerf dentaire inférieur, qui pourrait se faire par un procédé analogue à celui que nous venons d'indiquer pour le sous-orbitaire (par l'incision préalable de la portion alvéolaire), ne présente pas des avantages en rapport avec la complication opératoire. Ce nerf est d'ailleurs souvent détruit par la maladie elle-même dans les cas où l'on pourrait avoir l'idée de le conserver.

1. Il est toujours utile de faire le tamponnement préalable de l'orifice postérieur des fosses nasales pour prévenir l'écoulement du sang dans la bouche, comme l'a conseillé Verneuil.

respondant aux limites postérieures de l'os inter-maxillaire. On fait ensuite une incision en arrière sur les limites du voile ou de la suture palatine, si l'on voulait conserver la portion horizontale de l'os palatin. Cela fait, on détache l'*involucrum palatin* du rebord dentaire jusqu'à la ligne médiane et on le transforme en volet latéral. Puis on introduit le ciseau dans la direction de l'incision périostique tracée en arrière de la portion incisive; on le fait pénétrer doucement vers la ligne médiane, jusqu'à la suture bi-maxillaire. On change alors la direction de l'instrument et on l'enfonce d'avant en arrière pour séparer l'une de l'autre les apophyses palatines. L'os ne tient plus à ce moment que par ses adhérences palato-ptérygoïdiennes. On le saisit avec un davier et, s'il a été bien dépouillé sur toutes ses faces accessibles, on l'enlève par un mouvement de bascule et de torsion qui fait céder ses adhérences postérieures.

Dans cette opération, on a conservé toute la loge périostique de l'os. On peut, après l'avoir extrait, reconstituer la forme de la région par la suture du périoste palatin au périoste de la face externe de l'os[1]. En réunissant ainsi le plan horizontal palatin au plan vertical externe, on rétablit la séparation des cavités nasale et buccale, ce qui est très important au point de vue du fonctionnement des organes de la phonation et de la déglutition.

Malgré toutes ces précautions, il ne faut pas s'attendre à une reconstitution osseuse régulière; la reproduction de certaines parties fait toujours défaut. C'est pour ce motif que nous avons recommandé (une fois le but de l'opération accompli) de laisser le plus possible de prolongements osseux pour maintenir la forme et les contours du visage.

Nous ne pouvons apporter d'autopsie relative à des sujets opérés dans les conditions que nous avons admises comme favorables à la reproduction osseuse, en dehors des cas d'ostéite; mais nous avons eu à faire une résection itérative sur un jeune homme à qui nous avions enlevé le maxillaire supérieur, trois ans auparavant, pour l'extirpation d'un polype naso-pharyngien. Nous avons fait alors en quelque sorte une autopsie sur le vivant : nous avons sectionné la masse osseuse de nouvelle formation avec de fortes cisailles et nous avons relevé un lambeau ostéo-cutané pour découvrir la base d'implantation du polype et attaquer tous ses prolongements :

Observation CIX. — *Résection temporaire sur un maxillaire supérieur de nouvelle formation pour extraire un polype naso-pharyngien récidivé. — Section d'un arc osseux nouveau avec de fortes cisailles. — Relèvement d'un lambeau génien ostéo-cutané. — Réunion du lambeau comme après la section d'un os normal.*

Le 11 novembre 1866, un jeune homme âgé de dix-neuf ans, sur lequel nous avions

1. Nous avions autrefois considéré comme nous appartenant l'idée de rétablir la voûte palatine par la suture des deux périostes, mais après avoir lu l'ouvrage de Larghi (*Operazione sottoperiostée et sottocassulari*), nous l'avons rapportée à son véritable auteur. L'idée et l'application appartiennent complètement au chirurgien de Verceil. En 1851, il l'appliqua sur un de ses opérés. C'était un cas défavorable, un cancer du sinus maxillaire, qui récidiva peu de temps après. Langenbeck (1861) et Billroth (1865) y eurent recours plus tard.

fait trois ans avant l'ablation sous-périostée presque complète du maxillaire supérieur (sauf la portion orbitaire et un petit prolongement orbito-malaire), pour l'extirpation d'un polype naso-pharyngien, fut obligé de subir une nouvelle opération pour une récidive de son polype. La tumeur n'était pas abordable sans une nouvelle opération préliminaire, malgré une perforation de la voûte palatine qui avait persisté. Le principal obstacle consistait dans un arc osseux de nouvelle formation étendu de l'os malaire à l'épine nasale, très résistant et épais surtout dans sa moitié postérieure.

Les cicatrices cutanées de la première opération étaient au nombre de deux : une médiane naso-labiale, qui était tellement peu apparente qu'il fallait la chercher pour la reconnaître; une autre labio-malaire très peu marquée aussi, mais plus apparente que la première. Après la première opération nous avions pris un soin tout particulier à affronter la peau par des fils capillaires. La sensibilité de la lèvre et de la joue, malgré la section du nerf sous-orbitaire, avait fait de grands progrès dans ces derniers temps.

Nous résolûmes de faire une résection temporaire de l'os nouveau et nous opérâmes de la manière suivante :

Une première incision labio-malaire sur le trajet de l'ancienne, et une incision naso-labiale plus petite, contournant l'aile du nez et divisant la lèvre, nous permirent de découvrir l'arc osseux nouveau, de le diviser avec des cisailles en avant, puis en arrière à sa rencontre avec l'os malaire. La section de ce dernier point nécessita un grand effort.

L'os nouveau sectionné en deux points, nous le mobilisons profondément par quelques coups de ciseaux et nous relevons au devant de l'œil un lambeau ostéo-cutané pour opérer l'extraction du polype et la rugination de l'apophyse basilaire. En arrière, l'os nouveau avait 5 à 6 millimètres d'épaisseur et 12 millimètres de hauteur; en avant il était réduit à une épaisseur d'un millimètre et consolidé par des tissus fibreux durs.

Ce lambeau ostéo-cutané se souda parfaitement, malgré un érysipèle de la face. Un mois après, il était solidement fixé et paraissait plus épais qu'avant la section. Après cette nouvelle opération, le fibrome naso-pharyngien n'a plus récidivé. Deux ans plus tard, le malade eut de la peine à se faire exempter du service militaire.

Nous avons donc ici un exemple incontestable de la régénération d'une partie du maxillaire supérieur. Cet arc osseux ne reproduisait certainement pas la forme de la portion enlevée, mais il ne pouvait en être autrement. Le périoste externe avait été seul conservé; il s'était un peu ramassé sur lui-même et formait une bande étendue de l'os malaire à l'épine nasale. Il ne pouvait alors reproduire qu'une plaque en forme d'arc unissant ses points d'attache. La muqueuse des sinus et de la partie correspondante des fosses nasales avait été enlevée, et il eût été puéril d'espérer la reconstitution des anfractuosités et des cavités de l'os. On ne pouvait obtenir que la régénération des portions orbito-nasale et canine. L'arc osseux néoformé paraissait beaucoup plus épais quand on l'explorait avec le doigt introduit dans la bouche : il était entouré, en avant surtout, de tissu fibreux, épais et dur.

Ce tissu fibreux, épais et résistant, se forme toujours à l'intérieur de la bouche après toutes les résections du maxillaire, et quelquefois il acquiert une telle dureté qu'on pourrait croire à la nature osseuse des brides cicatricielles qui comblent en partie la cavité laissée par l'ablation de l'os. Il suffit de les saisir entre deux doigts pour reconnaître qu'elles conservent une certaine souplesse. Ces brides rétractiles comme toutes

les cicatrices sont les agents du resserrement progressif de la cavité. Elles finissent par avoir raison de la résistance du tissu osseux périphérique, quand les arcs et les voûtes ne sont plus appuyés sur leurs piliers normaux.

Le périoste palatin, isolé de l'os, peut bien s'ossifier et reformer une voûte osseuse chez les jeunes sujets, mais le plus souvent il ne fait que se durcir. La suppression de la fibro-muqueuse nasale (ou du périoste supérieur) laisse à nu la face supérieure du périoste palatin et l'expose à la destruction complète de ses éléments ostéogènes. Aussi, lorsqu'on opère sur des os sains ou pour des ostéites suppurées, doit-on détacher ce périoste par un petit détache-tendon introduit dans la fosse nasale, dès qu'on a dénudé le bord antérieur du maxillaire. Le rebord alvéolaire ne se réossifie pas non plus. La cavité reste circonscrite par des tissus durs ; elle diminue peu à peu, progressivement réduite par des masses fibreuses qui, par leur rétractilité, aident au rapprochement des os voisins.

Quelque exceptionnelles que soient les régénérations après les ostéites phosphorées[1], c'est encore dans cette catégorie de lésions que nous trouverons les exemples les plus intéressants. Nous avons signalé, en 1866, le fait d'un individu atteint d'une ostéite phosphorée du maxillaire supérieur, et chez lequel les portions palatine et alvéolaire des deux os s'étaient nécrosées et avaient été éliminées. Les deux périostes, le nasal et le palatin, étaient restés séparés et ils s'ossifiaient isolément. On sentait déjà de larges plaques de consistance osseuse dans leur tissu, qui avait cependant depuis longtemps suppuré et dont la surface était restée dénudée et exposée à l'air.

Il y avait ainsi comme deux voûtes palatines superposées.

Dans un cas de Billroth[2], l'ablation de la voûte palatine et du rebord alvéolaire nécrosés fut suivie de la reconstitution de la voûte palatine. Il y a avait, dit Haltenhof, une réparation osseuse très satisfaisante. Dans un autre cas du même chirurgien, la reproduction osseuse est indiquée d'une manière plus précise[3]. « L'apophyse orbitaire, l'arc zygomatique et l'apophyse nasale sont entièrement régénérés ; il s'est formé au corps du maxillaire supérieur une paroi intérieure et une paroi extérieure. Ces parois, vues d'en bas, du côté de la bouche, délimitent une cavité légèrement ouverte en bas, et tapissée d'une membrane semblable aux muqueuses ; les apophyses palatines ne sont régénérées que dans leurs deux tiers postérieurs ; la voûte palatine est convexe en bas ; le prolongement alvéolaire manque entièrement. » Il s'agissait d'un homme de trente-sept ans, atteint de nécrose phosphorée.

1. Trélat, dans ses recherches sur la nécrose phosphorée, n'avait pu trouver un seul cas de régénération du maxillaire supérieur. (*Thèse d'agrégation*, 1857.)
2. *De la périostite et de la nécrose phosphoriques*, par Haltenhof. Thèse de Zurich, 1866.
3. *Clinique chir. de Zurich. — Explication des photographies stéréotypées*, 1865.

Nous citons ces faits à cause de leur rareté, car habituellement on ne retrouve qu'une masse fibreuse, informe, durcie par quelques grains osseux irréguliers.

Quant à la régénération des dents, il serait puéril de la mettre en question. On comprend seulement que si, chez des enfants, on ménage les germes de la deuxième dentition, ces germes pourront se développer plus tard[1].

2. *Des indications de l'ablation totale du maxillaire supérieur dans les ostéites suppurées. — Rareté de ces indications en dehors de l'ostéite phosphorée et de quelques formes nécrotiques à marche progressive.*

La gravité des symptômes qui accompagnent certaines ostéo-périostites du maxillaire, à la suite des inflammations alvéolo-dentaires, n'est généralement que passagère; les accidents cèdent à l'ouverture des abcès, à la trépanation des sinus et à l'établissement de voies d'écoulement assez larges pour éviter toute rétention de pus. La suppuration peut persister plus ou moins longtemps sans doute, à cause de la présence de parties profondes nécrosées et lentes à se détacher, mais elle cédera lorsque ces parties auront été naturellement ou artificiellement éliminées. Il ne faut donc pas se hâter de pratiquer des résections de maxillaire; les désordres osseux sont au fond moins graves qu'ils n'avaient paru tout d'abord, et ils peuvent se réparer sans laisser de déformations appréciables.

Ce n'est que lorsqu'il s'agit d'inflammations septiques, telles qu'on les constate dans certaines intoxications générales (maladies fébriles infectieuses) ou après l'absorption des vapeurs phosphorées, qu'on observe ces ostéites nécrotiques à marche progressive, donnant lieu à des séquestres successifs et à des suppurations dont on ne peut prévoir la fin. Il faut alors intervenir pour enlever la totalité ou la plus grande partie du maxillaire sans attendre l'arrêt de la nécrose, et pour couper court à l'empoisonnement que produit l'absorption incessante du pus par les voies naturelles. On s'est beaucoup occupé de l'opportunité de l'intervention dans les ostéites phosphorées; la plupart des chirurgiens ont été partisans de l'expectation prolongée. C'est là, à notre sens, une doctrine dangereuse. Nous en montrerons les inconvénients à propos du maxillaire inférieur qui est l'os le plus fréquemment envahi dans ce genre d'affection.

1. C'est Schulze qui aurait signalé (Alb. Wagner, *loc. cit.*) la formation de nouvelles dents dans une mâchoire régénérée. Il ne peut être question, en pareil cas, que de germes dentaires respectés par la maladie et qui se seraient développés après la guérison de l'os. C'est la seule manière d'interpréter ce fait.

3. — *Méthode parostale et ablation extra-périostée irrégulière. — Résections partielles Découpage de l'os par la scie mécanique.*

Ces méthodes sont celles qui auront le plus d'indications à cause de la nature des lésions qui nécessitent l'ablation du maxillaire supérieur, et comme les néoplasmes envahissants sont en somme plus fréquents que les néoplasmes bénins et circonscrits, les larges ablations devront être plus souvent pratiquées. Si dans l'adolescence et la jeunesse, les tumeurs bénignes (indépendamment même des ostéomes et des kystes d'origine dentaire) sont assez nombreuses; elles cèdent le pas dans l'âge mûr et la vieillesse aux tumeurs malignes, qu'elles soient nées dans le maxillaire ou qu'elles l'aient secondairement envahi.

Tous les procédés décrits jusqu'ici par les chirurgiens qui se sont occupés de la question peuvent être applicables, et ces procédés sont excessivement nombreux, si l'on ne considère que la variété des incisions extérieures.

Il faut se placer à un point de vue tout différent de celui qui nous a guidé pour les résections sous-périostées. Dans les lésions néoplasiques envahissantes, on ne doit avoir qu'une préoccupation : enlever tout et largement. Il faut donc se créer une large voie d'approche, ne pas craindre d'agrandir et au besoin de multiplier les incisions, tout en se souvenant toujours des organes (nerfs, vaisseaux, canaux excréteurs) qu'il est important d'éviter. Mais ici l'économie du tissu osseux est une faute, et l'on ne peut arrêter d'avance les limites de la résection. La conservation des prolongements saillants (palatins ou orbitaires) que nous avons recommandée pour la résection sous-périostée a des inconvénients majeurs et des avantages secondaires. La conservation du nerf sous-orbitaire ne doit pas être mise en question, toutes les fois du moins que le néoplasme a envahi le canal qu'il parcourt ; l'intégrité apparente de son névrilème n'est pas une garantie.

Il faut raisonner ici comme pour tous les autres os. Aux membres, en présence d'un néoplasme envahissant, à marche rapide, il est indiqué d'amputer dans l'articulation au-dessus, c'est-à-dire d'enlever la totalité de l'os. Il doit en être de même du maxillaire. On ne sait jamais jusqu'où s'étendent les vraies limites de l'affection. Mais, bien que les sutures ne puissent enrayer la marche d'un néoplasme, comme une articulation vraie qui établit une séparation efficace entre les deux os, elles amènent au moins un certain temps d'arrêt dans sa propagation, surtout s'il est d'origine intra-osseuse. Quand il est d'origine périostique, la continuité du périoste de deux os voisins réunis par une suture fixe favorise au contraire la propagation d'un os à l'autre.

Nous ne décrirons pas les diverses incisions d'approche pour l'ablation du maxillaire, qui sont depuis longtemps classiques et figurées partout.

Nous dirons seulement que l'on peut, par des sutures bien faites[1], diminuer considérablement l'apparence des cicatrices et qu'on doit se baser principalement pour choisir un procédé sur le jour qu'il donne et sur le minimum de lésions nerveuses auxquelles il expose. Plus les incisions verticales sont antérieures, c'est-à-dire plus elles se rapprochent de la ligne médiane, moins elles lèsent l'innervation des muscles de la face.

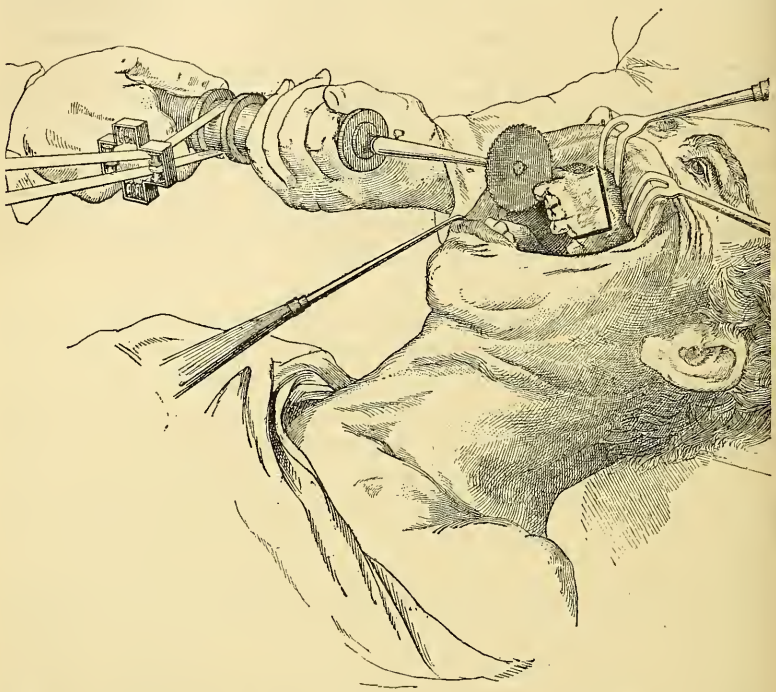

Fig. 474. — Découpage de la partie antérieure du maxillaire supérieur par la scie à volant. — Le disque de la scie peut aller diviser profondément la voûte palatine.

Aussi pour les néoplasmes étendus avons-nous souvent eu recours à l'incision médiane (Dieffenback) à laquelle nous ajoutions l'incision labio-malaire (Velpeau) pour avoir un large lambeau qu'on relève en haut.

Si pour les néoplasmes malins, l'ablation doit être large, complète et dépasser les limites de l'os, on doit procéder plus économiquement pour les néoplasmes à marche lente et relativement bénins, et faire des

1. Nous nous servons toujours pour les sutures, dans les autoplasties et les opérations délicates, des *fils métalliques capillaires* que nous avons introduits dans la pratique chirurgicale il y a trente ans (*Des Sutures métalliques*, in *Gaz. hebdom.* 1862). Ces fils nous paraissent toujours bien supérieurs aux fils organiques, qui gonflent pendant leur séjour dans les tissus vivants et laissent des cicatrices plus apparentes. Le fil de fer galvanisé réunit tous les avantages de la minceur, de la ténacité et du bon marché.

excisions partielles, avec le minimum d'incisions cutanées et même, dans certains cas, sans incision par l'emploi de notre procédé de dilatation forcée de l'orifice buccal. C'est dans les cas où l'on n'a que la partie moyenne des maxillaires à enlever (quelle que soit la profondeur de la lésion sur la voûte) qu'on peut se passer de toute incision. On fait les résections sur toutes les parties accessibles de l'os, il y aura donc une variété infinie de ces opérations. On se servira du ciseau, la cisaille dans un grand nombre de cas; mais il sera souvent préférable de recourir à la scie à volant pour avoir des coupes nettes et régulières.

On peut, à l'aide de cet instrument, découper rapidement et sans secousses la voûte palatine, enlever un large V à base antérieure avec la partie alvéolaire des deux maxillaires, etc. On peut aussi s'en servir pour découper régulièrement la partie antérieure de l'os, au-dessous du trou sous-orbitaire et conserver intact par cela même le nerf qui en sort.

On fait bien toutes ces résections partielles avec le ciseau, la cisaille ou la scie à guichet, mais la scie à volant a l'avantage de la rapidité et de la netteté de la section, ce qui n'est pas à dédaigner dans une région où l'hémorrhagie peut avoir des inconvénients sérieux. Le même instrument pourrait être aussi utilisé pour les résections temporaires des maxillaires supérieures, si l'on voulait recourir aux procédés qui ont été proposés il y a une trentaine d'années, mais qui n'ont eu heureusement qu'un succès théorique et qui, d'après nous, doivent céder le pas à la voie nasale dont nous exposerons plus loin tous les avantages. Voici du reste en quoi consistent ces procédés.

B. — DE LA RÉSECTION TEMPORAIRE DU MAXILLAIRE SUPÉRIEUR.

La première idée de la résection temporaire du maxillaire supérieur appartient à Huguier qui l'a formellement émise devant la Société de chirurgie le 3 mars 1852[1]. Il proposa de luxer en bas et en dedans la portion palatine du maxillaire après l'avoir détachée de la partie supérieure de l'os, et, une fois le polype enlevé, de le refouler à sa place. De la sorte on éviterait, dit-il, la perte de parties considérables et on se ménagerait un obturateur naturel. — Deux ans plus tard, il revint sur le même sujet et renouvela, devant la même Société[2], sa proposition de détacher le rebord alvéolaire avec la voûte palatine et de les remettre ensuite en place après l'ablation de la tumeur. Il ne peut donc y avoir de discussion sur la priorité de l'idée qui fut mise à exécution quelques années plus tard.

En 1859, Langenbeck releva un os propre du nez et l'apophyse mon-

1. *Bulletin de la Société de chirurgie de Paris*, 1851-52. Séance du 3 mars 1852, p. 192.
2. Séance du 8 novembre 1854.

tante correspondante pour pénétrer dans les fosses nasales et extirper un polype. Quelque temps après (1860), Huguier se créa une voie beaucoup plus large, en divisant le maxillaire en deux par une section transversale, et en abaissant la partie inférieure, rendue mobile par le sciage incomplet de la voûte palatine au niveau de la ligne médiane. La fibro-muqueuse palatine étant complètement respectée, elle devait servir de charnière entre la portion du maxillaire abaissée et la partie correspondante du maxillaire du côté opposé. Elle avait un rôle capital à jouer dans la nutrition du fragment déplacé, puisque c'était par là seulement qu'il pourrait recevoir ses vaisseaux nourriciers. En 1861, Langenbeck procéda différemment : au lieu de détacher la moitié inférieure de l'os, il sépara et releva la moitié supérieure en laissant la voûte palatine en place. Après avoir séparé par un trait de scie cultellaire la partie dentaire de la portion orbitaire, il mobilisa celle-ci par la section des apophyses orbitaire et malaire. Ce procédé était encore plus laborieux et donnait moins de jour que celui d'Huguier.

Sur ces entrefaites, Jules Roux proposa de séparer complètement le maxillaire de toutes ses connexions osseuses et palatines, en conservant tous ses rapports cutanés. A une incision lacrymo-naso-labiale contournant l'aile du nez, il joint deux petites incisions, l'une en dehors de l'orbite et l'autre au niveau de l'arcade zygomatique pour sectionner l'arcade orbitaire externe et l'arcade zygomatique. Puis, après avoir séparé les deux apophyses palatines et incisé le voile du palais, il relève le maxillaire en haut et en dehors.

Ce dernier procédé est sans contredit le meilleur des trois, au point de vue du jour qu'il donne et des difficultés moindres qu'entraîne son exécution[1]; mais il suffit de l'avoir pratiqué sur le cadavre pour voir combien la présence du maxillaire, quelque écarté qu'il soit, gêne l'exploration du pharynx et la manœuvre des instruments. Sur le vivant,

1. Dès 1857, nous avions eu l'idée du déplacement total du maxillaire pour l'ablation des polypes naso-pharyngiens. Nous avions même pensé à ouvrir largement les cavités naso-buccales, en déplaçant à la fois le nez et un des maxillaires supérieurs. Nous faisions soit une incision médiane, soit une incision naso-labiale du côté sain. Cette dernière, destinée à soulever le nez en même temps que le maxillaire, descendait de l'angle interne de l'œil au milieu de la lèvre supérieure, en contournant l'aile du nez; une seconde incision partait de la commissure de la lèvre du côté où siégeait principalement le polype, et se rendait jusqu'à la partie postérieure de l'os malaire. Nous sectionnions ensuite les os propres du nez en les laissant adhérer à la peau, puis nous divisions avec le ciseau l'apophyse orbitaire du maxillaire, l'arcade orbitaire externe, l'arcade zygomatique, et nous terminions par la disjonction des apophyses palatines. Après avoir séparé le voile du palais, nous mobilisions le maxillaire et l'auvent nasal, et nous les écartions en haut et en dehors avec les parties molles qui les recouvrent. Nous voulions ouvrir à la fois les deux fosses nasales et pénétrer jusqu'au pharynx par l'ouverture laissée par la luxation du maxillaire. Nous n'avons pas appliqué ce procédé sur le vivant et nous ne l'avons même jamais décrit dans nos publications antérieures, parce que nous avons bientôt vu que cette conception soulevait de graves objections et pouvait être remplacée par des opérations plus simples.

l'hémorrhagie, les mouvements du malade, qu'on peut difficilement anesthésier pendant un temps suffisant, doivent créer de nouvelles difficultés. Et puis que deviendront, en cas de succès opératoire, les nerfs tiraillés, déchirés, les ganglions arrachés, et quelles seront les suites immédiates et éloignées de ces diverses résections temporaires du maxillaire au point de vue de la vitalité et de la réunion des tissus? Ces opérations ont été très rarement pratiquées, du reste, et nous manquons de documents pour en apprécier les résultats définitifs.

Nous les pratiquerions, sans doute, s'il était impossible de faire autrement. Mais si nous avons depuis longtemps abandonné l'idée et les procédés que nous avions imaginés dans ce but, c'est que l'expérience nous a appris que les tumeurs les plus profondes, les plus ramifiées, qu'on rencontre dans les fosses nasales peuvent être extirpées sans nécessiter d'aussi grands délabrements. Nous avons enlevé des polypes naso-pharyngiens très volumineux, à prolongements multiples[1], et nous n'avons eu besoin que d'ouvrir les fosses nasales à leur partie antérieure, par l'abaissement de l'auvent nasal, pour attaquer et extirper heureusement et complètement ces tumeurs, malgré la solidité de leur implantation.

Fontan (de Toulon) a présenté au troisième Congrès français de chirurgie en 1888[2] un cas de succès par l'opération de Jules Roux. — Nous avons applaudi à ce brillant résultat; mais nous n'en sommes pas cependant devenu plus partisan de la résection temporaire totale du maxillaire supérieur. Nous croyons, à cause surtout de l'élargissement de l'ouverture antérieure des fosses nasales et de la saillie plus grande du nez soulevé par le polype, que nous aurions eu beaucoup moins de difficultés par la voie nasale, aidée au besoin de la fente du voile du palais, qui constituent en elles-mêmes deux opérations simples, à dégâts complètement réparables, et beaucoup moins dangereuses au point de vue de l'hémorrhagie et du choc opératoire.

En résumé, les résections temporaires du maxillaire supérieur, totales ou portant sur une de ses moitiés verticales, sont des opérations qui présentent des inconvénients, des difficultés et des dangers hors de proportion avec les services qu'on peut en attendre. Nous les rejetons en principe parce que la voie nasale, élargie par les moyens que nous ferons connaître plus loin, est beaucoup plus facile, ne présente par elle-

1. Nous avons enlevé, entre autres, un fibrome à prolongements multiples, pesant 205 grammes, sans compter beaucoup de petits fragments qui n'avaient pas été ramassés (*Traité de la régén. des os*, t. II, p. 486). — C'est, peut-être, le fibrome naso-pharyngien le plus volumineux qui ait jamais été extrait.

2. *Résection temporaire maxillo-malaire comme opération préliminaire pour la cure des polypes naso-pharyngiens*, in *Congrès français de chirurgie*, t. III, p. 607. — C'est la seule application du procédé de Jules Roux que nous connaissions sur le vivant. Jusque-là ce procédé, quoique partout décrit, n'avait été, croyons-nous, qu'une opération d'amphithéâtre. M. Fontan avait ajouté au procédé de Jules Roux la division complète et longitudinale du voile du palais.

même aucun danger, permet d'aborder directement les insertions des polypes les plus cachés, ne lèse aucune fonction et ne laisse aucune trace dans le squelette de la face. (Voy. page 828, pour les *Résections ostéoplastiques*).

C. — ABLATION DES DEUX MAXILLAIRES SUPÉRIEURS

C'est J. R. Heyfelder[1] qui pratiqua le premier, en 1844, la résection des deux maxillaires supérieurs sur le même sujet. Depuis lors cette opération a été assez souvent pratiquée, soit pour des ostéites ou nécroses phosphorées, soit pour des néoplasmes. Il est rare cependant que l'ablation *totale* des deux os soit nécessaire. Plusieurs fois nous avons enlevé la plus grande portion des deux maxillaires (ostéite phosphorée) ou bien la totalité d'un maxillaire avec une partie de l'autre, mais jamais la totalité des deux. Il est très important, du reste, de pouvoir conserver au point de vue de la forme du visage quelques saillies ou arêtes osseuses et en particulier la voûte orbitaire. Et c'est probablement parce qu'il en a été ainsi dans beaucoup d'ablations réputées totales, que O. Heyfelder a pu croire que la difformité était minime. Pour nous, nous avons toujours vu, dans nos ablations bilatérales de la moitié antérieure et saillante de l'os, le nez aplati, les joues enfoncées et l'aspect du visage très disgracieux, à moins qu'on n'y eut remédié par la prothèse.

Au point de vue opératoire, l'ablation du second maxillaire est beaucoup plus simple et plus rapide que celle du premier. Si l'on a employé l'incision médiane qui est ici la meilleure, on n'aura qu'à répéter sur le second côté les incisions de dégagement déjà pratiquées pour le premier, et encore seront-elles beaucoup moins nécessaires.

§ II. Résections et ablation totale du maxillaire inférieur.

Comme pour le maxillaire supérieur, l'ablation ou les résections du maxillaire inférieur seront le plus souvent pratiquées pour des lésions néoplasiques récidivantes, et la méthode sous-périostée ne sera pas applicable. Ce n'est que pour les ostéites, les kystes d'origine dentaire et quelques rares tumeurs bénignes que l'opération devra être faite d'après les principes de cette dernière méthode. Les tumeurs les plus bénignes (épulis, kystes dentaires, odontomes) ne réclament d'ailleurs que des opérations économiques, des excisions partielles, qui n'interrompent pas la continuité de l'os et qui méritent à peine le nom de résection.

1. D'après Velpeau et Ashhurst, Rogers (de New-York) aurait pratiqué dès 1824, l'ablation d'une grande partie des deux maxillaires supérieurs.

A. — RÉSECTION SOUS-PÉRIOSTÉE DU MAXILLAIRE INFÉRIEUR. — AVANTAGES DE LA CONSERVATION DU PÉRIOSTE DE LA FACE INTERNE POUR EMPÊCHER LE RENVERSEMENT DE LA LANGUE.

Dans les ostéites phosphorées et autres ostéites suppurées, développées sous l'influence de causes infectieuses, diathésiques ou accidentelles, le périoste se décolle si bien que, pour certains cas, il est impossible de faire une résection extra-périostée. Lorsque l'os est atteint de nécrose encore adhérente, le périoste se trouve, au niveau du séquestre, séparé à peu près complètement de l'os et intimement uni aux parties molles avec lesquelles il se confond. On a donc dû souvent conserver le périoste sans le vouloir, et sans avoir l'idée de faire une résection sous-périostée. Mais il n'en est pas ainsi à toutes les périodes et dans toutes les variétés de l'ostéite, et il faut alors, pour conserver le périoste, en avoir l'intention et en prendre les moyens.

Voici le procédé général applicable aux cas qui réclament la résection sous-périostée : c'est celui que nous avons proposé dans le *Traité de la régénération des os*, et qui a été depuis lors souvent décrit dans les traités classiques de médecine opératoire.

1. *Procédé pour la résection sous-périostée d'une moitié latérale de la mâchoire inférieure.*

DESCRIPTION DU PROCÉDÉ OPÉRATOIRE.

1er TEMPS. *Incision de la peau.* — On trace une incision le long du bord inférieur de la mâchoire depuis la symphyse jusqu'à l'angle; on la fait remonter ensuite le long du bord postérieur de l'os et en arrière de ce bord jusqu'à la hauteur du lobule de l'oreille, afin de ménager les branches du nerf facial qu'on rejette en avant quand on les aperçoit. Pour rendre la cicatrice moins apparente, nous traçons l'incision non pas vis-à-vis la saillie du bord, mais à 7 ou 8 millimètres en arrière. On peut faire ensuite une incision perpendiculaire antérieure coupant la lèvre en deux et descendant jusqu'au bas du menton pour rejoindre l'extrémité antérieure de l'incision transversale; mais *cette incision labio-mentonnière n'est pas nécessaire, et l'on doit toujours s'en passer, si l'on n'est pas pressé par quelque circonstance de terminer l'opération.*

On peut, dans tous les cas, se dispenser de diviser la lèvre et faire partir cette incision antérieure du niveau de la fossette mentonnière, à 20 millimètres au-dessous du bord libre de la lèvre. Ces diverses incisions doivent arriver jusqu'à l'os en un ou deux temps, selon l'abondance du tissu cellulo-graisseux sous-cutané. — On lie l'artère faciale dès qu'elle est divisée.

2e TEMPS. *Détachement du périoste sur la face externe et une partie de la face interne de l'os.* — On dénude d'abord avec la rugine la face externe de l'os; le périoste est peu adhérent en cet endroit; mais, arrivé à l'angle de la mâchoire, il faut détacher avec soin les adhérences du masséter. Ces adhérences sont solides jusqu'au milieu de la face de l'os. Pour poursuivre le détachement du périoste jusqu'au col du condyle et ouvrir la capsule articulaire, il faut faire remonter avec des crochets les parties molles (peau, parotide, masséter). On va ainsi avec précaution aussi haut que possible, sans chercher cependant à dépouiller complètement le condyle. On dénude ensuite la face interne de l'os depuis la symphyse jusqu'à la branche montante.

3e TEMPS. *Section de l'os en avant. — Détachement du crotaphite et du ptérygoïdien interne.* — La dénudation ayant été pratiquée avec soin, au niveau des apophyses géni, de manière que les muscles génio-glosse et génio-hyoïdien restent adhérents à la gaine périostique, on passe la scie à chaîne, après avoir introduit une sonde à résection pour protéger le périoste. La scie cultellaire ou la lame étroite de la scie de Farabeuf sont préférables à la scie à chaîne, lorsqu'on n'a pas divisé la lèvre en avant.

L'os scié, on le saisit avec un davier; on l'écarte en dehors pour détacher avec la rugine le ptérygoïdien interne. Quand on est arrivé au niveau du nerf maxillaire inférieur, on le coupe avec un instrument tranchant. On abaisse ensuite l'extrémité antérieure de l'os pour le faire basculer, de manière à rendre accessible l'apophyse coronoïde qu'on dénude de bas en haut. En forçant cet abaissement, on fait saillir le bec de l'apophyse coronoïde (à part ces cas exceptionnels dans lesquels cette apophyse a une longueur démesurée, et alors on la coupe avec une cisaille); on la dénude de bas en haut, et, arrivé sur son bec, on en détache l'insertion du muscle crotaphite. Ce détachement s'opère sans trop de peine; la tension des tissus fait qu'on n'a qu'à presser avec une force modérée pour les détacher ou les couper ras de l'os s'ils sont trop adhérents. Mais, sur le cadavre des jeunes sujets, et à plus forte raison sur le vivant, on détache toutes les adhérences sans avoir besoin de couper les faisceaux du muscle.

4e TEMPS. *Extirpation de l'os par torsion et rupture des adhérences au niveau de la partie postérieure du condyle et du col. — Petite incision complémentaire, au besoin, au niveau du condyle.* — L'os est alors considérablement mobilisé; on le renverse en divers sens pour atteindre avec le détache-tendon les points les plus élevés de la branche montante. On va aussi haut que possible, en ayant soin de ne pas abandonner l'os, de crainte de léser les vaisseaux par une fuite de l'instrument. On peut détacher de cette manière la plus grande partie des insertions ligamenteuses et musculaires, même celles du ptérygoïdien externe. Le col et le condyle ayant été ainsi dépouillés, on saisit l'os avec un fort davier ou à pleine main, et on rompt le reste des adhérences capsulaires en le tordant et en tirant à soi. Si pour un motif ou pour un autre (ankylose) le maxillaire ne peut pas basculer ou s'il se brise, on peut aller dépouiller directement le condyle par une petite incision faite à son niveau.

Le nerf facial, la parotide et le canal de Sténon ne sont nullement intéressés, parce que l'incision ne monte pas au-dessus de l'attache du lobule de l'oreille.

On voit, par la description de cette opération, que nous terminons par la torsion de l'os, mais seulement après avoir détaché tous les muscles. Il ne reste que quelques adhérences capsulaires et musculaires (ptérygoïdien externe), mais ces adhérences se détachent en partie par le mouvement de torsion, et il arrive quelquefois que l'os est retiré aussi net que s'il avait été préparé après une longue macération, l'ostéite du col ou l'ostéo-arthrite ayant déjà diminué l'adhérence de l'enveloppe capsulo-périostale. Rien de si variable, du reste, que la consistance de cet os dans le cas de périostite suppurée : tantôt il est très friable; d'autres fois il est renforcé par des ostéophytes qui rendent la dénudation difficile. Ce qu'il y a de plus fâcheux pour la régularité de l'opération, c'est la résistance inégale du maxillaire aux divers points de sa surface. L'os se brise alors quand on le saisit avec le davier; on ne peut ni le soulever ni le tordre; il faut l'enlever par morceaux.

Si le condyle est sain et l'articulation intacte, il vaut mieux couper le col avec une cisaille; et alors l'opération est encore plus simple; elle

est en outre beaucoup plus tôt faite. N'oublions pas, du reste, que notre procédé n'est applicable qu'aux ostéites et aux exostoses bénignes, aux hyperostoses qui empêchent le malade d'ouvrir la bouche et constituent une variété de fausse ankylose.

Les résections du maxillaire inférieur comprennent plusieurs variétés quant à l'étendue de la résection et au siège de la partie enlevée. Il y a d'abord la résection d'une moitié latérale avec désarticulation temporo-maxillaire; puis la résection de la partie médiane, celle qui donne insertion aux muscles génio-glosses et génio-hyoïdiens et dont la suppression a pu amener la mort par asphyxie, accident qui ne peut plus arriver avec la résection sous-périostée; et enfin la résection de tout le corps, les branches montantes étant seules laissées en place.

Nous ne décrirons pas de procédés spéciaux pour la résection sous-périostée de ces différentes portions. Il n'y a qu'à prolonger assez loin l'incision sous-maxillaire et à procéder comme nous l'avons déjà dit, c'est-à-dire de dehors en dedans pour la décortication de l'os. On devra toujours faire la plus grande partie de l'opération avant de pénétrer dans la bouche.

2. *De l'intervention opératoire dans les ostéites et nécroses phosphorées. — Inconvénients des résections trop retardées.*

L'intervention opératoire dans les nécroses et surtout dans les ostéites phosphorées, c'est-à-dire dans les inflammations n'ayant pas encore amené la nécrose de l'os, est toujours diversement jugée par les chirurgiens. Les uns sous l'influence des idées de Lorinser, de Lailler et de Trélat[1] recommandent l'expectation tant que la nécrose n'est pas limitée et que le séquestre n'est pas mobile; les autres avec Langenbeck, Billroth, etc., sont au contraire partisans d'une intervention plus hâtive. Malgré les idées que nous avons exposées sur les inconvénients de l'extraction trop précoce de certains séquestres, nous sommes, pour la nécrose du maxillaire, de l'opinion de ces derniers chirurgiens.

Nous n'avons qu'une expérience limitée sur ce point, car depuis 30 ans les progrès de l'industrie du phosphore ont été tels, au point de vue de l'hygiène des ouvriers, que les ostéites phosphorées sont très rares dans notre région. Nous en avons cependant assez rencontré, et nous avons vu surtout autrefois assez de victimes de l'expectation prolongée, pour que nous puissions être partisan convaincu de l'utilité de l'intervention avant la séparation des séquestres. Sans doute, il vaudrait mieux, au point de vue de la régénération, attendre dans certains cas l'ossification du périoste; mais c'est une erreur de croire que cette ossification arrivera toujours avec le temps. Les mois passent, le malade suppure, s'in-

1. *De la nécrose produite par le phosphore*, 1857, Thèse d'agrégation.

toxique, mène une vie misérable, devient un objet de répulsion pour les gens qui l'entourent, et l'ossification ne fait pas de progrès. Les éléments ostéogènes sont détruits avant de s'ossifier, et les plaques osseuses néoformées disparaissent même quelquefois avec les nouvelles poussées de l'ostéite et avec les recrudescences fréquentes de la suppuration.

Il y a des formes qui se limitent et d'autres qui progressent toujours. Dans les premières, on peut attendre la séparation des séquestres, car avec des lavages incessants de la bouche (non pas deux ou trois fois par jour, mais plusieurs fois par heure) on peut, pendant la veille, arrêter l'intoxication. Dans les formes progressives, on peut attendre des années avant de trouver le séquestre qui doit être la fin de la maladie. L'ostéite persiste et progresse, mais la nécrose ne s'opère que par points isolés (nécrose disséminée) et la suppuration septique continue toujours.

C'est dans ces conditions que l'ablation sous-périostée de l'os ou la résection au delà des limites de l'altération doivent être conseillées. Le malade y gagnera immédiatement le rétablissement ou du moins une amélioration de sa santé générale. La régénération de l'os est désirable sans doute, mais ici elle est secondaire, surtout avec le perfectionnement des appareils de prothèse qu'on peut immédiatement appliquer.

Les résections trop parcimonieuses et incomplètes, portant sur les parties nécrosées et encore adhérentes, sont une ressource insuffisante. L'écoulement du pus s'arrête quelques jours, mais il reprend ensuite avec la continuation de l'ostéite, et une nouvelle opération est nécessaire quelques semaines après[1].

Si l'on va franchement, au contraire, au delà des limites de l'ostéite, on peut espérer une guérison définitive, à la condition toutefois que le malade ait cessé de vivre au milieu des vapeurs phosphorées.

En résumé : ce qui doit, dans les ostéites phosphorées, nous engager à intervenir avant la délimitation des séquestres, c'est le danger de l'intoxication par les sécrétions du foyer purulent qui sont constamment ingérées et absorbées. En attendant qu'il n'y ait qu'un séquestre à enlever, on donne le temps au malade de succomber à l'intoxication par les matières septiques, ou du moins de tomber dans un état cachectique dont il aura de la peine à se relever plus tard.

3. *Régénération de l'os après les ostéites suppurées, phosphorées et autres.*

Rien n'est si inégal que la régénération du maxillaire inférieur,

1. Et cependant nous préférons encore ces opérations incomplètes et successives à l'expectation systématique. La surface suppurante étant diminuée, le malade avale moins de substances septiques et reprend des forces jusqu'au moment où une nouvelle poussée inflammatoire nécessitera une nouvelle intervention.

même après des lésions en apparence semblables. Il se répare beaucoup mieux que le maxillaire supérieur, et, à part les dents et le rebord alvéolaire, on peut retrouver un maxillaire de nouvelle formation ayant à peu près la forme, l'épaisseur et la résistance de l'ancien. L'os nouveau est d'abord constitué par deux lames, réunies en bas par un bord épais, et qui délimitent un profond sillon dans lequel est reçu l'os nécrosé. Une fois le séquestre enlevé, les deux tables se rejoignent et fusionnent ensemble. Généralement cependant, l'os nouveau est plus mince et beaucoup moins haut que l'ancien. Il présente, en outre, à la suite des résections d'une moitié latérale, des changements de forme que nous avons depuis longtemps signalés[1] et que nous avons plusieurs fois observés depuis lors :

L'angle de la mâchoire s'efface et devient plus obtus, le bord inférieur ayant été tiré en haut par les contractions du masséter et du ptérygoïdien interne pendant que la gaine périostique était encore souple. De plus, la partie latérale reproduite se soude à angle obtus avec la partie ancienne, de sorte qu'en suivant le bord inférieur de la portion néoformée, on rencontre, au lieu d'un angle droit, deux angles obtus successifs.

C'est pour éviter ces déformations, et pour maintenir le périoste dans sa direction normale pendant sa réossification, que nous avons introduit et laissé à demeure des attelles rigides formées de substances aseptiques et inattaquables par les liquides et les granulations. L'ivoire, le caoutchouc durci sont les substances les plus favorables pour ces attelles qui doivent servir de moule et de support temporaire à l'os nouveau.

Nous n'avons jamais obtenu, après les résections proprement dites, de belles réossifications, excepté quand nous n'intervenions que tardivement pour enlever l'os nécrosé (surtout lorsqu'il s'agissait de nécroses infectieuses aiguës en dehors de l'ostéite phosphorée). Nous ne dissimulons pas cet argument qui est en faveur des extractions tardives, mais, comme nous l'avons exposé plus haut, l'intérêt vital doit tout primer.

L'os nouveau est le produit du périoste des deux faces de l'os et surtout de son bord inférieur. C'est par ce bord et principalement par son angle que le maxillaire s'accroît; le périoste y est là normalement plus épais et plus adhérent. Nous avons observé plusieurs fois des régénérations de la branche montante, mais surtout après des nécroses non phosphorées. On retire l'os ancien d'une loge séquestrale formée par deux parois osseuses résultant de l'ossification des deux périostes. Souvent cependant on trouve un périoste souple, et l'autre ossifié, les éléments ostéogènes du premier ayant été détruits, dès le début, par la violence de l'inflammation.

1. *Traité de la régén. des os*, t. II, p. 16.

Si nous n'avons pas eu de belles régénérations à la suite des résections pour ostéite avec périoste encore adhérent, nous avons eu l'occasion de rencontrer plusieurs cas de régénération du corps de l'os ou d'une de ses moitiés latérales à la suite des nécroses spontanées (fièvres éruptives, puerpérale), mais nous ne pouvons donner aucune autopsie.

Nous devons à Wood (de New-York) un cas de régénération du maxillaire inférieur, qu'il nous avait communiqué il y a quelques années déjà, et dont nous reproduisons ici le dessin avec d'autant plus d'empressement que nous n'avons pas de fait personnel à invoquer pour démontrer le degré réel de la régénération osseuse du maxillaire inférieur[1].

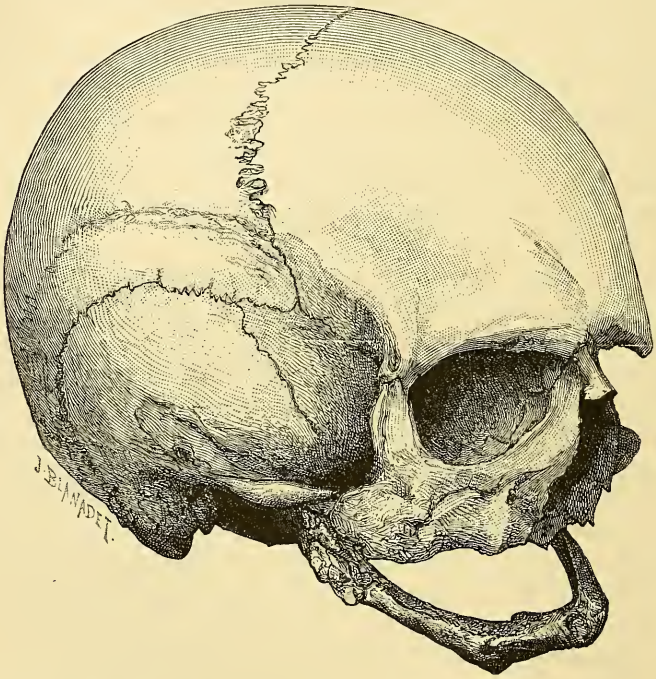

Fig. 475. — *Reproduction du maxillaire inférieur à la suite de son ablation totale dans un cas de nécrose phosphorée* (gravure d'après une photographie de la pièce sèche).

Il s'agissait d'une fille âgée de seize ans, en 1855, qui travaillait depuis deux ans et demi dans une fabrique d'allumettes, au moment où elle tomba malade, et qui fut opérée un an plus tard par Wood. A l'entrée de la malade à l'hôpital, la nécrose était complète à droite et partielle à gauche. L'ablation de l'os fut faite en deux fois; on enleva les deux

1. C'est la même pièce qui a été présentée par Langenbeck au congrès des chirurgiens allemands, en 1877.

moitiés à vingt-huit jours de distance. La reproduction fut ce que l'indique la figure, c'est-à-dire très belle. La malade se rétablit complètement, mais mourut quelques années après d'un abcès du cerveau.

On voit sur cette pièce l'effacement de l'angle postérieur de l'os. Le maxillaire nouveau est plus droit, plus mince, mais a dans son ensemble la même courbure antéro-postérieure que l'os ancien.

B. — DES RÉSECTIONS DU MAXILLAIRE INFÉRIEUR DANS LES NÉOPLASMES RÉCIDIVANTS.

Nous rentrons ici dans les procédés classiques; le périoste ne peut pas ou du moins ne doit pas être conservé[1], et l'on aura recours à un des procédés bien étudiés depuis longtemps et décrits dans tous les traités de médecine opératoire. Les difficultés et la gravité de l'opération varient beaucoup suivant le volume, la nature fibreuse ou vasculaire, les nouveaux rapports de la tumeur et la profondeur des tissus périphériques qu'elle a déjà envahis. C'est dans ces cas graves qu'il a été souvent question de la ligature préalable de la carotide ou de la trachéotomie avec application de la canule-tampon (Trendelenburg).

Nous n'avons jamais eu recours à la ligature préalable de la carotide primitive; nous l'avons toujours redoutée chez les sujets âgés, à cause de ses effets sur le cerveau. Aussi ne doit-on pas faire porter la ligature sur la carotide primitive, mais, si la disposition de la tumeur le permet, aller chercher la carotide externe et lier ce dernier vaisseau. Dans un cas où nous avions lieu de craindre les effets d'une hémorrhagie abondante sur un sujet affaibli, auquel nous avions à enlever une volumineuse tumeur du maxillaire descendant jusqu'au milieu du cou, nous avons mis la carotide primitive à nu et passé un fil autour d'elle. Nous nous proposions ainsi de comprimer directement le vaisseau et de le lier temporairement au besoin. Nous n'eûmes qu'à le faire comprimer pendant quelques instants, puis nous retirâmes le fil et la plaie guérit par première intention. C'est un procédé que nous recommandons en pareil cas; on n'interrompt que momentanément et même incomplètement la circulation, et une fois l'hémostasie terminée, on rend au cerveau sa circulation normale.

Nous avons toujours suivi le procédé de Maisonneuve dans le dernier temps de l'opération : extraction de l'os par torsion et arrachement de ses adhérences les plus profondes. Il faut sans doute dépouiller l'os le plus profondément possible, mais il n'y a aucun inconvénient d'arracher quelques fibres du ptérygoïdien externe et quelques insertions capsulaires.

Quant à l'apophyse coronoïde, il faut couper l'insertion du crotaphyte

1. Cependant si la portion de la symphyse est saine et qu'il ne s'agisse pas d'un néoplasme diffus, il faut autant que possible conserver le périoste des apophyses géni pour éviter la chute de la langue en arrière.

en faisant basculer l'os. Si l'on est pressé et que l'os transformé en sarcome ne puisse pas être bien saisi, on coupe avec une cisaille le bec de l'apophyse. Mais nous recommandons de l'extirper secondairement après avoir enlevé le maxillaire, car ce fragment osseux peut être le point de départ d'une récidive du néoplasme. Sur un malade auquel nous avions enlevé, en 1864, la moitié du maxillaire inférieur en laissant le bec de l'apophyse coronoïde, nous avons vu une tumeur se former au bout de dix-huit ans dans la fosse temporale, sous l'arcade zygomatique, sur ce bec de l'apophyse coronoïde que nous avions négligé d'enlever.

C. — DES RÉSECTIONS PARTIELLES DU MAXILLAIRE INFÉRIEUR. — CONSERVATION D'UNE LANGUETTE OSSEUSE SUR LE BORD INFÉRIEUR POUR MAINTENIR LA FORME GÉNÉRALE DE LA RÉGION ET LES RAPPORTS DES PARTIES SAINES DE L'OS. — RÉSECTION ISOLÉE DE LA BRANCHE MONTANTE ET DU CONDYLE.

Les résections n'enlevant qu'une partie de la hauteur de l'os et n'interrompant pas sa continuité sont fréquemment pratiquées pour des inflammations limitées, des néoplasmes bénins (épulis, kystes) ou des cancroïdes d'origine muqueuse. Elles n'ont pas les inconvénients des résections dans lesquelles on enlève sur toute sa hauteur une partie de la largeur de l'os (portion médiane, latérale, résection de tout le corps). Aussi, quand on le peut, faut-il chercher à enlever la tumeur sans interrompre la continuité de l'os. Malheureusement ce n'est rationnel que dans les néoplasmes bénins ou relativement bénins; mais au maxillaire, on rencontre assez de tumeurs de ce genre pour que nous indiquions le moyen de rendre l'opération aussi favorable que possible au point de vue orthopédique ou fonctionnel.

Le bord inférieur est la dernière partie atteinte dans les tumeurs qui ont débuté par la portion alvéolaire ou le centre de l'os; il faut donc chercher à le découper de manière à conserver un pont rigide entre les parties saines du maxillaire. Cette opération est très difficile à faire avec les instruments usuels : l'excision parcellaire, même avec nos grands daviers-gouges est très longue, et l'emploi du ciseau expose à la fracture de l'os si l'on n'a qu'une bandelette étroite à conserver.

C'est dans les cas de ce genre que la scie à volant nous a rendu de véritables services, Elle permet de découper sans secousses une bandelette aussi mince que l'on veut. Nous représentons ici la manœuvre de l'instrument (fig. 476 et 477).

L'excision de la portion supérieure de l'os, qui est au-dessus du canal dentaire, permet de découvrir largement le nerf et de le détruire pour la cure des névralgies rebelles, quand la douleur siège dans les dents antérieures et dans les filets qui s'épanouissent à la sortie du trou mentonnier. La trépanation de la branche montante permettra d'atteindre le nerf plus haut.

On peut avoir à réséquer encore la saillie du menton envahie par l'épithéliome. Nous l'avons plusieurs fois abattu d'un trait de scie sans interrompre la continuité de l'os.

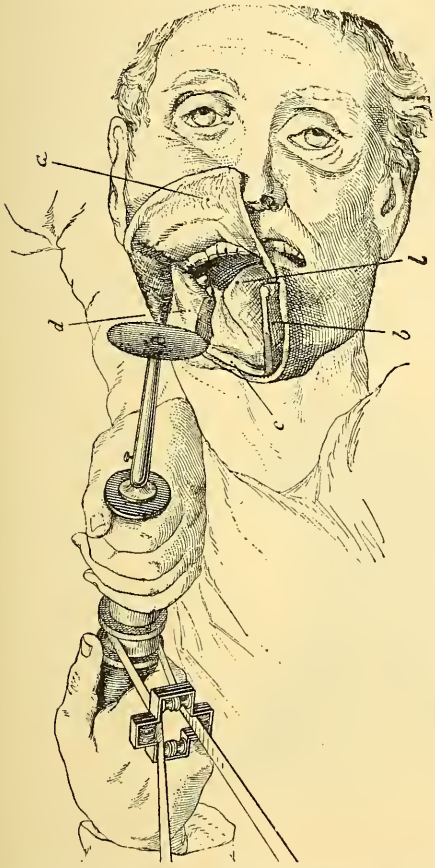

La branche montante et le condyle peuvent aussi être réséqués séparément. Nous avons enlevé ces parties dans des cas d'ostéite. Une incision coudée au niveau de l'angle de la mâchoire, commençant sous le lobule de l'oreille et se prolongeant en avant à 3 ou 4 centimètres, le long du bord inférieur de l'os, permet de détacher le masséter et de remonter les chairs assez haut pour que la section de la branche montante et l'extraction du condyle puissent être opérées, grâce à la diminution des adhérences périostiques par le fait même de l'os-

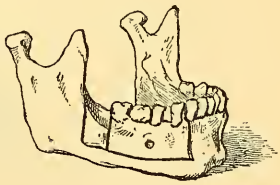

Fig. 476. — *Découpage avec la scie à volant d'une portion de la branche de la mâchoire en conservant le bord inférieur de l'os.* — On a déjà enlevé un fragment de l'os, de la symphyse à la deuxième molaire, et on en découpe un second plus en arrière. — Le bord inférieur de l'os a été respecté

Fig. 477. — *Pièce quadrilatérale découpée dans l'opération représentée dans la figure* 476. — On peut avec la scie à volant conserver une languette beaucoup plus étroite.

téite. Nous y reviendrons au point de vue du manuel opératoire en traitant des résections orthopédiques.

D. — DE L'ABLATION TOTALE DU MAXILLAIRE INFÉRIEUR EN UNE SEULE OPÉRATION OU EN PLUSIEURS OPÉRATIONS SUCCESSIVES.

L'ablation totale du maxillaire inférieur a été déjà faite souvent pour

des ostéites suppurées ou pour des néoplasmes. Dans les cas de nécrose totale, l'opération est, à un moment donné, d'une grande facilité et peut se faire sans incision par la section du séquestre à son milieu ou par la dilatation buccale. Si l'os est encore adhérent, une incision courbe suivant son bord inférieur, et augmentée à chaque extrémité d'une incision verticale pour dénuder la branche montante, suffit pour faire une ablation totale. La section symphysaire facilite l'extraction de chaque moitié.

Il en est de même pour les néoplasmes, mais ici les difficultés sont beaucoup plus grandes quand l'os est transformé en une masse molle, sans consistance. Il faut alors plus que jamais procéder par l'extraction successive des deux moitiés.

Beaucoup de ces opérations ont été faites en plusieurs séances et à des distances de temps plus ou moins grandes. Ce sont les cas les plus



Fig. 478. — *Aspect de la face après l'ablation totale du maxillaire inférieur faite en trois opérations successives pour une tumeur qui avait présenté 27 ans auparavant les caractères d'un chondrome bénin.* — Les appareils prothétiques ne purent jamais être tolérés, soit immédiatement après l'opération, soit plus tard. — Les tissus ont dû être complètement abandonnés à leur rétraction naturelle.

favorables : ils ne sont applicables qu'aux néoplasmes à marche lente.

Le résultat orthopédique et fonctionnel de ces opérations est bon dans les nécroses ou ostéites suivies de régénération plus ou moins complète; mais dans les cas de néoplasme, il faut soutenir la lèvre par un appareil prothétique; autrement la face prend l'aspect qu'indique la figure 478.

Ce malade avait été opéré, en 1855, par Barrier qui avait fait une résection partielle de la partie latérale droite du maxillaire, sans inter-

rompre sa continuité. La tumeur enlevée avait été regardée comme formée par du tissu cartilagineux. Elle récidiva en 1880, et nous fîmes une ablation de presque toute la moitié latérale droite en désarticulant l'os : un an plus tard nous enlevâmes la symphyse et enfin, en 1882, nous complétâmes l'ablation de l'os. Le malade, qui avait soixante-huit ans au moment de cette dernière opération, vécut encore un an au moins ; nous avons alors perdu sa trace, mais il n'a pas pu vivre, longtemps, croyons-nous, à cause de la récidive. Dans la dernière opération, nous avions enlevé quelques ganglions envahis par le néoplasme ainsi que la glande sous-maxillaire. Ce fait, intéressant au point de vue de la marche des tumeurs du maxillaire et de la dégénérescence des néoplasmes réputés bénins, l'est aussi au point de vue opératoire. Grâce aux cicatrices qui avaient suivi les diverses opérations les muscles du plancher de la bouche et de la langue se sont toujours trouvés fixés et n'ont pas éprouvé de rétraction brusque, ni amené la chute de la langue.

On peut avoir à enlever dans des cas graves d'ostéite phosphorée, tout le maxillaire inférieur avec une partie des maxillaires supérieurs et des petits os contigus ; mais ces formes diffuses se terminent généralement par la mort. Dans ces derniers temps, Pean[1] a fait une résection presque totale des os de la face pour une néoplasie fibreuse qui avait eu pour origine des hétérotopies dentaires. Les maxillaires supérieurs et inférieurs et les portions envahies des petits os voisins furent enlevés en plusieurs séances. Un appareil prothétique parvint à atténuer considérablement, au point de vue de la forme et de la fonction, les conséquences de cette grave mutilation.

E. — DES OSTÉOTOMIES ET RÉSECTIONS PRÉLIMINAIRES DU MAXILLAIRE INFÉRIEUR. — RÉSECTIONS ORTHOPÉDIQUES POUR LA CURE DES ANKYLOSES. — RÉSECTIONS OSTÉOPLASTIQUES.

1. *Ostéotomies préliminaires et résections temporaires.*

La section de la symphyse par un trait de scie vertical a été depuis longtemps proposée par Sédillot. C'est la première ostéotomie portant sur le maxillaire inférieur. Ayant eu des difficultés à obtenir la soudure de l'os, Sédillot eut l'idée de remplacer la section verticale par une section en ⋖ latéral, afin que les fragments aient moins de tendance à s'abandonner.

Nous avons pratiqué le premier procédé de Sédillot qui permet d'enlever des tumeurs de la langue et de la région sus-hyoïdienne qu'il eût été plus laborieux d'extirper sans cette ostéotomie préalable ; mais nous

1. *Gazette des hôpitaux*, 1890, p. 61.

n'avons jamais eu l'idée de recourir au second mode de section de l'os qui est plus difficile à exécuter et qui rétrécit considérablement le champ de la manœuvre opératoire par la proéminence du > saillant.

Il faut faire une suture exacte des fragments. Dans ce but nous avons troué le maxillaire de chaque côté de la symphyse avec le perforateur des dentistes, avant de pratiquer la section de l'os. Il est plus facile en agissant ainsi de placer les trous au même niveau. Si l'on commence par scier la symphyse, on peut faire ressortir le perforateur par la coupe de l'os, pour que les fils ne pénètrent pas dans la bouche. Il faut réunir les os avec des fils métalliques (de platine de préférence, ou d'argent) et non avec des fils organiques. Le temps nécessaire à la soudure osseuse est quelquefois très long et l'on a besoin de fils résistants et incorruptibles.

Billroth et E. Bœckel ont pratiqué depuis longtemps déjà la résection temporaire d'une partie latérale (Billroth) ou de la portion moyenne (Bœckel) du maxillaire inférieur pour procéder à l'extirpation de tumeurs cancéreuses de la cavité buccale. Nous n'avons jamais fait ces opérations, ayant préféré procéder par une autre voie quand l'os n'était pas malade ; et réséquer l'os lorsqu'il était atteint. Les récidives rapides des cancers du plancher de la bouche font perdre, en pratique, à ces opérations les avantages qu'on pourrait théoriquement leur attribuer.

2. *Des Pseudarthroses du maxillaire inférieur.*

Les pseudarthroses du maxillaire sont rares à la suite des fractures sans perte de substance. On observe cependant fréquemment des retards de consolidation, mais la soudure finit par s'opérer. Nous avons observé quelques cas de pseudarthroses serrées, qui ne gênaient pas sensiblement les fonctions. On doit traiter les retards de consolidation par les appareils d'immobilisation directe (gouttières dentaires moulées sur les dents et embrassant toute l'arcade dentaire) et, si ce moyen ne suffit pas, recourir à la suture. Les pseudarthroses, suite de résection, sont fréquentes et fatales quand on ne peut pas mettre les fragments en contact. On doit les respecter lorsque la réunion de ces fragments constituerait une difformité plus gênante que la pseudarthrose elle-même. C'est alors à la prothèse qu'il faut recourir pour combler la perte de substance et unir les deux fragments. La soudure directe ne peut pas être mise en question. L'ostéoplastie serait seule applicable.

Dans certaines pseudarthroses rebelles, on a eu recours aux moyens les plus variés. On s'est servi de la greffe osseuse pour combler le déficit osseux (White) et de l'implantation de chevilles d'os de veau (Routier) pour fixer les fragments. Mais la cavité buccale est un terrain peu favorable au succès de la greffe, qui ne trouvera de bonnes conditions de suc-

cès que lorsqu'elle pourra être implantée en dehors de cette cavité. Il en est de même des chevilles d'os frais; nous croyons que les clous ou les vis de platine présenteront, en général, plus d'avantages.

3. *Des ostéotomies et résections applicables aux ankyloses de la mâchoire. — Ostéotomie précicatricielle. — Résection temporo-maxillaire.*

Il y a deux cas bien distincts dans l'ankylose de la mâchoire : ou elle est produite par des brides cicatricielles, ou elle est le résultat de l'immobilité du condyle due à la soudure de l'articulation temporo-maxillaire (ankylose temporo-maxillaire). Bien que la gêne fonctionnelle soit la même dans les deux cas, chaque espèce d'ankylose nécessite un traitement absolument différent.

A. *Ankylose par brides cicatricielles. — Ostéotomie ou résection précicatricielles.* — Lorsque la mâchoire est immobilisée par des brides cicatricielles résultant d'une gangrène ou d'une destruction de la joue par une cause quelconque, l'articulation temporo-maxillaire se trouve généralement intacte. Mais cela n'a pas d'importance, l'obstacle est en avant, et on ne pourra permettre à la mâchoire de se mouvoir qu'en la sectionnant au devant des brides cicatricielles. C'est ce qu'ont fait à peu près à la même époque Esmarch et Rizzoli [1]. Le premier en réséquant un fragment plus ou moins large du maxillaire; le second en sectionnant simplement l'os avec une forte cisaille. On a varié de bien des manières cette opération parce que, après la simple section ou la résection de l'os, on voyait presque toujours l'ankylose se reproduire. Les uns ont enlevé un segment triangulaire afin que les fragments ne fussent en contact que par une pointe, les autres un segment rectangulaire; d'autres ont interposé des parties molles entre les deux fragments et, malgré cela, on a eu à lutter contre les récidives. En 1865 [2] nous avions préconisé la section en deux temps. Nous avions retranché un fragment en laissant le maxillaire se continuer par un pont très étroit et nous avions attendu la cicatrisation complète de la plaie pour sectionner secondairement le petit pont osseux avec une cisaille. Les os restèrent séparés et mobiles. Mais nous avons cherché depuis lors dans une autre voie les moyens d'assurer le succès de l'opération. En réservant pour les cas rebelles la résection de toute la partie du maxillaire recouverte par les cicatrices, nous nous sommes attaché avant tout à empêcher le contact des fragments après avoir retranché sur l'un d'eux

1. La question de priorité entre ces deux chirurgiens a été souvent débattue. Verneuil l'a résolue de la manière suivante : Esmarch a fait la proposition de cette opération au congrès de Gottingue en 1854; mais il n'en était nulle part question, et l'idée d'Esmarch était passée inaperçue quand Rizzoli, en 1857, exécuta la section du maxillaire en avant des adhérences. Voy. les divers mémoires et articles de Verneuil, publiés dans les *Archives de médecine*, 1860, et la *Gazette hebdomadaire*, 1863.

2. Bonnefous. *Du resserrement permanent des mâchoires.* Thèse de Montpellier, 1865.

une largeur de 10 à 15 millimètres. Nous les avons maintenus écartés en tirant en avant le fragment antérieur au moyen d'un mince tube de caoutchouc fixé, d'une part, aux dents et, de l'autre, à un appareil extérieur[1]. Cet appareil consiste en un cercle ou plutôt en un ovale d'acier fixé des deux côtés à une couronne frontale et encadrant le visage, de sorte que le malade peut marcher et se promener avec. Le caoutchouc s'adapte à un crochet mobile qui se fixe par un curseur à la hauteur voulue. Nous avons eu dans ces derniers temps des nouvelles de deux de nos malades qui sont restés guéris : l'un depuis 1868, l'autre depuis 1872; ce dernier avait eu la peau de la joue complètement détruite. Nous l'avons réparée par l'autoplastie, trois ans après la résection du maxillaire, quand nous n'avons plus eu de craintes pour la ressoudure des fragments.

On doit pendant longtemps se méfier du retour de l'ankylose après l'ostéotomie ou la résection précicatricielles, et ne pas se presser d'annoncer le succès. Il faut toujours, après l'opération, de longs soins, patients et minutieux, surtout lorsque l'ankylose est ancienne et qu'il y a du côté sain des muscles atrophiés, paresseux, et une articulation enraidie par l'immobilité prolongée. On doit, à l'aide d'appareils élastiques[2], écarter progressivement les mâchoires jusqu'aux limites normales, et répéter fréquemment cet exercice.

B. *Ankylose temporo-maxillaire, unilatérale et bilatérale. — Difficultés de diagnostiquer la nature et le degré de l'ankylose. — Illusions entretenues par la flexibilité de l'os.* — Cette ankylose, même dans les cas où elle paraît complète, présente plusieurs degrés. Il peut y avoir soudure osseuse, périphérique ou totale, ou bien simplement ankylose fibreuse sans fusion des os. Nous ne parlons pas de la fausse ankylose due à la contraction ou à la rétraction des muscles; elle ne rentre pas dans notre sujet.

L'ankylose temporo-maxillaire peut être simple ou double[3]. Lorsqu'elle est d'origine rhumatismale, les deux côtés sont souvent envahis. Que la soudure soit simple ou double, c'est-à-dire unilatérale ou bilatérale, la gêne fonctionnelle est la même; mais le pronostic est bien plus

1. Nous n'avons pas eu depuis plusieurs années l'occasion de faire la résection précicatricielle, mais aujourd'hui nous essayerions d'abord un appareil intra-buccal pour maintenir les fragments écartés. Le point d'appui pourrait être toujours pris sur l'arcade dentaire supérieure.

2. Nous nous servons soit d'un écarteur élastique placé entre les deux rangées dentaires, soit d'un appareil analogue à l'instrument pour ouvrir les gants, dont les courtes branches sont placées entre les dents et les branches extérieures rapprochées par un tube de caoutchouc.

3. Zipfel (*Thèse de Paris*, 1888. *De l'ankylose osseuse de l'articulation temporo-maxillaire*) a compté sur 26 cas 6 ankyloses doubles, dont 2 à la suite de luxation. Dans ces 2 derniers cas, Mazzoni et Kœnig ont fait la résection des deux condyles et ont eu une articulation mobile.

favorable dans le premier cas, car le jeu de l'articulation saine favorisera et réglera, pour ainsi dire, le jeu de l'articulation nouvelle.

Il est souvent impossible de préciser avant l'opération le degré de l'ankylose, et il est quelquefois difficile d'en déterminer exactement le siège, c'est-à-dire de dire si une ankylose temporo-maxillaire est unilatérale ou bilatérale.

Il semble au premier abord que l'ankylose osseuse unilatérale, par fusion intime du condyle et de la cavité glénoïde, doive amener une fixité complète de l'os et par cela même puisse laisser croire à une ankylose bilatérale. Il n'en est pas toujours ainsi cependant : le maxillaire inférieur peut présenter une certaine flexibilité qui permettra de légers mouvements à son corps, malgré la fixité absolue d'un de ses condyles.

Cet os peut être comparé à un os mince et long, comme une côte par exemple, qui serait fixé solidement par une de ses extrémités et qui aurait son autre extrémité relativement libre. Dans ces conditions, la fixité du maxillaire inférieur n'est pas absolue. Il est susceptible de légers déplacements de haut en bas et d'avant en arrière, sous l'influence des efforts musculaires et des manœuvres destinées à écarter les dents. Ces déplacements sont très légers sans doute, mais ils sont suffisants pour faire croire à l'absence d'une ankylose osseuse, alors qu'un des condyles est absolument fixé par sa fusion intime avec le temporal. C'est ce que nous avons constaté dans l'opération suivante.

Observation CX. — *Ankylose osseuse temporo-maxillaire gauche, consécutive à une scarlatine, datant de huit ans, et s'accompagnant de très légers mouvements dus à la flexibilité de l'os. — Résection par morcellement du condyle et du col. — Résection de l'apophyse coronoïde. — Rétablissement des mouvements.*

Anne Perretière, âgée de 16 ans, entre à la Clinique le 16 octobre 1890, pour une ankylose de la mâchoire, datant de 8 ans et consécutive à une fièvre scarlatine. Un abcès de la joue s'était déclaré dans le cours de cette maladie et s'était ouvert sous l'angle zygomatique de l'os malaire ; une cicatrice persiste à ce niveau. A partir de ce moment, il lui fut impossible d'écarter les mâchoires, et cet état ne se modifia pas après la cicatrisation de l'abcès. Il n'est pas sorti de fragments d'os.

A son entrée, on constate l'état suivant : Immobilité du condyle à gauche ; à droite on sent un léger déplacement produit par les contractions musculaires. — Les dents peuvent être écartées volontairement de 5 millimètres au plus, et presque autant du côté gauche que du côté droit, ce qui fit penser que, malgré l'impossibilité de sentir des mouvements au niveau du condyle gauche, l'ankylose n'était pas osseuse. — Malade pâle, amaigrie, se nourrissant mal, et présentant une atrophie générale de l'os ankylosé. On sent cependant se contracter tous les muscles qui s'insèrent sur lui ; ils sont atrophiés mais très distincts. — Exploration de la malade pendant l'anesthésie : on n'obtient pas de mouvements plus marqués ; on cherche à introduire un levier entre les dents, mais sans résultat.

Quelques jours après M. Ollier pratiqua la résection du condyle et du col par son procédé : Incision en T au niveau de l'articulation ; recherche de la branche temporo-faciale du nerf facial. Ce fut le premier temps de l'opération. Avant de s'occuper de l'os, M. Ollier voulut mettre le nerf à l'abri. Cette branche reconnue, on la confie à un

aide, armé d'un crochet mousse, et qui l'attire en bas avec précaution, de manière à permettre de découvrir et d'attaquer l'articulation temporo-maxillaire.

On reconnaît alors que l'articulation est complètement soudée: le condyle fait corps avec le temporal, il est recouvert de coulées ostéophytiques dues à l'ossification de la capsule et des ligaments et qui empêchent de reconnaître l'interligne. Le col est élargi et épaissi, on ne reconnaît plus sa forme normale. M. Ollier l'attaque avec le ciseau, le fragmente, et voit bientôt que la fusion est non seulement périphérique, mais centrale. Les deux articulations du ménisque sont soudées. — La continuité de l'os interrompue avec le ciseau, on poursuit sa fragmentation avec la cisaille et le davier gouge et l'on fait une brèche de 2 centimètres de hauteur. — Le maxillaire est alors mobile, mais on sent des résistances au niveau de l'apophyde coronoïde qu'on résèque. Il n'y a alors que des résistances fibreuses dans l'articulation du côté opposé. On le fait céder en écartant les mâchoires et on éloigne les deux rangées de dents de 4 centimètres. Après toutes les excisions de la région ankylosée, on a une brèche de près de 3 centimètres. — On avait enlevé le périoste de la partie externe; on enlève secondairement tout ce qu'on peut atteindre du périoste de la face interne pour empêcher la reproduction de l'os. — Aucun vaisseau important ne fut ouvert; on ne fit qu'une ligature. — Suture de la plaie; drain à la partie inférieure.— Les suites de l'opération furent simples; le malade souffrit cependant pendant deux jours de la région opérée ; mais dès le soir, elle écartait volontairement les mâchoires de 18 millimètres.

Le lendemain on s'aperçut que, malgré les précautions qu'on avait prises pour protéger le nerf facial, la paupière supérieure était paresseuse et arrivait à peine au contact de l'inférieure : deux jours après, ce mouvement était plus difficile encore et l'œil restait ouvert de 2 millimètres. — La paralysie augmente encore pendant quelques jours et au huitième jour les paupières contractées laissaient entre elles un intervalle de 5 millimètres. — A partir de ce moment, état stationnaire et au bout de trois semaines les contractions deviennent plus efficaces. — Cette paralysie incomplète et temporaire était le résultat de la distension de la branche temporo-faciale qu'on avait été obligé de tirailler pour découvrir suffisamment le champ opératoire. — L'articulation temporo-maxillaire droite dont la rétraction avait été rompue par l'abaissement forcé du menton resta douloureuse pendant une quinzaine de jours, et s'opposa à un écartement volontaire de plus de 2 centimètres.— Mais les mouvements augmentent peu à peu, et aujourd'hui 28 janvier le malade écarte les mâchoires de 3 centimètres, peut manger sans peine, mâcher, et ne souffre que lorsqu'on veut augmenter l'écartement par l'effort des mains ou l'application d'un dilatateur. — Du côté opéré, on sent le maxillaire parfaitement libre ; il n'y a pas trace de reproduction osseuse. — Les paupières se ferment de mieux en mieux ; elles arrivent au contact. (Voy. le *Chapitre final.*)

Si, dans cette opération, nous n'avions pas pris les précautions les plus minutieuses pour ménager le nerf, nous l'aurions infailliblement coupé. Il croisait le col à 12 millimètres au-dessous du point où nous pouvions supposer l'existence de l'interligne. Il a fallu l'écarter pour le passage des instruments, en bas d'abord, et puis en haut, pour ne pas trop le tirailler, quand nous avons voulu prolonger au-dessous de lui l'excision de l'os.

C. *Procédés opératoires pour l'ostéotomie et la résection du col.* — C'est en 1850[1] que Richet proposa la section du col de la mâchoire

1. *Thèse de concours par la chaire de médecine opératoire. — Des opérations applicables aux ankyloses.* — La première proposition de la section du col de la mâchoire ankylosée avait été faite par Bérard, en 1838 (article Ankylose du *Dict.* en 30 vol.).

contre l'ankylose temporo-maxillaire, et donna un procédé qu'il avait essayé sur le cadavre. Il découvrait le col et le sciait avec la scie à chaîne. Cette proposition passa d'abord inaperçue, et ce ne fut que quatre ans après, en 1854, que Humphry (de Cambridge) fit non pas seulement la section, mais la résection du condyle de la mâchoire pour une ankylose consécutive à une arthrite rhumatismale. Quelques années plus tard, Bottini (de Pavie) pratiqua cette résection des deux côtés dans un cas d'ankylose bilatérale. Depuis lors ces opérations se sont multipliées. Zipfel en a récemment réuni vingt-six cas.

La simple section du col peut se faire aisément par une incision transversale tracée à un centimètre au-dessous de l'interligne articulaire ou mieux au-dessous du bord inférieur de l'arcade zygomatique. Cette incision étant faite parallèlement aux rameaux du nerf facial, on risque moins de couper ce nerf. On arrive sur le col en retirant en haut le prolongement antérieur de la parotide et on sectionne l'os, soit avec une cisaille, soit avec un ciseau manié avec prudence.

Mais cette simple section a l'inconvénient de toutes les ostéotomies : dans les soudures réellement osseuses, elle expose au retour de l'ankylose par la formation de nouvelles jetées ossifiantes [1].

Il faut donc ne pas se contenter de sectionner l'os au niveau de son col, mais enlever le condyle et toute la partie rétrécie qui le supporte, et chez les jeunes sujets, en même temps que l'os enlever le périoste, surtout dans les cas où, comme dans notre observation, les tissus parostaux déjà envahis par les sels calcaires indiquent une tendance des éléments conjonctifs à subir le processus ossifiant.

Cette résection serait très simple à cause de la position superficielle de l'os à ce niveau, si elle n'exposait pas à couper un ou plusieurs filets du nerf facial. Ce qui rend toujours l'opération délicate, c'est qu'il est impossible de déterminer *a priori* la position qu'occupent les branches du nerf. Leur point d'émergence est variable et le niveau précis où la branche temporo-faciale croise la base du col ne peut être calculé d'avance [2]. D'où il résulte que, lorsqu'on est obligé de faire une incision, verticale, on risque fort de léser le nerf, si l'on ne procède pas avec la plus grande prudence.

Pour nous, ce qu'il y a de plus important à bien déterminer et ce

1. Rossander (de Stockholm) s'est contenté cependant de sectionner le col sur une fillette de 7 ans, atteinte d'ankylose unilatérale de la mâchoire, suite de scarlatine. Deux mois après, l'enfant écartait les dents de 2 centimètres et demi. Il est probable qu'il n'y avait pas dans ce cas d'ossification extra-périostique, et que le périoste du col n'avait pas subi d'irritation hyperplasique. C'est dans ces conditions qu'on peut espérer empêcher la soudure des fragments par les mouvements répétés de la mâchoire. Mais on doit toujours craindre le retour de l'ankylose. On n'obtient pas des pseudarthroses à volonté quand les os restent en contact.

2. Farabeuf et Zipfel ont reconnu que la branche temporo-faciale croise le col à 17 ou 20 millimètres de l'arcade zygomatique.

dont il faut s'occuper d'abord, c'est du trajet du nerf. On doit donc, avant d'aborder l'os, chercher le nerf et le mettre à l'abri. C'est le premier temps de l'opération. En allant doucement, à petits coups, on le reconnaît par transparence au milieu des tissus. Dès qu'on l'aperçoit, on le récline en haut ou en bas, et on le maintient avec un crochet pendant qu'on sectionne le col.

Voici les deux procédés que nous employons pour cette opération et qui nous servent, l'un pour sectionner le col à sa base et enlever le condyle; l'autre pour sectionner la branche montante elle-même et enlever sa moitié supérieure (col et apophyse coronoïde) dans les cas où l'on veut absolument se mettre à l'abri du retour de l'ankylose.

PROCÉDÉ OPÉRATOIRE POUR LA RÉSECTION DU COL ET L'ABLATION DU CONDYLE.

1er TEMPS. *Incision en* T *pour découvrir la base du col. — Recherche et protection du nerf facial avant de pénétrer jusqu'au col.* — On fait une incision horizontale de 3 à 4 centimètres, à 5 millimètres au-dessous de l'arcade zygomatique, en commençant en arrière au niveau du lobule de l'oreille. De la réunion du tiers postérieur avec les deux tiers antérieurs de cette incision, on fait descendre une incision verticale s'arrêtant en bas à 25 millimètres. Avant d'aller plus loin on cherche le nerf facial qu'il importe essentiellement de ne pas léser. On procède à petits coups pour mettre à l'abri le nerf dès qu'on l'aperçoit. On la confie alors à un aide spécial qui n'aura d'autre rôle pendant l'opération que de mettre ce nerf à l'abri, en évitant de lui faire subir des tiraillements dangereux. On relève en haut et en arrière le prolongement antérieur de la parotide, qui est très variable, et on arrive sur le col qu'on découvre en écartant les lèvres de la plaie avec des crochets.

2e TEMPS. *Section du col et ablation du condyle.* — Pour sectionner le col, on peut se servir de divers instruments. Comme il s'agit ici d'une ankylose, il vaut mieux l'attaquer avec le ciseau. On peut aussi le détruire par excision parcellaire avec un petit davier-gouge. La scie à chaîne est inutile et pourrait blesser l'artère maxillaire interne.

Pour se mettre à l'abri du retour de l'ankylose, il faut ne pas faire une résection sous-périostée, mais inciser et détruire le périoste sur toute la partie accessible du col. On détache ensuite le ligament latéral externe. Le col sectionné, on saisit le fragment supérieur avec un davier; on le retourne; on le dépouille avec une petite rugine sur son bord postérieur et sa face interne et on achève par torsion la séparation de toutes les adhérences fibreuses. On enlève ensuite le ménisque interarticulaire. Mais cette manœuvre n'est possible que lorsqu'il s'agit d'une ankylose fibreuse ou à ossifications périphériques et que le ménisque n'est pas sondé. Lorsqu'il y a ankylose complète avec fusion des os, il faut procéder autrement et enlever le condyle par excision parcellaire.

Si l'articulation est complètement soudée et qu'on ne puisse pas rompre l'ankylose, on devra donc avec le ciseau, le davier-gouge ou la cisaille, exciser sur place le condyle et toute la hauteur du col, comme nous l'avons fait dans l'observation CX. Dans le cas où l'on craindra le retour de l'ankylose à cause de l'ossification des tissus périphériques, il faudra faire une excision plus complète de la branche de la mâchoire.

PROCÉDÉ OPÉRATOIRE POUR LA RÉSECTION ÉTENDUE DE LA BRANCHE MONTANTE ET L'ABLATION DU CONDYLE ET DE L'APOPHYSE CORONOÏDE.

1er TEMPS. *Incision pour découvrir l'angle de la mâchoire et relever le masséter.* — L'incision qui part du lobule de l'oreille se dirige vers l'angle de la mâchoire et se continue à 4 centimètres sous le bord inférieur de l'os. Elle expose à couper la branche cervicale du facial. Il faut donc d'abord chercher le nerf dans le trajet de l'incision et, s'il s'y trouve, le protéger comme il a été dit plus haut. Dès qu'on est arrivé sur l'os, on désinsère le masséter qui s'implante très fortement sur la face externe au-dessus de l'angle de la mâchoire. On le soulève en haut avec la peau qui le recouvre. On découvre la branche montante jusqu'au dessus de sa partie moyenne, sans détacher le périoste.

2e TEMPS. — *Section de la branche montante. — Ablation du fragment condylo-coronoïdien.* — Avec une forte cisaille qu'on dirige obliquement en haut vers l'échancrure sygmoïde, on sectionne la branche montante au-dessous du col. On saisit le fragment supérieur avec un davier, on le soulève, on le dénude aussi haut que possible et on l'arrache par torsion. On peut alors (en admettant une ankylose unilatérale) abaisser le maxillaire et rendre plus accessible l'apophyse coronoïde qu'on excise. On peut ensuite augmenter, si besoin est, la perte de substance en réséquant un peu plus de la branche montante.

Ce procédé n'est pas applicable quand le condyle est soudé à la cavité glénoïde. Il faut alors faire l'incision préauriculaire du premier procédé et laisser entre cette incision et l'incision inférieure un pont cutané contenant les branches du nerf facial.

Nous avons employé ce dernier procédé dans un cas où la mâchoire était immobilisée par une ostéite avec nécrose partielle du col. Grâce à la diminution des adhérences du périoste, le col et le condyle purent être facilement extraits.

Par ces deux procédés, on peut attaquer les diverses ankyloses temporo-maxillaires; mais on devra s'attendre à des difficultés assez grandes dans les cas d'ankylose bilatérale accompagnés d'ossification irrégulière des tissus péri-articulaires s'étendant plus ou moins loin de l'articulation. Il faudra, de chaque côté, non seulement découper sur place le col avec le ciseau, mais enlever largement les ossifications parostales.

Les cas de fausse ankylose de la mâchoire, dus à l'hyperostose de la branche montante nécessiteront la résection totale de cette portion et même de la moitié latérale de l'os, si la lésion s'étend en avant.

4. Résections ostéoplastiques du maxillaire inférieur dans les cas de perte de substance; réfection de l'arc par le déplacement d'un lambeau osseux emprunté au reste de l'os.

Nous avons autrefois proposé de réparer les pertes de substance du maxillaire par des lambeaux osseux taillés sur le bord libre d'une des portions restantes. On les ferait glisser entre les fragments et on les interposerait entre eux, en les fixant par des points de suture métallique. Le bord inférieur de l'os, épais, résistant et assez éloigné du canal dentaire et de la racine des dents, peut fournir la matière du lambeau dont la

nutrition sera assurée par la conservation de toutes les parties molles qui l'entourent. La scie à volant permet de le découper régulièrement en lui donnant l'épaisseur que l'on veut. Nous avions aussi eu l'idée de dédoubler une portion du maxillaire, de séparer sa table externe ou son bord inférieur, puis de transporter ce lambeau osseux entre les fragments et de le fixer sur chacun d'eux. Mais nous n'avons exécuté ces opérations que sur le cadavre, les beaux résultats obtenus par la prothèse nous ayant fait laisser ces projets à l'état de conception théorique.

E. — DES APPAREILS PROTHÉTIQUES APPLICABLES APRÈS LES ABLATIONS ET LES RÉSECTIONS DES MAXILLAIRES. — PROTHÈSE IMMÉDIATE.

La prothèse buccale a fait de très grands progrès depuis cinquante ans, et il n'est pas aujourd'hui de difformité par déficit osseux des maxillaires qu'un artiste habile ne parvienne à combler ou au moins à dissimuler. Les dentistes américains ont apporté de grands perfectionnements à cet art; et, dans ces trente dernières années, Preterre a construit des appareils très ingénieux et d'une adaptation remarquable aux diverses difformités. Dans tous les pays, du reste, on a rivalisé de zèle et d'habileté. Nous n'avons pas à nous occuper de ces appareils; nous voulons seulement parler ici d'une application nouvelle de la prothèse due à Claude Martin, médecin-dentiste à Lyon. Jusqu'ici on attendait pour placer un appareil prothétique que la plaie extérieure fût cicatrisée et que la plaie profonde parût en assez bonne voie pour ne plus amener d'accidents. Le plus souvent même, on attendait la guérison complète avant de penser à la prothèse, et l'on n'appliquait l'appareil que lorsque la plaie profonde était considérablement rétrécie par le rapprochement de ses parois ou déjà en partie oblitérée par le tissu cicatriciel. Il était alors souvent très difficile de masquer la difformité; il fallait par des applications d'appareils successifs regagner une partie du terrain perdu, et on n'arrivait jamais à une correction complète, surtout lorsqu'il s'agissait du maxillaire inférieur.

Claude Martin[1] a eu alors l'idée de la prothèse immédiate; il a appliqué dans la cavité buccale, après l'ablation de l'os, et avant la suture de la plaie, un appareil en caoutchouc durci de même forme et de même dimension que l'os normal, afin de maintenir ou de rétablir la forme de la région. La prothèse devient ainsi non pas un élément du traitement consécutif et plus ou moins lointain, mais un temps de l'opération elle-même, puisque le chirurgien ne termine l'opération que lorsque l'appareil prothétique est posé.

1. Les procédés de la prothèse immédiate et les résultats obtenus par Claude Martin sont exposés dans le livre qu'il a fait paraître en 1889. *De la prothèse immédiate appliquée à la restauration des maxillaires*, etc. Paris, G. Masson.

Il y a vingt-cinq ans, nous avions déjà introduit dans la gaine périostique des moules de cire ou de gutta-percha pour maintenir la forme de l'os et servir de guide aux ossifications périostiques. Mais ces appareils, assez primitifs du reste, n'étaient pas fixés aux os et se déplaçaient facilement. Claude Martin a substitué aux moules dont nous nous servions des appareils plus résistants, mieux construits, faits en caoutchouc durci et creusés de trous et de canaux intérieurs pour faire des irrigations détersives; et surtout il les a fixés dans les parties saines de l'os ou sur les os voisins par des vis de platine qui sont bien tolérées quand on maintient l'asepsie de la plaie par des soins minutieux de propreté.

C'est la fixation de ces appareils sur les parois osseuses du foyer de la résection, sur les branches du maxillaire inférieur, dans les cas de résection de la partie moyenne, qui constitue l'innovation apportée par Cl. Martin. On peut aussi les fixer sur les dents ou les faire tenir par les saillies et les anfractuosités de leur surface, ou bien les appuyer par des ressorts sur d'autres parties des arcades dentaires.

Pour être prêt à tout événement, Martin construit d'avance un appareil plus grand que la partie qu'on se propose d'enlever, car on ne peut pas toujours prévoir quelles seront les limites de la résection. On est souvent amené à la faire plus étendue qu'on ne l'avait pensé tout d'abord. Avec un appareil plus grand, on coupe ce qu'on veut pour l'ajuster exactement à la perte de substance, quand la résection est terminée[1].

Ces appareils s'appliquent aux deux maxillaires, mais c'est surtout pour les résections du maxillaire inférieur qu'ils rendent des services signalés. Ils ont de nombreux avantages: ils permettent la fixation de la langue par un fil métallique et empêchent sa rétrocession dans les cas où les attaches musculaires ont été coupées. Ils favorisent la déglutition et l'articulation des sons, s'opposent à l'écoulement de la salive et permettent dans quelques cas aux malades de s'alimenter dès le lendemain de l'opération. Ils préviennent les déformations immédiates et consécutives qui sont si difficiles à réparer quand la portion restante du maxillaire a été entraînée en dedans et en arrière par la rétraction cicatricielle.

Ces appareils, composés souvent de plusieurs pièces pour rendre leur ablation et leur replacement plus faciles, exigent les soins de propreté les plus minutieux. Grâce à ces soins, ils sont bien tolérés, mais on doit les surveiller constamment. Il faut qu'ils soient fabriqués en substances incorruptibles et non irritantes : le caoutchouc durci, bien préparé, réunit ces deux qualités. On les remplace plus tard par des appareils

1. Il y a cependant souvent inconvénient à placer un appareil prothétique de même dimension. D'après ce que nous avons vu chez plusieurs malades, il est avantageux d'adapter un appareil un peu plus petit; il est mieux toléré.

définitifs que l'habileté de l'artiste modifiera suivant les circonstances et les points d'appui dont il pourra profiter pour n'avoir plus besoin de les fixer par des vis. L'appareil définitif doit être mobile et pouvoir être enlevé facilement par le malade pour les soins de propreté.

Les clous de platine sont en général bien supportés. Grâce aux lavages antiseptiques, la petite plaie osseuse ne s'infecte pas et le tissu osseux peut même se condenser si bien autour des vis que leur extraction en devient difficile. La présence de ces corps étrangers ne provoque qu'un peu d'hyperostose, qui est sans inconvénient dans les opérations faites pour des traumatismes accidentels ou résultant de l'ablation des tumeurs bénignes. Mais nous redoutons toute irritation persistante de l'os dans les néoplasmes envahissants et surtout dans ceux qui ont eu préalablement une marche rapide. Nous préférons nous passer de tout appareil pénétrant, et dans le cas où la pièce prothétique ne peut pas être fixée par des points d'appui dentaires, nous abandonnons le malade à lui-même. Dans les néoplasmes diffus en particulier, on ne peut jamais être sûr, malgré les larges excisions, de ne pas avoir laissé de tissu suspect dans la plaie. La présence d'un corps étranger ne peut alors que hâter le développement de ces germes latents.

§ III. Résections des os du nez. — Ostéotomies et résections temporaires pour l'ablation des tumeurs des fosses nasales.

Le nez ne sera qu'exceptionnellement le théâtre des résections proprement dites, en dehors des cas où sa charpente osseuse, envahie par une lésion organique, doit être retranchée.

On peut cependant avoir à réséquer, à la suite des fractures, des angles saillants et disgracieux, et exceptionnellement à diminuer la saillie du dos du nez produite par un développement exagéré de la cloison. Déviée à la suite de fractures, et gênant la respiration par une direction vicieuse, la cloison des fosses nasales réclame souvent l'excision d'une partie de son tissu pour être ramenée à la perpendicularité nécessaire au libre exercice des fonctions des fosses nasales, c'est-à-dire au passage de l'air par les deux côtés à la fois.

Il ne peut guère être question de résections traumatiques; tous les fragments osseux, pourvu qu'ils tiennent par un filament de périoste, doivent être soigneusement conservés. Quant aux ostéites des os propres, des apophyses montantes, des cornets; aux périchondrites de la cloison et des cartilages des ailes, elles sont dues le plus souvent à des causes diathésiques (syphilis, tuberculose) qui ne réclament qu'un traitement interne et des abrasions superficielles. La charpente du nez est tellement importante au point de vue de la forme, qu'il ne serait pas avantageux de l'exci-

ser dans le seul but d'abréger la durée d'une maladie dont la marche progressive doit, avant tout, être arrêtée par les moyens internes.

Quant aux périostites qui ont pour point de départ des inflammations du maxillaire (périostites d'origine dentaire), elles s'arrêtent généralement après l'avulsion de l'épine qui les entretenait, et s'il y a quelques portions de nécrosées, on les enlèvera en ménageant soigneusement toutes les parties saines. Il n'y a donc que les résections orthopédiques du nez qui mériteront une description spéciale. Mais si le nez réclame rarement de véritables résections, il est un des lieux d'élection de ces pseudo-résections que nous avons décrites dans nos généralités sous le nom de résections temporaires et de résections ostéoplastiques.

L'abaissement ou l'écartement latéral de l'auvent nasal sont des opérations indispensables pour aller à la recherche de certaines tumeurs profondes des fosses nasales.

Le découpage de lambeaux osseux revêtus de leur périoste est, d'autre part, la ressource la plus efficace pour fournir des points d'appui solides aux lambeaux cutanés dans la rhinoplastie.

A. — RÉSECTIONS ORTHOPÉDIQUES DU NEZ DANS LES DÉFORMATIONS DE CET ORGANE. — ANGLE SAILLANT LATÉRAL; SAILLIE DORSALE EXAGÉRÉE; LONGUEUR EXCESSIVE DE L'ORGANE.

Ces résections seront pratiquées dans trois circonstances principales :

Lorsqu'il y a à retrancher un angle disgracieux ou une saillie anormale à la suite des fractures non réduites.

Dans le cas où, à la suite d'une syphilis ou d'une tuberculose survenues dans la première enfance, l'ouverture des narines antérieures est bouchée par une paroi solide, résultant de l'affaissement et de la soudure des diverses pièces osseuses ou cartilagineuses qui délimitent normalement cette ouverture.

Dans le cas enfin de déviation de la cloison, et principalement lorsque, par suite d'une double inflexion sur son axe vertical, les deux fosses nasales sont obstruées ou du moins trop rétrécies pour laisser passer l'air en suffisante quantité.

Les cicatrices étant très apparentes sur le nez, on ne devra faire des opérations pour remédier à des difformités qu'autant que ces difformités seront très choquantes et bien plus apparentes que la cicatrice qui suivra leur ablation.

Ces réserves faites, on peut par des sections et des excisions cunéiformes, pratiquées avec des scies très fines et délicatement maniées, rectifier les nez les plus déviés, en y ajoutant toutefois le redressement de la cloison qui est indispensable pour donner à l'organe sa rectitude et surtout pour la maintenir. Les fractures et les déviations consécutives de la cloison entraînent par elles-mêmes des déformations correspon-

dantes du nez. Il n'y a pas même de déviation permanente du nez sans déviation de la cloison. C'est surtout le déplacement de la cloison qui empêche après les fractures le redressement du nez, et c'est la même cause qui dans l'avenir augmentera la déviation et la rendra permanente.

Chez les enfants, les déviations latérales du nez se rectifient peu à peu, par le fait du développement du squelette après le redressement forcé ou graduel de la cloison. On redresse la cloison par fracture itérative, ou par excision de l'angle suivie du brisement forcé. On maintient consécutivement la rectitude de l'organe par des appareils intérieurs (tiges plates de laminaire introduites la nuit, alternativement dans l'une et l'autre narine, ou tiges d'ivoire adaptées à un appareil extérieur). L'angle proéminent, formé sur le dos du nez par la fracture de sa charpente, s'efface peu à peu et peut disparaître même tout à fait s'il s'agit d'un enfant au-dessous de dix ans.

A la suite de certaines fractures non réduites du nez, une pointe osseuse fait saillie sous la peau, la tend et constitue une difformité d'autant plus apparente que la peau tendue a un aspect blanc, luisant, qui tranche avec la coloration des parties voisines. On n'a alors qu'à découvrir la pointe osseuse et on en retranche tout ce qui dépassse le niveau du nez avec une scie fine d'horloger.

Lorsque le nez fait une saillie exagérée et a un volume anormal on pourra lui donner des proportions meilleures pour une excision cunéiforme qui ne laissera qu'une cicatrice peu apparente. On fera une incision en fer à cheval analogue à celle qui est figurée dans la figure 479 (dont le point culminant sera non pas à la racine du nez, mais sur la partie la plus saillante de la difformité), et l'on découpera un coin dont la base sera prise sur le dos du nez et la tranche dans les parties latérales.

C'est ce que nous avons fait une fois en opérant, par l'ostéotomie verticale et bilatérale, un sujet qui avait un nez démesurément long. Après avoir fait l'ablation du polype, nous découpâmes sur le nez abaissé un coin osseux de 4 millimètres de base, et le malade gagna à son opération non seulement d'être débarrassé de son polype, mais d'avoir un nez beaucoup mieux fait.

Malgré ce résultat, nous n'engageons pas les chirurgiens à se lancer trop facilement dans ce genre d'opérations ; ce sont bien là des opérations de complaisance qui, par un manque de précision dans la coupe ou à la suite d'une complication quelconque, pourraient bien ne pas satisfaire complètement un malade exigeant. Ce n'est que dans le cas où le volume du nez est pour le porteur une cause de ridicule ou de mésaventures désagréables que nous les conseillerons formellement : on peut alors rendre un service réel.

Ceci nous conduit à la question la plus importante de ce chapitre,

aux ostéotomies et résections temporaires du nez pour l'ablation des tumeurs profondes.

B. — DE L'ABAISSEMENT DU NEZ PAR L'OSTÉOTOMIE VERTICALE ET BILATÉRALE POUR ENLEVER LES TUMEURS PROFONDES DES FOSSES NASALES, ET DES DIVERSES OPÉRATIONS DESTINÉES A ÉLARGIR LA VOIE D'APPROCHE.

Depuis longtemps on a cherché à atteindre les tumeurs des fosses nasales en agrandissant les ouvertures naturelles. Hippocrate fendait déjà la narine en incisant le cartilage de l'aile du nez. De nos jours, Chassaignac a imaginé de détacher latéralement le nez et de le faire pivoter sur un de ses bords latéraux, comme un volet. Malheureusement, dans ses premières tentatives, il avait eu l'idée inexplicable d'enlever en même temps, c'est-à-dire de sacrifier les os propres du nez[1]. Bientôt après (1859), Langenbeck détacha un os propre et l'apophyse montante en les laissant adhérer au périoste frontal. Il souleva les os détachés et pénétra par cette voie dans les fosses nasales. Lawrence, en 1862, se trouvant en présence de volumineux polypes muqueux du nez qui avaient distendu et aminci les os propres, détacha le nez de ses insertions inférieures, sectionna avec des cisailles l'apophyse montante et les os propres, et souleva ensuite le nez de bas en haut. L'opération de Chassaignac serait acceptable s'il se fût contenté de scier le nez latéralement sans enlever les pièces osseuses, comme E. Bœckel le proposa plus tard (1863). On ouvre simultanément les deux fosses nasales et l'on a ainsi deux voies d'exploration pour aborder le pharynx. L'opération de Langenbeck donne peu de jours, est longue, laborieuse et ne doit être citée que pour mémoire. Celle de Lawrence est bien meilleure; mais le nez est privé de ses principales sources de nutrition qui lui viennent de sa partie inférieure, et, en arrêtant l'incision au niveau des sacs lacrymaux, on n'ouvre pas la partie supérieure des fosses nasales, celle qu'il est le plus difficile d'aborder et qu'il est le plus important de bien voir.

C'est sur ces entrefaites qu'ayant à enlever un polype naso-pharyngien et voulant éviter l'ablation du maxillaire, nous eûmes l'idée, non pas de relever le nez, comme l'avait fait Lawrence, mais de l'abaisser de haut en bas par un trait de scie commençant au point le plus reculé de la dépression fronto-nasale. Nous vîmes alors que par une opération simple, rapide, facile, sans danger pour la vitalité du nez, nous pouvions aborder les fosses nasales par leur point le plus élevé, nous rap-

1. *Traité des opérations chirurgicales*, 1861, t. II, p. 449. Chassaignac ne conservait que la peau et les cartilages du nez. Après avoir rejeté de côté ce lambeau cutanéo-cartilagineux, il perforait les apophyses montantes, d'une orbite à l'autre, passait une scie à chaîne, divisait la racine du nez, et *enlevait* l'auvent nasal par deux sections obliques allant du conduit interorbitaire, creusé par le perforateur, aux bords de l'orifice cordiforme des fosses nasales.

procher le plus possible de la tumeur et l'éclairer par une lumière directe.

Nous avons donné à cette opération le nom d'*abaissement du nez par l'ostéotomie verticale et bilatérale*, et nous l'avons appliquée d'abord aux polypes naso-pharyngiens et bientôt à toutes les tumeurs des fosses nasales. Les sarcomes, les tumeurs malignes du nez en ont bientôt même constitué une des indications les plus importantes à cause de leur fréquence. Nous avons pu de cette manière aller enlever des tumeurs jusque dans les sinus sphénoïdaux et voir suffisamment clair pour fouiller dans les points les plus reculés des fosses nasales.

1. *Avantages de l'abaissement du nez au point de vue de la simplicité, de l'innocuité et de l'efficacité. — Rapidité de son exécution.*

Nous avons pratiqué cette opération depuis 1864[1] quatre-vingt-dix fois environ. Nous ne les comptons plus aujourd'hui, et nous nous félicitons de plus en plus des services qu'elle nous rend.

Outre sa simplicité et sa facilité, qui ressortent d'un simple coup d'œil sur les figures 479 et 482, elle a l'immense avantage de ne jamais augmenter par elle-même la gravité de l'opération principale. Elle la diminue beaucoup, au contraire, en rendant l'extraction de la tumeur plus facile, plus sûre, plus rapide, et en permettant de parer immédiatement aux accidents qui peuvent survenir, et en particulier à l'hémorrhagie.

Elle est d'une telle simplicité qu'elle se réduit à un coup de bistouri et à un trait de scie. Et, chose importante, elle laisse une cicatrice linéaire qui s'efface peu à peu, et qui au bout de quelques années est à peine visible, lorsqu'on a fait la suture avec le soin et la précision nécessaires.

Nous avons revu récemment deux sujets opérés l'un en 1864, l'autre en 1872. Sur le premier, la cicatrice était tellement fondue avec les chairs voisines que nous eûmes quelque peine à reconnaître notre opéré bien qu'il se fût placé en face et très près de nous. Quant à la cicatrice du second, elle était un peu plus visible, mais, à la distance de deux mètres, on l'apercevait à peine.

Nous insistons sur l'effacement progressif de la cicatrice et son peu d'apparence au bout de quelques années, parce que c'est là une objection qu'on nous a souvent faite. Cette objection ne pouvait, du reste, avoir aucune valeur en elle-même, car la cicatrice que laisse notre pro-

1. Cette opération a été décrite pour la première fois dans la *Gazette médicale de Lyon*, 15 août 1864, par M. le Dr Viennois. Elle fut bientôt après le sujet d'une thèse de Muzeau, présentée à Montpellier en 1865. Une nouvelle thèse sur le même sujet a paru en 1882, *Traitement des tumeurs des fosses nasales*, par M. Spréafico (d'Oran). Thèse de Lyon.

cédé est équivalente à celle des procédés de Lawrence et Chassaignac, et moins apparente que celle des autres opérations préliminaires qu'on pourrait lui opposer.

Notre opération peut être renouvelée plusieurs fois sur le même sujet sans laisser de cicatrices beaucoup plus apparentes. On suit toujours la même ligne d'incision ou à peu de chose près, et il en résulte, seulement dans les premiers temps, un bourrelet périostique plus saillant et un épaississement plus grand des os propres à ce niveau. L'hyperplasie périostique et un cal plus volumineux sont la conséquence prochaine de ces sections successives. Mais à la longue ce bourrelet s'efface. Nous avons, il y a quelques années[1], opéré trois fois un malade atteint de polype naso-pharyngien, et sur deux sujets atteints de sarcome envahissant, nous avons ouvert quatre fois les fosses nasales. On pourrait, si besoin était, renouveler plus souvent l'opération. On abat le nez comme autrefois on ouvrait la veine pour une saignée. Jamais nous n'avons vu la réunion faire défaut, bien que nous ayons été obligé dans deux cas de retarder la suture de douze et vingt-quatre heures, par crainte d'une hémorrhagie que nous voulions être prêt à réprimer en tenant la porte ouverte.

Voici du reste la description de l'opération ; nous en démontrerons mieux ensuite les autres avantages :

DESCRIPTION DU PROCÉDÉ OPÉRATOIRE POUR L'ABAISSEMENT DU NEZ

1er TEMPS. *Incision de la peau et section verticale de la charpente de l'auvent nasal.* — On fait une incision en forme de fer à cheval, commençant au niveau du bord postérieur de l'aile du nez à droite, remontant directement vers le point le plus élevé de la dépression naso-frontale, puis redescendant à gauche par le même chemin, jusqu'au niveau du bord postérieur de l'aile du nez. Cette incision va du premier coup jusqu'à l'os. On prend alors une scie à lame étroite (la scie d'horloger a l'avantage de la finesse ; celles de Butcher ou de Farabeuf permettent de donner à la lame l'inclinaison que l'on veut), et l'on sectionne rapidement la charpente du nez dans la direction de la plaie extérieure. On arrête la scie dès qu'on sent qu'on a dépassé les apophyses montantes. On achève de mobiliser le nez par quelques coups de ciseaux sur la cloison

1. C'est un malade que nous étions allé opérer à Paris, en 1868, à l'hôpital Beaujon, dans le service de A. Richard, en présence de Nélaton, de Dolbeau, etc. Il avait été préalablement opéré 18 fois par arrachement du polype ou cautérisation à travers une ouverture de la voûte palatine, faite par le procédé de Nélaton. L'état exsangue du malade ne nous permit pas de faire un nettoyage des fosses nasales aussi minutieux que l'eussent exigé les implantations multiples du polype. Nous fûmes donc obligé de lui abaisser encore deux fois le nez pour enlever les prolongements antérieurs et intra-hygmoriens que la brèche palatine ne permettait pas d'apercevoir. Une dernière opération fut faite sans abaissement du nez. Nous avions constaté la transformation angiomateuse du polype ; une tumeur pulsatile, en grande partie réductible, d'aspect violacé s'était formée au devant de l'apophyse basilaire en empiétant un peu à droite. Nous l'attaquâmes par le fer rouge et nous introduisîmes des flèches de Canquoin dans les trajets des cautères. La guérison fut définitive après cette opération que nous n'avions pas entreprise sans une certaine crainte. Nous avions tout préparé pour lier la carotide rapidement. Heureusement le fer au rouge sombre n'amena qu'une perte de sang insignifiante.

ou les cartilages des ailes; on le renverse en bas, et l'on fait la ligature des branches des artères fronto-nasales qui donnent en jet.

2e TEMPS. *Mobilisation de la cloison.* — L'ouverture antérieure des fosses nasales ne donnerait pas assez de jour pour explorer la région naso-pharyngienne; aussi faut-il mobiliser la cloison. Souvent elle est déjetée à droite ou à gauche par le polype lui-même; elle est même quelquefois usée en partie. Aussi est-il facile de la déjeter par l'introduction forcée du doigt seulement. Dans certains cas, une section avec les ciseaux,

Fig. 479. — *Incision pour l'abaissement du nez.* — Les branches latérales de l'incision sont sur le même plan vertical afin que la scie puisse être manœuvrée avec rapidité et sûreté, et que la cicatrice soit symétrique.

à la partie supérieure ou à la partie inférieure, est utile pour la mobiliser en masse; mais le déjettement avec les doigts seuls n'a pas d'inconvénients, et a pour avantage de ne pas interrompre la continuité de la muqueuse. Lorsque le nez a été élargi et repoussé en avant par le développement d'un polype unilatéral, la cloison a été usée ou déjetée de l'autre côté, et il n'est pas nécessaire de s'en occuper.

3e TEMPS. *Extraction du polype.* — Avec le doigt introduit par les narines on s'assure de l'implantation du polype; on délimite ses adhérences et ses prolongements; on l'arrache ensuite par l'ouverture nasale avec les fortes pinces à dents (que Mathieu père nous avait construites dans ce but), et l'on rugine la base d'implantation, lorsque le polype siège sur l'apophyse basilaire, ce qui est le cas habituel. Dans ce dernier temps de l'opération, l'index gauche est introduit par la bouche pour diriger les instruments.

Toutes les formes de nez ne sont pas également favorables pour cette opération : les nez étroits, resserrés, laissent peu d'espace pour le passage du doigt; mais en refoulant la cloison et en sacrifiant au besoin les cornets, on se crée toujours un espace suffisant. Il ne faut pas juger

d'ailleurs cette question par les données seules de l'anatomie normale. La présence du polype change les conditions topographiques ; plus il est gros, plus il a dilaté le passage, surtout s'il s'avance en avant par les fosses nasales ; et alors l'ouverture antérieure de ces cavités peut être le double ou le triple de l'état normal. Quand un polype est volumineux et ramifié, il est rare qu'il n'y ait pas un prolongement antérieur. Nous n'appliquons pas, du reste, cette opération aux fibromes qui sont seulement pharyngiens et ne s'avancent pas dans les fosses nasales. Nous opérons ces derniers sans opération préliminaire, quand ils sont pédiculés, ou bien par la division longitudinale et médiane du voile du palais.

Une des grandes difficultés de cette opération, comme de toutes les opérations qui ont le même but, c'est l'arrachement du polype. Le tissu fibreux est si solidement implanté dans l'os, qu'on fausse les pinces de Museux les plus solides. Nous avons fait construire des tenettes à dents perpendiculairement implantées dans les mors, d'une grande force, et encore nous est-il arrivé de les fausser.

C'est en présence de ces difficultés que nous nous félicitons d'avoir adopté un procédé qui permette d'aborder facilement et directement le polype. L'éradication du polype est souvent insurmontable quand on ne peut exercer des tractions dans une direction favorable. Or, à ce point de vue, aucune voie n'est préférable à l'ouverture antérieure des fosses nasales. *On tire directement à soi* et dans les meilleures conditions de commodité, de force et de sécurité pour les organes voisins.

La ligature, l'anse galvanique, l'écrasement linéaire, nous paraissent des complications opératoires et des moyens tout à fait illusoires quand il ne s'agit pas de polypes nettement pédiculés. En admettant qu'on puisse appliquer le lien constructeur d'une manière à peu près satisfaisante, on laisse toujours en arrière la base et une partie du pédicule. Ce n'est que dans les cas où le polype a pénétré dans le crâne que l'arrachement est contre-indiqué. Mais si l'on a pu diagnostiquer cette complication, il faut s'abstenir de toute opération. Quand les hémorrhagies forcent à intervenir, on sectionne le polype avec des ciseaux, s'il est pédiculé ; s'il est sessile, on l'attaque sur place par l'électrolyse.

Ce n'est pas l'arrachement, ni même la section du polype avec l'instrument tranchant qui amènent l'hémorrhagie (le tissu propre du polype n'est habituellement pas très vasculaire), ce sont surtout les déchirures de la muqueuse qui le recouvre ou des parties qui l'entourent. Cette hémorrhagie est beaucoup plus abondante, et peut devenir très dangereuse, quand on cherche à extraire le polype sans opération préliminaire ou par une brèche insuffisante.

Dans notre opération, quand l'hémorrhagie est très abondante, on l'arrête immédiatement par le tamponnement direct. On introduit une éponge dans les fosses nasales jusque dans le pharynx ; on la comprime

et le sang s'arrête. On suspend l'opération quelques instants et on la reprend ensuite.

L'introduction du doigt indicateur gauche par la bouche, jusque dans le pharynx, est un guide précieux pour reconnaître et saisir les lobes de la tumeur, et éviter les tâtonnements des pinces et les déchirures de la muqueuse qui sont la principale cause des hémorrhagies.

Les avantages de notre procédé sont aussi évidents pour le nettoyage des fosses nasales dans les cas de sarcome mou et envahissant. On peut, *parce qu'on voit bien ce qu'on fait*, gratter, abraser, ruginer la base du crâne, ce qu'on ne pourrait faire sans de graves dangers en introduisant les instruments par les voies naturelles. Nous avons souvent opéré des malades atteints de lésions épithéliales ou sarcomateuses, et souffrant horriblement de céphalalgie à cause de la propagation du néoplasme dans les sinus frontaux ou sphénoïdaux. Par le nettoyage des fosses nasales à travers l'ouverture antérieure, nous enlevons les douleurs et leur donnons quelquefois une survie inespérée.

2. *Modifications du procédé destinées à agrandir le champ opératoire par l'ouverture simultanée des sinus maxillaires.*

Une opération préliminaire doit être, autant que possible, simple, facile et rapide, surtout quand l'opération principale qu'elle a pour but de préparer sera en elle-même longue, laborieuse et dangereuse par le temps qu'elle exige et la perte de sang qu'elle peut occasionner. C'est pour cela que nous avons renoncé, pour l'extraction des tumeurs des fosses nasales, aux opérations compliquées, telles que celles qu'avaient proposées Huguier, Langenbeck et Jules Roux, qui sont par elles-mêmes des opérations longues, difficiles, et graves par conséquent, quand on opère des sujets affaiblis qu'il faut débarrasser le plus promptement possible.

Bien que nous abordions les fosses nasales par leur sommet, c'est-à-dire par le point le plus rapproché de la paroi pharyngienne, il peut dans quelques cas être très avantageux de se rapprocher encore davantage de l'implantation des fibromes ou des diverses tumeurs. On doit donc se demander si, en procédant autrement que nous venons de le décrire, on n'atteindrait pas plus facilement ce but. On doit d'abord porter la section le plus possible en arrière, en retirant avec des érignes la lèvre postérieure de la plaie et en la faisant aboutir en bas, non pas sur le bord de l'orifice osseux des fosses nasales, mais en arrière de ce bord, dans la substance du maxillaire lui-même. On fracture ensuite ou l'on fait sauter avec le ciseau le pont intermédiaire pour rendre le nez mobile. On peut aussi, comme l'a recommandé très judicieusement Farabeuf[1], faire le trait de scie convexe en arrière. En se servant d'une

1. *Précis d'opérations chirurgicales*, p. 887 et fig. 679.

scie fine et étroite, on dirige le trait comme on veut, et l'on a une ouverture légèrement plus large et qui, dans tous les cas, se rapproche un peu plus de la paroi postérieure des fosses nasales. La section verticale, oblique en arrière ou courbe, a l'inconvénient, lorsqu'elle est simple, de ne pas ouvrir les sinus maxillaires; il peut être indispensable cependant d'aller vider ces cavités.

Pour remplir ce desideratum, on n'a qu'à diriger la section des os

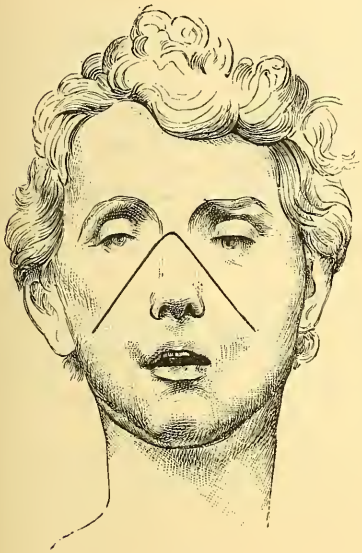

Fig. 480. — *Incision cutanée dans la direction de laquelle les os seront divisés par un simple trait de scie.*

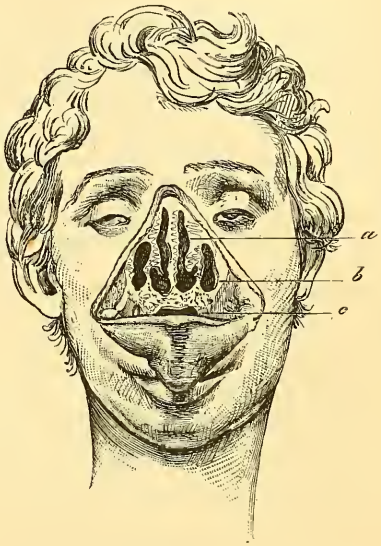

Fig. 481.— *Aspect de la face après l'abaissement du lambeau ostéo-cutané.* — Les sinus maxillaires et les méats moyen et inférieur sont largement ouverts. *a*, fosses nasales; *b*, sinus maxillaires; *c*, cavité buccale.

plus en arrière et toujours par une simple incision cutanée, suivie d'un trait de scie unique, c'est-à-dire par une opération rapide et facile. On peut abattre ainsi toute la partie proéminente des deux maxillaires, ouvrir du même coup les sinus et se rapprocher encore de 2 centimètres de la base d'implantation des tumeurs. La section doit passer en avant des trous sous-orbitaires et aller aboutir à la première grosse molaire, qu'on aura eu soin d'arracher préalablement pour ne pas gêner l'action de la scie. On ne lèse, de cette manière, aucun organe important[1], et, en un temps très court, on a plus de jour que ne peuvent en

1. Sauf des rameaux nerveux (nerfs dentaires antérieurs, ramifications internes du sous-orbitaire, ramifications antérieures du facial).

donner toutes les résections du maxillaire supérieur préconisées jusqu'à ce jour.

Voici la description de cette opération. Les figures 480 et 481 en font immédiatement comprendre, du reste, les avantages au point de vue de l'accessibilité des cavités naso-pharyngiennes.

DESCRIPTION DU PROCÉDÉ OPÉRATOIRE POUR OUVRIR D'UN SEUL TRAIT DE SCIE LES FOSSES NASALES ET LES SINUS MAXILLAIRES.

On commence à enlever les premières grosses molaires pour ne pas être arrêté par les racines de ces dents quand la scie arrivera à leur niveau.

Du point le plus reculé de la racine du nez, on fait partir une incision qui se dirige en bas et en dehors, de manière qu'elle passe à 3 centimètres en arrière de l'aile du nez et s'arrête en bas au niveau de la première molaire, en avant du canal de Sténon. On s'assure préalablement de l'ouverture interne de ce conduit pour diviser la joue en avant. L'organe important à éviter dans le trajet de l'incision, c'est le nerf sous-orbitaire dont on coupe nécessairement les ramifications internes, mais dont on doit préserver les rameaux externes et postérieurs. On lie les artères au fur et à mesure qu'on les divise.

L'incision faite symétriquement des deux côtés jusqu'à l'os et les lèvres de la plaie étant écartées par des érignes, on donne un trait de scie dans le sens de l'incision extérieure, en ayant soin de ne pas diviser le trou sous-orbitaire, mais de se tenir en avant. On arrive alors jusqu'à l'alvéole de la première molaire et on divise la voûte palatine et le rebord alvéolaire de l'os de manière à déterminer un vaste lambeau ostéo-cutané qu'on renverse en avant dès que le maxillaire est sectionné (fig. 481).

En se servant d'une lame de scie étroite, on peut diriger sa section comme l'on veut, et, au-dessous du trou sous-orbitaire, la porter d'abord plus en arrière pour ouvrir plus largement les sinus, puis la ramener un peu en avant pour ne pas dépasser la première molaire.

La section faite, on procède à l'ablation de la tumeur et de ses prolongements, comme il a été dit pour notre procédé type.

Cette opération est effrayante au premier abord, dès qu'on a renversé le lambeau; mais il suffit de le relever et la difformité disparaît aussitôt. Quelques points de suture serviront à le fixer, et comme il sera largement nourri par les deux coronaires, on n'aura pas d'inquiétude sur sa vitalité.

On peut avoir à peu près le même jour sans sectionner la voûte palatine. Pour cela, on fait la première incision dans la même direction que pour le dernier procédé, mais on l'arrête au niveau du point le plus inférieur des ailes du nez. De l'extrémité inférieure de cette première incision, on en fait partir une autre qui se dirige horizontalement en avant jusqu'à la rencontre des ailes du nez. On dirige ensuite un trait de scie, dans le sens et jusqu'à la limite inférieure de l'incision supérieure; puis, au niveau de l'aile du nez, on introduit d'un côté à l'autre, à l'extrémité antérieure de l'incision horizontale, une scie à guichet ou une lame fine de la scie tournante qu'on monte sur son arbre, et l'on

pratique le sciage des os d'avant en arrière jusqu'à la rencontre de la première section osseuse. Il résulte de cette opération un lambeau ostéo-cutané comprenant le nez et la partie antérieure du maxillaire supérieur. On tire ce lambeau en avant, on l'abaisse et l'on voit les fosses nasales et les sinus maxillaires largement ouverts.



A

Fig. 482. — *Direction de l'incision et du trait de scie pour l'abaissement de l'auvent nasal,* d'après le procédé type que nous avons précédemment décrit.



B

Fig. 483. — *Procédé pour pénétrer dans les fosses nasales par une ouverture plus large et ouvrir par le trait de scie les sinus maxillaires, sans intéresser la cavité buccale.* — L'opération consiste dans une résection temporaire des os du nez et d'une partie du maxillaire. Les os sont sciés dans la direction des incisions cutanées; on délimite ainsi un V ostéo-cutané, dont la pointe est en arrière au-dessus des racines de la première molaire. On fait le trait de scie supérieur plus oblique en bas et en arrière que dans la première opération. Quant au trait de scie horizontal, qui peut être plus ou moins abaissé, on le tient à une hauteur suffisante pour ne pas rencontrer les racines des dents.

Ce procédé est plus long, moins simple que le précédent; la saillie postérieure du lambeau osseux est gênante pour la manœuvre du doigt explorateur et des instruments, mais on ne coupe pas la voûte palatine et on ne pénètre pas dans la cavité buccale, qui est laissée intacte.

Nous avons donc plusieurs procédés, dérivés du même principe, pour élargir la voie nasale et rendre le pharynx plus facilement abordable; mais hâtons-nous de dire que ces deux derniers procédés, que nous avons imaginés depuis longtemps[1], ne nous ont pas encore servi, et que la simple ostéotomie du nez en avant des sinus nous a toujours suffi, grâce à des trépanations ou excisions osseuses complémentaires, qui nous ont paru plus simples et moins défectueuses, et ont été tout aussi efficaces qu'auraient pu l'être les derniers procédés :

1. Ce dernier était déjà décrit dans le *Traité de la Régénération des Os*, auquel sont empruntées les figures 482 et 483.

Nous avons élargi la voie nasale en faisant des brèches latérales, en ouvrant les sinus et en excisant avec de forts daviers-gouges toute la partie antérieure du maxillaire qu'il est facile d'aborder. Dans ce but, on agrandit les extrémités de l'incision en fer à cheval, et on détache le périoste avec toute l'épaisseur des parties molles au niveau de la fosse canine.

Nous faisons ainsi des trouées, des brèches au maxillaire, sans enlever les pièces fondamentales de sa charpente, celles qui assurent la forme du visage, soutiennent et protègent les organes voisins (apophyses montantes, malaires, rebord orbitaire). Les éléments essentiels du squelette de la face étant alors conservés, le nez relevé trouvera un support suffisamment solide, et l'on n'aura pas plus de difformités qu'après notre procédé usuel. De plus, l'opération d'approche étant faite sur des parties découvertes et superficielles, on sera encore plus facilement maître des hémorrhagies que lorsque les cavités nasale et buccale sont moins largement ouvertes[1].

C. — DES RÉSECTIONS OSTÉOPLASTIQUES DU NEZ. — OSTÉOPLASTIE PÉRIOSTIQUE ET OSSEUSE POUR LA RESTAURATION DU NEZ. — RHINOPLASTIE SUR SUPPORT MÉTALLIQUE.

Ces opérations ne sont que des pseudo-résections. Elles diffèrent des vraies résections en ce qu'on ne retranche rien, et des résections temporaires en ce qu'on ne remet pas les fragments osseux dans leur situation primitive, mais qu'on s'en sert au contraire pour reconstruire un organe déformé ou absent. Ce sont les seules opérations auxquelles on doive réserver le nom d'ostéoplastie.

C'est là un sujet très intéressant au point de vue de la rhinoplastie, mais ce serait sortir de notre cadre que de l'envisager dans ses détails. Nous nous contenterons de renvoyer à nos généralités, et d'ajouter quelques règles sur les moyens de tirer parti des ressources que nous offrent la région du nez et les régions voisines pour trouver les éléments d'une reconstruction osseuse.

Nous avons essayé de refaire une arête osseuse avec des lambeaux de périoste frontal (*ostéoplastie indirecte ou périostique*), mais nous n'avons jamais réussi a obtenir une tige continue et assez résistante pour former un support rigide. Nous avons eu des lambeaux plus durs, plus

1. Rouge (de Lausanne) a proposé il y a quelques années (*Nouvelle méthode pour le traitement chirurgical de l'ozène*, Lausanne, 1873) de pénétrer dans les fosses nasales en détachant les insertions de la lèvre supérieure par une incision faite dans le sillon gingivo-labial. Par la même incision, il détache les insertions du septum cartilagineux à l'épine nasale, et latéralement celles des cartilages des ailes du nez. Ce procédé a l'avantage de ne pas faire d'incision à la peau, mais s'il est suffisant pour l'ozène, comme le démontrent les observations de Rouge, il donne trop peu de jour et d'aise pour opérer les fibromes naso-pharyngiens et les autres tumeurs profondes des fosses nasales.

résistants, mais toujours fibreux, sauf quelques aiguilles osseuses sans consistance. Nous avons vu, du reste, que chez les animaux le périoste crânien ne se comporte pas comme le périoste des grands os des membres, et que chez le lapin, par exemple, nous n'avions jamais pu le faire ossifier en le déplaçant et le greffant.

Aussi avons-nous été obligé de recourir à d'autres moyens pour augmenter la consistance du nez. Nous l'avons soutenu, en découpant des lambeaux osseux sur le maxillaire, sur les os propres du nez eux-mêmes, et sur le crâne (*ostéoplastie directe ou osseuse*), ou bien nous avons cherché à consolider le nouvel organe par un double plan de lambeaux cutanés ou cutanéo-périostiques.

C'est en combinant les deux méthodes d'ostéoplastie (périostique et osseuse), que nous avons pu obtenir nos meilleurs résultats. En bâtissant le nez avec des lambeaux osseux associés à des lambeaux périostiques, nous avons vu ces derniers lambeaux se durcir et garder une consistance osseuse. Nous avons retrouvé au bout de douze ans la même consistance du nez sur un malade dont nous avons publié l'observation dans le *Traité de la régénération des os*[1].

Il est bien difficile, en dehors d'une autopsie minutieuse, de déterminer, en pareil cas, l'origine et le degré réel des ossifications nouvelles; il faut être très réservé à cet égard, tant il y a des causes d'erreur dans l'examen fait sur le vivant. C'est encore ici qu'il faut invoquer l'hypothèse de l'action de présence pour expliquer l'ossification du périoste qui reste fibreux lorsqu'il est seul, et qui, au contact d'un lambeau déjà ossifié, d'un véritable tissu osseux hyperplasié par l'irritation traumatique, reprend lui-même et conserve ses propriétés ossifiantes, de manière à fournir une lamelle osseuse stable.

Nous avons vu déjà que certains lambeaux osseux, déplacés et implantés dans des régions voisines, sont exposés à se résorber, malgré leur union au reste du corps par un pont périostique; aussi doit-on éviter de tailler des lambeaux osseux en les isolant des parties molles qui les entourent. Il faut les déplacer en même temps que ces parties qui leur fournissent normalement leurs éléments de nutrition. On ne peut pas toujours, sans doute, conserver la continuité du lambeau osseux avec la peau ou une couche épaisse de tissus vasculaires, mais il faut réaliser cette condition autant que possible; car, malgré la greffe d'un lambeau osseux et l'union vasculaire qui s'établit entre le transplant et les parties voisines, cette vascularisation peut être insuffisante pour entretenir une nutrition régulière dans l'avenir. Quand on opère sur des os déjà atrophiés ou altérés par une lésion pathologique antérieure,

1. T. II, p. 469. — Observation déjà publiée en 1864, dans la *Gazette des hôpitaux*, par M. Viennois.

on doit particulièrement craindre de les voir disparaître peu à peu par résorption progressive.

Sans entrer dans les détails de la rhinoplastie, nous dirons que c'est dans deux catégories de difformités du nez que l'ostéoplastie est applicable : lorsque le nez est enfoncé, comme aspiré vers les fosses nasales, après la destruction de la cloison, des cornets et d'une partie des os propres; lorsque le nez est détruit par un traumatisme ou rongé par une lésion diathésique quelconque.

Dans le premier cas, il s'agit de relever le nez, de lui trouver un support permanent et définitif. Après avoir séparé les os propres ou ce qui en reste, il faut les relever sur la ligne médiane, les accoler face à face, et si la disposition des parties le permet, les soutenir par des lambeaux ostéo-muqueux pris sur les apophyses montantes et placés devant l'ouverture des fosses nasales comme des traverses de soutien.

Dans le cas où ce qui reste des os propres du nez avec les apophyses montantes ne forme qu'une masse informe, dans laquelle on ne retrouve plus la structure primitive, c'est-à-dire les lignes de séparation de ces divers os, il vaut mieux les laisser en place et rebâtir le nez par-dessus au moyen d'un double plan de lambeaux : un lambeau frontal qu'on peut doubler de périoste et qu'on insinue ensuite sous la peau du nez relevée en pont. On peut de cette manière obtenir des résultats que nous nous garderons bien de déclarer admirables, mais qui nous paraissent suffisants pour que le malade et le chirurgien soient satisfaits l'un et l'autre.

Les nez détruits dans leur partie saillante présentent les difficultés les plus grandes, et à un certain degré même la difformité est irréparable. Nous ne parlons pas de la destruction d'une des parties latérales du nez qui constitue un cas simple et du ressort de la rhinoplastie cutanée. Nous n'avons en vue que les nez dont les cartilages (ailes et lobule) et le squelette osseux sont détruits en totalité ou en partie.

Pour arriver à un résultat acceptable au point de vue esthétique, il faut d'abord allonger le nez, c'est-à-dire le faire descendre en conservant tout ce qui peut servir à lui redonner sa saillie.

Si les ouvertures accidentelles des fosses nasales sont bordées par une peau souple, si elles ne sont pas rétrécies par un tissu cicatriciel, on peut arriver par l'ostéoplastie à construire un nez acceptable. Nous avons eu recours à deux procédés principaux : le dédoublement de l'auvent nasal, c'est-à-dire le détachement d'un os propre du nez que nous faisons descendre et que nous fixons bout à bout par un point de suture métallique avec l'autre os laissé en place. On peut ainsi allonger le nez de 20 à 25 millimètres. Il faut en outre lui trouver un support, et c'est là le point délicat de l'opération. Dans ce but, nous

avons déplacé un lambeau de la cloison avec l'os nasal et nous l'avons infléchi et fixé en avant, ou bien nous avons découpé des supports, des traverses de soutien sur les os voisins.

Le second procédé consiste dans le déplacement du rebord osseux ou ostéo-cartilagineux qui délimite l'ouverture accidentelle des fosses nasales et qui, abaissé et fixé horizontalement, devra servir de support au lobule du nez. On détache ce rebord de haut en bas, d'un trait de scie, en le laissant se continuer latéralement avec la peau des joues par un pédicule aussi bien nourri que possible. Ce pédicule est la charnière sur laquelle on fait pivoter l'arc osseux de haut en bas. On comble ensuite l'intervalle laissé entre le front et le nouveau contour des narines par un double plan de lambeaux : un lambeau frontal, doublé de périoste, et renversé au-devant des fosses nasales de manière que sa face profonde devienne superficielle, et deux lambeaux latéraux qu'on rapproche de la ligne médiane et qui recouvrent le lambeau frontal. Le nez est ainsi constitué à sa partie moyenne par une couche épaisse de parties molles dont la longueur et la saillie seront maintenues par l'arc ostéo-cartilagineux dont on s'est servi pour assurer la taille du lobule et le contour inférieur des narines.

Malheureusement l'irrégularité de l'ouverture des fosses nasales après la destruction de la partie saillante du nez par le lupus, la syphilis ou toute autre cause, ne permettra que rarement de découper un arc complet, continu et assez régulier pour redonner au lobule sa saillie naturelle et aux narines un pourtour symétrique. C'est alors qu'il faut se contenter de détacher de chaque côté un lambeau osseux, qu'on infléchira en bas, qu'on laissera apparent s'il est recouvert d'une peau souple et de couleur normale, mais qu'on interposera, dans le cas contraire, entre les plans de lambeaux cutanés pour les soutenir et leur donner la résistance nécessaire. La difficulté est toujours de trouver un point d'appui fixé à ces arcs-boutants latéraux. Si la cloison reste, on les appuie sur elle; si elle manque complètement, on ne peut que les appuyer l'un contre l'autre, en les fixant aux lambeaux cutanés après avoir avivé la face qui doit être en contact avec ces derniers.

Il n'y a pas sous ce rapport deux rhinoplasties qui se ressemblent, et ce serait sortir de notre sujet que d'entrer dans les détails techniques que nécessiterait la description de ces opérations. Tout ce que nous voulons démontrer ici, c'est l'utilité et la persistance des lambeaux osseux. Il y a là une véritable ressource qui recule les limites de l'autoplastie et qui donne des résultats permaments et, dans tous les cas, infiniment plus stables que la rhinoplastie cutanée.

Quant à la saillie du lobule, nous la reconstituons généralement avec l'extrémité du lambeau frontal replié sur lui-même, soit en dehors, soit

en dedans, selon que nous avons tordu le lambeau cutanéo-périostique ou que nous l'avons simplement renversé de haut en bas[1].

L'arc osseux ou ostéo-cartilagineux, infléchi en bas pour donner au contour inférieur du nez une forme stable, tend toujours plus ou moins à remonter. Il faudrait, pour empêcher cette réascension, le fixer de chaque côté sur les maxillaires par un cal osseux; mais ce n'est guère possible, car le cartilage des ailes du nez constitue généralement la partie qui sert de charnière et reste en rapport avec les maxillaires. Nous avons revu des opérés au bout de quelques années avec le nez un peu relevé, mais encore régulier et de forme très satisfaisante. Les traverses osseuses servaient toujours à empêcher l'affaissement des narines.

Parmi ces opérés, il en est un, dont la rhinoplastie date de dix ans et dont il nous paraît intéressant de faire apprécier l'état actuel. Nous l'avons revu en 1888, et nous avons constaté alors que, malgré une diminution sensible dans sa saillie, le nez avait conservé une forme très régulière et toute sa perméabilité. Le malade respirait très librement, se mouchait comme à l'état normal, et sentait parfaitement les odeurs. Il nous fut impossible malheureusement de le faire photographier à ce moment, et nous ne pouvons aujourd'hui représenter ici que le résultat de l'opération au bout de cinq mois. Mais tout nous fait espérer que cette démonstration pourra être donnée dans le chapitre final. Nous venons de retrouver l'adresse de notre opéré, et nous mettrons plus loin la figure du malade, après dix ans, en présence du masque qui le représente après cinq mois. Les figures 484 et 485 nous donnent déjà : la première, le degré de la difformité, et l'autre, l'aspect du nez cinq mois après la rhinoplastie. Par l'addition d'une troisième figure, la démonstration sera complète. Nous tenons d'autant plus à la rendre telle que les démonstrations de ce genre sont rares et que, dans les publications sur la rhinoplastie, nous ne connaissons guère de figures représentant le sujet dix ans après l'opération. C'est généralement au bout de quelques semaines qu'on se plaît à présenter ses opérés au public.

Indépendamment de l'abaissement de l'arc ostéo-cartilagineux que nous avons pu découper sur le bord de l'ouverture des fosses nasales, nous avons essayé d'augmenter consécutivement la solidité du nez par la transplantation d'un lambeau osseux pris sur le tibia et destiné à renforcer le dos du nez; nous l'avons introduit entre les deux plans de lambeaux. La plaie s'infecta et le lambeau osseux fut éliminé; il ne

1. Une malade, opérée depuis 1873 par ce procédé, a un lobule du nez presque aussi régulier et aussi résistant qu'à l'état normal, et si ce n'étaient quelques poils qui poussent encore sur la partie terminale de lambeau (cette extrémité est aujourd'hui à deux centimètres au-dessus de la pointe du nez et occupait autrefois la partie supérieure du front) on ne se douterait jamais que ce lobule ait été emprunté à 14 centimètres plus haut.

resta que le périoste qui produisit une aiguille osseuse de 7 ou 8 millimètres. Quelque temps après, nous greffâmes de petits fragments de tissu ostéo-cartilagineux, pris sur le coude d'un enfant que nous opérions

Fig. 484 et 485. — *Ostéoplastie appliquée à la restauration du nez.* — Abaissement du rebord osseux de l'ouverture antérieure des fosses nasales pour maintenir la forme et a saillie du nouvel organe et empêcher le resserrement des nouvelles narines

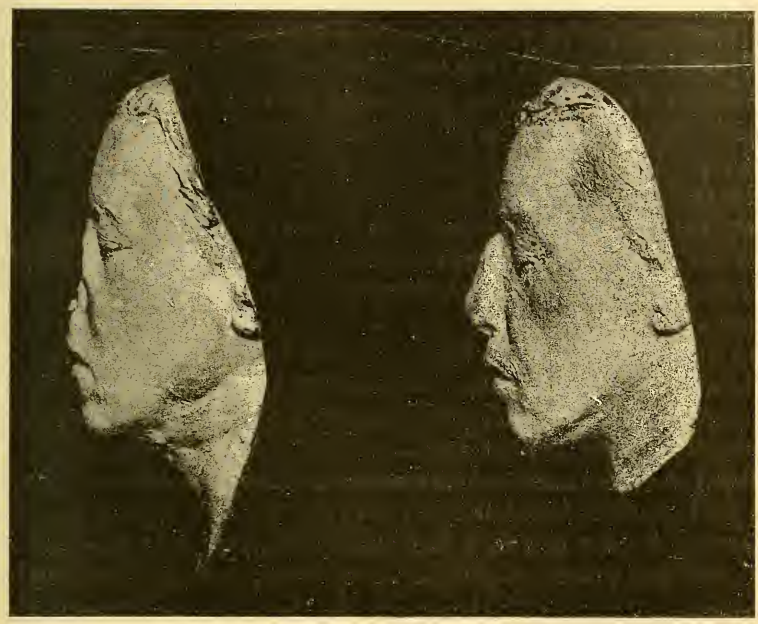

Fig. 484.— *Avant l'opération.*—Le pourtour de l'ouverture antérieure des fosses nasales, osseux en haut, ostéo-cartilagineux en bas, était très irrégulier. Les os proprès du nez avaient été détruits en grande partie. Cette lésion était le résultat d'un lupus? qu'on avait traité par des applications de caustiques énergiques.

Fig. 485. — *Après l'opération.* — Forme et proportions du nez 5 mois après l'opération.—Nous avons revu le malade en 1888. Le nez s'était légèrement relevé et un peu atrophié, mais il conservait encore une excellente forme et le malade respirait très librement. Voyez le *chapitre final* pour la forme du nez après dix ans.

d'une ankylose osseuse. Ces fragments se sont ossifiés, mais ne se sont nullement accrus. Nous les avons retrouvés au bout de sept ans, un peu diminués de volume, quoique ayant toujours la même consistance. Ils étaient disséminés le long du dos du nez, sans former une tige continue.

Nous exposons seulement ici l'idée générale de l'ostéoplastie appliquée à la restauration du nez, en indiquant les avantages de la combinaison des deux méthodes, l'ostéoplastie directe et l'ostéoplastie indirecte; mais nous ne pouvons entrer dans les détails techniques et minutieux

des opérations successives, préparatoires ou correctrices, que peuvent exiger des déformations très variables en elles-mêmes. On doit tirer partie de tous les restes de l'ancien nez et les faire servir à la restauration autoplastique de l'organe. Nous réservons ce sujet pour un travail étendu que nous nous proposons de consacrer un jour à la chirurgie plastique de la face[1].

Nous avions proposé autrefois d'aller chercher des lambeaux osseux non seulement sur les parties voisines et saillantes, mais même de faire des greffes osseuses par la méthode italienne. Nous nous étions alors demandé si l'on ne pourrait pas greffer un petit doigt au-devant de l'hiatus nasal. Après l'avoir avivé, on le fixerait sur la plus grande longueur possible, la face palmaire en avant, pour que la tige restât rigide; puis, au bout de quelques jours, on le couperait dans son articulation sus ou sous-phalangienne, de manière à laisser au moins les deux dernières phalanges (phalangine et phalangette) qui formeraient le support du nez et qu'on recouvrirait avec la peau des régions voisines[2]!

La grande difficulté dans toutes ces opérations de rhinoplastie, c'est de trouver un support osseux, permanent et invariable. Cette difficulté est souvent insurmontable, et nous avons dû recourir aux supports prothétiques, mobiles ou permanents.

Depuis quelques années, cette question a été considérablement simplifiée par la prothèse immédiate, et nous avons renoncé aujourd'hui, pour un certain nombre de cas, à la recherche des supports organiques qui nous avait tant préoccupé autrefois. Avec les appareils de Claude Martin,

1. Le temps m'a manqué jusqu'ici pour faire ce travail, et même pour rectifier certaines erreurs qui se sont répandues au sujet de la rhinoplastie à la suite d'une séance de la Société de Chirurgie (8 avril 1874) dans laquelle je présentai de nombreuses photographies relatives à une série d'opérations que je venais de pratiquer. Je négligeai d'envoyer une note sur ma communication et, quelques jours après, quand je lus le compte rendu de la séance, j'eus à regretter mon oubli et je me réservai de le réparer dans une communication ultérieure; mais les années ont passé, et mon temps a été employé à des objets plus pressants. Parmi les faits que je communiquais, il en était au moins un dont le résultat était aussi satisfaisant que celui qui est représenté dans les figures 484 et 485. Malheureusement, au lieu de figurer le malade seulement avant et après, je le montrai sous de nombreux aspects pour faire apprécier la valeur des opérations correctrices que j'avais été obligé de pratiquer avant d'obtenir le résultat final. Ce n'est que par la confusion qui a pu s'établir entre ces photographies qu'il me semble possible d'expliquer le jugement de deux de nos collègues qui avaient trouvé, l'un que la malade n'avait pas gagné grand'chose à l'opération, et l'autre qu'elle était presque mieux avant qu'après! Si je reviens ici sur ces faits déjà lointains, c'est que dans ces dernières années je les ai vus plusieurs fois cités et défectueusement interprétés dans des mémoires sur la rhinoplastie ainsi que dans quelques ouvrages classiques (Le Fort, *Médecine opératoire*, Tillaux, *Anatomie topographique*, et article Nez du *Dictionnaire encyclopédique*). Quand je reprendrai la question, j'apporterai, selon mon habitude, les résultats éloignés de ces opérations qui n'auront par cela même que plus de valeur. Plusieurs de mes opérés d'alors vivent encore.

2. Cette idée est aussi venue à l'esprit d'autres chirurgiens. Kœnig cite un cas de Hardie qui greffa la troisième phalange au-devant de l'hiatus nasal. Le résultat aurait été peu satisfaisant.

la rhinoplastie sur support métallique a réalisé un véritable progrès. Au lieu de découper, sur le pourtour du nez, des lambeaux osseux dont l'absence laisse presque toujours des traces apparentes sur le visage, on implante devant l'orifice nasal une charpente en platine sur laquelle on étale les lambeaux cutanés, et l'on a immédiatement un nez plus régulier et plus stable que ceux que nous obtenions autrefois avec la plus grande peine. Les cas les plus favorables sont ceux dans lesquels le lobule et le pourtour des ailes du nez sont normaux et où on n'a qu'à soutenir le dos du nez. Lorsqu'il faut refaire de toutes pièces le lobule et le contour des narines, on rencontre toujours les plus grandes difficultés pour border les ailes et empêcher leurs déformations consécutives par la rétraction du tissu inodulaire.

Nous reproduisons ici le dessin des charpentes que Claude Martin emploie le plus habituellement pour soutenir le nez.

Fig. 486. — *Support en platine de Claude Martin pour soutenir le nez.* Ce support s'enfonce dans les os par des pointes pénétrantes qui le fixent solidement; chaque pointe a de 4 à 5 millimètres de longueur. A l'extrémité supérieure de l'appareil, la pointe est tantôt perpendiculaire à la lame, tantôt parallèle, suivant le plus ou moins de fixité qu'on veut lui donner.

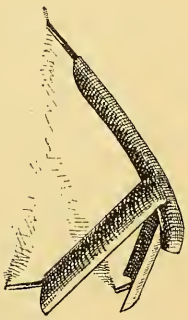

Fig. 487. — *Autre forme du support*, applicable au cas où le lobule et les ailes sont conservés ou suffisamment intacts et ou l'on n'a qu'à soutenir le dos et la partie moyenne du nez.

On doit se demander si ces supports seront indéfiniment tolérés et si les lambeaux cutanés, progressivement retractés par le tissu cicatriciel préexistant ou par celui qui se formera à leur face cruentée, ne s'useront pas contre le métal et ne se perforeront pas au niveau de ses saillies ou de ses bords. Là est le danger, sans doute[1] et nous man-

1. La rétraction cicatricielle s'exerce surtout sur la partie libre du lambeau; les orifices des narines formés de toutes pièces tendent toujours à se rétrécir et à se fermer. Dans un cas nous avons été obligé de les maintenir ouverts par des œillets métalliques et nous avons éprouvé, malgré cela, de très grandes difficultés pour établir un passage permanent pour la

quons encore de données suffisantes pour être affirmatif sur ce point. Tout ce que nous pouvons dire aujourd'hui, c'est que certains résultats se maintiennent depuis quatre ou cinq ans, et qu'il n'y a dans le nez ni suppuration, ni douleur[1]. La rétraction des tissus qui ont perdu leur souplesse naturelle, et qui sont déjà parcourus par des cicatrices, est particulièrement à redouter. Aussi faut-il tailler des lambeaux aussi larges que possible afin de diminuer leur tension sur le support artificiel.

D. Des résections ostéoplastiques de la voute palatine. — Uranoplastie au moyen des lambeaux mucoso-périostiques. — État anatomique de la voute palatine reconstituée par cette dernière méthode.

Nous avons renvoyé à la fin de ce chapitre la question des résections ostéoplastiques du maxillaire supérieur, à cause des rapports que présentent ces opérations avec la rhinoplastie que nous venons d'étudier.

En 1858[2], quand nous exposions nos expériences sur la transplantation du périoste, nous disions qu'en taillant des lambeaux autoplastiques doublés de périoste à leur face profonde, on pourrait faire développer une couche osseuse ou ostéo-fibreuse avec laquelle on donnerait à ces lambeaux une force et une solidité suffisantes pour réparer diverses parties du squelette.

La staphylorrhaphie était acceptée et pratiquée partout depuis les beaux succès de Roux, mais l'uranoplastie échouait le plus souvent et n'était même que rarement entreprise. Dès 1858[3], cependant, Baizeau présentait à la Société de chirurgie un cas de succès par le procédé à double pont latéral, pour réparer les pertes de substance accidentelles de la voûte palatine. Mais il ne se préoccupa pas du périoste. Il taillait ses lambeaux avec le petit couteau coudé de Roux. Bientôt après, Langenbeck se servit du double lambeau latéral pour la réparation des fentes congénitales de la voûte palatine, et appliqua à cette opération notre principe de l'ostéoplastie périostique, c'est-à-dire le détachement de lambeaux doublés dans toute leur étendue par le périoste palatin.

Quand on pense à la difficulté de séparer la muqueuse proprement dite du périoste palatin, on se demande comment on n'a pas pensé plus tôt à détacher toute l'épaisseur de l'*involucrum palati*; mais les

circulation de l'air. Rien n'est aussi difficile à surmonter que la rétraction de certaines cicatrices annulaires.

1. Un malade opéré par Létiévant en 1879 pour un cancroïde du nez, portait encore son appareil en 1883 lorsqu'il mourut de récidive. La malade opérée par M. Poncet, en 1885, et dont les photographies furent présentées au congrès de Nancy (1886) allait très bien il y a deux ans, quand M. Martin la vit pour la dernière fois. Le dos du nez soutenu par un support analogue à celui de la figure 487 était d'une régularité parfaite. Celui que j'ai opéré en 1886 tolérait toujours bien son appareil en 1890, à la date des dernières nouvelles que j'ai pu me procurer.

2. *Gazette hebdomadaire de médecine et de chirurgie*, 31 décembre 1858, n° 52.

3. Séance du 2 juin 1858. *Opération d'uranoplastie faite avec succès suivant un nouveau procédé.* In *Bulletins de la Société de chirurgie*, 1878, page 513.

préjugés qui régnaient alors sur les dangers de la dénudation des os devaient arrêter ceux qui pouvaient avoir l'idée de dépérioster la voûte palatine[1]. L'absence de nécrose que nous avions constatée après toutes nos expériences sur la transplantation du périoste vint montrer que ces craintes n'avaient rien de fondé.

Après les premières opérations de Langenbeck, on admit la reconstitution d'un palais osseux, et on cita quelques observations dans lesquelles on avait constaté la réossification au bout de sept ou huit semaines. C'était aller un peu trop vite. Le palais était dur sans doute, très résistant, mais il ne fallait pas se hâter d'affirmer la présence d'un plan osseux. Nous ne nions pas l'ossification des lambeaux uranoplastiques, mais elle est rare et toujours incomplète dans le cas de malformation congénitale. Les tissus malformés n'ont pas la même vitalité que les tissus normaux, et, dans le cas présent, le périoste palatin séparé des os n'a pas les mêmes propriétés ossifiantes que le périoste sain qui aurait été décollé par un traumatisme. Une autre circonstance diminue et peut détruire complètement les propriétés ostéogéniques, c'est l'exposition à l'air, dans les fosses nasales, du périoste dénudé. Ce n'est pas là, sans doute, un obstacle absolu, car, chez les jeunes animaux, nous avons pu obtenir la réossification du périoste palatin à la suite d'une perte de substance de l'os, accompagnée de la destruction du périoste nasal; mais c'est une condition très défavorable ajoutée à la diminution d'activité végétative et souvent à l'atrophie visible des tissus malformés.

N'ayant pas eu l'occasion de faire d'autopsie, nous devons être très réservé sur ce point. D'après ce que nous avons vu sur le vivant, la brèche osseuse diminue plus ou moins par les expansions ossifiantes venant des bords de l'os et l'activité plus grande des éléments périostiques à ce voisinage; mais au centre l'ossification nous paraît faire défaut après les uranoplasties pour difformités congénitales.

Chez les jeunes enfants, les conditions ne sont pas plus favorables[2]. Nous avons, du reste, vu que le périoste n'a pas, dans les premiers mois et même les premières années de la vie, la même activité ostéogénique qu'il acquerra un peu plus tard. N'ayant pas fait nous-même d'opérations d'uranoplastie dans le jeune âge, nous nous sommes adressé à M. Ehrmann (de Mulhouse), qui a une compétence spéciale, à raison du nombre d'opérations faites par lui sur des enfants au-dessous de cinq ans. Or, il nous a dit ne pas avoir constaté plus d'ossification

1. Roux avait déjà, dès 1831, décollé le périoste pour réparer de petites pertes de substance.

2. Dans le travail qu'il a présenté au *Congrès de chirurgie*, en 1888, M. Ehrmann cite l'autopsie d'une petite fille opérée à l'âge de 13 mois (trois sutures sur le voile après décollement de la fibro-muqueuse) et réopérée trois ans plus tard, qui mourut de méningite tuberculeuse un an après et chez laquelle il n'y eut pas d'ossification. — « Le périoste induré de la voûte palatine ne contenait pas d'éléments histologiques osseux », p. 38. Le mauvais état général de l'enfant pouvait être ici la cause de la pauvreté des processus réparateurs.

réelle que dans les cas opérés plus tardivement. Il faut donc, pour se prononcer sur le degré de l'ossification, des autopsies de sujets opérés depuis longtemps. Mais qu'il y ait de l'os véritable ou seulement un tissu fibreux dur, peu importe : au point de vue orthopédique et fonctionnel, le résultat cherché est acquis. Or, il n'a pu être acquis que du moment où l'on a décollé le périoste, non pas partiellement ou involontairement comme on avait pu le faire autrefois, mais largement, délibérément et sans se préoccuper de la nécrose de la voûte palatine.

On a depuis longtemps eu recours à l'ostéoplastie directe pour combler les fentes de la voûte palatine ; on a découpé des lambeaux ostéo-muqueux, en séparant du rebord alvéolaire la partie horizontale des apophyses palatines et en les rapprochant de la ligne médiane. L'épaisseur des lambeaux ainsi taillés, la conservation d'une plus grande quantité de vaisseaux nourriciers que dans l'uranoplastie périostique, donne de meilleures garanties contre la mortification des tissus qui peut se produire dans quelques formes de gueule de loup, quand on ne détache que l'*involucrum palati*. Mais on est exposé à faire des fractures esquilleuses, et la coaptation des lambeaux ne s'opère pas facilement, par cela même que la présence de l'os leur enlève leur souplesse. La difficulté d'adapter les lambeaux osseux devient presque une impossibilité dans certaines malformations. Aussi, malgré quelques avantages incontestables de cette variété d'ostéoplastie, préférons-nous en principe l'uranoplastie périostique, qui est plus facile à exécuter et qui est applicable à un bien plus grand nombre de cas.

Nous ne pouvons entrer ici dans le détail de ces opérations ; nous n'en examinons que le principe physiologique. Or, à cet égard, nous insisterons sur la nécessité de détacher toute l'épaisseur de l'*involucrum palati*, de dénuder l'os minutieusement en appuyant fortement sur lui avec la rugine, afin de laisser du côté des lambeaux périostiques tous les éléments ostéogènes. Nous avons fait connaître, dans le tome I, les rugines coudées dont nous nous servons. Trélat, dans ces dernières années, s'était attaché à déterminer les meilleures courbures et avait donné de bons modèles ; il faut en avoir plusieurs à sa disposition, car, suivant la direction des apophyses palatines, il peut être nécessaire d'en changer plusieurs fois dans le cours d'une même opération. Les adhérences de l'*involucrum*, généralement faibles, sont sur certains points assez fortes pour qu'on soit obligé de faire un grand effort pour les détacher. On est alors exposé à des déchirures dont on sera à

1. Cette méthode, proposée par Dieffenbach, a été d'abord appliquée par Wutzer, Buhring, puis perfectionnée par G. Simon, Fergusson, etc. Elle a été employée avec succès par M. Lannelongue ; mais elle n'a jamais eu de nombreux partisans. M. Sabatier a essayé de mobiliser le vomer et de l'interposer entre les bords de la brèche palatine (*Communication au Congrès de Berlin* et *Province médicale*, octobre 1890). M. Lannelongue avait réussi à combler la perte de substance en détachant seulement la fibro-muqueuse du vomer.

l'abri en se servant d'un instrument demi-tranchant pour la libération de la partie adhérente des lambeaux.

E. — DE LA RÉSECTION DES AUTRES PETITS OS DE LA FACE. — RÉSECTION DE L'OS MALAIRE. — RÉSECTION TEMPORAIRE DE CET OS ET DE L'ARCADE ZYGOMATIQUE POUR LES NÉVROTOMIES PROFONDES DU TRIJUMEAU ET L'EXTIRPATION DE SES GANGLIONS.

Les autres petits os de la face, à part l'os malaire, ne sont pas susceptibles de résections proprement dites ou du moins de résections typiques. Ce sont des extractions de séquestres ou des excisions complémentaires d'autres résections plus importantes qu'on peut avoir à pratiquer (palatin, vomer, unguis). Nous n'avons donc pas à nous y arrêter.

L'os malaire est souvent enlevé avec le maxillaire correspondant dans les cas de néoplasme diffus. Il peut être abrasé ou évidé pour des foyers nécrotiques et tuberculeux, ou pour des épithéliomes propagés. Sa position superficielle fait qu'il est facile à atteindre ; il faut seulement se rappeler sa continuation avec l'apophyse orbitaire externe, avec l'arcade zygomatique et l'apophyse malaire de l'os maxillaire pour se rendre compte des sections osseuses qu'exige son ablation complète. Son inflammation tuberculeuse ou aiguë amène souvent des abcès intra-orbitaires ou s'ouvrant dans les fosses temporale ou zygomatique. Il faut se borner à les inciser d'abord et, si la suppuration persiste, aller à la recherche du point malade et enlever par l'opération la plus économique la partie nécrosée. Les nécroses intra-orbitaires, qu'elles proviennent de l'os malaire ou de toute autre partie de l'orbite, donnent lieu à des cicatrices profondes qui amènent des ectropions et autres déformations des paupières. Il faut avant tout aller chercher le corps du délit, qui se réduit le plus souvent à un petit séquestre enclavé.

La suppression de l'os malaire amène une difformité très apparente de la face et que rien ne peut corriger. Il ne faut donc faire de résection complète que lorsque le sacrifice de la totalité de l'os est absolument nécessaire.

L'os malaire peut être réséqué temporairement avec une partie plus ou moins grande de l'apophyse zygomatique, pour pénétrer dans la fente sphéno-maxillaire et aborder le ganglion de Meckel, dans le cas de névralgies rebelles du nerf maxillaire supérieur.

Cette opération a été surtout pratiquée en Allemagne dans ces dernières années par Schuppert, Lücke, Lossen, Braun, etc., et récemment en France par Second[1], qui a présenté au quatrième Congrès de chi-

1. *De la résection du ganglion sphéno-palatin dans la fente sphéno-maxillaire par la voie temporale.* — Quatrième Congrès français de chirurgie, page 442.

rurgie trois nouvelles observations. Lücke divisait, avec la scie, l'apophyse zygomatique de l'os malaire, et sectionnait l'arcade en arrière avec une cisaille, séparait ensuite les attaches du masséter et relevait en haut les fragments osseux. Lossen et Braun sectionnent l'arcade de la même manière, mais la rabattent en bas, après avoir détaché les insertions de l'aponévrose temporale. De cette manière les fonctions du masséter ne sont pas compromises. Second s'est rallié en principe au procédé de Lossen et Braun. Il recommande seulement de scier l'os malaire au moyen de la scie à chaîne, aussi en avant que possible, en empiétant, au besoin, sur l'apophyse orbitaire externe. Il brise ensuite le col de l'apophyse zygomatique par renversement brusque. Pour être bien sûr du lieu de la section, nous croyons préférable d'employer la cisaille et de diviser l'arcade obliquement en haut et en arrière : on a ainsi une plaie osseuse plus nette et plus facile à coapter. L'obliquité antéro-inférieure de la section de l'os malaire, que Second recommande, est très avantageuse pour le maintien de l'os, et c'est pour cela que nous le divisons dans un sens opposé en arrière. L'arcade sera alors retenue par ses deux extrémités et les contractions du masséter ne pourront pas l'attirer en bas. Aussi la suture osseuse n'est-elle pas nécessaire.

La voie temporale nous paraît le meilleur moyen pour extirper sûrement le ganglion sphéno-palatin. La voie du sinus maxillaire[1] fait moins de délabrement sans doute, mais elle ne donne pas la sécurité de la première. On ne peut bien savoir ce qu'on fait au fond d'une cavité qu'il est impossible d'éclairer; et cependant la destruction du ganglion de Meckel par cette voie est parfaitement possible, mais elle nous paraît très aléatoire[2].

On s'est aussi servi de la voie temporale pour aller sectionner les deux branches inférieures du trijumeau. Après avoir rabattu en bas l'arcade zygomatique, Kronlein a sectionné l'apophyse coronoïde pour la relever en haut avec le muscle temporal. Mikulicz s'y est pris d'une autre manière; il a sectionné l'os maxillaire inférieur en avant du masséter, puis écarté en dehors le segment postérieur et suivi le nerf dentaire jusqu'au trou ovale.

Horsley a été plus loin encore, il a essayé de pénétrer dans le crâne pour aller chercher le ganglion de Gasser, mais il a dû laisser son opération inachevée.

1. C'est la voie depuis longtemps indiquée par Carnochan (de New-York).

2. En réponse à la communication de Second, Daniel Mollière cita devant le Congrès de Chirurgie, trois cas de succès qu'il avait obtenus par la voie du sinus maxillaire sans incision à la peau (*Même recueil*, p. 720). Il faisait à la partie antérieure du sinus une ouverture assez grande pour introduire le doigt, puis avec une petite gouge détruisait la paroi inférieure du canal sous-orbitaire et arrivait sur le ganglion qu'il chargeait avec un petit crochet.

CHAPITRE XXVIII

TRÉPANATION ET RÉSECTIONS DE LA COLONNE VERTÉBRALE ET DE SON PROLONGEMENT SACRO-COCCYGIEN ; SACRUM ; COCCYX.

Sommaire. — Trépanation et résections de la colonne vertébrale. — Excisions superficielles ou résections non-pénétrantes. — Résection des apophyses épineuses et transverses. — Abrasion des corps vertébraux. — De la trépanation du canal rachidien et de la résection de la paroi postérieure de cette cavité. — Mode de réparation des pertes de substance de la colonne vertébrale. — Technique de la résection sous-périostée du rachis. — De l'intervention dans les fractures récentes du rachis ; esquillotomie, résection des lames. — Trépanation et résection dans les fractures anciennes ; dans les ostéites vertébrales avec ou sans abcès ; dans les flexions angulaires de la colonne ; dans les affections néoplasiques. — Trépanation comme opération préliminaire pour l'ablation des tumeurs intra-rachidiennes.

Résections du sacrum. — Considérations anatomiques au point de vue spécial des résections. — Limites imposées à la résection par les attaches et le contenu du sacrum. — Résection par morcellement du sacrum et désossement du canal sacré sans léser son contenu ; appendice caudal de la moelle laissé flottant dans la plaie. — Résections pour tuberculose, pour néoplasmes. — Résections préliminaires pour aborder les tumeurs intra-pelviennes. — Résections temporaires.

Résections et ablation du coccyx. — Procédé opératoire ; mode de réparation du coccyx. — Indications diverses de l'ablation et de la résection du coccyx. — Luxation temporaire de l'os.

§ I. Trépanation et résections de la colonne vertébrale.

La colonne vertébrale est une des régions sur lesquelles on a pratiqué jusqu'ici le moins de résections. Dans ces dernières années cependant, on a multiplié ces opérations et on les a entreprises non seulement pour enlever des portions malades ou fracturées, mais à titre d'opérations préliminaires pour décomprimer la moelle ou aller à la recherche de tumeurs profondes, contenues dans le canal rachidien.

Ces nouvelles opérations constitueraient un des chapitres les plus intéressants et les plus originaux de la chirurgie interne, mais d'après notre programme nous ne pouvons pas aborder l'étude de leurs indications. Nous les examinerons seulement en tant que résections préliminaires, en nous étendant plus particulièrement sur les résections qui sont nécessitées par les lésions osseuses proprement dites.

On désigne sous le nom générique de trépanation de la colonne ver-

tébrale les opérations destinées à pénétrer dans le canal de la moelle et à exciser une de ces parois. Ces trépanations cependant n'ont été le plus souvent que des esquillotomies, dans les fractures de rachis, et des excisions pratiquées avec le ciseau ou la cisaille, dans les lésions tuberculeuses ou les divers néoplasmes.

Dans les régions cervicale et lombaire, du reste, l'étroitesse des arcs vertébraux et l'intervalle qui existe entre eux ne permettent guère l'usage du trépan. Aussi n'ajouterons-nous pas au mot « trépanation » d'autre idée que celle de la pénétration dans le canal médullaire par une excision osseuse, quel que soit l'instrument avec lequel on la pratique; et emploierons-nous de préférence le mot de « résection », le seul logique, quand un arc vertébral et surtout une portion considérable de la paroi du canal rachidien auront été enlevés.

Considérées dans leur ensemble, les opérations qu'on pratique sur la colonne vertébrale présentent deux variétés. Ou elles retranchent certaines portions de la vertèbre sans pénétrer dans le canal rachidien (résections des apophyses épineuses, transverses, abrasion des corps), et elles doivent alors être étudiées à part sous le nom de *résections non pénétrantes*; ou elles entament les parois du canal rachidien sur une hauteur plus ou moins grande, et elles constituent les *résections pénétrantes*. Ces deux variétés diffèrent du tout au tout dans leurs indications et dans leurs conséquences.

A. — EXCISIONS SUPERFICIELLES OU RÉSECTIONS NON-PÉNÉTRANTES DE LA COLONNE VERTÉBRALE. — EXCISION DES APOPHYSES. — ABRASION DES CORPS VERTÉBRAUX.

De tout temps on a enlevé des apophyses épineuses nécrosées ou extrait des séquestres qu'on trouvait plus ou moins mobiles dans le fond d'un abcès; mais ce n'est que de nos jours qu'on a fait des résections de parties vivantes, et la première excision d'une apophyse épineuse dont on fasse mention est celle que pratiqua Dupuytren en enlevant une tumeur adhérente à la septième cervicale.

Nous avons enlevé plusieurs fois les apophyses épineuses sans pénétrer dans le canal rachidien. Une fois, entre autres, nous eûmes à réséquer les apophyses épineuses de la septième cervicale et des trois premières dorsales, mises à nu dans le fond d'une plaie produite par une brûlure et que les granulations ne pouvaient pas recouvrir. Nous avons eu aussi à enlever des apophyses épineuses des vertèbres lombaires pour tuberculose ou dénudation et, pour la même cause, abrasé des apophyses transverses.

Nous avons une fois excisé le tubercule postérieur de l'apophyse transverse de la quatrième vertèbre cervicale en enlevant une tumeur fibro-sarcomateuse développée au niveau des fibres d'insertion de l'an-

gulaire de l'omoplate. La tumeur facile à isoler, du reste, était grosse comme un œuf, et adhérait à l'apophyse transverse. Un coup de cisaille fit sauter sa base d'implantation.

Les corps vertébraux se trouvent par leur situation en dehors de notre atteinte pour une extirpation régulière. On peut cependant aller les abraser et les évider dans les régions lombaire et cervicale. On arrive sur les corps vertébraux en suivant les fusées qui en partent, et on les abrase avec la curette. On peut ainsi extraire des séquestres détachés ou prêts à se séparer. Ce sont les seuls cas, du reste, où l'opération ait des chances d'être radicale. En dehors de cette imitation de l'ostéite, on ne fait que des opérations aveugles et à résultat incertain. Il peut même, malgré toutes les précautions antiseptiques, en résulter une aggravation rapide de l'état des malades, à cause de l'inflammation qui se réveille à la suite de ces curettages et qui va activer des foyers somnolents. Aussi ne doit-on pas se presser de recourir à ces opérations, à moins que la lésion ne paraisse très localisée et surtout que le stylet ne révèle un séquestre. L'expectation, le repos au lit dans une position favorable à l'écoulement du pus, réussiront le plus souvent dans les tuberculoses localisées. Dans les formes diffuses et progressives, l'intervention nous réserve beaucoup de mécomptes, malgré les cas de succès qu'on a publiés. Nous avons souvent cherché à aborder ces foyers profonds par la voie lombaire et par la voie iliaque, en nous guidant d'après les abcès ou bien en allant les rejoindre par une incision directe sur leur trajet, et nous devons avouer que, plusieurs fois, nous nous sommes arrêté après ces grandes incisions, sans pouvoir aborder le foyer qui s'étendait plus haut et plus loin que nous ne pouvions le supposer d'après l'analyse des symptômes.

On conçoit sans doute, et l'on trouve en réalité, des cas où l'on n'a qu'à introduire la curette pour extraire un séquestre; mais malheureusement ces cas ne sont pas les plus fréquents, et on ne peut les diagnostiquer qu'en agrandissant le trajet de l'abcès, c'est-à-dire en faisant les incisions qui pourront permettre d'arriver jusqu'à l'os. On doit donc faire ces incisions exploratrices, mais il faut s'arrêter si l'on trouve profondément des trajets sinueux conduisant dans les régions dangereuses. L'incertitude de pouvoir attaquer efficacement le point de départ de la suppuration doit alors faire renoncer à ces explorations périlleuses par elles-mêmes et qui peuvent d'ailleurs être tout à fait inutiles au cas où elles permettraient d'arriver sur l'os malade. Certains faits de E. et J. Bœckel, de Trêves, de Delorme, etc., sont très remarquables au point de vue de la guérison qui a suivi l'intervention. Nous pourrions en signaler quelques autres tirés de notre pratique; mais nous aurions à en ajouter un plus grand nombre dans lesquels le point osseux malade n'a été qu'incomplètement enlevé ou même n'a pu être atteint.

Nous croyons devoir insister sur ces faits pour l'édification des jeunes chirurgiens auxquels quelques opérations heureuses, un peu hâtivement publiées, pourraient inspirer une trop grande confiance.

A la région cervicale, les corps vertébraux sont l'origine d'abcès rétro-pharyngiens qu'on ouvre le plus souvent par le pharynx, à cause de la saillie qu'ils font dans cette cavité et de la facilité de les atteindre directement par la cavité buccale. Il vaut mieux cependant les ouvrir par la voie latérale ou antéro-latérale pour éviter l'infection du foyer par les liquides formés ou ingérés dans la bouche. On a, par la voie cervico-latérale, retiré des portions de vertèbres nécrosées. Duplouy a communiqué au 3e Congrès Français de chirurgie une observation de résection de l'apophyse transverse de l'axis, opérée par une incision de 8 centimètres, en arrière du sterno-mastoïdien.

Si les corps des vertèbres dorsales ne sont pas directement abordables, on peut cependant parvenir sur eux par une brèche thoracique. E. Bœckel a pu aller évider le corps des deuxième et troisième vertèbres dorsales après avoir réséqué une portion de la troisième côte, en arrière, sur une étendue de 4 centimètres [1].

B. — DE LA TRÉPANATION DU CANAL RACHIDIEN ET DE LA RÉSECTION PLUS OU MOINS ÉTENDUE DE LA PAROI POSTÉRIEURE DE CETTE CAVITÉ.

1. *De la réparation des pertes de substance de la colonne vertébrale; technique de la trépanation et des résections étendues.*

Avant de discuter les indications de ces opérations, il importe de se demander quels en sont les résultats immédiats, quelle est leur influence sur les fonctions de la moelle et comment les brèches du canal rachidien peuvent se réparer.

Déjà depuis longtemps les physiologistes ont reconnu que les pertes de substance du canal rachidien, même portant sur un grand nombre d'arcs vertébraux, ne sont pas graves par elles-mêmes, et sont susceptibles de se réparer sans dommage pour les fonctions de la moelle.

Chez l'homme, les opérations ont été déjà assez nombreuses pour montrer que l'ablation de la paroi postérieure de canal rachidien, et la mise à nu de la moelle sur une étendue de 8 à 10 centimètres, n'entraînent pas par elles-mêmes de grands dangers, pourvu que l'opération soit faite avec les précautions antiseptiques nécessaires. La blessure de la dure-mère ou au moins l'incision méthodique de cette membrane restent même sans effet sur la moelle elle-même, pourvu que la plaie ne s'infecte pas; et l'ouverture de l'espace sous-arachnoïdien, faite dans les

1. *Gaz. hebd. de médecine et de chirurgie*, 18 mars 1882.

mêmes conditions, n'a eu, dans plusieurs cas, d'autre inconvénient qu'un écoulement plus ou moins abondant de liquide céphalo-rachidien.

La colonne vertébrale est si solidement fixée par les disques intervertébraux, d'une part, et par les apophyses articulaires, de l'autre, que ses diverses pièces ne risquent guère de se déplacer malgré la suppression des lames et des ligaments qui les unissent.

Il y a cependant, à cet égard, des distinctions à faire, et nous ne partageons pas l'opinion de ceux qui prétendent qu'on peut, sans nuire à la solidité de la colonne, enlever la paroi postérieure sur une longueur de plusieurs pouces. Cela est vrai, s'il s'agit d'une colonne vertébrale dont les pièces sont déjà réunies entre elles par des jetées osseuses, ou ankylosées par un processus chronique, comme après les anciennes fractures ou dans les ostéites guéries; mais, pour une colonne dont toutes les pièces ont conservé leur indépendance et leur souplesse normale, il en est autrement.

Dans la résection la plus étendue que nous ayons faite, portant sur cinq lames de la région dorso-lombaire, nous avons constaté les inconvénients de ces pertes de substance au point de vue de la fixité de l'organe. Après l'opération, la malade ne souffrait pas tant qu'elle était immobile, mais, dès qu'on la tournait dans la gouttière pour la panser, elle éprouvait d'abord une sensation de dislocation au niveau de la région dorso-lombaire et se plaignait de vives douleurs, si l'on ne procédait pas avec la plus grande douceur dans les mouvements qu'on lui imprimait. La sensation de dislocation persista pendant plusieurs semaines.

Ces larges brèches se réparent ou du moins paraissent devoir se réparer facilement, si l'on en juge d'après les expériences sur les animaux; mais nous n'avons pas d'autopsie sur l'homme à apporter pour la démonstration du fait. Chez les jeunes animaux, après une résection des lames faite régulièrement par la méthode sous-périostée, le canal rachidien se referme, et sa paroi postérieure se réossifie même avec une telle abondance qu'il se reforme un canal osseux presque continu. Tout s'ossifie : périoste et ligaments, et la colonne s'ankylose plus ou moins. Chez certains sujets même, par cela seul que le périoste est beaucoup plus adhérent aux parties molles périphériques qu'à l'os sous-jacent dans la période de croissance, on constate cette ossification exubérante sans qu'on ait pris le moindre souci de faire une résection sous-périostée. Nous avons dans notre collection une belle pièce de ce genre que nous devons à M. Brown-Séquard. Chez l'homme adulte, il est probable qu'on n'observera pas la reconstitution des lames à un degré suffisant pour clore le canal rachidien par une paroi complètement rigide. Ce sera là, du reste, un résultat heureux, car on sera ainsi à l'abri du retour de la compression, dans les cas où la moelle pressée par une saillie des corps vertébraux ne peut trouver qu'en arrière la place qui lui manque.

Les saillies des apophyses épineuses et transverses peuvent se reconstituer en partie, mais avec une forme différente, déterminée par les tractions que les muscles qui s'y insèrent exercent sur ces apophyses. Si le périoste a été conservé, l'ossification nouvelle se présente sous la forme de prolongements apophysaires inclinés dans la direction des contractions musculaires.

Pour réséquer les lames vertébrales, il faut d'abord les mettre à nu en écartant en dehors les muscles qui les recouvrent. On fait une incision le long de la ligne des apophyses épineuses. Cette incision doit être beaucoup plus longue que la partie que l'on se propose de retrancher; c'est le seul moyen d'écarter les masses musculaires sur une assez grande étendue sans pratiquer d'incision transversale. Si petite que soit la hauteur qu'on veuille retrancher, il faut une incision de 12 centimètres; et il est nécessaire de la porter à 20 ou 30, si l'on veut faire une résection étendue. Tout en suivant sensiblement la ligne médiane, l'incision doit être latérale par rapport à la ligne des apophyses épineuses, afin de dénuder franchement un côté et de rejeter de l'autre, avec les revêtements périostique et ligamenteux (ligaments sur-épineux), tous les tissus fibreux et même musculaires qui lient les apophyses épineuses entre elles, et qui serviront plus tard à reconstituer la structure de la région. C'est donc une incision para-épineuse et non exactement médiane que nous conseillons. On dénude ainsi les apophyses et les lames qu'on met à découvert jusqu'aux apophyses transverses et au delà, si l'on veut en même temps faire porter la résection sur les côtes correspondantes.

L'incision des parties molles ayant été faite sur un des côtés de la ligne des apophyses épineuses, le long du ligament sur-épineux, on rejette du côté opposé ce ligament et le périoste qui recouvre l'extrémité libre des apophyses. On détache ces tissus fibreux avec un bistouri, si l'on ne veut pas conserver tout le revêtement fibreux, et avec un détache-tendon bien tranchant, si l'on tient à faire reconstituer la région dans toute sa solidité. On contourne ainsi avec le détache-tendon la saillie des apophyses, et l'on rejette de l'autre côté toute la masse des tissus fibreux sus et interépineux avec les masses musculaires. Cette corde fibreuse sur-épineuse se continuant avec l'aponévrose de la masse sacro-lombaire sera très utile pour la solidité de la colonne et pour l'insertion des muscles. On peut même, en dénudant les bords des apophyses épineuses, détacher tous les tissus interépineux (muscles et ligaments) de manière à conserver absolument tout l'appareil ligamenteux de la colonne vertébrale, si on le juge convenable. Les vertèbres se voient alors à nu au fond de la plaie complètement dépouillées. En opérant de cette manière, on peut aussi conserver les ligaments jaunes qu'on sépare avec le détache-tendon avant de faire la section des arcs. Le périoste de la face anté-

rieure des lames est tellement mince qu'on ne peut songer à le détacher. Il est réduit à une lamelle d'une ténuité extrême.

Une fois toute la face postérieure de la colonne mise à nu, on peut pénétrer dans le canal rachidien de diverses manières. Les procédés différeront suivant les régions. La trépanation proprement dite n'est possible qu'au niveau de la région dorsale où les lames sont presque perpendiculaires à l'horizon et exactement imbriquées. A la région cervicale, les arcs sont minces et séparés entre eux par des intervalles relativement grands. A la région lombaire, la hauteur des lames permettrait bien l'application d'un petit trépan, mais il vaut mieux se servir de cisailles à lames coudées, étroites, dont une, l'inférieure, est mousse, pour ne pas faire de désordres profonds.

Horsley a recommandé de réséquer les apophyses épineuses à leur base et d'appliquer à ce niveau la couronne de trépan, puis de continuer à agrandir la brèche avec la cisaille. C'est certainement le meilleur moyen d'appliquer le trépan dans cette région; mais nous faisons tout avec une simple cisaille ou avec le davier-gouge, même dans la région dorsale où les lames sont très rapprochées. On coupe d'abord l'apophyse épineuse à sa base, on la renverse de haut en bas, et on refait la même opération sur plusieurs apophyses, selon l'étendue du canal qu'on veut découvrir. On introduit ensuite la branche mousse de la cisaille sous les lames qu'on sectionne latéralement et de chaque côté. Pour surmonter l'obstacle qu'opposent les ligaments jaunes à la pénétration de l'instrument, il faut les détacher le plus possible avec une petite rugine. Une fois un premier arc enlevé, il est plus facile de sectionner les autres après les avoir isolés des ligaments qui les unissent.

En résumé, en se servant du détache-tendon et de la cisaille, on peut conserver toutes les parties fibreuses du canal, presque toutes au moins, et préparer de cette manière la reconstitution d'une couche résistante, ostéo-fibreuse, qui protégera la moelle contre les pressions extérieures, tout en laissant à la paroi postérieure du canal une certaine élasticité. On conservera d'autant plus de ce revêtement fibreux qu'on voudra avoir une paroi postérieure plus résistante.

Ici, comme partout, nous croyons qu'il faut substituer une opération sous-périostée, méthodique, aux résections un peu brutales qui sacrifient entièrement les éléments de reconstitution du canal rachidien. Cette excision totale des éléments fibreux, de soutien et de renforcement, n'est rationnelle que lorsqu'on veut absolument et définitivement supprimer la paroi postérieure du canal; et encore, dans ces conditions, devra-t-on compter avec le tissu cicatriciel qui se produira de toutes pièces dans le fond de la plaie et qui pourra former des bandes transversales fibreuses et plus rétractiles que les éléments normaux du canal primitif. La réunion immédiate sera, du reste, le meilleur moyen d'obtenir une

cicatrice mince et souple qui préviendra la formation du tissu inodulaire rétractile qu'amènerait la suppuration du foyer. Dans les cas de déviation angulaire et d'arête osseuse antérieure, il faudra particulièrement s'opposer au retour de la compression, dût-on s'exposer à une fixité insuffisante de la colonne vertébrale, à laquelle on se réserverait de remédier par des corsets tuteurs.

Les résections de la paroi postérieure du canal rachidien doivent être examinées dans quatre genres de lésions : 1° dans les fractures récentes sans consolidation; 2° dans les fractures anciennes avec consolidation vicieuse et soudure possible des vertèbres entre elles ; 3° dans les ostéites tuberculeuses et néoplasmes des vertèbres; 4° dans les néoplasmes intra-rachidiens et dans les lésions de la moelle ou des racines nerveuses qui peuvent nécessiter des opérations dans l'intérieur du canal osseux.

2. *De l'intervention dans les fractures récentes de la colonne vertébrale : [esquillotomie; trépanation; résections des lames.*

Malgré les propositions de Paul (d'Égine), de Paré, de Fabrice de Hilden, de Heister, ce ne fut qu'en 1762 qu'on pratiqua une esquillotomie pour enlever des pièces d'os de la colonne vertébrale, fracturées par un coup de feu reçu dans le dos. C'est le fait de Louis, que l'illustre secrétaire perpétuel de l'Académie royale de chirurgie communiqua à cette compagnie le 18 avril 1774. Le malade guérit.

Ce ne fut ensuite qu'en 1814 qu'on fit une opération analogue. Cline enleva, en 1814, l'arc de la douzième dorsale après avoir réséqué l'apophyse épineuse de cette vertèbre et celle de la onzième; il perdit son malade. Cette opération fut vivement discutée en Angleterre, et de nouvelles tentatives suivies du même résultat détournèrent les chirurgiens de ce genre d'intervention. Aussi y eut-on rarement recours jusqu'au moment où Mac-Donnel[1] rappela l'attention sur ce sujet, et où Brown-Séquard vint, au nom de la physiologie, engager vivement les chirurgiens à sortir de leur abstention systématique. Malgré quelques exemples qui parurent favorables à l'opération, la question pratique ne fit pas de de grands pas jusqu'au moment où l'antisepsie vint rendre aux chirurgiens la confiance qu'ils avaient perdue. On n'osait pas, jusque-là, transformer une fracture simple en fracture compliquée d'autant plus dangereuse que de nombreux plexus ou sinus veineux seraient ouverts; on hésitait à faire une opération, grave par elle-même, pour une lésion problématique et qu'il était impossible de diagnostiquer sûrement.

Aujourd'hui, avec la possibilité de faire des plaies aseptiques dans les régions les plus exposées à la septicémie, on s'est plus souvent décidé

1. *Case of fracture of the spine*, Dublin, 1885. — Dans ce travail Mac-Donnel avait déjà réuni 26 cas de trépanation de la colonne vertébrale, en commençant par celui de Louis.

à intervenir; dans un travail récent, A. Chipault[1] réunissait soixante et dix cas de trépanation pour fracture.

Bien que nous soyons depuis longtemps partisan, en principe, de cette intervention, nous ne l'avons jamais pratiquée, malgré un nombre considérable de fractures de la colonne que nous avons eu à traiter depuis trente ans. C'est d'abord parce que les indications de la résection des arcs osseux nous paraissent rares. Nous n'avons rencontré autrefois que deux cas où nous avions jugé l'intervention rationnelle, mais nous reculâmes devant les dangers de la pénétration de l'air dans le foyer de la fracture. Aujourd'hui nous interviendrions très probablement dans des cas semblables; et cependant, quand nous pensons aux résultats que nous ont fournis les autopsies des malades que nous aurions pu trépaner, nous croyons qu'on doit s'attendre à de nombreux insuccès, tant il est difficile de diagnostiquer la compression permanente de la moelle contusionnée et de la distinguer de la rupture. Cette distinction, étant indispensable pour poser des indications rationnelles, doit toujours être préalablement faite. Mais le diagnostic précis de la lésion est difficile, impossible même au moment où l'intervention serait théoriquement le plus efficace et aurait le moins de danger, c'est-à-dire peu de temps après l'accident. D'autre part, la guérison des fractures de la colonne vertébrale à la région dorso-lombaire est beaucoup plus fréquente que ne le feraient croire certaines statistiques, et elle le deviendra plus encore quand on donnera au blessé les soins minutieux et persévérants qu'exige ce genre de traumatisme.

Le traitement des fractures de la colonne dans nos grandes gouttières[1] embrassant tout le corps du sujet, et dépassant les limites de la tête et des pieds, permet d'immobiliser complètement le malade et de soumettre la colonne à une extension permanente et graduée, qui aidera à faire disparaître la cause de la compression et rendra inutile par cela même la résection des arcs vertébraux. Ces gouttières ou lits portatifs peuvent être inclinées à volonté pour opérer graduellement la réduction des fractures que les manœuvres de réduction immédiate (tractions opposées sur les épaules et le bassin) n'ont pas pu obtenir.

1. Ce travail, intéressant par le grand nombre des observations rassemblées, a été publié dans la *Gazette des hôpitaux*, nos des 2 août, 13 et 16 septembre 1890. — Quelque temps avant, M. Chaintre, notre interne, avait présenté à la Société de médecine de Lyon un travail analogue basé sur 53 faits recueillis à toutes les sources, et avait trouvé les résultats suivants : 3 guérisons (trépanations secondaires ou tardives; aucune par les trépanations immédiates); 6 améliorations, dont 2 douteuses; 9 cas sans amélioration, état stationnaire; et 35 morts. (*Lyon médical*, 6 juillet 1890.)

2. Aux gouttières de Bonnet ne prenant qu'une partie du corps (remontant jusqu'au milieu du dos pour les coxalgies et descendant jusqu'au-dessous des fesses pour les fractures de la colonne vertébrale), nous avons substitué depuis vingt-huit ans des gouttières renfermant tout le corps et dépassant les limites de la tête et des pieds. — C'est le seul moyen d'avoir une immobilité complète. (Voy. *Résections de la hanche*, p. 45.) Dans les fractures de la colonne, on garnit ces gouttières d'un matelas à air et on prévient ainsi les eschares de décubitus.

Quand on fait des autopsies de fractures de la colonne vertébrale, on trouve très rarement, surtout après ces manœuvres, de cause comprimante. Les fragments sont réduits, ou à peu près, et bien qu'on puisse trouver une pointe, une esquille pénétrant dans la moelle, c'est là une complication qui nous paraît exceptionnelle [1]. Mais ces accidents peuvent exister, et c'est pour cela qu'une incision exploratrice nous paraît rationnelle dans certains cas, aujourd'hui que nous n'avons plus les mêmes raisons qu'autrefois de redouter les accidents d'infection septique.

Les faits sont loin d'être favorables jusqu'ici à l'intervention primitive, antéfébrile, c'est-à-dire dans les cinq ou six premiers jours avant l'invasion de la fièvre; et cependant, c'est dans les cas de ce genre qu'on aura les plus grandes chances de succès opératoire quand on aura pu faire avec assez de précision le diagnostic de la compression. *Les faits anciens n'ont ici qu'une valeur limitée ou contestable.* Avec l'asepsie, les conditions opératoires sont changées. Elles seront toujours d'autant meilleures qu'on interviendra plus hâtivement, c'est-à-dire avant les accidents de réaction qui font naître des causes de suppuration et de gangrène, et avant les lésions dégénératives de la moelle qui deviendront chaque jour de plus en plus difficiles à réparer.

Les cas dans lesquels cette compression par pénétration d'esquilles dans le canal rachidien peut être surtout soupçonnée sont les fractures par cause directe. La permanence et l'irréductibilité des fragments enfoncés de l'arc postérieur seront une indication précise.

Quoi qu'il en soit de la fréquence de ces indications, elles existent dans certains cas, et il faudra les remplir en mettant la région à nu et en supprimant la cause de la compression. On n'aura le plus souvent qu'une simple esquillotomie à faire; on retirera les fragments détachés et on égalisera les pointes saillantes; on enlèvera tout ce qui peut blesser les enveloppes de la moelle, et après une recherche méthodique de toutes les causes de compression (esquilles et caillots périméningés), recherche pratiquée avec une asepsie minutieuse, on réunira la plaie et l'on immobilisera la blessure dans une gouttière. Si, après avoir ouvert le canal, on ne trouvait comme cause de compression que le volume exagéré de la moelle distendue par un épanchement du sang sous les méninges, il faudrait inciser longitudinalement la dure-mère

1. On constate nécessairement de nombreux degrés dans les lésions des vertèbres fracturées. Souvent il n'y a que l'écrasement des corps vertébraux s'accompagnant d'une parésie ou paralysie des membres inférieurs, symptômes qui peuvent n'être même que passagers. Ces cas nous paraissent les plus nombreux, et il ne peut être question d'intervention à leur sujet. C'est pour les formes graves avec paraplégie complète et déviation irréductible que la résection doit seulement être mise en question. — Les fractures par tassement et flexion forcée sont très fréquentes et passent inaperçues; elles sont souvent l'origine des ostéites vertébrales. — Beaucoup de maux de Pott, chez les enfants et chez les adultes, avec ou sans abcès, sont la conséquence éloignée de ces écrasements du tissu spongieux des corps vertébraux.

pour faire sortir les caillots, mais s'abstenir de toute exploration pouvant blesser la moelle.

La suppression de l'arc postérieur doit remédier par elle-même à toute cause de compression osseuse; et dans les cas où l'on constatera une saillie aiguë tenant à l'écrasement des corps vertébraux, il faudra se contenter d'élargir le canal rachidien par l'enlèvement de la paroi postérieure, sans chercher à agir sur l'antérieure autrement que par des efforts très modérés d'extension.

Sur cinquante-quatre cas analysés par Chipault, il n'y a que deux succès complets. Un de Lauenstein, qui est le plus remarquable de ceux qui ont été publiés; un de Péan, qui a trait à une fracture des lames par une morsure de cheval. Les septième et huitième apophyses épineuses dorsales avaient été fracturées comminutivement. Péan enleva au bout de quelques jours une dizaine de morceaux implantés dans les enveloppes de la moelle, et la paraplégie disparut[1]. C'est dans ces fractures des lames produites par une cause directe que l'indication sera la plus nette et la plus facile à remplir.

Le cas de Lauenstein se rapporte à une trépanation secondaire, mais non tardive, puisque l'opération eut lieu trois semaines après l'accident. Il s'agissait d'une fracture de la région dorso-lombaire avec gibbosité à 145 degrés, paraplégie presque complète et sensibilité intacte; incontinence d'urine; défécation involontaire; cystite; fièvre. Lauenstein fit l'ablation de l'arc de la douzième dorsale, et comme la dure-mère adhérait aux fragments osseux et que le canal paraissait encore rétréci au-dessous, il termina par l'ablation de l'arc de la première lombaire. Dès le sixième jour, le malade sentit le besoin d'uriner; le trentième jour, mixtion volontaire et complète. Le deuxième mois, le malade se lève; au troisième mois il marche avec une canne. Au cinquième mois, la guérison est complète; le malade peut marcher toute une journée sans canne; fonctions vésicales et rectales rétablies; sensibilité revenue incomplètement dans la cuisse gauche.

Le siège de la fracture a une grande importance : ce n'est que dans la région lombaire et au-dessous de la moelle dans la région sacrée que des succès ont été obtenus jusqu'ici. Si, sur les cinquante-six cas de la statistique de Clipault, il n'y a eu que deux guérisons complètes (résections secondaires), on compte treize améliorations plus ou moins marquées qui se rapportent toutes à des résections pratiquées au-dessous de la onzième dorsale. La lésion portait alors non pas sur la moelle, mais sur la queue de cheval. Les fractures dans cette région sont donc les plus favorables au succès de la trépanation. Thornburg était arrivé à

1. *British medical journal*, 1889, page 640. — Le fait est raconté par Hart; il manque des détails qui seraient nécessaires pour le faire apprécier à sa juste valeur.
2. *Centralblatt für Chirurgie*, 1886, n° 51.

cette conclusion, et avait même dit qu'il ne voyait d'avenir pour la trépanation de la colonne vertébrale que dans les lésions situées au-dessous de la moelle elle-même, c'est-à-dire au-dessous de la onzième vertèbre dorsale.

Cette proposition est la conclusion parfaitement légitime des faits connus jusqu'ici, *mais il n'y a pas de raison anatomique ou physiologique pour que l'esquillotomie et la résection ne réussissent pas dans les autres régions, dès qu'elles seront faites en temps opportun, avec l'asepsie nécessaire et dans les cas qui les réclament réellement*, c'est-à-dire dans les cas de compression irréductible de la moelle par un arc ou un fragment osseux. Il ne faut donc pas, nous le répétons, vouloir résoudre la question avec les faits anciens seulement, et conclure de ce qui a été jusqu'ici à ce qui sera à l'avenir, quand on opérera dans des conditions rationnelles.

3. *Trépanations tardives dans les cas de fractures anciennes ou guéries en tant que lésions osseuses.*

Ces trépanations [1] s'exerceront dans des conditions anatomiques bien différentes de celles que nous venons d'examiner. Au lieu d'esquilles mobiles, on trouvera des cals vertébraux, des hyperostoses, des soudures des arcs osseux entre eux. Il faudra donc, pour pénétrer dans le canal rachidien, faire une ouverture avec le trépan ou le ciseau, et l'agrandir ensuite avec la cisaille ou les daviers tranchants. Portant sur des portions osseuses dont le tissu aura été souvent condensé par l'irritation antérieure, ces opérations n'auront pas les inconvénients au point de vue de l'infection que présentent les traumatismes récents, accompagnés d'épanchements sanguins diffus et abondants. Malgré cela, elles n'ont pas jusqu'ici donné lieu à de nombreux succès. La dégénérescence du tissu médullaire et l'altération des cellules et tubes nerveux expliquent pourquoi la décompression ne suffit pas à rendre à la moelle son activité normale, soit que l'altération de son tissu ait été primitivement produite par la rupture au moment de l'accident, soit qu'il y ait eu pression lente et continue par une arête osseuse ou une esquille, soit encore que la pachyméningite externe ait été par elle-même la cause permanente et prolongée de l'étranglement des tubes nerveux.

On est alors obligé de faire de grandes brèches à la partie postérieure du canal rachidien, et malgré la gravité beaucoup moindre du

1. C'est Alban Smith (du Kentucky) qui fit la première résection tardive pour fractures de la colonne vertébrale (Malgaigne, *Traité des fractures*, p. 417, d'après la version du *North Amer. med. and surg. Journal.* July 1829). Il fit une section de chaque côté sur la deuxième dorsale, le plus près possible de la base des apophyses transverses, et en définitive, réséqua les 2e, 3e et 4e dorsales qui étaient réunies par un cal exubérant (Heyfelder). La sensibilité reparut, la mobilité en partie.

traumatisme opératoire, on ne peut se flatter de réussir. Les observations de trépanation tardive rassemblées par Tuffier et Hallier[1], les nouveaux cas de Jaboulay[2], montrent et expliquent la difficulté de réparation du traumatisme médullaire.

Au point de vue opératoire, ces fractures anciennes présentent des conditions favorables pour les résections étendues. La soudure des corps et des apophyses articulaires préviendra le plus souvent cette sensation de dislocation que nous avons déjà signalée après les larges ablations, et qui doit être surtout appréciable lorsqu'il reste encore une sensibilité morbide dans les articulations de la colonne vertébrale.

Ces trépanations tardives auront du reste de nombreux rapports avec celles qu'on pratiquera dans les ostéites vertébrales non suppurées, avec déformation angulaire de la colonne.

4. Trépanation dans les ostéites vertébrales avec ou sans abcès, et en particulier dans les flexions brusques de la colonne. — Trépanation pour néoplasmes vertébraux.

Le soulagement et la diminution de la paralysie qui suivent l'ouverture ou l'évacuation de certains abcès d'origine vertébrale devaient conduire à l'idée de la trépanation dans le mal de Pott. Aussi dans ces dernières années les opérations de ce genre se sont-elles multipliées, et bien que, dans l'ensemble, elles n'aient pas donné de très brillants résultats, il y a là une nouvelle ressource thérapeutique qui doit rendre de grands services dans les cas où le diagnostic de la compression par un obstacle mécanique peut être rationnellement posé.

Les recherches de Michaux[3] ont depuis longtemps démontré que la compression de la moelle est souvent causée par une pachyméningite externe. En pareil cas, l'ouverture du canal rachidien agira comme un débridement qui pourra favoriser la résolution des tissus inflammatoires produits tout autour des méninges. Mais c'est dans les cas rares de fractures pathologiques ou de séquestres mobiles que le résultat immédiat pourra être remarquable par la décompression rapide de la moelle. Malheureusement, la diffusion de la tuberculose, l'existence simultanée de plusieurs foyers dans les corps vertébraux contigus, les traînées de fongosités le long des méninges, rendront toujours incertain le résultat de ces tentatives et devront faire réserver le pronostic, malgré le soulagement immédiat qui aura pu se produire.

1. *Archives générales de médecine*, mars 1890. — *Des accidents tardifs consécutifs aux fractures du rachis.*
2. *Lyon médical*, 1890.
3. *De la méningite et de la myélite dans le mal vertébral.* Thèse de Paris, 1871. — Lendet (*Société de biologie*, 1862-63) avait déjà insisté sur la curabilité de la paraplégie, suite du mal de Pott. L'expérience que nous avons acquise depuis trente ans sur la marche des ostéites vertébrales, nous a conduit à la même opinion.

Dans les maux de Pott guéris, sans abcès ou à abcès résorbés, les conditions anatomiques se rapprocheront de celles qu'on rencontre après les anciennes fractures, et, quand la paralysie persistera, on pourra supposer des ostéophytes ou des produits plastiques péri-méningés, comme cause permanente de la compression.

Nous avons vu dans ces derniers temps un certain nombre de sujets atteints de paralysie à la suite du mal de Pott, mais nous n'avons pas trouvé de cas qui nous parût réclamer nettement l'intervention. Le traitement par l'immobilité prolongée et complète dans nos grandes gouttières, par la suspension sur le plan incliné, aidé des révulsifs (pointes de feu profondes), de l'iodure, etc., nous a permis de faire disparaître les paraplégies les plus graves. Il faut avoir de la patience en pareil cas, et persévérer d'autant plus que la compression de la moelle par un relief osseux nous paraît excessivement rare, même dans les déviations les plus prononcées. Nous avons été sur le point de pratiquer, il y a deux mois, la résection vertébrale sur un garçon de quatorze ans, atteint depuis dix-sept mois d'une paraplégie complète, produite par un mal de Pott dorsal supérieur, avec gibbosité énorme. L'affection était ancienne et avait déjà paru guérie pendant plusieurs années. Il y a dix-sept mois, à la suite d'un choc sur le genou, suivi de chute, la paraplégie survint et la gibbosité augmenta encore : paralysie complète, flaccidité des membres, perte de la sensibilité et de la motilité. Le séjour dans la gouttière et la suspension oblique restèrent sans effet pendant un an. Nous fîmes alors augmenter l'inclinaison du plan jusqu'à 50 et 60 degrés, et on revint aux pointes de feu. Six semaines après, les mouvements commencèrent à reparaître, et aujourd'hui (11 février 1890) le malade a pu se tenir quelques minutes debout en s'appuyant sur un bras. L'amélioration s'accentue chaque jour, et tout nous fait espérer une guérison complète, comme dans les nombreux cas, du reste, où nous avons appliqué le même mode de traitement. La résolution de la pachyméningite à laquelle nous avions attribué la cause de la compression peut seule expliquer ce résultat.

Nous avons eu l'occasion d'intervenir deux fois dans les ostéites vertébrales avec paraplégie commençante et abcès ossifluent. Dans un cas, en réséquant seulement un arc sous lequel s'était formé un abcès; dans un autre, en réséquant cinq vertèbres. Voici cette dernière observation.

Observation CXI : *Ostéite vertébrale dorso-lombaire; pas de gibbosité; pas d'abcès intra-pelvien; deux abcès non communiquants, l'un au niveau de la 7e dorsale, l'autre au niveau des vertèbres lombaires supérieures; douleurs en ceinture très vives, paraplégie commençante.*

Résection des lames vertébrales des 7e, 11e et 12e dorsales, 1re et 2e lombaires. — Amélioration. — Mort par continuation de la tuberculose, quatorze mois après l'opération.

Elisa Weston, anglaise, âgée de 18 ans, entre à la clinique le 25 avril 1882; — née

d'un père tuberculeux; mère, frères et sœurs bien portants. — Enfance chétive; ganglions cervicaux engorgés à 15 ans. Il y a quatre mois, douleur dans la région lombaire; marche difficile, jambes engourdies. — Cet état s'aggrave graduellement; en même temps, toux, crachats verdâtres, fièvre. — C'est dans ces conditions que la malade entre à la Clinique. On constate alors les symptômes suivants : La malade souffre de douleurs en ceinture qui augmentent dès qu'elle essaye de marcher; elle peut à peine se tenir sur ses jambes, sensibilité diminuée; mouvements de plus en plus faibles. — Fièvre le soir, toux persistante, craquements aux sommets. — En explorant la colonne vertébrale, on constata deux abcès en arrière; l'un, gros comme un petit œuf, répondant aux 7e et 8e dorsales; l'autre plus bas et plus volumineux, dans la région lombaire; le premier à gauche de la ligne médiane, le second à droite. — Voussure de la colonne; cyphose à large courbure; pas de flexion brusque. On ne trouve rien au niveau des corps vertébraux, ni tuméfaction profonde, ni abcès.

On fait d'abord reposer la malade; on la place dans une gouttière et l'on tâche d'améliorer la santé générale éprouvée par la misère et l'absence de tout soin. — Les douleurs en ceinture se dissipèrent un peu, et la fièvre se calma.

Le 25 mai, M. Ollier pratiqua l'opération suivante :

On incise d'abord le premier abcès, qui permet d'arriver sur les vertèbres malades; on trouve l'apophyse épineuse de la 7e dorsale dénudée baignant dans les fongosités et le pus. L'apophyse épineuse de la 6e dorsale était aussi dénudée à son sommet; mais beaucoup moins altérée. On la résèque d'abord et on voit mieux alors les altérations de la vertèbre située au-dessous. On résèque à sa base l'apophyse épineuse de la 7e dorsale : la coupe osseuse est infiltrée de pus. M. Ollier enlève alors avec des cisailles l'arc vertébral et trouve au-dessous un foyer de fongosités avec un peu de pus. On entame ensuite avec le davier-gouge la 8e dorsale dont on n'interrompt pas la continuité. On peut de cette manière abraser complètement les fongosités sous-jacentes.

On ouvre le second abcès plus volumineux que le premier, et l'on reconnaît que des lésions analogues à celles constatées plus haut portent sur la 11e et 12e dorsales et les deux premières lombaires. Les arcs osseux de ces quatre vertèbres furent réséqués; l'arc de la 3e lombaire fut seulement abrasé, les fongosités tuberculeuses ne s'étendant pas au-dessous de lui.

Les deux plaies restèrent séparées par un pont de 4 centimètres de parties saines.

Les douleurs disparurent immédiatement après cette opération. — Il n'y eut plus du moins de douleurs spontanées, mais les mouvements volontaires étaient douloureux, et la malade se sentait comme disloquée, disait-elle.

L'état de la malade s'améliora peu à peu, et trois mois après elle commençait à se tenir debout et assise, soutenue par un corset rigide, mais ne pouvait encore marcher. — Le 1er septembre 1882, elle quitta l'Hôtel-Dieu, n'ayant plus de douleurs en ceinture ni dans les membres inférieurs, se plaignant seulement d'être faible des reins. La cicatrisation n'était pas absolue cependant; par une fistule, reste de la plaie inférieure, se produisait un léger suintement séreux.

Cet état ne dura malheureusement pas longtemps. — D'autres lésions tuberculeuses se déclarèrent sur diverses parties du squelette et l'état des poumons s'aggrava. — La malade rentra bientôt à la Clinique, le 3 janvier, M. Ollier ouvrit un vaste abcès tuberculeux de la fesse, provenant de l'articulation sacro-iliaque. — Elle mourut 6 mois après (juillet 1883) de phthisie pulmonaire. La colonne vertébrale paraissait consolidée, malgré la suppuration. La fistule, reste de l'opération pratiquée sur les vertèbres, avait donné plus abondamment dans les derniers temps de la vie et de nouveaux abcès s'étaient formés au niveau de la région sacrée. — L'autopsie ne put pas être faite.

La résection des arcs vertébraux avait eu, dans cette observation, le meilleur résultat au point de vue de la suppression des douleurs et du

retour des fonctions médullaires. Il n'y avait comme agent de compression que des amas de pus et de fongosités. Malheureusement, nous avions affaire à une de ces formes de tuberculose que l'intervention chirurgicale ne suffit pas à enrayer.

5. *Trépanation comme opération préliminaire pour l'extirpation des tumeurs intra-rachidiennes et la section des racines nerveuses.*

Indépendamment de la résection des apophyses envahies par des processus néoplasiques, on peut mettre en question des résections plus étendues dans lesquelles on ouvrirait le canal médullaire pour poursuivre les prolongements du néoplasme (Sonnenbourg, Wright, etc.[1]. Mais ces opérations ne pourront avoir que de très rares indications, à cause de la nature de la lésion et de l'impossibilité où l'on sera toujours de faire les larges ablations qui seraient nécessaires pour éloigner la récidive.

En 1887, Horsley[2] trépana le canal rachidien et réséqua la colonne vertébrale pour aller à la recherche d'une tumeur qui avait été d'abord diagnostiquée par Gowers. Il réséqua les apophyses épineuses des quatrième, cinquième et sixième vertèbres dorsales, puis appliqua une couronne de trépan sur la cinquième; il agrandit l'ouverture par l'excision des lames. Il sectionna ensuite les arcs des 4e et 6e vertèbres pour explorer la moelle. Ne trouvant rien d'anormal, il enleva encore deux arcs, l'un en dessus, l'autre en dessous, sans apercevoir de tumeur. L'ablation d'un nouvel arc en dessus, c'est-à-dire du deuxième arc dorsal, fit découvrir sous la dure-mère une petite saillie bleuâtre, de 3 millimètres de diamètre, qui n'était que l'extrémité inférieure d'une tumeur qui fut mise à nu par l'ablation d'un autre arc et l'incision de la dure-mère. Cette tumeur, dessinée de grandeur naturelle dans le mémoire de Gowers et Horsley, était un fibro-mixome contenant une cavité kystique qui se creva pendant l'opération. Elle était irrégulière de forme, et représentait une masse quadrilatérate terminée par un col allongé. Elle avait 23 à 24 millimètres de longueur et 13 millimètres dans sa plus grande largeur. Le succès suivit cette tentative hardie et, un an après, l'opéré était capable de se tenir debout ou de marcher pendant 16 heures pour son travail journalier. — La cicatrice vertébrale était solide et l'on sentait au niveau du cinquième arc une dureté presque osseuse.

Cette observation remarquable par le résultat thérapeutique obtenu, l'est aussi, à notre point de vue spécial, par la réparation de la perte de substance qui portait sur sept arcs vertébraux, les sept premiers arcs dorsaux. Horsley signale la réparation de cette vaste brèche par un tissu

1. Chipault, *loc. cit.*
2. *Medico-Surgical Transactions.* Vol. LXXI, 1888, p. 377.— *A case of tumour of the spinal cord. — Removal; recovery*, par W. R. Gower et Victor Horsley.

qui était presque osseux sur un point. Nous croyons que, pour obtenir une solidité plus grande et le rétablissement complet de la paroi postérieure du canal rachidien, on devra, dans des cas semblables, suivre le manuel de la résection sous-périostée que nous avons exposé plus haut. Chez les adultes surtout, on ne saurait trop accumuler les éléments de résistance de la cicatrice, ni trop favoriser la reconstitution osseuse ou ostéo-fibreuse des arcs enlevés. Et comme, d'autre part, le tissu osseux est sain (sauf les cas où l'on opérerait par des néoplasmes d'origine osseuse), il n'y a aucune objection à adresser à la méthode sous-périostée.

Les mêmes réflexions s'adresseront aux autres résections préliminaires de la colonne vertébrale entreprises dans le but d'explorer le canal rachidien, soit pour exciser les racines postérieures des nerfs rachidiens (Abbe), soit pour inciser les tumeurs liquides sub-durales, etc.

Quant aux indications de ces opérations, nous n'avons pas à les examiner ici; ce serait la plus grande partie des questions obscures de la pathologie spinale que nous devrions passer en revue.

§ II. Résections du sacrum.

Le sacrum peut être envisagé anatomiquement et chirurgicalement à deux points de vue : comme prolongement du canal rachidien; comme pièce complémentaire de la ceinture pelvienne. Il s'ensuit que les opérations qu'on y pratique trouvent leur place logique dans deux chapitres différents; aussi réserverons-nous pour le chapitre consacré au bassin les opérations portant sur ses ailes ou les articulations sacro-iliaques. Nous nous occuperons ici des opérations pratiquées sur son extrémité inférieure, sa partie moyenne et le canal sacré, c'est-à-dire sur la portion de l'os qui continue directement la colonne vertébrale.

A. — RÉSECTIONS SUPERFICIELLES, NON-PÉNÉTRANTES; RÉSECTIONS DU SOMMET ET DES BORDS LIBRES DU SACRUM. — TRÉPANATION DU CANAL SACRÉ. — RÉSECTIONS PAR MORCELLEMENT DE LA MOITIÉ INFÉRIEURE DU SACRUM SANS LÉSER LE PROLONGEMENT CAUDAL DE LA MOELLE.

La présence du canal sacré et le danger d'intéresser les méninges et les nerfs qu'il contient limitent nécessairement le champ des résections du sacrum. Pendant longtemps même, on s'était borné aux abrasions des bords et des régions épaisses de l'os ou à l'extraction des parties nécrosées. Pelletan [1] mit le sacrum à nu par une incision en T, rugina sa partie inférieure et postérieure, et la cautérisa ensuite. Avant lui, on avait

1. Lisfranc. *Médecine opératoire*, t. II, p. 545.

déjà enlevé la plus grande partie du sacrum, brisé en de nombreux fragments et nécrosé ensuite (Champeaux). Ces cas ont dû se renouveler assez souvent, et, de tout temps, sans faire de résection proprement dite, on allait chercher des séquestres profonds qui entretenaient des suppurations anales ou péri-anales.

Les séquestres superficiels, non pénétrants, donnent lieu à des fusées purulentes dont le siège et la direction s'expliquent par le siège de l'ostéite primitive. Les séquestres sont facilement enlevés quand ils se trouvent sur la face dorsale ou sur les bords ; mais s'ils se sont produits à la face antérieure, ils sont difficiles à aborder et ne peuvent être extraits que par de longues incisions sur les côtés du sacrum et du coccyx.

On observe quelquefois des séquestres comprenant la totalité de l'épaisseur du sacrum sur une partie de la hauteur de l'os. Nous en avons vu un, il y a quelques années, qui occupait les deux dernières pièces et contenait dans son intérieur la terminaison de la queue de cheval. Il s'était formé à la suite d'une chute sur la glace qui avait amené un ostéite suppurée. Des fistules s'étaient ouvertes en arrière et en avant, et communiquaient ensemble. Une injection poussée en arrière ressortait par le rectum. Cet état durait depuis trois ans et le malade en était à peine incommodé : il pouvait s'asseoir sans douleur. A certains moments, il avait éprouvé des douleurs sourdes intrapelviennes et des sensations ascendantes de malaises vagues le long de la colonne vertébrale. Quand nous vîmes pour la première fois le malade, le séquestre n'était pas complètement mobile. Quelques semaines après, on sentait qu'il était libéré, et en tirant sur lui avec deux doigts, dont l'un était introduit dans le rectum et l'autre placé sur la face postérieure, on provoquait une légère sensation de douleur vague s'irradiant vers le rectum et la vessie. Nous conseillâmes alors au malade de se faire extirper ce séquestre qu'on n'aurait qu'à fragmenter sur place pour dégager les deux ou trois dernières paires sacrées qui traversaient l'os mort. Le coccyx était sain; la suppuration s'était déclarée après l'accident au niveau de l'amphiarthrose sacro-coccygienne et était remontée le long du sacrum.

On peut enlever inférieurement, disait Lisfranc, toute l'épaisseur du sacrum dans l'étendue d'un centimètre cinq millimètres à deux centimètres environ, sans intéresser la région complètement fermée du canal sacré. C'est, en effet, la limite que l'on peut réséquer sans prendre de grandes précautions; mais aujourd'hui, en morcelant le sacrum et soulevant tout son contenu fibro-adipeux avec le paquet nerveux, nous pouvons aller beaucoup plus haut et ouvrir largement le canal sacré sans léser les nerfs qui le traversent. Latéralement, on peut enlever une bande de 25 à 30 millimètres de largeur sans intéresser le canal sacré, en sacrifiant les deux ou même trois dernières paires de nerfs. On peut remonter ainsi obliquement en dehors, et élargir considérablement

la voie par laquelle on va extirper le cancer du rectum dans la méthode de Kraske.

La résection sous-périostée du sacrum doit se faire de la manière suivante : Il faut être armé d'un bon détache-tendon avec lequel on dépouille l'extrémité inférieure du sacrum et le bord latéral qu'on veut exciser. On laboure vigoureusement les différentes parties de l'os pour détacher les solides insertions musculaires et ligamenteuses qui se font sur lui. L'insertion des ligaments sacro-sciatiques est dure à séparer, et il faut avoir un détache-tendon bien tranchant pour conserver la relation de ces ligaments avec la gaine périostique sacro-coccygienne dans les résections pathologiques. Les bords du sacrum dénudés, on les excise, selon leur épaisseur, avec de larges daviers-gouges ou de fortes cisailles, en traçant au besoin la voie par la scie pour diminuer la résistance de l'os. Cette excision se fait beaucoup plus facilement quand on a préalablement enlevé le coccyx.

Mais il est un moyen de faire remonter la résection beaucoup plus haut, sans exposer le malade aux graves dangers qui résultent de la présence dans le canal sacré des prolongements nerveux et méningés de la moelle épinière : c'est d'isoler en une masse unique tout le contenu du sacrum, nerfs, méninges, et tissus conjonctifs périméningés. Dans ce but, on détache au niveau de l'ouverture inférieure du canal tous les tissus fibreux qui s'y trouvent. On les soulève de bas en haut et, à mesure que la séparation est opérée par la rugine, on excise l'extrémité inférieure de l'os par morcellement avec la cisaille ou de forts daviers-gouges. On fait ensuite sauter avec le ciseau la paroi postérieure du canal sacré, et on soulève par cette brèche tout le paquet méningo-nerveux, en sectionnant avec les ciseaux les paires nerveuses qui s'en détachent. On peut sacrifier ainsi les trois dernières; mais, pour les autres, on doit les mettre à l'abri en fragmentant les trous sacrés, et l'on conservera l'innervation des principaux organes intra-pelviens (vessie, rectum). C'est un travail de patience; mais grâce à cette excision parcellaire de l'os, on fait perdre à l'opération un de ses inconvénients majeurs. On peut remonter ainsi jusqu'à l'articulation sacro-iliaque, et enlever de cette manière la plus grande partie de sacrum sans ouvrir les méninges et sans léser les nerfs. Après cette opération, l'appendice sacré de la moelle épinière, entouré de tous les éléments conjonctifs, graisseux et vasculaires du canal sacré, reste flottant dans la plaie.

Nous avons pour la première fois pratiqué, en 1884, ce désossement de la queue de cheval dans un cas d'ostéite tuberculeuse du sacrum. Le malade succomba aux progrès de la tuberculose sans avoir été guéri; mais il n'eut pas le moindre retentissement du côté de la moelle.

Observation CXII. *Tuberculose sacro-coccygienne avec trajets fistuleux multiples.*

intra-pelviens et superficiels. — Résection sacro-coccygienne.— Ouverture du cana sacré en arrière jusqu'au niveau du deuxième trou sacré.— Relèvement de l'appendice caudal de la moelle, laissé flottant dans la plaie. — Pas d'accidents du côté de la moelle et des nerfs. — Mort de tuberculose généralisée.

Savigny, 21 ans, entré à la Clinique le 3 novembre 1884. — Atteint dans son enfance d'une coxalgie qui a guéri malgré la formation d'un abcès, il a commencé à souffrir il y a deux ans dans la région sacrée, et des abcès se sont ouverts successivement derrière le sacrum et autour de l'anus. — Ces abcès donnent toujours beaucoup de pus; le malade ne peut se tenir que sur le côté; il garde le lit depuis trois mois, et a souvent des mouvements fébriles plus ou moins marqués. Le stylet arrive sur des points dénudés appartenant au coccyx et au sacrum.

Par une incision en croix, à branche transversale au niveau de l'articulation sacro-coccygienne, M. Ollier met à nu le sacrum et le coccyx. — Il trouve la surface postérieure de ces deux os malade; ici, des points dénudés; là, des nids de fongosités; çà et là, des amas caséeux sous-périostiques. — Il extirpe d'abord le coccyx, puis enlève avec le ciseau et la cisaille la paroi postérieure du canal sacré jusqu'aux limites de l'altération osseuse (deuxième saillie épineuse sacrée). Les deux pièces inférieures du sacrum étant malades, il les excise par fragmentation avec la cisaille, enlevant complètement la cinquième et partiellement la quatrième. — Le prolongement caudal de la moelle entouré d'une couche graisseuse molle et très vasculaire, était désossé de toutes parts et flottait dans la plaie.

A la suite de cette opération, il n'y eut pas le moindre symptôme du côté de la moelle ; la queue de cheval était découverte sur l'étendue de 7 à 8 centimètres; mais le malade n'éprouva qu'un soulagement momentané. — La tuberculose se continua dans le bassin et les poumons. — L'articulation de la hanche qui avait été malade autrefois devint de nouveau douloureuse et suppura. — Mort huit semaines après.

Ce fait est intéressant par l'absence d'accidents après la large ouverture du canal sacré, pratiquée au milieu de foyers suppurants. Il montre que les dangers qu'on lui avait attribués autrefois peuvent être prévenus. même dans de mauvaises conditions. A plus forte raison nous autorise-t-il à être beaucoup moins craintif à l'avenir quand on opérera sur des tissus sains, comme dans les cas de résection préliminaire. Les plaies de la partie supérieure du canal sacré peuvent être cependant très graves, quand elles intéressent la cavité arachnoïdienne et qu'on ne les prémunit pas contre l'infection.

Durant la guerre de 1870, nous eûmes à traiter un cas de ce genre qui nous paraît assez curieux pour être rapporté ici. Le 22 octobre, après les combats de Vorey et de Cusset, on apporta dans notre ambulance de Saint-Féréol, à Besançon, un soldat qui, en montant à l'assaut d'une position élevée, reçut dans un retour offensif d'une division ennemie un coup de feu dans la région sacrée, tiré de bas en haut. La balle se logea dans le sacrum, sur la ligne médiane, à 3 centimètres au-dessus de l'ouverture inférieure du canal sacré. Pendant deux jours le blessé garda ce projectile solidement implanté dans le sacrum, sans en souffrir beaucoup. Quand on l'apporta à l'ambulance, la balle était incomplètement recouverte par la peau ; on la voyait dans la plaie. Elle était solidement im-

plantée dans le sacrum, perpendiculairement à son axe. Nous la saisissons avec un fort davier et la retirons à peine déformée. Le canal sacré était ouvert et les méninges éraillées. Il n'y eut pas d'écoulement de liquide céphalo-rachidien. Mais, dès le lendemain, les symptômes de méningite rachidienne se déclarèrent. L'inflammation prit une marche ascendante, rapide, et le malade succomba deux jours après.

B. — RÉSECTIONS DU SACRUM POUR LÉSIONS NÉOPLASIQUES. RÉSECTIONS PRÉLIMINAIRES. — RÉSECTIONS TEMPORAIRES.

Les résections du sacrum ont été encore rarement pratiquées dans les cas de lésions néoplasiques. Lisfranc disait avoir été témoin de deux opérations d'exostose du sacrum qui furent suivies de mort. Volkmann enleva une grande partie du sacrum pour un sarcome myéloïde qui occupait la moitié gauche de l'os, du deuxième trou sacré au coccyx, et proéminait en avant dans le petit bassin. Il circonscrivit la tumeur avec le ciseau en pénétrant dans le canal sacré ; la moitié droite du sacrum put être conservée. La guérison de la plaie s'opéra parfaitement[1].

Indépendamment de l'ablation d'une partie du sacrum pour aller à la recherche du cancer du rectum et autres tumeurs intra-pelviennes (méthode de Kraske), on a préconisé dans ces dernières années les résections temporaires de cet os. On s'est contenté de le déplacer avec le coccyx, pour établir momentanément une ouverture d'accès dans le petit bassin[2]. Si ces résections temporaires ne pouvaient porter que sur le bord inférieur ou les parties latérales, c'est-à-dire sur les parties où n'existe pas le canal sacré, elles n'auraient qu'un champ d'application très limité, mais, en détachant et relevant la queue de cheval par une brèche faite en arrière du canal sacré, on pourra faire porter la section transversale du sacrum beaucoup plus haut et agrandir considérablement la voie d'approche. C'est une des questions dont on s'est le plus occupé dans ces derniers temps, dans les Sociétés savantes et dans la presse médicale. La voie sacrée avait été peu explorée jusqu'ici, et ce n'est que depuis le premier travail de Kraske, en 1885, qu'on en a compris toute l'importance. Depuis lors les indications se sont multipliées et toutes les tumeurs du petit bassin ont paru justiciables de cette opération préliminaire. De nombreux procédés ont été proposés, surtout si l'on donne ce nom aux différentes incisions de la peau de la région dorso-sacrée.

L'incision doit être médiane avec branches latérales perpendiculaires ou obliques, si l'on veut à la fois enlever le coccyx et faire une coupe transversale du sacrum; en partie médiane et en partie latérale, en suivant le bord gauche du sacrum si l'on doit seulement réséquer le coccyx et le bord du sacrum pour l'ablation du cancer de rectum.

1. *Verhand. des Deutschen Gesselsch. für Chirurgie*, 5e congrès.

On doit préférer les résections au simple déplacement des os dans ce dernier cas et pour l'ablation de tous les néoplasmes récidivants, quel que soit leur point de départ. Mais pour l'ablation des tumeurs dont la récidive n'est pas à craindre, la résection temporaire doit être conseillée. Roux (de Lausanne) a fait la section transversale du sacrum sous le troisième trou sacré et, un mois et demi après, la réunion osseuse paraissait effectuée[1].

Les résections vraies devront être faites par la méthode sous-périostée pour conserver tous les rapports des ligaments et les insertions des muscles coccygiens (releveur de l'anus, sphincter) sur le revêtement fibreux. Les résections temporaires ou ostéotomies du sacrum seront pratiquées par la section de l'os laissé en rapport avec le périoste et le plus de parties molles possible. On déterminera ou un volet latéral, ou une porte antéro-postérieure, qu'on rabattra en bas selon le procédé décrit par Lévy. Delbet[2] conseille une incision transversale à 6 centimètres de la pointe du coccyx, longue de 10 centimètres. De chaque extrémité partent des incisions descendantes, obliques en bas et en dedans, comme si elles devaient se croiser entre l'anus et le coccyx, mais qu'on arrête avant leur intersection de manière à laisser un pédicule assez large pour la nutrition du volet.

§ III. Résection et ablation du coccyx.

Le coccyx peut être réséqué pour des ostéites tuberculeuses et pour des suppurations consécutives à un traumatisme. On peut aussi enlever cet os comme opération preliminaire pour les cancers du rectum et les tumeurs intra-pelviennes profondes, quelle que soit leur origine. On l'a, du reste, depuis longtemps enlevé pour les névralgies de la région ano-coccygienne, désignées par Simpson sous le nom de coccyodynie (1858). Plus récemment (1864), Verneuil[3] a pratiqué la résection de cet os pour aller à la recherche de l'intestin dans les cas d'imperforation de l'anus. Cette idée de Verneuil, plus tard appliquée au cancer du rectum, a été l'origine de l'opération de Kraske et des résections plus étendues, pratiquées comme opérations préliminaires, sur la paroi postérieure du bassin.

L'ablation du coccyx était autrefois rarement pratiquée, et quand nous avons publié notre première observation[4], nous n'en connaissions que deux cas : un de Van Onsenoort, qui paraît avoir enlevé la totalité de l'os

1. Hegar a été moins heureux; il a observé une fois la nécrose de l'os déplacé; une autre fois l'os est resté mobile (Pozzi, *Gynécologie*, p. 416).

2. *De la résection préliminaire du sacrum pour aborder les organes pelviens*, par A. Broca. — *Gazette hebdomadaire*, 4 octobre 1890.

3. *Bulletin de la Société de chirurgie de Paris* pour 1873; pag. 306.

4. *Traité exp. et clin. de la Régénération des Os*, t. II.

pour tarir une fistule ouverte au pourtour de l'anus; un autre de Lisfranc. En 1861, nous avons pratiqué cette opération qui fut suivie d'un excellent résultat fonctionnel et de la reproduction d'une plaque osseuse à la place de l'os enlevé. Cette observation donnant un tableau assez complet et très exact de ce qu'on observe dans les ostéites coccygiennes et de ce qu'on obtient en les opérant par l'ablation de l'os, nous la reproduirons ici.

Observation CXIII.— *Ostéite suppurée du coccyx consécutive à une contusion violente de la région. — Ablation de l'os. — Reproduction d'une plaque osseuse à la place de l'os enlevé.*

Jeanne B..., âgée de vingt-trois ans, est couchée au n° 109 de la salle Saint-Paul.

Il y a sept ans à peu près, en 1854, la malade étant en voyage, fut jetée avec violence sur l'angle du banc de sa voiture. Le coup porta sur le périnée et le coccyx; la douleur, au niveau de cet os, persista pendant huit jours, puis disparut pour revenir au bout de trois mois. A cette époque parut également une tuméfaction de la région qui devint le siège de douleurs intermittentes. Malgré les fondants de toute espèce, la tumeur s'abcéda et s'ouvrit spontanément; depuis ce jour, l'abcès ne s'est jamais fermé, du pus a toujours coulé en plus ou moins grande abondance, et, en fin de compte, l'état général s'est altéré. Ajoutons que de nouvelles fistules et de nouveaux décollements s'ajoutèrent successivement aux premiers.

Au commencement du mois de septembre 1861, la malade est dans l'état suivant: la marche ne s'exécute qu'avec la plus grande difficulté; le décubitus dorsal est impossible, la malade ne peut reposer que couchée sur le côté. La défécation est difficile et douloureuse. On trouve au niveau du coccyx et de la partie postérieure du sacrum des fistules qui conduisent sur ces os altérés. Décollements cutanés multiples.

Un traitement général exerce une heureuse influence sur la santé; la suppuration diminue, la malade reprend quelques forces; mais la marche reste difficile, la défécation ne s'exécute qu'avec peine, les pressions exercées sur le coccyx sont douloureuses. Le toucher rectal ne permet de reconnaître aucun abcès en avant du sacrum et du coccyx.

Opération.. — Le 9 septembre, on réunit les deux principaux trajets fistuleux par une incision qu'on prolonge en haut et en bas sur une longueur totale de 7 à 8 centimètres, de manière à mettre à nu le coccyx et le tiers inférieure du sacrum. Ces os sont raréfiés, dénudés en quelques points. Avec la sonde-rugine, on dépouille complètement de leur périoste les deux tiers supérieurs de la face postérieure du coccyx: les ligaments sacro-coccygiens sont laissés adhérents au périoste. On introduit entre l'os et le périoste un élévatoire qui fait éclater le tissu osseux en deux portions: les deux tiers du coccyx formés par les trois pièces supérieures de cet os sont ainsi enlevés; le tiers inférieur du sacrum est ruginé avec précaution afin d'éviter l'ouverture du canal sacré. L'articulation sacro-coccygienne existait toujours, mais les trois premières pièces du coccyx étaient presque confondues ensemble. Les suites immédiates de l'opération furent très heureuses; il n'y eut que peu de réaction.

Le 1er octobre. — La malade put se coucher sur le dos; la plaie était réunie dans toute la portion coccygienne: la portion sacrée suppura plus longtemps, puis finit par se cicatriser complètement.

Le 8 février 1862. — État local excellent, les fistules sont complètement fermées; la marche est facile, la défécation n'est pas douloureuse, et la malade repose sans gêne dans le décubitus dorsal; depuis huit ans, cette position lui était à peu près interdite. En introduisant le doigt dans le rectum, on sent, entre le sacrum et la portion inférieure du coccyx, qu'on avait laissé une petite plaque de consistance osseuse. Cette

portion, dont on évalue les dimensions à celle d'une pièce d'un franc environ, plus haute que large, est mobile sur le sacrum; elle est distincte de la portion terminale du coccyx qui n'a pas été enlevée pendant l'opération.

Quelques mois après, la réossification du coccyx était beaucoup plus complète et la guérison était parfaite au point de vue fonctionnel.

Le coccyx, quoique formé sur le plan des vertèbres dont il termine la série, en est tout différent, au point de vue chirurgical : il n'a pas de canal central. Aussi, avant même les pansements antiseptiques actuels, son ablation offrait-elle peu de dangers.

PROCÉDÉ POUR L'ABLATION SOUS-PÉRIOSTÉE DU COCCYX

Le malade étant couché sur le ventre, on s'assure des limites du coccyx en introduisant l'index dans le rectum, et en saisissant l'os entre ce doigt et un autre placé sur la face postérieure. On fait alors une incision de 7 à 8 centimètres, pour dépasser d'un centimètre au moins, en haut et en bas, la pointe du coccyx. Cette incision arrive du premier coup jusqu'à l'os et divise le revêtement fibreux postérieur. On détache alors ce revêtement fibreux à droite et à gauche, de manière à mettre à nu la face postérieure de l'os. Pour opérer cette dénudation plus complètement et ne pas être gêné dans la désarticulation des cornes du coccyx, il faut croiser la première incision au niveau de l'articulation sacro-coccygienne par une seconde incision transversale.

L'articulation sacro-coccygienne étant mise à découvert par la dénudation de la face postérieure, on incise son fibro-cartilage; on dénude avec la rugine tranchante les cornes de l'os, et l'on poursuit la dénudation jusque sur le bord latéral, des deux côtés. On introduit alors sous le coccyx, à travers l'articulation sacro-coccygienne, un élévatoire ou bien un fort crochet, et l'on se sert de cet instrument comme d'un levier pour soulever l'os, qu'on dénude alors plus facilement du revêtement fibreux antérieur.

Si les pièces du coccyx ne sont pas soudées entre elles, on peut les enlever séparément. Si l'on veut en même temps réséquer l'extrémité inferieure du sacrum, il faut se rappeler que le canal sacré est fermé par du tissu fibreux et qu'on peut soulever en masse tout le revêtement conjonctif de la queue de cheval pour sectionner le sacrum plus haut sans ouvrir le cul-de-sac arachnoïdien.

Cette ablation du coccyx s'opère facilement sur les os sains et permet d'obtenir une large porte pour l'exploration de la cavité du petit bassin. Nous croyons que cette ablation suffira dans un grand nombre de cas et qu'on obtiendra tout le jour nécessaire en y ajoutant l'incision parostale des ligaments sacro-sciatiques.

Le peu de gravité de l'ablation du coccyx, le rétablissement complet des fonctions après cette opération, autorisent à pratiquer la résection ou l'ablation de cet os dès qu'il est une cause de gêne par lui-même ou qu'il masque des parties qu'il est utile de pouvoir complètement explorer.

Depuis notre première ablation pour ostéite suppurée (Obs. CXI), nous avons eu l'accasion d'enlever plusieurs fois le coccyx, avec ou sans la partie inférieure du sacrum, pour des ostéites tuberculeuses. Nous avons eu toujours de bons résultats immédiats, mais deux de nos opérés ont conti-

nué à suppurer plus ou moins, à cause de la récidive ou de la continuation de la tuberculose sur des points plus élevés de la concavité sacrée.

Notre observation CXI signale la reproduction d'une plaque osseuse mobile. Nous avons constaté le même fait une autre fois, c'est-à-dire l'indépendance et la mobilité de la plaque osseuse néoformée; de sorte que, au point de vue puerpéral, cette opération ne pourra avoir que des avantages, et sera rationnelle dans les cas de fracture avec soudure vicieuse du coccyx qui rétrécirait le diamètre antéro-postérieur du détroit inférieur.

La précaution que nous avons eue, de séparer avec la rugine toutes les insertions fibreuses et musculaires du coccyx, a prévenu toute perturbation dans les fonctions de releveur de l'anus et du sphincter. Une fois la cicatrisation obtenue, ces muscles se trouvaient solidement fixés. C'est là le principal avantage de la méthode sous-périostée et du procédé que nous recommandons.

CHAPITRE XXIX

DES RÉSECTIONS PORTANT SUR LA CAGE THORACIQUE : CÔTES, CARTILAGES COSTAUX. — STERNUM

Sommaire. — Résection des côtes: ancienneté de cette opération. — De la résection des côtes dans les cas d'ostéite suppurée, d'altération tuberculeuse ou de fracture. — Manière de la pratiquer. — De la résection des côtes en particulier; régions où les diverses côtes sont difficilement abordables. — De la résection des cartilages costaux. — Du désossement partiel de la cage thoracique. — Résection multicostale ou pleurectomie multiple dans les cas d'empyème chronique pour assouplir la paroi thoracique; procédés opératoires; inconvénients de la résection sous-périostée. — Des lieux d'élection pour la résection multicostale. — Dangers des résections antéro-latérales au point de vue de l'accroissement ultérieur de la cage thoracique. — De la résection des côtes dans les affections néoplasiques. — Des résections des côtes et des cartilages costaux comme opération préliminaire pour aborder le poumon et le péricarde.

Des résections du sternum et de l'ablation totale de cet os. — Structure et rapports du sternum au point de vue spécial des résections; structure aux divers âges. — Formes diverses des ostéites spontanées. — Manuel opératoire de la résection et de l'ablation totale du sternum. — Rareté des indications des résections typiques. — Résection de l'appendice xiphoïde. — Résection du sternum dans les lésions néoplasiques. — Des suites immédiates et éloignées des résections et de l'ablation totale du sternum. — Troubles circulatoires et respiratoires; névrite costale, accidents réflexes. — Déformations consécutives de la cage thoracique. — Exemples de régénération de l'os.

§ I. Résection des côtes.

Les côtes ont été réséquées dès la plus haute antiquité. Celse parle de cette opération; Galien la pratiquait. Elle reparaît au XVIIe siècle avec M. A. Séverin, est pratiquée quelquefois au XVIIIe siècle (J.-L. Petit, Hérissant, Desault), pour devenir plus fréquente au XIXe siècle, au moment où les résections osseuses prennent un essor définitif. En 1818, le fait retentissant de Richerand attira particulièrement l'attention sur cette opération. Il s'agissait d'une affection néoplasique : quatre côtes furent enlevées dans l'étendue de plusieurs pouces avec la plèvre sous-jacente. Le péricarde fut mis à nu, et l'on voyait battre le cœur dans le fond de la plaie. Le résultat de cette opération parut d'abord des plus satisfaisants, mais, après quelques mois, le cancer reparut dans la plaie qui n'avait jamais guéri et le malade succomba.

Cette opération trouva peu d'imitateurs, surtout dans les cas d'ostéo-

sarcome[1], mais on continua à réséquer les côtes cariées et à enlever des séquestres plus ou moins détachés. On enleva même des côtes entières (Max-Dowel, Fiori), côtes vraies ou fausses côtes! On fit l'opération en conservant le périoste (Textor, Larghi), et l'on put constater, après la mort plus ou moins tardive des opérés, un certain degré de régénération de l'os. Mais, malgré tous ces exemples, la résection des côtes était restée une opération exceptionnelle, la plupart des chirurgiens préférant traiter la carie par l'expectation. Ce n'est que dans ces dernières années, lorsqu'on a eu l'idée d'ouvrir largement le thorax pour vider les collections purulentes de la plèvre, que la résection des côtes est devenue une opération fréquente. On a non seulement pratiqué de larges fenêtres dans la cage thoracique pour empêcher toute rétention du pus, mais on l'a désossée en réséquant des fragments des arcs osseux sur presque toute la hauteur du thorax, de la 2e à la 11e côte. On est allé jusqu'à enlever sur la même hauteur, non seulement les côtes, mais toute l'épaisseur des parties molles, sauf la peau, et en particulier les muscles intercostaux et la plèvre, pour mieux mobiliser les parois de la cavité purulente et faciliter leur accolement (Schede). A titre d'opération préliminaire, la résection des côtes a donné lieu, dans ces dernières années, à de nombreuses applications, soit pour pénétrer dans les abcès de la convexité du foie, soit pour faciliter l'extraction du rein.

Nous devons donc considérer la résection des côtes à un double point de vue : ou elle a pour but la suppression d'un organe malade (ostéite, ostéo-sarcome, fracture); ou bien elle enlève des côtes saines, soit pour assouplir le paroi thoracique dans les cas d'empyème, soit pour pénétrer largement sur le poumon, le foie, le rein, ou dans les médiastins.

A. — DE LA RÉSECTION DES CÔTES DANS LE CAS D'OSTÉITE SUPPURÉE, D'ALTÉRATION TUBERCULEUSE OU DE FRACTURE

C'est la plus ancienne indication de la pleurectomie, mais elle est rare relativement au nombre des abcès ossifluents qui proviennent des côtes et qui guérissent tout seuls. Il ne faut pas se hâter de réséquer les côtes qui, chez les tuberculeux, sont le point de départ d'un abcès. S'il n'y a pas de douleurs et si la suppuration se réduit à un suintement modéré, il faut attendre. Ce suintement se tarira le plus souvent de lui-même, quand le malade se trouvera dans de bonnes conditions hygiéniques ou pourra suivre un traitement général approprié. Beaucoup de ces abcès ont une origine parostale[2] et, quand on les incise, on ne trouve la côte

1. Warren réséqua la septième côte atteinte de la même affection. (*Voy.* Velpeau. Heyfelder, etc.

2. Ce sont ces abcès que Gaujot et Duplay ont décrits comme les résultats d'une périostite externe.

dénudée nulle part. D'autres viennent de dessous le périoste et mettent plus longtemps à guérir; ils se cicatrisent cependant encore le plus souvent sans intervention aucune, sans nécrose appréciable, ou du moins sans nécrose massive. Si la suppuration continue et devient gênante par son abondance, il faut mettre la côte à nu, et souvent un simple raclage ou l'ablation d'un petit séquestre mettront fin à tous les accidents. Mais, dans d'autres cas, on rencontrera des foyers tuberculeux dans le tissu spongieux de la côte, des abcès sous-pleuraux, des décollements périostiques étendus, des points nécrotiques disséminés. C'est alors qu'il sera nécessaire de réséquer toute l'épaisseur de la côte et sur une certaine longueur, quelquefois même de faire porter la résection sur plusieurs côtes voisines.

Cette opération est en elle-même très facile, si la lésion siège sur les régions superficielles du thorax, antérieures ou latérales. Mais elle peut présenter des difficultés réelles, quand la suppuration provient de la tête ou du col de la côte, ou bien quand elle siège au sommet de l'aisselle et plus haut, sur la première côte, où elle sera à peu près inabordable. On peut atteindre sans doute presque tous les points du thorax; mais, dans certaines régions, c'est au prix des plus grandes difficultés et de sérieux dangers; de sorte qu'il vaut mieux, sauf le cas d'indication pressante, s'abstenir ou du moins ne pas se hâter d'aller fouiller dans les régions profondes où l'on pourra faire de grands délabrements sans trouver le point de départ de la suppuration. A la partie postérieure surtout, le point malade est quelquefois à 15 ou 20 centimètres de la fistule extérieure. Le pus a fusé sous les muscles des gouttières vertébrales et l'on est obligé de faire des incisions énormes pour aborder le point malade; et, malgré de longs tâtonnements, on ne pourra pas toujours le découvrir suffisamment

On réussit sans doute brillamment dans certains cas, mais quelquefois on est exposé à faire des opérations incomplètes, comme nous l'avons déjà dit à propos des abcès d'origine vertébrale. Il faut donc n'entreprendre ces opérations de recherche délicate que sur une indication bien précise du siège de la lésion et lorsqu'il y a eu grand intérêt à le faire. Dans ce cas, si l'on est obligé de traverser de grands espaces pour pénétrer dans le foyer, il faut l'aborder par une voie directe, autre que celle qu'a suivie le pus, c'est-à-dire en passant à travers les muscles et en se rapprochant, autant que possible, de la source de la suppuration. On se laissera guider par les sensations douloureuses, spontanées ou à la pression, que le malade éprouve sur un point plus élevé de la cage thoracique ou de la région costo-vertébrale; mais on n'entreprendra ces recherches qu'avec les plus grandes réserves, sur la précision du diagnostic. Plus d'une fois, il nous est arrivé de ne trouver que beaucoup plus loin la source du pus que nous avions cru pouvoir localiser sur un point déterminé, d'après les signes rationnels.

Sur les parties superficielles du thorax, la résection des côtes est une opération simple et facile quand on procède d'après les règles de la méthode sous-périostée. Elle n'a plus les dangers qu'on lui attribuait autrefois, quand on pénétrait dans les espaces intercostaux au-dessus et au-dessous de la côte à reséquer. On la pratique de la manière suivante : on met la côte à nu par une incision parallèle à la direction de l'os, on incise le périoste, on le décolle en haut et en bas, puis en arrière, de manière à isoler complètement la partie qu'on veut retrancher. On passe une sonde courbe à résection entre l'os dénudé et la gaine périostique pour protéger la plèvre. Mais le plus souvent, on coupe la côte directement avec une cisaille coudée sur le champ ou plus ou moins recourbée, faite sur le modèle des sécateurs. La branche inférieure de la cisaille doit être mousse pour ne pas déchirer le périoste et la plèvre sous-jacente. La cisaille de Collin, que nous représentons ici, rend souvent des services à cause de sa grande courbure.

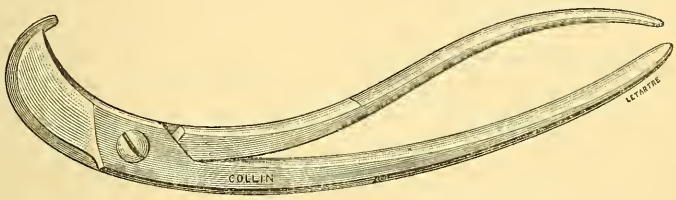

Fig. 488. — *Cisaille courbe de Collin pour la section des côtes.*

En manœuvrant sous le périoste, on risque peu de léser la plèvre, qui est toujours plus ou moins épaissie à ce niveau dans les ostéites costales. Les vaisseaux et nerfs intercostaux qui se trouvent sous le bord inférieur de la côte sont également protégés par la gaine périostique. Il n'y a pas du reste à se préoccuper de ce dernier rapport. Si l'on blesse l'artère intercostale, on la lie sans peine, la brèche faite par la résection de la côte rendant cette ligature très facile. La lésion du nerf peut quelquefois avoir plus d'importance, comme nous le verrons plus loin.

Dans les cas de tuberculose costale, on peut trouver la côte fracturée; la résection est alors plus facile. On saisit chaque fragment avec un davier, on le soulève et on le coupe à la hauteur voulue. On évite le premier passage de la sonde à résection ou de la lame courbe de la cisaille, qui est le temps le plus délicat de la résection ordinaire.

On peut avoir aussi à faire des résections des côtes dans les cas de fractures comminutives par armes à feu, pour relever des pointes enfoncées et extraire des esquilles. Ces résections traumatiques sont souvent suivies d'insuccès, mais leur gravité plus grande tient uniquement aux lésions antérieures des organes sous-jacents.

Bien que les ostéites costales puissent siéger sur tous les points du thorax, la région des côtes la plus souvent malade est leur extrémité antérieure. Elle est exposée aux traumatismes (chocs directs, pressions, entorses chondro-costales), et elle répond d'ailleurs à la portion juxta-épiphysaire des os longs, puisque c'est par cette extrémité que se fait l'accroissement longitudinal de l'os. Là où les côtes sont superficielles ou recouvertes par des muscles minces, l'opération ne présente pas de difficultés, mais en arrière, sous l'aisselle, sous l'omoplate et en haut, sous la clavicule, il en est tout autrement.

L'extrémité postérieure des côtes, recouverte par la masse des muscles des gouttières vertébrales, ne peut être abordée que par de longues incisions qui permettent d'écarter ces masses musculaires. Sous l'omoplate, le déplacement de cet os par les mouvements forcés de l'épaule ne donne que peu de jour, et il faudrait en réséquer une portion pour aborder les régions moyennes des côtes qu'il recouvre. Dans la partie profonde de l'aisselle, certains points ne seraient abordables qu'à l'aide de délabrements considérables. Pour la première côte, ce n'est que par la résection préalable ou l'éloignement temporaire de l'extrémité interne de la clavicule que certaines parties pourront être réséquées. On ne peut même que difficilement atteindre avec la gouge ou la curette les ostéites limitées et superficielles sur cet os que l'on voudrait se contenter d'abraser. Ce qui augmente la difficulté, c'est que les fusées purulentes, les adhérences anciennes, empêchent habituellement les mouvements étendus du bras et de l'épaule qui sont si utiles en eux-mêmes pour découvrir certaines régions. Ces opérations minutieuses et délicates sont cependant possibles avec une connaissance parfaite de la région. En incisant lentement les espaces intermusculaires, en coupant transversalement certains muscles, au besoin, on arrive à trouver une voie pour aborder l'os, mais la variété du siège de la lésion ne permet pas de décrire de procédés généraux. On les imagine, séance tenante, suivant la direction des fistules et l'éloignement du point osseux malade. Nous avons eu à abraser la première côte, mais nous n'en avons pas fait la résection sur toute son épaisseur. De Cerenville en a réséqué un fragment d'un demi-centimètre, dans une opération destinée à ouvrir une caverne pulmonaire[1]. La résection de la partie postérieure des côtes comprises entre l'angle postérieur et la tubérosité nous fournira une voie pour pénétrer dans le médiastin postérieur et jusque sur les corps vertébraux (E. Bœckel)[2].

1. Bouveret. *Traité de l'empyème*, p. 750.

2. Dans une communication récente à la Société de chirurgie, MM. Quénu et Hartmann viennent d'attirer l'attention sur cette voie pour pénétrer dans le médiastin postérieur. Ils proposent une résection multicostale de deux centimètres de largeur environ au niveau de l'angle des côtes (*Séance du 4 février* 1891).

B. DE LA RÉSECTION DES CARTILAGES COSTAUX

On peut, sur le cadavre, enlever tous les cartilages des côtes asternales sans ouvrir la plèvre. L'ablation des cartilages costo-sternaux est plus souvent suivie de cet accident, à cause de la minceur de la plèvre et de la variété de ses limites antérieures. En raison de l'adhérence du périchondre, une résection sous-périchondrique y est difficile, mais elle est parfaitement praticable pour les longs cartilages des côtes inférieures, surtout pour la face superficielle et les bords. Il s'agit d'aller lentement et à petits coups, en se servant d'un bistouri pour séparer le périchondre du cartilage. On peut, du reste, pratiquer une résection exactement parachondrale sans ouvrir le péritoine ou la plèvre, parce que les insertions musculaires (digitations du diaphragme entre-croisées avec celles du transverse), forment une couche continue qui, renforcée par les feuillets aponévrotiques qui la doublent, constitue une paroi protectrice de la cavité abdominale.

Dans les cas de chondrite costale, l'hyperplasie du périchondre rend la dissection plus facile, surtout lorsque le tissu cartilagineux a changé de consistance par la médullisation ou l'ossification consécutive. Dans les chondrites anciennes, on peut enlever les cartilages par évidement. On incise le périchondre dans l'axe du cartilage, et on trouve à l'intérieur un tissu en partie médullisé qu'on enlève par le curage des tubes périchondriques.

Les cartilages costaux, enlevés par la méthode sous-périchondrique, sont susceptibles de se reproduire et de donner lieu à un nouvel arc cartilagineux, comme l'ont directement démontré les expériences de Peyraud (de Libourne)[1]. Nous avons vu cependant, dans quelques expériences, que l'ablation sous-périchondrique du cartilage donnait lieu, chez les sujets adultes, à la formation de tissu osseux ; l'irritation produite par le traumatisme amenait l'ossification rapide du cartilage; c'est ce que produit chez l'homme l'inflammation spontanée. Lorsque la suppuration survient, le tissu cartilagineux se nécrose et le périchondre s'ossifie. On a alors des ossifications tubulées qui font ressembler les cartilages costaux à des tubes de macaroni (fig. 489; page 883).

Nous avons vu quelquefois, à la suite de la résection des cartilages costaux inférieurs, survenir de l'opression et des spasmes respiratoires. Nous avons essayé de les prévenir en excisant le cartilage, sans interrompre

1. Thèse de Paris, 1869. *Recherches expérim. sur la Régén. des tissus cartilag. et osseux* Des résections portant à la fois sur la portion ossifiée et la portion cartilagineuse de la côte, chez de jeunes chiens (*résections sous-périchondro-périostées*), ont donné lieu à la reproduction du cartilage dans la partie périchondrique de la gaine, et à la formation de l'os dans la portion périostique.

toutefois sa continuité, dans les cas où il s'agissait seulement de favoriser l'écoulement de fusées purulentes sous-chondriques.

C. — DU DÉSOSSEMENT PARTIEL DE LA PAROI THORACIQUE. — RÉSECTION MULTICOSTALE OU PLEURECTOMIE MULTIPLE DANS LES CAS D'EMPYÈME, POUR ASSOUPLIR LA PAROI THORACIQUE ET FAVORISER L'OBLITÉRATION DE LA CAVITÉ SUPPURANTE. — OSSIFICATIONS PAROSTALES ET HYPÉROSTOSES DES COTES AU VOISINAGE DES PLÈVRES SUPPURANTES.

L'idée d'enlever une ou plusieurs côtes pour assouplir le paroi thoracique nous paraît avoir été émise pour la première fois, en France, par Gayet en 1875[1]. Quelque temps après, Létiévant, ayant à combattre une hémorrhagie pleurale, réséqua deux côtes pour pénétrer dans la plèvre et lier le vaisseau qui donnait du sang. Il ne put le trouver et tamponna la plèvre. En publiant son observation[2] il fit remarquer que la fénestration qu'il avait pratiquée avait dû aider au rapprochement des plèvres, grâce à l'assouplissement des parois thoraciques. C'était l'idée qu'avait nettement exprimée Gayet. Trois ans plus tard, en février 1879, Estlander (d'Helsingfors) publia dans la *Revue mensuelle de médecine et de chirurgie* un mémoire qui eut un grand retentissement, et dans lequel il insistait sur la nécessité de mobiliser la paroi thoracique par la résection de plusieurs côtes pour permettre à la plèvre de se rétracter et de s'oblitérer.

On discutait sur les droits de priorité des auteurs que nous venons de citer, quand Bouveret vint rappeler que Heineke, en 1872, avait déjà conseillé de réséquer 7 centimètres de la côte située au-dessus de la fistule pleurale pour obtenir le rapprochement des deux feuillets de la plèvre, et d'en réséquer un pareil segment sur la côte inférieure si le rapprochement ne pouvait s'opérer[3]. L'opération avait été proposée en Allemagne, par Simon (de Heidelberg), en 1869.

Il est donc difficile de désigner cette opération par le nom du chirurgien qui l'a inventée, et pour simplifier la question, nous la désignerons sous les noms de *résection multicostale* ou *pleurectomie multiple*, en employant de préférence le premier, à cause de la confusion qu'apporterait le mot tiré du grec[4].

1. Chabalier. Thèse de Montpellier, janvier 1875. *Quelques mots sur l'aspiration continue dans les abcès à parois mobiles*, pages 19 et 20.

2. *Bulletin de la Société de chirurgie*, 1875. Séance du 7 juillet, p. 605. Rapport de Paulet.

3. La première édition d'Heineke est de 1872 ; nous n'avons pu la consulter. Nous ne possédons que la seconde qui porte la date de 1876, et qui a été terminée en 1875, d'après la date de la préface, novembre 1875 (*Compendum der Chirurgischen Operationen und Verbandlehre*). Heineke dit, page 520, que si la résection de deux côtes ne suffit pas, il faut en réséquer une troisième.

4. πλευρα, côte et πλευρον, côté, ou plèvre. — Le mot « pleurotomie » indique donc étymologiquement ou une incision de la plèvre ou une section de la côte.

Après la publication du mémoire d'Estlander, cette opération s'est rapidement répandue dans la pratique et, à l'heure qu'il est, c'est peut-être déjà par centaines qu'on pourrait compter les résections multicostales si tous les cas avaient été publiés[1].

L'opération n'est pas difficile quand on veut enlever successivement les côtes par des incisions multiples; une incision cutanée pour chaque côte ou pour deux côtes, comme le recommande Estlander. On relève la peau et on incise le périoste sur chaque côte, et, avec la cisaille-sécateur, on coupe l'os sur la longueur voulue[2]. La résection se fait alors sans hémorrhagie notable, et on n'a pas d'artère à lier si l'on n'incise pas longitudinalement la paroi désossée. Elle se fait plus rapidement quand on pratique une large ouverture sans conserver le périoste et, à plus forte raison, quand on coupe, comme Schede, les muscles intercostaux et la plèvre elle-même. Dans ces derniers procédés, les artères intercostales correspondantes sont ouvertes, et l'on est obligé de faire de nombreuses ligatures.

Mais la question n'est pas dans le plus ou moins de facilité de l'opération. Ce qu'il faut déterminer, c'est son efficacité pour atteindre le but que l'on vise. Or, c'est l'état de la plèvre et des tissus parostaux qui doit décider le choix du procédé, en tenant grand compte toutefois de l'âge du malade et de l'ancienneté de l'affection.

Chez les enfants, la flexibilité des côtes et des cartilages qui les complètent est telle que l'assouplissement des parois de la poitrine par le désossement costal ne peut avoir que de très rares indications. L'incision de la plèvre, l'aspiration continue et, dans les formes plus graves, la résection d'une petite portion d'une des côtes inférieures, suffiront dans l'immense majorité des cas. Nous n'avons jamais fait pour notre part la résection multicostale au-dessous de l'âge de douze ans[3]. La résection unicostale, simplement évacuatrice, nous a suffi dans les cas que nous avons eu à traiter; mais la résection multicostale est par elle-même si bénigne qu'il ne faudrait pas hésiter à y recourir, si l'induration ou l'ossification des tissus sous-pleuraux empêchaient, malgré une ouver-

1. Bouveret en avait réuni 78 cas en 1888. Sur ce nombre, il avait trouvé 23 guérisons complètes; 6 guérisons avec persistance de la fistule; 23 améliorations simples; 3 résultats nuls; 8 morts promptes; 9 morts quelques mois après l'opération; 4 résultats encore inconnus. — *Traité de l'empyème*, p. 868.

2. En 1859, lorsque nous voulions démontrer la technique des résections sous-périostées que les chirurgiens d'alors, et surtout les anatomistes, regardaient comme à peu près impossibles, nous pratiquions des résections multiples des côtes et nous désossions le thorax sur une étendue plus ou moins grande sans ouvrir la plèvre. Mais à cette époque on redoutait trop les opérations sur les os, pour avoir l'idée de désosser le thorax comme opération préliminaire. Nous avions perdu de pyohémie, une jeune fille de 15 ans, que Follin nous avait fait opérer dans son service à l'hôpital Necker, et nous étions peu porté à multiplier les indications de cette opération.

3. Il est vrai que nous avons eu rarement à traiter des empyèmes chez les très jeunes enfants, notre clinique ne les recevant qu'exceptionnellement à cet âge.

ture permanente, le rapprochement des parois. Ces cas nous paraissent devoir être tout à fait exceptionnels.

A. *Inconvénients de la méthode sous-périostée pour la résection multicostale. — Manière de procéder pour diriger la reconstitution ultérieure de la paroi thoracique et éviter les réossifications trop rapides chez les jeunes sujets.* — Dans la jeunesse, jusqu'à trente ans et au delà, la résection sous-périostée expose à la régénération rapide de l'os, et par cela même a un arrêt dans la rétraction centripète de la paroi thoracique. L'os nouveau reste longtemps mou et flexible, mais dans quelques cas il devient bientôt assez résistant pour faire perdre à l'opération son principal avantage. De plus, l'ossification est souvent exubérante, extra-périostique, ce qui s'explique par l'hyperplasie qu'ont déjà subie les tissus conjonctifs au voisinage de la plèvre enflammée. Aussi peut-on rencontrer, au bout de quelque temps, non pas seulement des arcs costaux de nouvelle formation, mais une plaque osseuse continue, une véritable cuirasse, formée par la fusion de toutes les côtes néoformées et l'ossification des muscles intermédiaires.

C'est pour éviter ces inconvénients qu'il vaut mieux pratiquer des résections parostales, enlever le périoste avec l'os dans les cas où les tissus sous-jacents sont souples, quoique épaissis, et pratiquer une excision complète de la paroi thoracique, c'est-à-dire de toute son épaisseur sur une hauteur suffisante, en proportion avec l'étendue du foyer. C'est surtout lorsque la plèvre est ossifiée ou doublée de plaques calcaires (calcification simple ou ossification) qu'il faut faire des excisions totales de la paroi.

Voici comment nous procédons chez les sujets que leur âge expose à une prompte régénération osseuse et qui ne présentent pas d'épaississement exagéré de la plèvre et du tissu conjonctif sous-pleural :

Après avoir découvert la côte sans la dénuder de son périoste, nous faisons une incision périostique sur son bord supérieur et une autre sur son bord inférieur pour délimiter la portion du périoste que nous voulons enlever avec l'os. Ces deux incisions longitudinales sont réunies par deux petites incisions perpendiculaires sur les points où l'on se propose de faire la section de l'os; puis nous décollons le périoste de la face interne comme pour faire une résection sous-périostée. Nous réséquons la côte et enlevons ainsi l'os avec son périoste externe, le périoste interne étant laissé adhérent à la plèvre épaissie. La résection se trouve extra-périostée en dehors, sous-périostée en dedans.

Nous extirpons ensuite secondairement le périoste interne par dissection avec le bistouri, afin d'avoir une paroi plus souple et non ossifiable.

Au voisinage de la plèvre enflammée, les côtes acquièrent quelquefois un volume relativement énorme et une grande dureté. On dirait des *côtes de bœuf*. Dans un cas, nous n'avons pu les couper avec la cisaille

et nous avons dû recourir à la scie à chaîne. Nous cassâmes une excellente cisaille qui nous avait souvent servi à sectionner des os durs et qui paraissait assez solide pour nous faire surmonter toutes les difficultés de ce genre ou du moins pour résister à l'effort de nos mains. L'os avait une densité exceptionnelle. Notre malade guérit à la longue, mais par le rétrécissement graduel de la cavité pleurale, dû plutôt à la rétraction cicatricielle du foyer suppurant qu'à l'assouplissement des parois thoraciques. Ces cas sont très défavorables pour la rétraction de la grille costale; il faut réséquer une grande longueur des arcs osseux.

Dans ces résections multicostales pour empyème chronique qui exigent une fenêtre d'une grande hauteur, le mieux est de faire une grande incision longitudinale, avec des incisions perpendiculaires à son extrémité pour délimiter deux lambeaux. La forme de l'incision cutanée importe peu, du reste: on peut faire indifféremment un lambeau à base supérieure ou deux volets latéraux; l'essentiel est de se donner un jour suffisant. La division des artères n'a aucune importance; on lie celles que l'on ouvre. Ce sont les hémorrhagies en nappe, provenant de la plèvre, qui sont le plus à redouter. On les arrête par le tamponnement avec la gaze iodoformée. La lésion des nerfs intercostaux entraîne nécessairement une anesthésie du lambeau antérieur, mais les anastomoses entre les différents nerfs intercostaux ramène à la longue un certain degré de sensibilité.

Les résections multicostales étendues amènent nécessairement des déformations permanentes de la poitrine : dépression profonde, courbure vertébrale ; mais ce sont là des inconvénients nécessaires et qui ne doivent pas arrêter l'opérateur lorsque la résection est bien indiquée. Les pleurésies purulentes qu'on laisse suppurer pendant des années finissent aussi par amener des déformations analogues, moins profondes sans doute, mais plus désavantageuses en réalité ; car c'est parce qu'elles n'ont pu se produire suffisamment que la suppuration a eu une si longue durée.

B. *Des limites à donner à la résection multicostale; nombre des côtes à réséquer; longueur des fragments. — Dangers des guérisons trop rapides.* — La question délicate dans la résection multicostale, c'est de déterminer le nombre de côtes qu'il faut exciser et la longueur qu'il est nécessaire d'en retrancher.

Si le principe sur lequel est fondée cette opération est juste, les résections les plus étendues seront les meilleures. On veut mobiliser une paroi, il faut donc la désosser le plus possible. Mais en chirurgie, rien n'est aussi dangereux que les principes absolus, et quelque partisan que nous soyons de la résection multicostale, nous croyons que dans beaucoup de ces opérations, on a exagéré le principe et qu'on aurait mieux fait de se borner à des excisions plus économiques.

C'est l'ancienneté de la lésion, l'épaisseur et la consistance des tissus sous-pleuraux, la présence des ossifications intercostales, et surtout l'état d'imperméabilité du poumon qui plaideront en faveur des larges et longues excisions. En pareil cas, il faut faire des brèches étendues; et si l'on trouve les tissus sous-pleuraux et paracostaux ossifiés ou épaissis (on rencontre dans quelques cas extrêmes des épaisseurs de deux centimètres), on doit faire des *excisions totales* de la paroi et ne laisser que la peau et les muscles qui recouvrent les côtes.

Mais dans les cas récents, de gravité moyenne, chez les sujets au-dessous de vingt-cinq ans, il ne faut pas abuser des larges excisions. La résection de deux, trois ou quatre côtes sur une longueur de quatre ou cinq centimètres, nous paraît le plus souvent suffisante. et dans beaucoup de cas même, une résection simplement évacuatrice, de une ou deux côtes, en un point suffisamment déclive, permettant de drainer largement le foyer et empêchant toute rétention du pus, mettra fin aux accidents et fera obtenir une guérison définitive[1].

Toutes choses égales d'ailleurs, la guérison sera plus rapide après les résections étendues; *mais c'est justement dans la recherche d'une guérison trop rapide que peut être l'erreur*. Dès qu'il n'y a plus d'infection, plus de fièvre, que le malade mange, dort comme à l'état normal, se lève et se promène, on peut attendre patiemment le comblement de la cavité par les processus naturels de guérison, et surtout par le retour de la perméabilité pulmonaire. Il vaut mieux laisser des drains deux mois de plus, que de rétrécir la poitrine d'une manière indélébile. Le malade suppurera un peu plus longtemps que si on lui avait fait de plus larges excisions, mais son état physiologique sera bien meilleur dans l'avenir. Il aura une capacité pulmonaire plus grande et des côtes plus dilatables. Inutile de dire que la résection multicostale réussira surtout dans les empyèmes non tuberculeux consécutifs à des infections aiguës. La crainte de tubercules latents doit toujours faire réserver le pronostic.

1. La résection sous-périostée unicostale est une opération si simple, et qui a si peu d'inconvénients au point de vue de la forme ultérieure du thorax qu'on ne saurait trop la recommander comme méthode générale de traitement de l'empyème grave. Dans l'antiquité, Hippocrate, ou, du moins, ses disciples avaient recommandé de perforer la côte, et, il y a une quarantaine d'années, le procédé de la trépanation costale avait été préconisé à Lyon, par Reybard. La crainte qu'on avait de toucher les os, à cette époque (1840-1860), fit que l'opération de Reybard ne fut pas prise en grande considération. En 1862, Roser proposa la résection costale dans le but de vider plus facilement la plèvre; ce fut là la meilleure solution du problème. Plus notre expérience s'étend, plus nous préférons cette opération à toutes les autres à cause de la simplicité et de la rapidité de son action dans les empyèmes encore récents. Faite en temps opportun, elle prévient la nécessité de la résection multicostale.

La suppression d'un fragment de côte facilite les pansements, assure l'écoulement du pus, fait tolérer le drainage et dispense de l'emploi des canules rigides ou des écarteurs des côtes (*griffes divergentes*, t. II, p. 440) que nous avions recommandées autrefois pour tenir les côtes écartées et assurer le libre écoulement du pus. Avec une brèche costale permanente, tout se simplifie.

D. — DU LIEU D'ÉLECTION POUR LA RÉSECTION MULTICOSTALE. — RÉSECTION POSTÉRO-LATÉRALE. — DANGER DES RÉSECTIONS ANTÉRO-LATÉRALES AU POINT DE VUE DE L'ACCROISSEMENT ULTÉRIEUR DE LA CAGE THORACIQUE.

Il faut faire la résection costale, dans les cas d'empyème, aussi en arrière que possible pour l'écoulement du pus. Quand le malade est couché, la cavité se vide naturellement et constamment; mais pour obtenir un assouplissement aussi complet que possible de la paroi thoracique, il faut en enlever une grande longueur. L'opération limitée en arrière par le relief de la masse du sacro-lombaire peut se pratiquer en avant jusqu'à l'extrémité de la côte, c'est-à-dire jusqu'au cartilage costal. Les résections multicostales seront donc en réalité latérales. C'est dans cette région que la côte est superficielle et peut être abordée, du moins pour les côtes moyennes, sans lésion de muscles importants.

D'après Homen[1] cette région latérale, limitée en avant par le relief du grand pectoral et en arrière par le bord antérieur du grand dorsal, présente les dimensions suivantes :

Troisième côte	3,6	centimètres.
Quatrième côte.	5,5	—
Cinquième côte	8,6	—
Sixième côte	10,4	—
Septième côte	7,7	—
Huitième côte	3,1	—

Ces limites ne sont pas des barrières absolues, loin de là; on les dépassera en écartant les muscles ou en incisant leur bord. Le grand dorsal surtout doit être souvent intéressé. La résection porte presque toujours sur les côtes moyennes. D'après les statistiques de Bouveret, les quatrième, cinquième, sixième, septième et huitième côtes sont le plus fréquemment intéressées. On comprend facilement que les deux côtes supérieures, la première surtout, et les deux côtes inférieures ne soient pas réséquées dans les cas d'empyème. Les deux premières, à cause de la difficulté et des dangers de leur résection; les deux dernières, parce qu'elles sont flottantes et qu'elles ne peuvent s'opposer à la rétraction de la paroi. Les neuvième et dixième, à cause de leurs rapports avec le diaphragme et de la facilité qu'a ce muscle de se rapprocher d'elles, exigent moins souvent la résection que les côtes situées au-dessus.

La résection des côtes ne doit se faire en avant que lorsque le siège de la poche purulente l'exige. Dans les ostéites costales, le siège de la lésion indiquant le lieu de la résection, il en est autrement; mais quand on opère en vue de mobiliser la paroi thoracique, il ne faut pas toucher au cartilage où à l'union chondro-costale, car ce sont ces parties de la

1. *Archiv für klinische Chirurgie*, 1881.

côte les plus flexibles et celles qui se prêteront le mieux dans l'avenir aux changements de forme du thorax.

Chez les enfants, il y a une autre raison qui doit nous faire éloigner de cette région : c'est la crainte d'enrayer le développement de la côte et de rendre définitives et progressives les déformations du thorax qui suivront la résection multicostale. Il ne faut pas oublier, en effet, que la partie antérieure ou juxta-chondrale de la côte répond à la région juxta-épiphysaire des os longs et que l'extrémité externe du cartilage représente le principal cartilage d'accroissement. Des expériences que nous avons faites autrefois sur les jeunes animaux, et sur lesquelles nous nous sommes appuyé dans notre communication au troisième Congrès de Chirurgie, en 1888[1], nous ont montré que la résection ostéo-chondrale des côtes amenait un rétrécissement considérable de la cage thoracique, tandis que la résection de la portion ossifiée (résection diaphysaire) ne produisait pas d'effet appréciable lorsqu'on faisait une opération sous-périostée. Si l'on pratiquait une résection sous-périchondrique, on pourrait bien faire reproduire la partie cartilagineuse de la côte, mais on ne lui redonnerait pas sa couche de cellules fertiles, et elle ne servirait que d'une manière insuffisante à l'allongement ultérieur de l'os. C'est surtout lorsque la résection aura porté sur un grand nombre de côtes que le développement du thorax sera entravé. D'après ce que nous avons dit sur la tendance à la guérison des empyèmes de l'enfance, lorsqu'ils sont suffisamment ouverts, il suffit à cet âge de réséquer un petit fragment d'une côte, de deux au plus, pour répondre à l'indication importante, l'écoulement facile du pus. Cet écoulement assuré, la paroi est assez flexible pour revenir peu à peu sur elle-même, et le poumon est assez souple pour aller la trouver.

La scoliose qui se produit après la résection multicostale tend à diminuer après la guérison, lorsque le poumon a repris sa perméabilité. Il en est de même, du reste, dans les empyèmes des jeunes sujets guéris sans résection costale. L'assouplissement des tissus cicatriciels et l'exercice des muscles qui tendent à remettre la colonne vertébrale dans la rectitude sont des éléments importants dans ce redressement spontané ; mais il se produit aussi dans la côte un allongement dû à l'hyperplasie de son principal organe d'accroissement, c'est-à-dire de la couche d'ossification du cartilage costal. On constate là un processus hyperplasique, comme dans les os des membres où le cartilage de conjugaison conservé devient

1. Une série de communications intéressantes sur la résection multicostale fut faite à cette session par MM. Le Fort, Thiriar, J. Bœckel, Delorme, Bouilly, etc. M. Bouilly présenta au Congrès plusieurs des sujets qu'il avait opérés par de larges excisions costales. — A Lyon, où cette opération avait pris naissance et avait été déjà pratiquée un grand nombre de fois par tous les chirurgiens des hôpitaux, M. Bouveret venait de réunir, dans son important *Traité de l'Empyème*, tous les documents déjà publiés sur la question.

le siège d'une suractivité végétative qui peut compenser une partie du déficit osseux amené par la résection. (Voy. Chap. XXVI.)

Pour favoriser à son maximum la rétraction concentrique des fragments d'une côte dont la continuité est interrompue, il faudrait la réséquer le plus possible en arrière. Le fragment antérieur, en partie cartilagineux, est de beaucoup le plus souple. Il est attaché au sternum par une articulation chondro-sternale, et il y a, entre le cartilage et la portion osseuse de la côte, une synarthrose ostéo-chondrale qui ne jouit pas de mouvements apparents à l'état normal, mais qui présente toutes les conditions propres à favoriser la flexion progressive de la portion osseuse de la côte sur le cartilage. Grâce au travail continu d'ossification qui se fait à ce niveau, il y a constamment une couche de cartilage qui est en train de se médulliser avant de s'ossifier, comme dans tous les cartilages d'accroissement. En arrière, au contraire, la côte est retenue solidement contre les corps vertébraux et les apophyses transverses, de sorte que le fragment postérieur ne peut se rapprocher du centre du thorax que par l'élasticité de son tissu[1] ou en faisant céder peu à peu les ligaments qui le retiennent. D'où nous concluerons que plus le fragment mobile et souple sera long, plus vite sera comblée la cavité pleurale. C'est donc une raison de plus pour faire les excisions à la partie postérieure de la région latérale du thorax.

E. — DE LA RÉSECTION DES CÔTES DANS LES AFFECTIONS NÉOPLASIQUES. — EXOSTOSES DES CÔTES.

Les dangers de l'ouverture de la plèvre doivent faire reculer le plus possible ces opérations lorsqu'il s'agit de tumeurs bénignes (exostoses, ostéo-chondromes) qui ne menacent pas l'existence et qui ne produisent qu'une gêne modérée. Mais on doit passer outre quand il s'agit de néoplasmes de gravité moyenne dont la marche peut être arrêtée par une large ablation de l'os ou des os qui les supportent. Dans les tumeurs malignes, il vaut mieux laisser le malade mourir lentement que de lui infliger les perturbations physiologiques nécessairement attachées à l'extraction de sa tumeur et qui ne feront que rendre sa vie plus pénible sans la prolonger beaucoup. Aussi comprend-on que l'opération de Richerand n'ait pas eu beaucoup d'imitateurs.

Ces opérations ont été surtout pratiquées en Allemagne dans ces derniers temps. Fischer, Langenbeck, Israel, Maas ont fait de larges brèches à la paroi thoracique pour enlever des sarcomes ou des chondro-sarcomes. Les conditions différeront beaucoup selon que la tumeur sera simple-

1. Pour rendre plus mobile le segment postérieur de la côte, Wagner et Reverdin avaient proposé d'aller sectionner le segment postérieur entre la colonne vertébrale et le bord spinal de l'omoplate, après avoir fait une résection sur la paroi latérale. — Bouveret, *loc. cit.*

ment juxtaposée à la plèvre ou l'aura envahie. Une petite ouverture de la plèvre n'a pas grand inconvénient si l'on peut l'obturer immédiatement et si on la préserve des liquides septiques qui peuvent l'infecter. La pénétration de l'air produit sans doute des accidents de suffocation immédiate, mais passagers, si l'air n'entraîne pas avec lui de germes infectants. Il est bientôt toléré à moins qu'il n'ait pénétré en quantité considérable ; et encore, s'il ne se renouvelle pas et si l'ouverture pleurale est bouchée par un tampon de gaze iodoformée, il ne tarde pas, malgré la lenteur de la résorption, à être réduit à une quantité tolérable. Mais si l'on enlève une certaine étendue de la plèvre, l'occlusion directe n'est pas possible et ne peut se faire que par la réunion immédiate de la peau. C'est alors qu'on a à redouter les accidents graves et même rapidement mortels dus à la perturbation de l'équilibre thoracique et au déplacement brusque du cœur et des gros vaisseaux.

Autrefois l'ablation des tumeurs sarcomateuses ou chondro-cystiques était suivie d'accidents tellement graves, qu'il valait mieux les abandonner à elles-mêmes. En les laissant évoluer naturellement, elles pouvaient mettre des années à se propager à la plèvre et à infecter le sujet. Mais aujourd'hui il y a tout avantage à les opérer, et l'on peut espérer obtenir des résultats durables en les enlevant. On retarde toujours l'infection générale, à moins qu'il ne s'agisse de ces formes malignes dont les limites sont difficiles à préciser et qui ont déjà infecté la plèvre et le poumon. En opérant de bonne heure, on peut réséquer la côte sans ouvrir la plèvre; mais pour les néoplasmes les plus bénins en apparence, on ne peut déterminer *a priori* leurs limites profondes et l'on doit porter un pronostic très réservé.

Les côtes sont assez souvent le point de départ d'exostoses ou d'ecchondroses qu'il faut s'abstenir d'enlever tant qu'elles n'occasionnent pas d'accidents, et surtout s'il s'agit d'exostoses liées à la croissance du squelette. Nous en avons enlevé de pédiculées, en les excisant à leur base, mais sans réséquer toute l'épaisseur de la côte.

La région sus-claviculaire est le siège d'exostoses qui tiennent soit à la première côte, soit à l'apophyse transverse de la septième cervicale, et peut-être à une côte surnuméraire en rapport avec cette vertèbre. Ces exostoses donnent souvent lieu à des accidents névralgiques rebelles et à des phénomènes de compression artérielle (diminution du pouls; refroidissement du membre). Nous en avons observé un certain nombre qui présentaient la symptomatologie la plus variée[1]. Quelques-unes de

1. C'est chez les femmes qu'on les rencontre surtout. Nous en avons observé deux cas dans lesquels l'exostose était double et symétrique. Dans un cas, la malade, très névropathe d'ailleurs, ne souffrait que d'un côté; dans l'autre, les douleurs étaient nulles bien que l'exostose fût aussi saillante que chez la première malade. Il s'agissait d'une femme de la campagne touchant à la cinquantaine chez qui nous découvrîmes par hasard cette double exostose. Elle n'en avait jamais souffert.

ces exostoses, quoique très développées et multilobées, donnent lieu à peu d'accidents, tandis que d'autres, plus petites et à peine saillantes, sont accompagnées de douleurs assez vives pour légitimer une intervention. Mais, à part l'excision de saillies comprimant l'artère ou de lobules proéminents et pédiculés, l'opération nous paraît devoir être aléatoire, à cause de la variété des rapports que peut affecter l'exostose avec les nerfs du plexus brachial. Plusieurs fois, du reste, nous avons vu ces douleurs cesser spontanément à la fin de la croissance[1].

F. — DES RÉSECTIONS DES CÔTES COMME OPÉRATIONS PRÉLIMINAIRES POUR ABORDER LE POUMON OU LE PÉRICARDE.

La résection de la deuxième ou de la troisième côte est le moyen le plus direct d'aborder les cavernes du poumon et de faire sur le sommet de cet organe les opérations qui peuvent être nécessaires. On trouve souvent le poumon adhérent à ce niveau et on peut l'inciser directement; mais nous croyons que c'est là une méthode dangereuse, parce qu'on n'est jamais sûr de l'adhérence complète et que la moindre fissure peut amener l'infection consécutive de la plèvre. Nous préférons, une fois la côte enlevée, appliquer une bande de pâte de Canquoin pour produire une eschare et provoquer des adhérences tout autour, On incise ensuite l'eschare et l'on pénètre, sans danger d'ouvrir la plèvre, dans le foyer du poumon.

Nous conseillons aussi de procéder par la résection costale pour

1. Il y a quatre ans, nous avons eu à traiter une jeune fille de vingt ans, qui avait été prise depuis quelques jours de douleurs vives dans le bras et la main gauche avec sensation de refroidissement et de fourmillements dans les doigts. Ces douleurs étaient dues à une exostose de la première côte qui avait pris tout d'un coup un accroissement sensible. Depuis quelques années, cette jeune fille avait éprouvé de loin en loin des symptômes analogues, mais très atténués. Ils se dissipaient d'eux-mêmes au bout de quelques jours. Au moment où la malade vint nous demander nos conseils, elle avait été traitée déjà par notre collègue le professeur Boudet qui, en présence de l'insuccès des applications calmantes, pensa qu'une intervention chirurgicale pourrait être nécessaire, et il nous l'adressa dans ce but. On sentait dans le creux sus-claviculaire une exostose mamelonnée, adhérente à la première côte, et se prolongeant en arrière, sans qu'on pût en déterminer les limites en ce sens. Elle soulevait la clavicule et comprimait l'artère et les nerfs sous-claviers. Quand le bras était pendant, les battements de la radiale ne pouvaient pas être sentis; ils étaient sensiblement diminués dans toutes les positions. Il était difficile de se rendre compte de la position exacte des nerfs; plusieurs pouvaient être à la rigueur englobés dans l'exostose ou du moins logés dans ses dépressions interlobulaires. Malgré la vivacité des douleurs, nous ne nous pressâmes pas d'intervenir; nous pensions que nous avions affaire à une *poussée de croissance* qui pourrait s'arrêter d'elle-même. Aussi avant de procéder à la résection de la clavicule ou à l'excision par fragmentation des parties saillantes de l'exostose (elle était sessile et confondue avec la côte par sa base d'implantation), eûmes-nous recours d'abord aux frictions mercurielles, à l'iodure de potassium à l'intérieur, aux bains prolongés, etc. Au bout de deux mois et demi, tout était rentré dans l'ordre. La poussée ostéogénique, qui avait porté sur le périoste et les couches sous-périostiques et probablement aussi sur les tissus parostaux de l'exostose, s'était arrêtée, et le paquet vasculo-nerveux paraissait avoir retrouvé son indépendance. Les battements de l'artère humérale étaient restés seulement un peu plus faibles de ce côté. Depuis lors, cette jeune fille s'est mariée, et n'a jamais plus souffert.

aborder la péricarde. Quand on l'incise dans un espace intercostal, on ne voit pas ce qu'on fait et l'on peut faire porter le bistouri sur un autre point que celui où existe la couche la plus épaisse du liquide. En réséquant le cartilage de la cinquième côte, on découvre un large espace et l'on peut choisir le lieu de l'incision, sans crainte de s'égarer. Malheureusement dans le cas où cette opération est indiquée, l'état du malade est tel qu'on ne doit guère penser à l'anesthésie générale par l'éther ou le chloroforme ; mais on peut anesthésier la peau, et l'opération n'est en elle-même ni longue, ni difficile. Une fois la peau incisée, la douleur n'est pas très vive et l'on peut assez rapidement retrancher le cartilage costal avec le bistouri. Dès le XVIIe siècle, on avait recommandé d'aborder le péricarde en trépanant le sternum (Riolan) au moyen d'une large couronne, appliquée un peu au-dessous de l'endroit où le cartilage de la cinquième côte s'unit au sternum. Au commencement du siècle (1818), Skülderup renouvela cette proposition, qui depuis lors est signalée dans les livres classiques sans qu'on cite beaucoup de cas où elle ait été mise en pratique[1]. Le seul reproche que nous fassions à cette opération, c'est qu'elle est longue à exécuter, et nous pensons qu'il y a tout avantage à la remplacer par une opération plus simple et plus rapide, qui donnera autant de jour. C'est là l'avantage que nous paraît présenter l'opération suivante :

PROCÉDÉ POUR LA RÉSECTION DU CARTILAGE DE LA CINQUIÈME CÔTE COMME OPÉRATION PRÉLIMINAIRE DE L'INCISION DU PÉRICARDE.

On reconnaît d'abord le cartilage de la cinquième côte, et l'on fait dans sa direction une incision transversale de 6 centimètres, à égale distance de ses bords supérieur et inférieur. Cette incision commence sur la ligne médiane, au niveau du sternum, par bien découvrir l'articulation chondro-sternale. On dénude rapidement le cartilage pour pouvoir le saisir et le soulever avec un petit davier-érigne. On enfonce alors le bistouri au niveau de l'articulation chondro-sternale pour séparer et libérer l'extrémité sternale du cartilage. A mesure qu'on le sépare, on le soulève avec le petit davier-érigne ; puis on le divise à son extrémité costale, toujours avec le bistouri. Cette opération est rapidement faite et on ne risque de blesser que les organes qu'un coup de bistouri donné dans l'espace intercostal eût plus sûrement lésés ; c'est-à-dire l'artère mammaire interne ou un prolongement anormal de la plèvre. Or la blessure de l'artère faite dans un espace ouvert n'a aucune gravité ; on la lie facilement. Elle n'est embarrassante que lorsqu'elle est faite dans un espace étroit où l'on ne peut ni le saisir ni le lier.

§ II. — Des résections du sternum et de l'ablation totale de cet os. Résection de l'appendice xiphoïde.

Nous avons déjà rapporté *in extenso*, dans notre Introduction (p. 9), le célèbre cas de Galien qui fournit le premier exemple de résection de

1. Malle (*Traité d'anatomie chirurgicale et de médecine opératoire*, édit. de 1855, p. 888), cite l'observation d'une juive d'Alger sur laquelle il pratiqua cette opération.

sternum. Il s'agissait probablement d'une nécrose de l'os, encore adhérente, et Galien eut la hardiesse de l'enlever, malgré le voisinage du cœur et des gros vaisseaux. Le péricarde était à nu dans le fond de la plaie laissée par l'ablation de l'os. Le malade guérit.

Il se passa une longue série de siècles avant que cette opération fût renouvelée. Il est bien question de la trépanation du sternum dans A. Paré[1], qui faisait remarquer que cette opération, préconisée par Colombus, dans les cas d'abcès du médiastin, n'avait pas d'indications bien précises; mais il faut arriver au célèbre mémoire de La Martinière, pour trouver des faits cliniques en faveur de la trépanation et de la résection du sternum dans les fractures par armes à feu, les caries et les abcès sous-sternaux. La Martinière cite plusieurs observations dans lesquelles la trépanation du sternum a été le commencement d'excisions plus étendues et de véritables résections, complétées avec le ciseau et les divers instruments propres à découper et à enlever les os.

A la fin du siècle dernier et au commencement du nôtre (Percy, Larrey, Genouville et Boyer, Jœger, etc.) renouvelèrent ces opérations. En 1860, Rizzoli enleva le sternum presque tout entier dans un cas de nécrose encore adhérente. Il ne laissa que l'appendice xiphoïde. En 1863, nous pratiquâmes la résection de la plus grande partie de l'os par la méthode sous-périostée, méthodiquement appliquée. Dans ces derniers temps, on a extirpé la presque totalité du sternum pour des néoplasmes qui avaient profondément altéré sa structure et faisaient plus ou moins saillie dans la médiastin (König[2]). Ces diverses opérations présentent entre elles de très grandes différences au point de vue des dangers qu'elles font courir, du résultat qu'on peut en attendre et de la technique à employer; la structure et les rapports du sternum le font comprendre facilement.

A. — STRUCTURE ET RAPPORTS DU STERNUM AU POINT DE VUE SPÉCIAL DES RÉSECTIONS. STRUCTURE AUX DIVERS AGES : FORMES DIVERSES DES OSTÉITES SPONTANÉES.

Le sternum est un os plat, spongieux, d'une consistance relativement faible ; il est donc par sa structure très favorable à l'application du trépan et à la manœuvre des divers instruments propres à opérer l'excision de son tissu. Mais il est en rapport intime, quoique variable, par sa face postérieure avec les plèvres, le péricarde, et sa résection expose à la lésion de ces divers organes, si l'on dépasse en arrière ses limites, et si l'on ne procède pas avec l'attention et la lenteur qui sont nécessaires dans toute région dangereuse. La résection de la partie supérieure de sternum, de la poignée, expose particulièrement à la lésion des troncs veineux bra-

1. *Édition de Malgaigne*, t. I, p. 184. — *Du médiastin.*
2. *Mémoire sur l'opération du trépan au sternum*, in *Mémoires de l'Académie royale de chirurgie.*

chio-céphaliques. Ces rapports seront tout particulièrement redoutables dans les résections pour lésions traumatiques récentes et pour néoplasmes; mais dans les inflammations chroniques, dans les ostéites tuberculeuses ou nécrotiques, les organes profonds sont protégés par l'épaississement du périoste, des muscles qui le doublent en arrière et par l'infiltration des couches celluleuses parostales. Dans plusieurs résections que nous avons pratiquées, nous avons trouvé en arrière une barrière épaisse, fortifiée par des plaques ostéoïdes qui rendaient la blessure des organes profonds à peu près impossible pour un opérateur tant soit peu attentif. Il n'en est pas de même malheureusement pour les lésions sarcomateuses; tout en repoussant les sacs séreux et les vaisseaux, la tumeur leur adhère bientôt plus ou moins.

Au point de vue anatomique, comme au point de vue du siège des lésions pathologiques, le sternum est composé de trois parties essentielles : la poignée ou pièce supérieure, le corps ou partie moyenne et la pièce inférieure ou appendice xiphoïde. Ces pièces restent indépendantes jusqu'à un âge très avancé; la poignée ne se soude au corps de l'os que vers 60 ou 70 ans[1]. L'appendice xiphoïde qui est très long à s'ossifier, puisqu'on le trouve souvent complètement cartilagineux chez les sujets au-dessus de 10 ou 15 ans, ne se soude au corps de l'os que de 50 à 60 ans. Le corps se développe par un nombre de points d'ossification très variable. On en distingue généralement quatre après la réunion des points primitifs bilatéraux qui sont au nombre de 12 ou 16.

Cette indépendance persistante des trois pièces du sternum nous explique pourquoi on a si rarement l'occasion d'enlever le sternum tout entier dans les cas d'ostéite spontanée. La tuberculose peut sans doute se développer simultanément sur les diverses pièces, mais cela est tout à fait exceptionnel. Pour notre part, nous n'avons jamais eu l'occasion d'enlever le sternum tout entier; c'est sur le corps principalement qu'ont porté nos opérations de résection. Nous avons bien rencontré une ostéite presque totale, mais nous nous sommes dispensé de réséquer toute la poignée qui était seulement altérée superficiellement sur son bord inférieur, par la propagation de la lésion primitive. Une abrasion de ce bord fut seule nécessaire. D'autre part, nous avons eu plusieurs fois à exciser ou à abraser la première pièce, les autres parties étant restées indemnes. C'est la persistance de l'articulation entre la première et la deuxième pièce qui explique cette indépendance des lésions.

Les tubercules centraux qui ont pour origine le tissu spongieux du sternum usent, en se développant, la couche compacte qui les circonscrit en avant et en arrière, et peuvent perforer l'os de part en part. Selon que la médullisation aura été plus rapide en arrière ou en avant, le foyer

1. D'après Gray la soudure complète de la poignée ne s'est rencontrée que 4 ou 5 fois sur 70 sujets âgés de plus de 60 ans. — Testut. *Traité d'anatomie humaine*, t. I.

se dirigera et se développera plus tôt vers le médiastin ou vers la peau. On voit ces tubercules se manifester à l'extérieur, tantôt après avoir formé un foyer profond, tantôt sans avoir dépassé la lame compacte postérieure.

L'articulation du sternum avec les cartilages costaux explique la fréquence de l'invasion de ces organes et la nécessité de leur ablation. Souvent le pus fuse au-dessous d'eux et force à les réséquer plus loin qu'on ne l'avait pensé tout d'abord. Dans cette opération, on est exposé à la lésion de la mammaire interne qui suit le bord externe du sternum à un centimètre en moyenne en dehors. Au niveau de la poignée, elle est plus rapprochée du bord de l'os. Il ne faut pas compter sur un rapport exact et identique chez tous les sujets, mais en longeant le bord du sternum et en séparant les cartilages au niveau de l'articulation on sera toujours en dedans du vaisseau. Cette artère est quelquefois flottante au milieu des fongosités (La Martinière, Le Dentu)[1], et on est exposé à la déchirer si l'on n'apporte pas la plus grande attention dans l'abrasion du foyer. Mais *sa ligature est facile lorsqu'une brèche a été déjà faite sur son trajet;* aussi, si l'on était embarrassé, conseillerions-nous de réséquer un cartilage de plus pour agrandir l'espace par où l'on pourra la saisir. Sans cela, il peut quelquefois être difficile de l'atteindre. Verneuil fut obligé, dans une opération qu'il pratiqua en 1870, d'arrêter l'hémorrhagie par la forci-pressure. Il saisit l'artère avec une pince à pression qu'il laissa en place pendant quarante-huit heures.

B. — MANUEL OPÉRATOIRE DE LA RÉSECTION ET DE L'ABLATION TOTALE DU STERNUM. MÉTHODE SOUS-PERIOSTÉE; MÉTHODE PAROSTALE.

La résection devra être toujours pratiquée par la méthode sous-périostée, sauf dans le cas de lésions néoplasiques récidivantes pour lesquelles il faudra recourir à la méthode parostale et procéder par une dissection lente et minutieuse à l'isolement de l'os.

Dans le cas de lésions tuberculeuses, avec séquestres, amas de fongosités, et limites indécises de l'ostéite, on procédera le plus souvent par la combinaison du trépan et des autres instruments propres à fragmenter l'os et à en opérer l'excision parcellaire. Si les limites peuvent être suffisamment déterminées après la mise à nu du sternum, un trait de scie, qui divisera seulement la plus grande partie de l'épaisseur de l'os, peut être donné pour tracer la voie aux autres instruments d'excision. On achève ensuite la section avec la cisaille ou les daviers coupants. Une

1. Voyez une thèse récente soutenue devant la Faculté de Paris, par Roulliès. *De la résection du sternum,* 1888. Dans cette thèse sont recueillies 32 observations anciennes ou modernes des résections du sternum (sans compter les statistiques d'Otis) : 4 traumatiques, 14 pour lésions tuberculeuses; 5 pour lésions néoplasiques; 5 comme opérations préliminaires pour aborder des tumeurs ou des collections profondes.

fois la pièce détachée sur un de ses bords on la soulève, et on achève sa dénudation en arrière. On la relève ou de haut en bas ou de bas en haut, par la section de l'appendice xiphoïde, selon le siège de la lésion et la facilité qu'on a d'agir de l'une ou de l'autre manière.

Une fois qu'une brèche a été faite sur le centre ou les bords de l'os, on excise commodément et sûrement ce qu'on veut. Le couteau-gouge nous a rendu les plus grands services en pareil cas. On rencontre souvent chez les jeunes sujets de larges masses quadrilatérales répondant aux pièces constitutives de l'os, qui sont en partie isolées par une médullisation périphérique. On les enlève sans peine après les avoir dépouillées de leur périoste sur leur face superficielle. Par cette brèche, on poursuit la résection jusqu'au delà des limites de la lésion.

Pour les résections étendues, nous procédons de la manière suivante :

On fait une incision médiane le long du sternum, comprenant la peau et tous les tissus sous-jacents jusqu'au périoste inclusivement. Sur les extrémités de cette incision longitudinale, on fait tomber deux incisions perpendiculaires (incision en H), ce qui permet de détacher et de soulever un lambeau de chaque côté, c'est-à-dire un double volet latéral. En prolongeant les deux incisions perpendiculaires, on peut découvrir la cage thoracique jusqu'au delà des cartilages costaux. On laboure le sternum avec le détache-tendon et on le dénude sur sa face antérieure. L'os mis à nu, on décide s'il faut en faire la résection ou le désarticuler au niveau de ses articulations latérales. On profite de l'indépendance des diverses pièces du sternum pour détacher séparément le corps de l'os qu'on soulève après avoir incisé les articulations chondro-sternales correspondantes. Puis on soulève la poignée de bas en haut, après l'avoir toutefois dénudée le plus complètement possible de son revêtement fibreux, avec le détache-tendon, au niveau de la fourchette sternale et des articulations sterno-claviculaires.

S'il s'agit d'une lésion organique et qu'on soit obligé de faire une ablation complète, il nous paraît indispensable de dégager l'extrémité supérieure par la résection de l'extrémité interne des deux clavicules. On se donne ainsi du jour pour manœuvrer dans la région la plus dangereuse, pour enlever les deux premiers cartilages costaux, et lier la mammaire interne à sa partie supérieure, si on la divisait. Il faut ensuite dégager le sternum latéralement, en incisant les cartilages costaux avec la plus grande précaution pour ne pas ouvrir la plèvre sous-jacente. Pour éviter les artères mammaires, on doit toujours inciser exactement au niveau des articulations chondro-sternales. En suivant cet interligne, on laisse l'artère en dehors. Pour opérer cette séparation, nous incisons directement avec le bistouri, en soulevant le cartilage en dehors au fur et à mesure qu'on le sépare du sternum. L'incision directe avec traction simultanée du cartilage en dehors est préfé-

rable au soulèvement du cartilage par un crochet passé au-dessous de lui. C'est en introduisant le crochet qu'on risque le plus de déchirer la plèvre, surtout pour le premier cartilage qu'on résèque. Un premier cartilage enlevé, on a une brèche qui permet de mieux voir ce qu'on a fait et de bien protéger les parties sous jacentes. On peut alors passer sous les divers cartilages un instrument mousse pour les isoler et les protéger.

C. — DE LA TRÉPANATION ET DE LA RÉSECTION DU STERNUM COMME OPÉRATIONS PRÉLIMINAIRES POUR ABORDER LES ORGANES PROFONDS.

Chassaignac avait depuis longtemps proposé[1] de réséquer une partie de la poignée sternale comme opération préliminaire de la ligature du tronc brachio-céphalique. Il perforait l'os, passait une scie à chaîne, faisait une section oblique en dehors vers une des articulations sterno-claviculaires, et terminait par une seconde section oblique de l'autre côté, de manière à découper en **V** à sommet inférieur. Mettant alors à découvert la veine brachio-céphalique gauche, il allait chercher l'artère en arrière de cette veine.

Dans ces derniers temps, Bardenheuer (de Cologne)[2] a mis en pratique l'idée de Chassaignac et a recommandé d'enlever la totalité de la poignée, l'extrémité interne de la clavicule et les cartilages des deux premières côtes. Il a plusieurs fois fait cette opération soit pour lier les gros vaisseaux de la région, soit pour aller vider des abcès sous-sternaux d'origine thyroïdienne ou bien pour extirper des fibromes du médiastin.

Nous n'avons pas eu l'occasion de faire la résection préliminaire de la poignée sternale pour lier les gros vaisseaux du cou; mais nous partageons l'opinion de Chassaignac et de Bardenheuer sur l'utilité de cette opération pour la mise à découvert du tronc brachio-céphalique. On se crée ainsi une voie large et directe. Nous ne procéderions pas, comme l'indique Chassaignac, par une petite perforation du sternum pour passer la scie à chaîne; nous préférerions tracer la voie avec la scie qu'on conduirait jusqu'à la table profonde de l'os exclusivement, puis avec le ciseau ou les cisailles nous détacherions le fragment osseux. Ou mieux encore, nous appliquerions une couronne de trépan au milieu du *manubrium*, et nous nous servirions de cette brèche centrale pour exciser la partie supérieure de l'os au moyen de cisailles coudées. Ces opérations devront être tout particulièrement faites avec la lenteur et

1. *Traité des opérations chirurgicales*, t. I, p. 345. « S'abtenir dans cette ligature, disait-il, de toute ablation partielle du sternum serait, à notre avis, un non-sens, une véritable absurdité chirurgicale ». Cette perforation du sternum pour découvrir le tronc brachio-céphalique avait été déjà proposée par Drivon qui recommandait de trépaner à la partie droite de la poignée (Richet. *Anatomie médico-chirurgicale*, p. 500), édit. de 1857).

2. *Die Resection des Manubrium sterni. — Aus dem ärztlichen Verein zu Cöln*; in *Deutsche medicin. Wochenschrift*, 1885, page 688.

les précautions que nous avons déjà recommandées. En arrière de la poignée du sternum, le périoste, assez épais par lui-même, est renforcé par les insertions des muscles sterno-thyroïdiens. Voici comment nous procédons sur le cadavre :

On applique d'abord au centre de la poignée, plus près du bord supérieur, une large couronne de trépan (de 3 centimètres), et on excise ensuite le bord supérieur avec les cisailles jusqu'aux limites de la clavicule. On se crée ainsi un jour suffisant pour isoler et lier les vaisseaux aussi bas que l'on veut, et l'on conserve la charpente extérieure de l'os. De cette manière, on ne sera pas exposé à la luxation des clavicules en dedans et au rétrécissement consécutif de l'ouverture supérieure du thorax. On peut agrandir, du reste, la brèche dans tous les sens et enlever par excision parcellaire la presque totalité de la poignée, au besoin. Mais lorsque la région est encombrée ou déformée par une tumeur (sarcome, prolongement d'un sac anévrysmal) et que le champ opératoire est masqué par des veines dilatées, une résection osseuse plus étendue sera nécessaire et, si l'on entreprend l'opération, il vaudra mieux retrancher d'abord l'extrémité sternale de la clavicule et, au besoin, les deux premiers cartilages costaux, comme l'a fait Bardenheuer.

La résection de l'appendice xiphoïde ne présente pas de danger quand on procède lentement par la méthode sous-périchondrique ou parachondrique. On peut isoler l'appendice et le sectionner à sa base avec un bistouri, ou en dégager d'abord la pointe. Dans ce dernier cas, on renverse le cartilage de bas en haut. On peut procéder de l'une ou de l'autre manière sans compromettre le péritoine pourvu qu'on aille avec précaution. Les insertions tendineuses et aponévrotiques forment à l'appendice une enveloppe suffisamment épaisse pour qu'on ne la dépasse pas avec le bistouri, et qu'on enlève la masse cartilagineuse ou ostéo-cartilagineuse sans nuire à la solidité de la paroi abdominale. En arrière, l'appendice xiphoïde est en rapport avec une couche celluleuse plus ou moins abondante qui existe entre les insertions du diaphragme et peut faire communiquer les cavités thoracique et abdominale.

La mobilité de cet appendice et la rareté de sa soudure complète font que, malgré les altérations de forme qu'il peut subir et le retournement de sa pointe en arrière, les fonctions de l'estomac ne sont guère gênées par sa présence. Nous n'avons jamais trouvé l'occasion de répéter l'opération de Linoli qui, en 1851, sectionna à sa base l'appendice xiphoïde et l'enleva. Il s'agissait d'un jeune homme de vingt-deux ans, tourmenté par des vomissements incoercibles et des douleurs vives à l'épigastre que Linoli attribua à la flexion de l'appendice en arrière. Les accidents cessèrent après cette opération.

Les ostéites des noyaux osseux xiphoïdiens sont rares, et nous n'avons jamais eu à les enlever dans nos résections. Nous avons seulement une

fois excisé le cartilage ossifié pour donner issue à un abcès du médiastin qui était venu s'ouvrir sur le bord gauche de l'appendice. Le pus s'écoulait difficilement, et au lieu d'agrandir l'ouverture par l'incision des parties molles, nous découpâmes l'appendice xiphoïde de manière à l'enlever presque complètement. Une trépanation au milieu de la troisième pièce du sternum et une résection du cartilage de la sixième côte nous permirent de drainer largement un vaste foyer sous-sternal, à prolongements très irréguliers, auquel nous ne pûmes pas découvrir d'origine osseuse, à moins qu'il ne vînt de la partie antérieure de la colonne vertébrale.

D. — DES SUITES IMMÉDIATES ET ÉLOIGNÉES DES RÉSECTIONS ET DE L'ABLATION TOTALE DU STERNUM. — TROUBLES CIRCULATOIRES ET RESPIRATOIRES. — NÉVRITE INTERCOSTALE; ACCIDENTS RÉFLEXES. — DÉFORMATIONS CONSÉCUTIVES DE LA CAGE THORACIQUE. — RÉGÉNÉRATION DE L'OS.

Les résections partielles (trépanation, excision du corps de l'os) qui ne dérangent pas la charpente thoracique et laissent à la clavicule et aux côtes leurs connexions normales, ne sont pas suivies de troubles sensibles dans les mouvements de la respiration. Mais dès que la continuité des cartilages costaux est interrompue sur une grande étendue, des troubles graves peuvent se montrer. Les côtes ne sont pas seulement liées au sternum comme des arcs-boutants de manière à prendre un point d'appui sur cet os dans leur mouvement d'élévation; elles lui sont aussi en quelque sorte suspendues. Dans le décubitus dorsal et la respiration calme, les côtes supérieures n'appuient pas sur le sternum; elles tendent au contraire à s'en éloigner, entraînées par le poids des épaules. Si, sur un cadavre, on coupe tous les cartilages costaux d'un côté, on ne voit pas les surfaces de section chevaucher l'une sur l'autre; on constate plutôt qu'elles s'écartent un peu; mais si l'on met le sujet dans la position assise après avoir enlevé le sternum, on voit alors les côtes se rapprocher de la ligne médiane et la poitrine se rétrécir.

Les effets que nous avons observés à la suite des résections sterno-costales, avec section ou résection des cartilages correspondants, ont été très variables. Ils sont subordonnés à l'état antérieur de la plèvre et des poumons. Les tuberculeux, sur lesquels on fait la plus grande partie de ces opérations, n'ont pas en général les sommets indemnes. Des pleurésies antérieures ont pu, en outre, leur laisser des adhérences qui les gênent très peu dans la respiration normale, mais qui se manifestent par une dyspnée plus ou moins pénible dès que le mécanisme de la respiration est un peu changé. Nous avons vu plusieurs de nos opérés qui se ressentaient à peine de la perte d'une partie des articulations chondro-sternales, tandis que les autres éprouvaient des accès de suffocation très pénibles qui ne cessaient que dans certaines positions

Les premiers, non seulement respiraient librement couchés sur le dos, mais pouvaient changer de position sans souffrir ; les autres ne pouvaient faire le moindre mouvement sans provoquer d'accès de suffocation.

L'altération pleuro-pulmonaire est la principale cause de cette dyspnée consécutive; mais il faut encore invoquer la névrite des nerfs intercostaux et de leurs ramifications, comme nous l'avons déjà fait pour les résections des côtes et de leurs cartilages. Toutes les ramifications des nerfs thoraciques, tant superficielles que profondes, peuvent être le point de départ de réflexes très pénibles, très douloureux, qui aggravent la situation des opérés. Ce sont des accès fréquents d'oppression, très rapprochés à certains moments, qui deviennent plus pénibles lorsque le pus s'écoule mal et qu'on le laisse s'accumuler dans des diverticules profonds. Dans un cas grave, nous avons vu des accès de suffocation qui rappelaient le type de Cheyne-Stoke. Nous signalons ces accidents parce que, à la lecture des observations qui ont eté publiées, on pourrait croire que tout se passe régulièrement et que la respiration est à peine troublée.

Heureusement, dans la plupart des cas de résection ou d'ablation de séquestres chez les tuberculeux, le périoste profond du sternum, naturellement épais, se trouve encore plus épaissi au moment de l'opération. Il forme alors, entre les cartilages costaux des deux côtés, une lame fibreuse continue, tendue et plus ou moins résistante, qui complète en avant la cage thoracique. Elle est cependant assez flexible pour être énergiquement soulevée par les battements du cœur qu'on voit et qu'on sent dans le fond de la plaie. Quand on a fait une résection sous-périostée ou que le périoste s'est détaché préalablement, on ne voit pas le péricarde à nu, à moins qu'on n'ait réséqué les cartilages des côtes gauches. Il est doublé d'une couche fibreuse plus ou moins épaisse qui doit rassurer sur les conséquences de sa dénudation apparente [1].

La régénération du sternum est, comme pour tous les os, en rapport avec l'état anatomique du périoste conservé. Dans nos expériences sur le sternum des poules [2], nous avons vu que le sternum reproduit après la résection sous-périostée était comme dédoublé. Chaque paroi de la gaine périostique, qui avait été détachée de la partie saillante de cet os, était attirée en dehors par les muscles pectoraux. Il en résultait un double feuillet osseux, délimitant une large gouttière. Chez l'homme, la structure du sternum n'est pas la même; l'os est spongieux et ne présente pas de saillie à insertion musculaire ; il n'y a donc pas de chan-

1. Le Fort a constaté, par l'autopsie, la résistance de cette lame protectrice chez un malade auquel il avait enlevé les deux tiers inférieurs du sternum, et qui se laissa mourir de faim après l'opération. « L'autopsie permit de voir qu'une barrière très résistante, formée par le périoste et la lame fibreuse, protégeait efficacement le médiastin. » *Bulletin et mémoires de la Société de chirurgie*, 1885).

2. *Traité exp. et clin. de la régénération des os*, t. I, p. 279.

gement de forme; mais le plus souvent, chez les tuberculeux, la régénération est très incomplète et les portions osseuses enlevées sont remplacées par une masse fibreuse, épaisse, avec noyaux osseux disséminés. On peut cependant constater des reproductions régulières chez les jeunes sujets, comme le prouve le fait suivant. C'est la seule autopsie que nous ayons eu l'occasion de faire, et comme nous n'en connaissons pas d'autre après les résections anciennes, nous reproduisons ici ses détails essentiels, bien que l'observation complète en ait été publiée dans le tome I, page 365.

Vu par sa face antérieure, le sternum paraît complètement ossifié. On avait enlevé

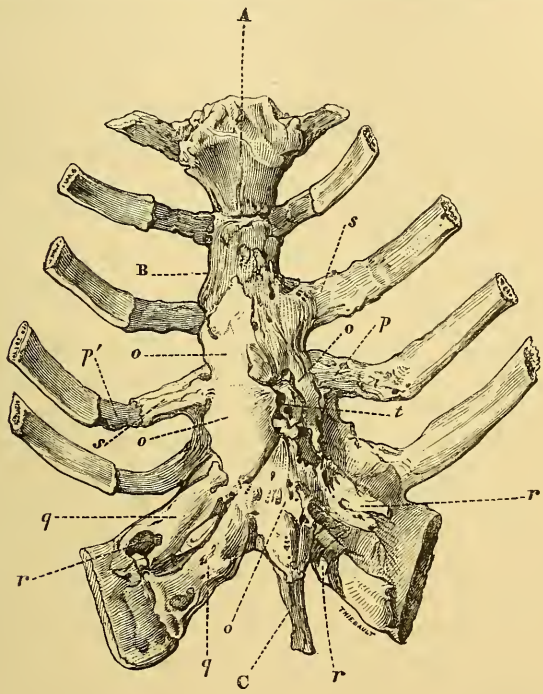

Fig. 489. — *Reproduction de plus de la moitié du corps du sternum constatée par l'autopsie trois ans après l'opération.*

Le sternum (pièce sèche) est vu par sa face postérieure. — A. Manche du sternum. — B. Corps. — C. Appendice xiphoïde. — La portion de nouvelle formation est indiquée par les lettres *o*. Elle s'étend depuis la troisième côte jusqu'à l'appendice xiphoïde; la pointe seule est de formation ancienne, mais hypertrophiée. — *p*. Cartilage de la quatrième côte qui avait été excisé et qui s'est ressoudé au sternum en s'ossifiant. — *q*. Ossification périphérique (en forme de tuyau) des cartilages des septième et huitième côtes.— *r*. Ouverture du canal contenant les restes du cartilage nécrosé.— *s*. Ossification d'une partie du cartilage de la quatrième côte qui a conservé sa structure en *p'*. — *t*. Bouchon fibreux qui traverse l'ossification nouvelle.

tout ce qui est au-dessous d'une ligne partant du point le plus élevé de la troisième articulation chondro-sternale droite et se dirigeant en bas vers le milieu de la quatrième articulation à gauche.

C'est en examinant le sternum par sa face profonde que l'on constate très bien la nature osseuse du tissu nouveau. Sur une longueur de 7 centimètres, et sur une largeur de 35 millimètres au niveau de la troisième et de la quatrième côte, le sternum est reconstitué. La surface est inégale; au niveau de la quatrième côte, il y a une dépression dans laquelle s'enfonce une masse de tissu fibreux ou incomplètement ossifié qui perfore l'os et vient s'étaler sur sa face antérieure. L'os nouveau se distingue de l'ancien, à sa surface plus rugueuse, à sa couleur plus blanche, à sa compacité plus grande. En bas, il est criblé par une multitude de trous vasculaires. Les cartilages des troisième, quatrième, sixième et septième côtes à droite sont ossifiés. Ceux de la troisième et de la quatrième sont soudés avec la côte et le sternum. Ces trois pièces ne font qu'une. Tout était cicatrisé à ce niveau. A gauche, le cartilage de la quatrième est ossifié dans les deux tiers internes; le troisième et le cinquième sont sains. Le sixième et le septième sont ossifiés en forme de *tube creux*. On dirait que c'est le périchondre seul qui s'est ossifié autour du cartilage proprement dit, lequel aurait été peu à peu altéré et entraîné par la suppuration. La portion reproduite est plus épaisse, dans les deux tiers gauches principalement, que la portion du corps qui n'a pas été enlevée.

La suppuration existait encore au niveau des sixième et septième côtes à droite et à gauche. Sur la limite de la côte et du cartilage, il y avait des foyers renfermant plusieurs petits séquestres. L'ossification a dépassé les limites du périchondre; quelques plaques osseuses sont disséminées dans les lames fibro-celluleuses voisines.

Le foyer de la résection ne suppurait plus; c'est de dessous les côtes asternales ou des dernières côtes sternales que partaient les fistules.

C'est le fait de régénération de sternum le plus complet que nous connaissions jusqu'ici.

La plupart de nos réséqués du sternum ont succombé à la tuberculose survenue plus ou moins tardivement. Plusieurs sont morts avant la guérison de la plaie. Le cas le plus ancien que nous ayons retrouvé est celui d'un malade que nous avions réséqué en 1872, et qui fut placé par hasard dans notre service dix ans après, à la suite d'une tentative de suicide. Nous lui avions enlevé la moitié du corps du sternum. La perte de substance s'était comblée par un tissu dur qui paraissait osseux à la périphérie, mais qui était encore fibreux au centre. Le thorax s'était notablement rétréci: il présentait une forme cylindroïde. Les sommets étaient suspects, mais l'évolution tuberculeuse paraissait enrayée depuis longtemps, et le bain froid un peu prolongé que prit notre ancien opéré en voulant se noyer dans le Rhône n'amena pas d'accident du côté de ses voies respiratoires.

Les ostéites tuberculeuses du sternum entraînent par elles-mêmes un pronostic plus grave au point de vue de la généralisation tuberculeuse que celles des os des membres; c'est du moins l'impression qui résulte pour nous de l'observation suivie des malades que nous avons opérés. Le tissu spongieux du sternum est, d'après Ranvier, un des lieux d'élection pour trouver la première phase de la tuberculose osseuse (granulations grises). Les ostéites d'origine traumatique ou consécutives à une affection fébrile aiguë (typhus) comportent un meilleur pronostic au point de vue de la permanence de la guérison.

C'est aussi dans ces formes nécrotiques, consécutives à un traumatisme ou à une affection fébrile aiguë, qu'on observera les meilleures régénérations de l'os. Rizzoli en a publié un exemple qui mérite d'être rapporté, bien qu'il n'y ait pas eu d'autopsie pour faire apprécier le degré réel de l'ossification nouvelle[1].

Observation CXIV. — *Carie nécrotique du sternum — Extirpation de cet os avec quelques cartilages costaux. — Reproduction et guérison*, par Rizzoli (analyse).

Sur une dame âgée de 29 ans, et atteinte d'ostéite du sternum depuis l'âge de 17 ans, à la suite d'un coup de bâton reçu en pleine poitrine, Rizzoli fit l'ablation presque complète de l'os, au commencement de l'année 1860. Il enleva la poignée et le corps, ne laissant que l'appendice xiphoïde. La lésion était une carie nécrosique; l'os était raréfié, friable et en partie dépouillé de son périoste. La face antérieure de la poignée était privée de son périoste. Rizzoli décolla en arrière cette membrane au moyen d'une spatule introduite sous la pièce osseuse par la brèche qui existait au niveau de l'articulation de la poignée avec le corps. Il la libéra en haut à petits coups de ciseau de ses attaches ligamenteuses et musculaires, et l'enleva tout entière. Il enleva ensuite le corps en procédant de la même manière et le coupa avec une cisaille au niveau de l'appendice xiphoïde auquel il ne toucha pas; les cartilages costaux correspondants furent réséqués à une distance de 3 centimètres du sternum.

La cicatrisation de la plaie se fit par granulation : voici le processus tel que le décrit Rizzoli :

Peu de temps après, on pouvait voir quelques traînées osseuses se produire dans le périoste et bientôt remplir la cavité tout entière, reproduisant ainsi un nouveau sternum au niveau de l'os ancien et un cartilage à l'endroit où étaient autrefois les cartilages réséqués.

C'est ainsi que s'est faite cette remarquable production; la cicatrisation s'est accomplie avec tant de force que l'appendice xiphoïde a été recourbé et attiré en avant, au point qu'on pouvait en sentir la pointe sous la peau.

Le nouveau sternum présente à l'heure qu'il est quelque particularité. A l'endroit correspondant à la poignée du sternum, où le périoste était entièrement détaché, l'os s'est reproduit en entier. La partie supérieure, à la vérité, est un peu inclinée de gauche à droite; et à droite, la clavicule dans une étendue de 1 centimètre est plus large que la clavicule correspondante, qui est à son niveau ordinaire. Mais à gauche, l'extrémité articulaire de cette clavicule est luxée et portée légèrement en avant, réunie seulement au sternum par sa partie postérieure, tandis qu'à droite elle s'articule sur une étendue égale à la moitié de son épaisseur. Le corps de l'os du sternum est un peu moins épais qu'à l'ordinaire, bien que partout il soit osseux. La cicatrice longitudinale est un peu oblique de gauche à droite, ce qui s'explique par l'incision qui affectait cette forme; les cicatrices latérales inférieures viennent se réunir à la première, formant ainsi un arc de cercle à concavité supérieure et adhérente aux cartilages costaux reproduits.

Le nouveau sternum, moins l'appendice xiphoïde, mesure 8 centimètres 1/2 : 5 centimètres appartiennent au manche et 3 1/2 au corps. La poignée mesure à sa base 5 centimètres dans la direction transversale, et le corps du sternum 3 centimètres de largeur. Il n'est pas possible de retrouver le point de séparation qui existe normalement au-

1. Nous empruntons ce fait à la thèse de Roulliès. Nous n'avons pu consulter le texte original. Bien que l'opération date de 1860, l'observation n'en a été publiée, croyons-nous, qu'en 1876.

dessous de sa poignée, et le corps du sternum régénéré paraît être, en somme, plus court de 1 centimètre que l'ancien.

E. — DES RÉSECTIONS DU STERNUM DANS LES LÉSIONS NÉOPLASIQUES.

Les sarcomes ou chondro-sarcomes du sternum sont rares et très variables dans leur marche. Nous n'en avons opéré qu'un, de forme kystique, par abrasion et cautérisation combinées. La table interne de l'os était dure et intacte. Le sarcome s'était développé sous le périoste superficiel. La récidive eut lieu deux ans après, et la malade succomba au bout de vingt-deux mois, c'est-à-dire quatre ans après, l'opération. Les cas de résection perforante, c'est-à-dire portant sur toute l'épaisseur de l'os, sont rares[1]. Le plus intéressant que nous connaissions est celui de Kœnig dans lequel la plus grande partie du sternum fut enlevée. Il s'agissait d'un ostéo-chondrome developpé sur la face externe du sternum, sans symptômes pouvant faire diagnostiquer la pénétration de la tumeur dans le médiastin; la tumeur débordait le sternum sur les côtes. On coupa d'abord les côtes à 3 centimètres du sternum, et on scia obliquement le sternum au-dessous de la première côte. Puis on soulèva le sternum et l'on reconnut que la tumeur faisait saillie dans le médiastin. On le détacha prudemment avec les doigts; mais, dans cette manœuvre, on déchira les deux plèvres dont on ferma immédiatement l'ouverture au moyen d'un tampon de gaze. Le péricarde était adhérent, et en essayant de le décoller avec les ciseaux, on l'ouvrit également. Malgré ces accidents opératoires le malade guérit très bien. L'opération avait été accompagnée d'une abondante hémorrhagie; elle avait duré deux heures et demie. On n'avait conservé du sternum que la partie supérieure de la poignée et l'appendice xiphoïde. Malgré cette vaste perte de substance, il n'y eut pas de symptômes alarmants du côté de la respiration. Cette absence de troubles respiratoires vient à l'appui de ce que nous avons dit plus haut sur les causes et le mécanisme des accidents dyspnéiques qui surviennent après l'opération, chez les sujets qui ont déjà le poumon et la plèvre malades.

1. Roulliès en cite quatre dans sa thèse, appartenant à Mazzoni, Kœnig, Kuster et Bardenheuer.

CHAPITRE XXX

DES RÉSECTIONS PORTANT SUR LES OS DE LA CEINTURE SCAPULO-CLAVICULAIRE. — CLAVICULE. — OMOPLATE.

Sommaire. — Résections et ablation totale de la clavicule. — Procédé pour l'extirpation totale, sous-périostée. — Résection de la clavicule dans les ostéites; dans les fractures, les cals vicieux et les pseudarthroses; dans les cas de compression des nerfs du plexus brachial. — Résection dans les affections néoplasiques. — Résultats orthopédiques et fonctionnels de l'ablation des diverses parties de la clavicule. — Résections acromio-claviculaire et sterno-claviculaire. — Résection préliminaire de la clavicule pour lier la sous-clavière comme premier temps de la désarticulation interscapulo-thoracique.

Résections et ablation totale de l'omoplate. Constitution anatomique de l'omoplate; expériences sur la régénération de cet os. — Autopsies sur l'homme. — Importance spéciale de la méthode sous-périostée dans l'ablation totale de cet os; méthode parostale et suture de l'appareil musculaire dans les cas de néoplasmes circonscrits. — Procédés opératoires pour l'ablation totale et les résections des diverses portions de l'os. — Résection de la tête humérale et ablation de l'omoplate pratiquées simultanément ou consécutivement sur le même sujet. — Résections traumatiques; rareté de leurs indications. — Ablation de l'omoplate dans les cas de néoplasmes diffus. — Ostéotomie et résections préliminaires de l'omoplate Résultats orthopédiques et fonctionnels.

§ 1. Résections et ablation totale de la clavicule.

La clavicule a été réséquée depuis longtemps; mais plusieurs des cas cités partout comme exemples d'extirpation et de résection ne sont que des ablations de séquestres. Le cas célèbre de Moreau et Dangerville consistait uniquement dans l'extraction de la clavicule nécrosée et déjà libre dans sa gaine périostique ossifiée. Valentine Mott nous paraît être le premier[1] qui ait fait (1828) la résection de la clavicule et de son extrémité sternale pour une lésion organique. A peu près à la même époque (1829), Beauchêne pratiquait la résection de la plus grande partie de la

1. On trouve dans les *Thèses* de Haller, n° CLXII, une observation d'ablation de tumeur de la clavicule, du poids de cinq livres, qui fut détachée avec la scie. C'était un sarcome ossifiant. Mais on n'interrompit pas la continuité de la clavicule; on sectionna seulement avec la scie le pédicule ossifié. On croyait pouvoir énucléer la tumeur, et l'ablation dut être faite en deux temps, l'opérateur ayant oublié de se munir d'une scie. — J.-A. Kulmus. — *De Exostosi steotomatode claviculæ ejusque felici sectione*, in *Disputationes chirurgicæ selectæ*. Venise, 1756, t. V, p. 655.

clavicule en ne laissant que son extrémité sternale, et perdait son malade de l'entrée de l'air dans les veines.

Des résections étendues et même des ablations totales pour ostéite suppurée ou pour nécrose encore adhérente avaient été déjà pratiquées par Cassebohm (1719), Meyer (de Zurich) (1823), Velpeau, etc., mais c'est depuis une quarantaine d'années que ces opérations se sont multipliées et ont été appliquées dans les circonstances les plus diverses. C'est en 1845 que Blandin conserva intentionnellement le périoste dans une résection de cet os. L'opération fut renouvelée quelque temps après par Chassaignac (1851), mais d'une manière encore imparfaite, puisque c'est avec la pointe du bistouri que ce chirurgien disséquait le périoste, comme le faisaient, du reste, Nélaton et Richard (1856)[1]. Ce fut en 1863 que nous appliquâmes pour la première fois sur l'homme notre méthode opératoire, dans un cas d'ostéite chronique de la clavicule. Depuis lors nous y avons eu recours souvent et dans les cas les plus variés.

Grâce au détachement de la gaine périostique avec la rugine, l'ablation et la résection de la clavicule, autrefois redoutées par tous les chirurgiens, devenaient des opérations simples et faciles.

A. — PROCÉDÉS OPÉRATOIRES POUR L'ABLATION TOTALE ET LA RÉSECTION DES DIFFÉRENTES PARTIES DE LA CLAVICULE.

A cause de sa position superficielle, la clavicule est un des os les plus faciles à extraire en totalité. Le paquet des vaisseaux et nerfs sous-claviers qu'elle recouvre sera toujours évité par une opération sous-périostée, surtout quand on procédera de la manière suivante.

PROCÉDÉ POUR L'EXTIRPATION TOTALE SOUS-PÉRIOSTÉE DE LA CLAVICULE.

On fait une incision tout le long de l'os, en suivant son bord antérieur d'une extrémité à l'autre. On la commence en dehors, à un centimètre au delà de son extrémité acromiale et on l'arrête au niveau de son extrémité sternale. Une petite incision de dégagement vers l'extrémité externe de l'incision principale permettra de découvrir et de détacher la capsule de l'articulation acromio-claviculaire. L'incision pourra aller du premier coup jusqu'à l'os, et diviser la gaine périostique en même temps que la peau, le peaucier et les couches cellulaires sous-cutanées.

Avec le détache-tendon on dénudera l'os dans toute sa longueur sur sa face supérieure et sur la moitié antérieure de sa face inférieure. Puis on dépouillera son extré-

1. V. *Des moyens chirurgicaux de favoriser la reproduction des os*, in *Gazette hebdom.* 1858. — Nous avons publié en détail dans ce mémoire les différentes observations de Blandin, de Nélaton et Richard, qui avaient alors un intérêt tout particulier au point de vue de la conservation du périoste encore fort controversée. C'étaient à peu près les seules résections pour lesquelles on eût semblé se souvenir du conseil déjà donné par Malgaigne depuis 1834, et plus tard par Flourens; mais on était loin de penser à une méthode générale de résections. Il n'en était pas question pour les résections articulaires. — Voir encore pour l'interprétation des résections réputées sous-périostées faites antérieurement, notre réponse à Chassaignac insérée dans les *Bulletins de la Société de Chirurgie* pour l'année 1872.

mité externe sur tout son pourtour en soulevant l'os avec un davier pour pénétrer avec le détache-tendon jusqu'à sa face inférieure. A mesure qu'on dégage cette extrémité, on soulève l'os plus facilement et l'on arrive aux solides insertions des ligaments coraco-claviculaires qu'on détache de la même manière. Plus on avance vers l'extrémité interne de l'os, mieux la clavicule peut être soulevée, et plus facilement le détache-tendon pénètre sous son bord postérieur. Le détache-tendon appuyant toujours sur l'os, ne peut pas s'égarer; on laisse bientôt le davier et on saisit la clavicule à pleine main. On détache successivement les insertions du muscle sous-clavier, le ligament costo-claviculaire et les insertions des ligaments sterno-claviculaires en renversant l'os sur le côté opposé de la poitrine.

On peut aussi procéder par section préalable de la clavicule et sectionner l'os à son milieu, et de préférence vers son tiers externe, en dedans des ligaments coraco-claviculaires. — Après l'extraction de l'os, on réunit par la suture les lèvres du périoste pour avoir une clavicule nouvelle de forme régulière.

Lorsqu'on veut n'enlever qu'une partie de la clavicule, il faut commencer par sectionner l'os dans sa gaine périostique. On passe une sonde à résection ou une simple spatule, après avoir dénudé l'os à ce niveau, et l'on en fait la section avec la scie à chaîne ou une scie cultellaire en le faisant saillir, ou bien on le divise avec une cisaille, selon son épaisseur et sa dureté. On incise le périoste tout le long de l'extrémité qu'on veut enlever ; on saisit ensuite le fragment avec un davier et on le dénude à sa face inférieure, comme il a été dit précédemment. Quand on ne veut réséquer que le corps de l'os, on donnera sur place un second trait de scie.

On peut aussi diviser l'os sur place en deux points, par excision parcellaire, au moyen d'un petit davier gouge, pour éviter les tiraillements et les déchirures occasionnées par le soulèvement des fragments.

Lorsqu'il s'agit d'une lésion néoplasique qui empêche de conserver le périoste, l'opération est plus délicate, et bien que le muscle sous-clavier sépare la clavicule du paquet vasculo-nerveux, à sa face inférieure, il faut procéder avec la plus grande prudence, surtout au niveau de l'extrémité sternale, derrière laquelle se trouvent les troncs veineux. Il faut alors aller à petits coups, en soulevant en avant l'extrémité externe du fragment. Il faut faire une opération parostale, c'est-à-dire suivre toujours la face externe du périoste; et si l'on trouve des adhérences aux vaisseaux faire à ce niveau la résection sous périostée, en se réservant de disséquer le périoste après l'extraction de l'os. Les parties profondes étant alors à découvert, on peut faire cette ablation secondaire du périoste avec beaucoup moins de danger que la résection parostale. Il importe de ne pas oublier que c'est dans cette opération qu'on a observé l'entrée de l'air dans les veines (Beauchêne, Mussey).

Dans cette opération on ne divise que les filets sus-claviculaires et acromiaux du plexus cervical. Cette section est inévitable et n'a d'autre conséquence que l'anesthésie plus ou moins complète de la région sous-claviculaire.

On peut, dans certains cas de tumeurs sous-claviculaires, faire la résection temporaire de la clavicule et réappliquer ensuite le fragment, comme l'a fait récemment J. Reverdin.

B. — DES CAS QUI RÉCLAMENT L'ABLATION PARTIELLE OU TOTALE SOUS-PÉRIOSTÉES DE LA CLAVICULE. — INFLAMMATIONS DIVERSES. — MODE DE RÉPARATION DE L'OS. — RÉSECTION DE LA CLAVICULE DANS LES CAS D'HYPÉROSTOSE AVEC COMPRESSION DU PLEXUS BRACHIAL.

Les ostéites de la clavicule sont assez fréquentes et elles présentent toutes les variétés des inflammations osseuses. Les ostéo-myélites aiguës s'y développent chez les jeunes sujets et amènent des nécroses plus ou moins étendues. Une incision de la gaine périostique tout le long de l'os fait généralement cesser les accidents graves et surtout la douleur, mais l'ostéite peut se continuer et se terminer par la formation d'un séquestre qu'on enlèvera plus tard.

Cet os présente une seule épiphyse. Elle siège à son extrémité interne et ne forme qu'un opercule très mince qui termine et surmonte la diaphyse en dedans. L'inflammation aiguë qui, chez les enfants, atteint quelquefois toute la longueur de l'os, nous paraît se limiter plus fréquemment à la moitié interne qu'à la moitié externe. Les affections tuberculeuses sont aussi plus fréquentes en dedans. Les gommes syphilitiques se développent tout le long de la face superficielle.

On a constaté souvent la régénération de l'os après les ostéo-myélites aiguës. Beaucoup d'anciennes opérations ne sont, comme nous l'avons déjà dit, que des extractions de séquestre ou des extirpations plus ou moins hâtives de l'os en voie de se nécroser et déjà en grande partie séparé de son périoste. Ce sont ces cas dans lesquels on a nécessairement conservé le périoste sans songer à faire une résection sous-périostée.

L'os nouveau est aplati, et irrégulier de forme, surtout lorsqu'on a incisé la gaine périostique avant la consolidation des ossifications nouvelles.

Dans un cas où nous avions fait l'extraction de l'os dans ces conditions, nous eûmes un os aplati et beaucoup plus large que l'os sain. La gaine périostique, incisée tout le long de l'os, avait été dépliée par les muscles qui s'y insèrent. Le grand pectoral et le deltoïde en avaient attiré en bas la lèvre inférieure; le trapèze et le sterno-mastoïdien avaient attiré en sens contraire la lèvre supérieure, de sorte que l'os était constitué par une plaque irrégulière, à bords festonnés, surtout dans sa moitié externe et vers son extrémité interne, large en quelques points de 5 centimètres. Nous nous sommes basé sur ce fait pour recommander la suture de la gaine périostique après l'extirpation hâtive de l'os nécrosé. On délimite ainsi un canal régulier dans lequel on laissera un petit tube à drainage.

Les séquestres de la face supérieure et du bord antérieur s'enlèvent facilement; mais les séquestres du bord postérieur peuvent s'enclaver et être retenus longtemps par une capsule fibreuse formée au-dessous d'eux, par le périoste épaissi et le muscle sous-clavier, comme Sabatier[1] en a cité plusieurs exemples. Les séquestres invaginés seront enlevés par la trépanation de l'os. Quelquefois ces séquestres centraux amènent une hyperostose considérable de la clavicule et consécutivement une compression plus ou moins complète du plexus brachial. Nous avons vu une fois cette compression cesser après l'ablation du séquestre, par la mise au net de l'os et la résolution de l'inflammation parostale.

L'hyperostose simple, produite par une inflammation chronique, peut, par elle-même, amener une compression du paquet vasculo-nerveux et indiquer par cela même la résection de l'os.

C. — DE LA RÉSECTION DE LA CLAVICULE DANS LES CAS DE CAL EXUBÉRANT; DANS LES PSEUDARTHROSES ET LES LUXATIONS DE L'EXTRÉMITÉ STERNALE.

En 1865, nous avons vu un jeune enfant atteint de paralysie complète du bras, à la suite d'une fracture de la clavicule consolidée par un cal exubérant. Nous avions pensé à lui faire une résection de la clavicule pour libérer le plexus brachial. Mais nous n'eûmes pas à mettre ce projet à exécution. Le cal qui était encore récent (trois mois) diminua peu à peu et les fonctions du membre se rétablirent. Depuis lors, nous n'avons pas rencontré de cas semblable. Delens a eu, il y a quelques années[2], l'occasion de faire une excision d'un cal exubérant qui comprimait le paquet vésiculo-nerveux. Il réséqua la saillie du cal sans interrompre la continuité de la clavicule. Il se contenta de niveler la surface de l'os en arrière ; son malade guérit.

Les cals difformes de la clavicule sont fréquents à cause de la difficulté d'avoir une bonne coaptation des fragments, malgré la multiplicité des appareils inventés dans ce but. Mais ces cals n'ont en général d'autre inconvénient qu'une difformité peu gênante, que les malades se décident à garder. Nous n'avons eu qu'une fois l'occasion de réséquer un cal claviculaire qui menaçait de perforer la peau et rendait douloureux les mouvements du membre.

Les fractures avec grand déplacement des fragments sont toujours mal contenues quand le malade est debout et marche. Il n'y a aucun appareil qui puisse longtemps maintenir les fragments en rapport exact,

1. *Quatrième congrès français de Chirurgie*, p. 726. *Enclavement des séquestres et ostéites claviculaires.*

2. *Archives générales de médecine*, 1881, p. 170. — L'opération pratiquée par Delens, sur un cal datant de 3 mois à peine, n'est donc pas une résection de la clavicule sur toute son épaisseur ; c'est un simple nivellement du cal.

tandis que dans le décubitus horizontal rien n'est en général si facile. Le repos dans cette dernière position nous a toujours suffi, et nous n'avons jamais eu recours aux appareils d'immobilisation directe et surtout aux appareils à pointe métallique, que nous considérons comme éminemment dangereux dans cette région. Aussi ne comprenons-nous pas qu'on nous ait attribué des succès par l'emploi de nos appareils à pointe : *jamais nous n'y avons eu recours*. Si nous jugions utile de fixer directement les fragments, c'est la suture ou la ligature que nous choisirions[1].

Les cas de pseudarthrose de la clavicule ont été assez fréquemment observés, et tous les auteurs signalent la compatibilité de cette lésion avec un parfait exercice du membre. C'est aussi ce que nous avons observé chez plusieurs sujets dont les fragments de la clavicule étaient restés seulement un peu mobiles l'un sur l'autre, mais il n'en est pas toujours ainsi, comme va nous le démontrer le cas suivant que nous citons *in extenso*, à cause de sa rareté.

Observation CXV. — *Pseudarthrose de la clavicule droite fracturée à sa partie moyenne par un choc direct. — Fragment interne tiré en haut; fragment externe déplacé en bas. — Douleurs vives dans les mouvements du bras; fourmillements de la main. — Résection superficielle des extrémités osseuses, neuf mois après l'accident; suture des fragments. — Guérison.*

Une femme de 45 ans, Jeanne Sagnol, entra à la Clinique, salle Saint-Pierre, n° 5, le 14 avril 1880. Elle présentait une fracture non consolidée de la clavicule droite, produite 9 mois auparavant par le choc du brancard d'une lourde charrette; large plaie au niveau de la fracture. La malade fut traitée par un simple écharpe et des bandelettes de diachylum sur la plaie. Elle était très indocile, et se levait souvent, malgré la défense qui lui en avait été faite; elle quitta le lit définitivement au bout d'un mois. Elle ne souffrit pas tant qu'elle fut immobilisée, mais dès qu'on lui eut enlevé l'appareil, elle éprouva des douleurs dans tous les mouvements du bras. Elle fut obligée de remettre une écharpe pendant plusieurs mois, mais dès qu'elle la quittait, les douleurs devenaient intolérables; elles étaient particulièrement vives dans les mouvements étendus du bras, et étaient remplacées par des fourmillements quand le membre redevenait immobile. La malade n'était bien qu'au repos.

Neuf mois après l'accident, elle entra à la Clinique et l'on constata ce qui suit. Le fragment interne est tiré en haut et fait avec l'axe de la clavicule gauche un angle de 35 à 40 degrés. Le fragment externe est dirigé en bas. Son extrémité interne plonge dans les parties profondes. Ce fragment ne présente pas la direction générale de la moitié externe de la clavicule saine. Il est un peu coudé en dedans de l'apophyse coracoïde, comme s'il y avait eu une deuxième fracture à ce niveau : ce qui concorde, du reste, avec le récit de la malade qui aurait eu, disait-elle, la clavicule cassée en deux endroits. En pressant sur le fragment interne, on ne provoque pas de douleurs, mais en enfonçant le fragment externe, on fait naître d'abord des fourmillements dans les mains

1. Dans son *Traité de l'Immobilisation directe dans les fractures*, M. Bérenger-Féraud, s'occupant des divers moyens de fixer les fragments dans les fractures de la clavicule parle (page 586) *des quelques excellents résultats que l'appareil à pointe nous a fournis*. C'est probablement cette phrase qui a été l'origine de l'erreur que nous croyons devoir relever ici, parce que nous l'avons trouvée souvent reproduite.

et bientôt des douleurs aiguës. Quand on cherche à rapprocher les fragments on ne peut pas les amener en parfait contact, il y a entre eux du tissu fibreux interposé. Dès que la malade veut soulever l'épaule ou essayer un mouvement de circumduction du bras, elle éprouve une douleur vive qui lui arrache des cris et qui retentit surtout dans le moignon de l'épaule.

Comme l'état de la malade n'avait aucune tendance à s'améliorer et qu'elle était incapable de faire le moindre travail, M. Ollier pratiqua (19 avril 1880) l'avivement des fragments et les sutura ensuite par des fils métalliques. Pour cela, il mit à nu les deux fragments et réséqua le tissu fibreux intermédiaire qui empêchait de les coapter. Il

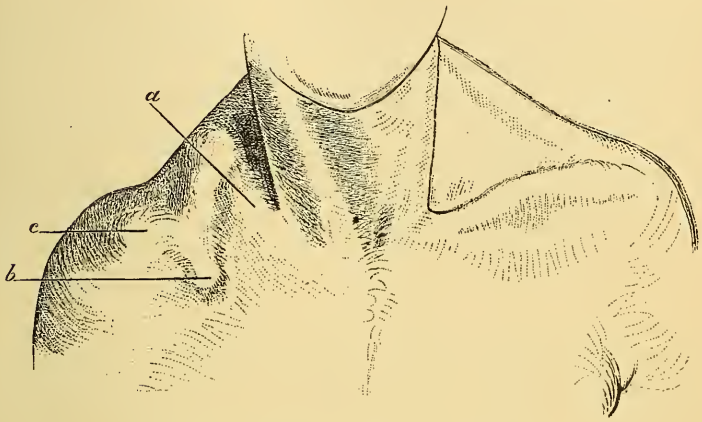

Fig. 490. — *Pseudarthrose de la clavicule.*

a, Fragment interne tiré en haut par le cléido-mastoïdien; *b*, fragment externe dirigé en bas et recourbé en dedans de l'apophyse caracoïde. Il y avait eu probablement à ce niveau une seconde fracture; *c*, apophyse coracoïde.

aviva obliquement le fragment interne et réséqua une saillie de fragment externe qui plongeait dans les chairs et allait piquer les nerfs qu'on voyait par transparence à travers une couche fibreuse. Les fragments furent avivés de manière à se correspondre sur une étendue de 25 millimètres environ. On les perfora et on les unit par deux points de suture métallique. — Suture de la peau. — Pansement de Lister. — Sautoir plâtré pour relever et soutenir le coude, et prévenir par ce moyen le tiraillement des fragments et empêcher les fils de lâcher prise. — La réunion se fit par première intention. Au bout d'un mois et demi environ, on enleva les fils. — Les fragments étaient en rapport exact, mais la soudure n'était pas encore osseuse. On remit un bandage pour six semaines encore. Au bout de ce temps, la consolidation n'était pas complète, mais la malade ne souffrait plus du tout; elle n'éprouvait plus de fourmillements. On la laissa partir avec une simple écharpe qu'on lui conseilla de garder quelque temps encore. Un mois après, elle reprit son travail.

L'année suivante, elle revint à la Clinique montrer le résultat obtenu. La consolidation était complète, les deux fragments étaient intimement unis et se suivaient dans tous les mouvements. La réunion ne pouvait être qu'osseuse ou fibreuse très serrée; aucun des mouvements du bras n'était douloureux. La malade se servait également bien de ses deux membres et dans les divers actes de la vie, pour faire son travail de ménagère.

L'explication des douleurs qu'éprouvait la malade se trouve dans le déplacement du fragment inférieur et dans la proéminence de son extrémité interne vers les parties profondes, Quand la pseudarthrose s'est établie sans déplacement des fragments, ou du moins sans un trop grand déplacement, et qu'il n'y a qu'une mobilité à peine appréciable entre eux, le malade s'en aperçoit à peine; il peut se servir de son bras presque comme avant la fracture. Mais il ne faut pas être optimiste à cet égard; la force est toujours plus ou moins diminuée et les mouvements soutenus sont devenus plus difficiles, impossibles même chez certains sujets[1].

L'extrémité sternale de la clavicule a été réséquée, il y a longtemps déjà, par Davie (de Bungay) dans un cas de luxation lente, consécutive à une déformation de la colonne vertébrale[2]. L'extrémité de la clavicule s'était avancée au point de comprimer l'œsophage et de rendre la déglutition très difficile. Davie réséqua l'os à un pouce de la surface articulaire, et tous les accidents de compression disparurent. Nous rappelons cette observation parce que nous n'en connaissons pas de semblable.

D. — DE LA RÉSECTION DE LA CLAVICULE DANS LES LÉSIONS NÉOPLASIQUES.

Si l'os est resté dur en partie, et que sa continuité n'ait pas été interrompue, son extirpation se fait assez facilement en soulevant l'extrémité externe et en faisant avec prudence une dissection parostale. Mais lorsque la clavicule est transformée en un tissu mou, sans consistance, et s'est développée dans tous les sens, l'opération est plus laborieuse et plus délicate. Tant que le néoplasme est capsulé, c'est-à-dire entouré d'une membrane fibreuse isolante, la dissection parostale se fait sans lésion des organes sous-jacents. Mais si les tissus voisins sont envahis par une induration diffuse, s'étendant dans la région sus-claviculaire ou rétro-sternale, il ne faut pas y toucher.

L'opération est très grave par elle-même; quelques précautions que l'on prenne pour ne pas ouvrir les veines contiguës, on peut les déchirer; et l'on s'expose à l'entrée de l'air, et consécutivement, pour peu que la plaie s'infecte, à des hémorrhagies secondaires. Et comme, d'autre part, dans ces néoplasmes à végétation rapide, on ne peut pas compter sur une guérison de longue durée, on fera mieux de s'abstenir.

Les cas de résection de l'extrémité sternale de la clavicule pour néo-

1. Bérenger-Féraud (*Traité des fractures non consolidées*, p. 664 et suiv.) cite 24 observations de fractures non consolidées de la clavicule, qui diffèrent beaucoup par le résultat fonctionnel. Si certains sujets (faits de Gerdy, de Tillaux) pouvaient se servir de leur membre d'une manière presque parfaite (un des sujets des observations de Gerdy avait été incorporé dans la gendarmerie), d'autres (cas de Brasdor, Malgaigne) montrent qu'il n'en est pas toujours ainsi, et un fait peu connu de Kunholz (de Montpellier) est remarquable par les accidents nerveux graves qui l'accompagnent.

2. Le fait a été raconté par Astley Cooper. — *Œuvres chirurgicales complètes.* — Traduction de Chassaignac et Richelot, p. 78.

plasme étant encore assez rares[1], nous rapporterons le suivant, intéressant par la nature de la lésion et le résultat opératoire. Nous avons enlevé en 1882, sur une femme de 42 ans, une tumeur pulsatile de l'extrémité sternale de la clavicule gauche de la grosseur d'un œuf de poule, uniquement constituée par un tissu épithélial, d'origine vasculaire probablement. La tumeur était molle, quoique paraissant bien limitée par une capsule fibreuse, doublée de quelques plaques osseuses. Elle avait débuté par le centre de l'os et l'avait distendu dans tous les sens. La petite surface de l'articulation sterno-claviculaire était seule intacte. La dissection en fut très difficile à cause des rapports avec la veine sous-clavière. Par le renversement de la clavicule que nous avions préalablement sciée en dehors de sa partie moyenne, nous pûmes cependant opérer la dissection de la tumeur sans ouvrir aucune veine, malgré un petit prolongement sous-sternal. Après l'opération : dysphagie, douleurs sous-sternales avec irradiations jusqu'au bout des doigts. La malade guérit et vécut deux ans après cette opération, se servant de sa main, mais n'ayant que peu de force dans le membre. Elle levait le bras en l'air, mais ne pouvait pas le maintenir dans cette position.

E. — DES RÉSECTIONS PRÉLIMINAIRES ET DES RÉSECTIONS TEMPORAIRES DE LA CLAVICULE.

La position superficielle de la clavicule, sur toute sa longueur, doit faire recourir à la résection de cet os lorsqu'il y a lieu de découvrir des organes qu'on ne peut aborder sans danger par les seules incisions des parties molles, soit à cause des difformités accidentelles de la région, soit à cause de la présence d'une tumeur profonde. La suppression de la partie moyenne, ou de l'extrémité sternale de cet os, est le meilleur moyen de découvrir l'artère sous-clavière dans les cas où les rapports normaux sont altérés. On est alors exposé à blesser les veines dilatées dans le temps de la recherche du vaisseau artériel, surtout quand on veut le lier en dedans des scalènes. En pareille circonstance, vu la gravité des cas, il est inutile de faire une résection temporaire; l'intérêt du rétablissement de la ceinture omo-claviculaire est secondaire en présence du grave danger que fait courir au malade la présence d'une tumeur anévrysmale ou néoplasique. Il en est de même pour l'extirpation d'une tumeur qui aurait son point de départ sur la première côte[2], ou pour la résection de ce dernier os. On peut cependant,

1. Polaillon en avait trouvé seulement 10 cas en 1875, comprenant les ablations de l'extrémité sternale seule et les ablations totales de la clavicule. — Article CLAVICULE du *Dictionnaire Encyclopédique*, de Dechambre. — Depuis lors ces faits se sont multipliés; mais, à part la diminution de la gravité opératoire, ils ne changent pas nos conclusions. Plusieurs cas ont été présentés dans ces dernières années à la Société de chirurgie (cas de Desprès, Second, etc.)

2. Dans un cas d'exostose de la première côte, *soulevant la clavicule et la subluxant en dedans*, en comprimant les vaisseaux et les nerfs, nous avions pensé à réséquer la clavicule elle-même à cause de la diffusion et de la largeur de l'implantation de l'exostose. Nous avions

dans les cas d'exostose ou autre tumeur bénigne sous-claviculaires, relever un fragment de la clavicule saine pour se donner du jour, et le réintégrer ensuite; mais, pour peu que le retour de la compression soit à craindre, il vaut mieux sacrifier le fragment claviculaire.

Ce n'est pas seulement pour les tumeurs situées directement sous la clavicule que la résection de cet os rendra des services, c'est aussi pour des tumeurs profondes de creux axillaire. La possibilité d'écarter l'omoplate en arrière, après la résection de la clavicule, donnera dans certains cas un espace qu'on ne pourrait se procurer autrement.

F. — DE LA RÉSECTION PRÉALABLE DE LA CLAVICULE POUR LA LIGATURE DE LA SOUS-CLAVIÈRE COMME PREMIER TEMPS DE LA DÉSARTICULATION INTERSCAPULO-THORACIQUE.

Nous avons pratiqué, il y a quelques années (1884), la désarticulation interscapulo-thoracique en commençant par la résection de la clavicule pour lier la veine et l'artère sous-clavières, que l'élévation du moignon de l'épaule et la saillie de la tumeur rendaient inabordables par les incisions simplement cutanées. La section ou la résection préalables de l'os avaient bien été déjà faites par quelques chirurgiens[1], mais on les pratiquait par la méthode ancienne, sans procédés spéciaux. C'est dans ces conditions cependant qu'il importe d'appliquer la méthode sous-périostée, non pas dans le but d'obtenir la régénération de l'os, qu'il ne faut pas chercher, mais pour mieux ménager les organes sous-jacents et éviter au malade des pertes de sang inutiles et dangereuses dans une opération qui est souvent suivie de choc.

La ligature de la sous-clavière qui doit être, d'après nous, le premier temps de l'opération, ne se fait que difficilement et à tâtons, quand la masse néoplasique, entourée de veines dilatées, fait saillie jusque dans le creux sus-claviculaire et soulève la clavicule, comme dans le cas que nous avons opéré. L'artère était beaucoup plus enfoncée relativement au plan des tissus superficiels. En réséquant la clavicule, on se rapproche de l'artère et l'on se crée une large voie pour la lier à la hauteur où l'on veut, en évitant soigneusement les veines et les nerfs qu'on ne peut bien distinguer quand on opère au fond d'une dépression étroite.

La résection sous-périostée de la clavicule a le grand avantage de pou-

jugé qu'il serait moins dangereux et qu'il pourrait être plus efficace de supprimer l'obstacle inextensible contre lequel le développement de l'exostose comprimait le paquet vasculo-nerveux. L'exostose présentait un prolongement qui nous paraissait en contact immédiat et relativement étendu avec la plèvre et nous ne pouvions déterminer ses rapports exacts avec l'artère et les nerfs. En enlevant la clavicule, nous aurions permis à l'exostose de refouler en dehors ces organes sans les comprimer. Les douleurs ayant disparu, nous n'avons pas eu à mettre ce projet à exécution (*note de la page* 873), mais nous croyons devoir signaler ici cette nouvelle indication de résection de la clavicule,

1. Voy. Berger, *Amputation du membre supérieur dans la contiguïté du tronc*, Paris, 1887. Fergusson, Macnamara, Berger, etc, ont commencé, les uns par sectionner, les autres par réséquer la clavicule pour faciliter l'opération. — Malgré cette résection, Macnamara ne put pas trouver l'artère masquée par de gros troncs veineux.

voir être pratiquée sans perte de sang notable, presque à sec dans certains cas, et de prévenir la lésion des organes profonds. L'os étant superficiel, on pénètre du premier coup dans sa gaine; on le dénude, on le scie ou on le coupe à la cisaille; on relève les fragments et on les recoupe à la hauteur voulue pour laisser une large voie d'accès sur les vaisseaux sous-claviers. On peut, au besoin, enlever par la seule prologation de l'incision en dedans, l'extrémité sternale si l'on a besoin de découvrir l'artère plus bas. Dans le cas qui nous est propre, nous avons reséqué une longueur de 6 centimètres, et cette brèche nous a suffi pour opérer aisément. Nous avions affaire à un cas très grave et nous redoutions un commencement de généralisation dans les poumons. Il n'en a rien été heureusement, et le malade, opéré depuis 6 ans et 7 mois, se porte parfaitement aujourd'hui.

Ce qui caractérise notre procédé d'amputation interscapulo-thoracique, c'est l'ablation préalable de la partie moyenne de la clavicule par une résection sous-périostée. Une fois la continuité de la tumeur avec le squelette interrompue par cette résection, on enlève le membre et l'épaule comme une tumeur des parties molles, en prenant des lambeaux où l'on peut, et en utilisant au besoin, comme nous l'avons fait, la peau de l'aisselle.

G. — RÉSULTATS ORTHOPÉDIQUE ET FONCTIONNELS DE LA RÉSECTION ET DE L'ABLATION TOTALE DE LA CLAVICULE.

Les fractures de la clavicule font prévoir les déformations consécutives à la résection de cet os; l'épaule est abaissée et portée en dedans, de sorte que le diamètre acromio-sternal est toujours plus ou moins diminué; cependant le fonctionnement du membre supérieur n'est guère compromis. Quand il y a régénération de la clavicule et rétablissement de l'arc-boutant interacromio-sternal, cela se comprend aisément; mais lorsque l'arc-boutant est interrompu, le rétablissement des fonctions est plus difficile à expliquer, et il reste toujours une diminution d'énergie dans les mouvements du bras et de l'épaule. La conservation des ligaments scapulo-claviculaires et l'état d'intégrité de l'extrémité sternale permettront cependant à l'arc-boutant de se rétablir suffisamment dans les petites pertes de substance; mais lorsqu'il y a des déficits étendus et permanents, l'épaule tend à se tasser de plus en plus jusqu'à ce que le tronçon claviculaire ait trouvé un point d'appui. C'est alors qu'interviennent les froissements et compressions du plexus nerveux qui occasionnent des douleurs plus ou moins vives et des fourmillements dans le bras. C'est ce dont se plaignait la malade que nous avons citée plus haut à propos des résections de la moitié interne de la clavicule.

Dans une résection de l'articulation acromio-claviculaire avec ablation du tiers externe de la clavicule, publié dans le *Traité de la Régénération des os*, nous avions signalé que tous les mouvements se faisaient comme à l'état normal. Gangolphe[1] a observé récemment un résultat aussi complet au point de vue fonctionnel, après la résection de la moitié externe de la clavicule. Mais ces résultats ne nous paraissent possibles qu'avec la reproduction de l'os (ce qui était le cas de notre opéré), ou avec un grand développement des muscles de l'épaule (ce qui était la caractéristique de la malade de Gangolphe). Il s'établit alors des résistances actives qui remplacent les points d'appui claviculaires normaux. Un peu plus de travail musculaire supplée aux résistances passives qui font défaut. L'intégrité des muscles insérés sur l'omoplate est l'élément le plus important du rétablissement fonctionnel; mais si l'omoplate n'a pas de point d'appui fixe, il y a beaucoup de force perdue, et, pour certains mouvements, les efforts soutenus ne sont guère possibles.

§ 11. Résections et ablation totale de l'omoplate.

C'est en 1855 que Langenbeck[2] a pratiqué pour la première fois l'ablation totale de l'omoplate. L'opéré était un garçon de 15 ans, atteint d'un néoplasme envahissant; le 109e jour, il mourut d'une récidive dans le poumon. L'opération fut répétée peu de temps après par Syme et J.-F. Heyfelder; leurs opérés moururent. En 1858, Jones enleva toute l'omoplate et une partie de la clavicule sur une fille de 16 ans; la lésion était un néoplasme bénin. Ce fut le premier succès à enregistrer. La malade guérit complètement et avec un résultat fonctionnel satisfaisant, puisque le bras du côté opéré pouvait être porté à la bouche et à l'oreille du côté opposé et que le sujet s'en servait pour les actes usuels de la vie[3].

Mais toutes ces opérations étaient pratiquées pour des néoplasmes qui nécessitaient de larges ablations. On enlevait l'omoplate comme une tumeur des parties molles par des incisions en rapport avec les saillies du néoplasme et l'envahissement des tissus. On ne pensait pas encore

1. *Séances de la Société des sciences médicales de Lyon.* Août 1890. — M. Gangolphe nous a présenté récemment son opérée et nous avons constaté la parfaite exactitude du fait. Il n'y avait pas cependant de reproduction de la clavicule, même au niveau de l'apophyse coracoïde. Les muscles du côté opéré paraissaient aussi bien nourris que du côté sain : il y avait la même étendue des mouvements, mais la force était moindre et l'effort ne pouvait pas être aussi longtemps soutenu.

2. D'après Lossen, Langenbeck avait déjà fait cette opération en 1850. Le malade succomba au bout de 17 heures.

3. Adelmann a réuni tous les faits de résection et d'ablation totale de l'omoplate connus avant 1878 (*Präger Vierteljareschrift*, 1879, Bd. 4). Il a trouvé 195 résections partielles en commençant par les cas de Sommeiller (1796) et de Champion (1815) et 66 ablations totales à partir du cas de Cuming (1808) dans lequel le bras avait été enlevé en même temps. — Sur ces 66 cas il n'a trouvé que 14 morts. — Cette proportion ne peut pas exprimer le degré de gravité de l'ablation totale de l'omoplate pour lésions néoplasiques. La mortalité réelle a dû être beaucoup plus considérable, surtout avant l'antisepsie.

à faire une extraction méthodique, calculée de manière à conserver les rapports et l'innervation des nombreux muscles insérés sur le pourtour et les faces de l'os. Ce fut seulement quelques années plus tard que nous publiâmes notre procédé de résection sous-périostée, qui avait pour but de conserver intact tout l'appareil musculaire et de permettre la régénération de l'os.

Mais si l'on avait attendu longtemps pour faire l'ablation totale de l'os, on en avait déjà réséqué de grandes portions. Liston, en 1819, Janson (de Lyon) en 1824[1] avaient retranché la plus grande partie de l'omoplate, sans pénétrer toutefois dans l'articulation scapulo-humérale. Ils avaient enlevé la partie libre, mobile, de l'os en laissant le col se continuer avec l'humérus[2].

Nous examinerons successivement l'extirpation totale de l'omoplate, la résection totale du corps, les résections partielles du corps et les résections isolées des angles et des bords.

A. — CONSIDÉRATIONS ANATOMIQUES SUR L'OMOPLATE AU POINT DE VUE SPÉCIAL DES RÉSECTIONS. — DEGRÉ ET PROCESSUS DE LA RÉGÉNÉRATION DE L'OS AUX DIVERS AGES. — EXPÉRIMENTATIONS SUR LES ANIMAUX; AUTOPSIES SUR L'HOMME.

L'omoplate est un os large et plat, accidenté par des saillies qui lui donnent une forme très irrégulière : l'épine qui se termine en avant par l'acromion; le col qui supporte la cavité glénoïde et qui est surmonté en dedans et en avant par l'apophyse coracoïde. Elle s'articule par l'acromion avec la clavicule, et avec l'humérus par la cavité glénoïde. Indépendamment de l'articulation acromio-claviculaire, elle est encore unie à la clavicule par les ligaments coraco-claviculaires, qui constituent une des clés de l'opération et qu'on peut attaquer directement par une incision antérieure pour faciliter l'extraction de l'os. L'omoplate est presque complètement formée par du tissu compact; on trouve cependant du tissu spongieux dans ses parties épaisses, dans le col, l'épine, l'apophyse coracoïde et dans le bord antérieur; au niveau des fosses l'os est d'une minceur extrême. Mais ce qu'il y a de plus intéressant à rappeler au point de vue de la technique opératoire chez les jeunes sujets, au point de vue du siège des ostéites et des processus de réparation, c'est la structure de l'os pendant la période de croissance.

1. Après avoir isolé la tumeur, Janson donna un trait de scie sur l'épine de l'omoplate qui détacha complètement cet os de ses apophyses acromion, coracoïde, et de la cavité glénoïde. — Janson, *Mélanges de chirurgie*, 1844. — *Deuxième compte rendu*, de 1821 à 1825.

2. Cette résection de l'omoplate est décrite par un certain nombre d'auteurs sous le nom d'*Amputation de l'omoplate*. C'est une expression que nous n'emploierons pas, parce qu'elle prête à la confusion. On ne retranche, il est vrai, qu'une portion terminale, libre, de l'os, mais on conserve les parties molles périphériques. Et de même qu'on ne décrit pas, parmi les amputations, les résections des malléoles ou de la partie saillante du calcaneum, de même nous nous abstiendrons de désigner sous ce nom la résection, même totale, du corps de l'omoplate.

L'omoplate se développe par un point primitif qui occupe au début le centre de la fosse sous-épineuse et six points complémentaires. Le point primitif constituera bientôt à lui seul la presque totalité de l'os; car, indépendamment des fosses, du col et de presque toute la cavité glénoïde, il forme l'épine et la plus grande partie de l'acromion. Le sommet de l'acromion est cartilagineux jusqu'à 14 ou 15 ans. Le point osseux paraît alors et se soude habituellement entre 17 et 18 ans. Deux points osseux donnent naissance à l'apophyse coracoïde; le principal apparaît à 15 ou 16 mois et se soude à 14 ou 15 ans. La cavité glénoïde est en grande partie formée par le point osseux primitif; le tiers ou le quart supérieurs seulement sont formés par un point complémentaire. Le bord postérieur (vertébral) et l'angle inférieur présentent, jusqu'à l'âge de 16 à 18 ans (pour le premier), de 18 à 20 ans (pour le second), une bande cartilagineuse dans laquelle se forment les épiphyses marginales qui se soudent entre 22 et 24 ans.

Il est très important de conserver cette bande cartilagineuse dans les résections qu'on pratique dans le jeune âge, car elle fournit les principaux éléments d'accroissement de l'os. Si on l'enlève, on n'aura que les ossifications périostiques qui formeront une lame plus ou moins mince dont l'activité sera bientôt épuisée, et qui ne grandira plus. Pour obtenir un nouvel os rappelant l'os ancien par sa forme et la disposition de ses saillies, il faut conserver tous les cartilages d'ossification, intra-osseux ou marginaux. Ce sont eux qui forment le véritable cadre de la réossification future; et comme ils ne s'ossifient que tard, ils pourront être utilisés par une bonne technique opératoire dans toutes les opérations pratiquées chez les jeunes sujets au-dessous de 22 à 24 ans.

La séparation de ces divers point d'ossification par les cartilages de conjugaison établit aussi des barrières, au moins temporaires, à la propagation de l'ostéite. Cette disposition, qu'il est important de ne pas oublier, permettra souvent de limiter les résections sans nuire à la guérison du malade, et surtout de ne pas faire d'extirpations absolument totales. Il n'y a rien de fixe à cet égard, sans doute, une inflammation pouvant se propager à travers le cartilage et par le périoste périphérique; mais nous trouvons encore ici une nouvelle confirmation des propositions générales que nous avons formulées sur les lieux d'élection des ostéites[1].

1. Voyez le travail de M. C. Audry, publié en 1889 dans la *Revue de chirurgie*, sous le titre : *Des ostéites de l'omoplate*. De nombreux faits rassemblés par l'auteur confirment que les régions juxta-épiphysaires de l'omoplate sont bien les lieux d'élection pour les inflammations aiguës et spontanées. — M. Audry est arrivé aux conclusions suivantes :

« On peut ranger sous trois chefs les ostéites spontanées de l'omoplate :

« 1° Ostéites du bord interne et de l'angle inférieur (rares).

« 2° Ostéites du massif acromio-spinal; relativement fréquentes, le plus souvent tuberculeuses, souvent bénignes, pouvant affecter des allures extensives redoutables.

« 3° Ostéites coraco-glénoïdiennes. »

La suppuration des régions juxta-épiphysaires a, du reste, séparé les pièces osseuses correspondantes quand la lésion date d'un certain temps; et elle a, dans tous les cas, diminué l'adhérence réciproque de ces diverses pièces, de sorte que le cartilage correspondant se détache de lui-même. Il est essentiel de le respecter et, lorsqu'il s'agit d'inflammations aiguës, de ne pas aller le détruire par des raclages intempestifs. Certaines localisations de l'ostéite doivent être envisagées à part. La glénoïdite est le point de départ de la scapulalgie glénoïdienne dans les affections tuberculeuses, et fait partie du groupe des ostéo-arthrites de l'épaule. Les formes aiguës sont rares; nous en avons observé deux exemples[1] qui se terminèrent par ankylose, l'un spontanément, l'autre après l'extraction d'un séquestre du col. La coracoïdite est aussi rare comme affection primitive; nous n'avons réséqué isolément qu'une fois le bec de l'apophyse coracoïde. Plusieurs fois nous avons abrasé la base et le bord externe de l'apophyse dans les résections de l'épaule. Poncet[2] a publié deux exemples de coracoïdite primitive : dans un cas, la lésion se propagea à l'articulation et nécessita la désarticulation du bras, et consécutivement l'extirpation de l'omoplate; dans l'autre, la résection du sommet de la coracoïde met fin aux accidents. Les ostéites de l'épine et de l'acromion sont beaucoup plus fréquentes, celle de l'épine surtout; nous en avons opéré un certain nombre, soit aiguës, soit chroniques. Quoique ces ostéites se développent sur la même pièce osseuse qui forme la plus grande partie de la cavité glénoïde, elles restent généralement limitées à la partie saillante et superficielle de l'épine où elles évoluent et se terminent par nécrose plus ou moins étendue. La position superficielle de cette saillie l'expose à la double action du froid et du traumatisme, et explique la fréquence relative des ostéistes de croissance.

L'omoplate se reproduit parfaitement chez les jeunes animaux, chez le chien, chez le chat. Au bout de quelques semaines, les opérés courent, sautent absolument comme si on ne leur avait rien enlevé. Il est impossible de reconnaître quelque chose d'anormal à leur démarche. A travers la peau, la reproduction paraît parfaite; mais si l'opération a été faite sur un animal jeune, l'os nouveau reste plus petit et paraît de plus en plus court à mesure que l'animal grandit, malgré la conservation de son cartilage marginal et de tous ses cartilages d'accroissement. Nous en avons figuré deux exemples dans le *Traité de la régénération des os* : un sur le chien et l'autre sur le chat. Nous reproduisons ici les pièces de cette dernière expérience parce qu'elles

1. Sans compter une panostéite septique du scapulum, terminée rapidement par la mort, et qui avait débuté par la cavité glénoïde.

2. *Association française pour l'avancement des sciences*, 1885. — Congrès de Grenoble; et Audry, *loc. cit.*

représentent l'os enlevé, à côté de l'os reproduit, et l'os sain du côté opposé.

Dans cette expérience, le cartilage marginal avait été soigneusement

Fig. 491, 492, 493. — *Reproduction de l'omoplate chez le chat.*

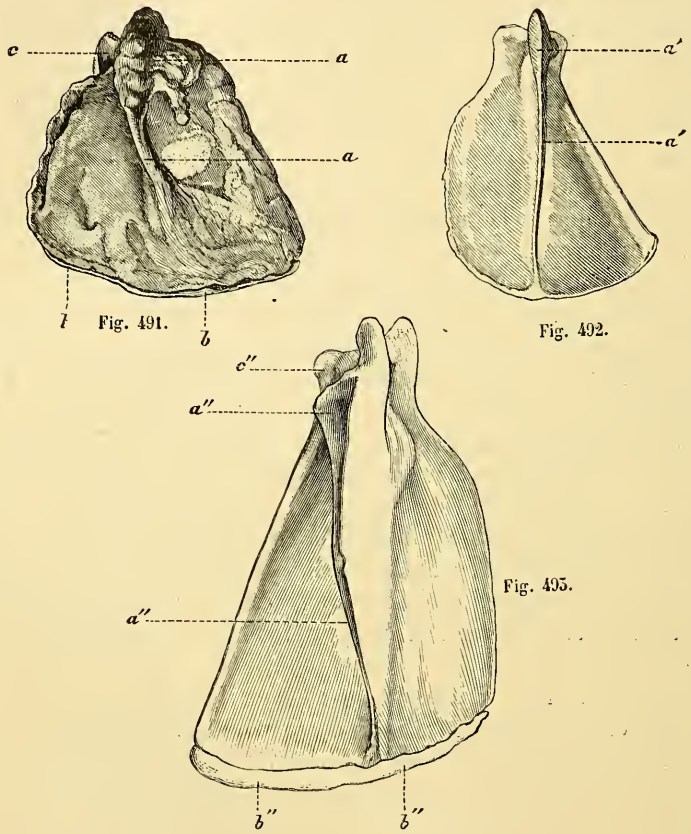

La figure 491 représente l'omoplate reproduite. — La figure 492, l'omoplate enlevée. — La figure 493, l'omoplate du côté non opéré.

aa, *a'a'*, *a''a''*, épine de l'omoplate. Sur l'os reproduit elle est très épaisse. — *c*, *c''*, cavité glénoïde. — *bb*, *b''b''*, cartilage marginal qui a été laissé avec le périoste. — Au niveau de la fosse sus-épineuse de l'os nouveau, la reproduction.

respecté, et on avait même laissé intact le cartilage diathrodial de la cavité glénoïde. La partie ossifiée seule de l'omoplate avait été enlevée et l'articulation n'avait pas été ouverte. Six mois après, l'omoplate

enlevée (fig. 492) était remplacée par l'omoplate représentée par la figure 491.

Les nécroses totales de l'omoplate ont permis, d'autre part, de constater le mode de reproduction par le périoste des faces superficielles et profondes : l'os mort se trouve alors entre deux feuillets ossifiés. Nous n'en avons pas observé de totale chez l'homme, mais nous avons eu l'occasion d'opérer des nécroses partielles réparées par un processus semblable. Le sequestre était compris entre deux lames osseuses de nouvelle formation. Dans la collection de l'École vétérinaire de Lyon, on peut voir une omoplate de cheval, entièrement nécrosée et recouverte sur ses deux faces d'une couche osseuse de nouvelle formation, épaisse et rugueuse, due au périoste ossifié. L'os ancien est ainsi complètement entouré d'une gaine osseuse qui s'est moulée sur lui.

Les autopsies sur l'homme nous manquent encore pour apprécier le degré de la régénération après les résections et les ablations totales. Nous en avons seulement fait une au 13e jour, dans laquelle nous trouvâmes les deux feuillets du périoste déjà hyperplasiés et sensiblement épaissis.

Hashimoto[1], chirurgien en chef de l'armée, à Tokio (Japon), a fait l'autopsie d'un sujet auquel il avait enlevé, sept ans auparavant, l'omoplate tout entière, sauf l'acromion et l'apophyse coracoïde. On trouva à la place de l'os enlevé une masse osseuse de nouvelle formation, aplatie, irrégulièrement quadrilatérale, plus large en haut, mesurant dans sa plus grande hauteur 11 centimètres et demi, y compris l'acromion conservé, et dans sa plus grande largeur 5,5. L'os enlevé mesurait 15,5 sur 8. Ce qu'il y a d'inattendu dans ce cas, c'est que l'auteur avait intentionnellement retranché le périoste, excepté probablement, dit-il, sur les bords où il se confondait avec le cartilage marginal! Il ajoute cependant que la régénération pourrait bien être due à une partie du périoste laissée dans la plaie. Cette dernière explication est évidemment la seule acceptable.

L'observation sur le vivant, faite attentivement et avec la réserve qu'on doit toujours apporter dans les examens de ce genre, nous apporte des données intéressantes; et si l'on doit rester dans le doute sur le degré de régénération des parties profondes (col et cavité glénoïde), on peut juger par le toucher de la dimension du corps de l'os, de ses saillies et de ses angles. L'observation suivante nous montre les dimensions principales du nouvel os, dont les principaux contours peuvent être suivis à travers les parties molles et dont la largeur est

1. *Archiv für klin. Chirurgie*, Bd. 37, 1888. *Regeneration des Schulterblattes nach der Resection mit Zurücklassung des Acromion und des Processus coracoïdeus*, p. 217. Le malade avait 34 ans au moment de l'opération.

facile à déterminer, puisqu'on peut le saisir d'un bord à l'autre et le tenir entre les doigts.

Observation CXVI. *Extirpation sous périostée de l'omoplate et résection itérative de la tête humérale, pour ostéite tuberculeuse, faites un an après une première résection de l'extrémité supérieure de l'humérus. — Reproduction de l'omoplate.*

État de la malade trois ans après l'extirpation de l'omoplate.

Philomène Barral, âgée de 16 ans, entrée à la clinique, le 5 février 1887, pour se faire traiter d'une arthrite suppurée de l'épaule gauche survenue spontanément depuis huit mois. — Antécédents héréditaires suspects au point de vue de la tuberculose. Rien de précis à l'auscultation, pas d'hémoptysie, mais état général mauvais. En novembre 1886, premier abcès ouvert spontanément à la partie postérieure du creux axillaire, entraînant quelques parcelles sequestrales; un deuxième abcès s'ouvre dans la même région quelque temps après.

Le 21 mars 1887, résection de l'extrémité supérieure de l'humérus. — Procédé ordinaire de M. Ollier ; résection d'une hauteur de 42 millimètres; lésions tuberculeuses très nettes; excavations sous-périostiques remplies de matière caséeuse. — Suites simples, mais persistance de quelques fistules. — Un an après, la suppuration n'était pas tarie, la malade toussait toujours et présentait des signes de plus en plus menaçants du côté du sommet gauche : expiration prolongée; submatité.

Le 9 mars 1888, un an après la première opération, *extirpation de l'omoplate et résection itérative de l'extrémité humérale.* — L'exploration des plaies ayant fait reconnaître des trajets sous-scapulaires et des masses de fongosités autour de la cavité glénoïde. M. Ollier abattit l'acromion d'un trait de scie pour explorer le foyer de l'ancienne résection et le col de l'omoplate; il reconnut alors plus nettement les lésions tuberculeuses de l'omoplate que le stylet avait fait diagnostiquer. Il pratique d'abord une résection itérative de l'humérus, et enlève une hauteur de 29 millimètres de l'os (en partie de formation nouvelle) ce qui représentait une hauteur de 71 millimètres pour les deux résections du même os. — Il se décide à enlever la totalité de l'omoplate, la met à nu et la dépouille de son périoste par des incisions le long de l'épine et de son bord postérieur. On enlève ainsi la totalité de l'omoplate, sauf l'acromion (qu'on avait préalablement séparé d'un trait de scie et qui était sain) et la croûte osseuse du bec de l'apophyse coracoïde. — Le cartilage marginal qui était sain, fut laissé adhérent au périoste qui était partout épaissi, surtout à l'angle inférieur, et en quelques points comme lardacé. L'os enlevé présente sur tout le pourtour du col, dans la moitié de la fosse sous-scapulaire, des inégalités et des érosions en rapport avec les amas de fongosités tuberculeuses. Sur tous les autres points, le périoste épaissi et infiltré fut régulièrement détaché de l'os au moyen de la rugine tranchante. — Pas de nécrose sur aucune paroi de l'os; au niveau de la cavité cotyloïde quelques sequestres vasculaires en voie de résorption : on avait donc tous les signes de la carie tuberculeuse. — La gaine périostique complètement conservée, et recouverte de muscles infiltrés, pâles, grisâtres et très atrophiés, fut suturée avec la peau pour rétablir le moule régulier de l'os nouveau. — Suites opératoires simples, mais état général toujours peu satisfaisant.

Le 30 juillet, la malade revient de la campagne; la plaie est depuis longtemps cicatrisée sauf deux trajets fistuleux qui suppurent toujours un peu. — On constate cependant un commencement de reproduction osseuse déjà très appréciable, mais la masse néoformée est tout à fait indépendante de l'acromion.

Le nouvel os devint plus net les mois suivants; en janvier 1889, on constatait qu'il était plus épais en avant le long du bord antérieur et sur le trajet de l'épine. Il était uni à l'acromion par des adhérences fibreuses encore souples. L'état général était toujours mauvais, et le sommet gauche présentait une submatité plus accusée et quelques râles localisés; pas d'hémoptysies.

Le 16 février, la malade est envoyée à l'hôpital maritime de Giens, d'où elle revient le 3 novembre 1890, considérablement améliorée au point de vue de l'état général et de l'état local.

La suppuration est tarie; il y a cependant encore de temps en temps un peu de suintement séreux par une ancienne fistule au niveau de l'aisselle.

La malade se sert de son bras pour les usages de la vie; elle porte la main sur

Fig. 494. *Ablation totale de l'omoplate et résection itérative de la tête humérale.*
D'après une photographie prise le 4 février 1891, trois ans après l'opération.

Maximum d'écartement du bras par l'action musculaire. — Le bras opéré est aussi gros que le bras sain, mais cette égalité de volume est due à l'adipose sous-cutanée. Sa circonférence à la partie moyenne est de 24 centimètres.

La longueur de l'humérus est de 31 centimètres du côté sain, de 23 du côté opéré. — Le cubitus mesure 235 millimètres du côté sain, 230 du côté opéré. L'humérus est solidement fixé à l'omoplate de nouvelle formation. Il y a une véritable articulation entre l'extrémité humérale et la nouvelle omoplate. L'humérus est en contact en dedans avec la nouvelle apophyse coracoïde mais joue très librement sur elle. Il est impossible de dire quels sont ses rapports avec la partie profonde de l'omoplate qui remplace le col.

La forme du moignon de l'épaule est régulière, le relief deltoïdien est très bien dessiné, comme on peut le voir par la figure 494. La forme de l'incision opératoire est mal rendue dans la gravure; on ne distingue pas la branche spinale de l'incision.

L'opérée ne porte aucun appareil.

l'épaule saine, sur la bouche, le nez, derrière le dos; mais les muscles scapulaires sont très atrophiés, et l'on retient la malade à l'Hôtel-Dieu pour la soumettre à un traitement électrique.

La régénération de l'os a fait de sensibles progrès pendant le séjour à Giens. On sent aujourd'hui une plaque osseuse, irrégulièrement quadrilatérale, qu'on peut serrer entre

les doigts et dont on détermine, par cela même, assez exactement les proportions.

De l'acromion à l'angle inférieur de l'omoplate, on trouve du côté sain 18 centimètres. Sur l'os nouveau, la distance entre les mêmes points est de 15 centimètres.

Quand on mesure la largeur de l'os, on trouve à peu près le même diamètre des deux côtés à la hauteur de l'épine, à cause d'un épaississement et d'un élargissement plus marqué de l'ossification nouvelle à ce niveau. L'épine est représentée par un épaississement inégal, mamelonné, probablement ostéo-fibreux qui rejoint l'acromion et se continue avec lui sans ligne de démarcation bien nette. L'extrémité acromiale de la clavicule fait sur l'acromion une saillie plus grande qu'à l'état normal.

Il est impossible de déterminer, à travers les chairs, ce qui a remplacé le col de l'omoplate. On sent une apophyse coracoïde bien formée sur laquelle s'insèrent les muscles, comme à l'état normal. Le bord axillaire est relativement épais. C'est au niveau de la fosse sous-épineuse que l'os paraît le plus mince. Le bord supérieur et postérieur de l'os est comme festonné; les saillies paraissent surtout en rapport avec les insertions de l'angulaire et du trapèze.

4 février 1891. — Sous l'influence des électrisations quotidiennes, les muscles sont aujourd'hui moins atrophiés qu'il y a trois mois. La malade écarte volontairement le coude à 80 degrés; passivement on peut élever le bras verticalement en l'air et l'amener dans toutes les directions sans entraîner l'omoplate. Mais dans les mouvements volontaires, l'omoplate est bientôt entraînée avec le bras. La malade exécute énergiquement les mouvements d'ensemble de l'épaule; elle la soulève, l'abaisse, le porte en avant et en arrière.

Par l'électricité, on retrouve tous les muscles, sauf le sous-épineux, qui paraît absolument et irrémédiablement atrophié. Le sus-épineux se contracte faiblement.

Mikulicz[1] a publié une observation de Billroth, relative à l'ablation totale, ou presque totale de l'omoplate sur une petite fille de neuf ans qui avait subi, un an auparavant, la résection du genou. Un abcès s'était formé dans la fosse sus-épineuse; on l'ouvrit et l'on trouva que le périoste était décollé et l'os entouré de pus. On mit l'omoplate à nu par une incision le long de l'épine, à laquelle on ajouta une incision perpendiculaire de 8 centimètres de long, suivant le bord postérieur. On sectionna l'apophyse coracoïde et l'acromion avec une cisaille. L'acromion fut enlevé secondairement; on ne laissa en place que le bec coracoïdien. La cavité périostique fut raclée avec une cuillère tranchante! La guérison fut rapide. Sept mois après, l'omoplate paraissait régénérée dans sa totalité, et avait la forme normale, sauf qu'elle était plus petite. Elle présentait des bords plus épais[2]. Le bec coracoïdien s'était soudé au corps du nouvel os, le noyau de réossification de l'acromion était resté mobile et réuni par des faisceaux fibreux au reste de l'os. Dans cette opération, l'humérus n'avait pas été touché.

Dans les faits suivants, la tête humérale avait été préalablement réséquée :

1. *Subperiostale Extirpation der ganzen Scapula; Vollstandige Regeneration*, in *Archiv für klin. Chirurgie.* B. d. 24.

2. C'est ce qui arrive chez les jeunes animaux sur lesquels on conserve avec soin tout le cartilage marginal. Au centre, au niveau des fosses, la régénération fait souvent défaut; on ne trouve qu'une membrane fibreuse.

Brigham (de San Francisco)[1] a fait, en 1877, la résection de la tête humérale, et, immédiatement après, l'extirpation de l'omoplate sur un homme de trente-cinq ans, atteint d'ostéite suppurée. Le malade fut examiné treize mois après par Nicaise. On constatait alors qu'il n'y avait pas de reproduction régulière, ni d'articulation entre l'humérus et la masse osseuse néoformée. On trouvait seulement autour de la région scapulaire une plaque dure, osseuse, irrégulière, de 10 centimètres environ de diamètre; dans les autres points on sentait une certaine résistance, non osseuse, due à des épaississements fibreux.

Mazzoni[2] (de Rome) avait fait, en 1878, l'ablation totale de l'omoplate sur un sujet de vingt ans, auquel on avait déjà pratiqué la résection de la tête humérale. Il enleva la totalité de l'omoplate en conservant le périoste; le malade était guéri au soixante-dixième jour, mais l'auteur ne donne aucun détail sur la régénération qui semblait cependant devoir se faire dans de bonnes conditions. Après une opération semblable faite par Orlowski[3], en 1878, sur un sujet de vingt-cinq ans, on trouve signalée la régénération osseuse de toute la partie sous-épineuse.

L'âge a toujours une importance capitale; dans un cas de Kottmann[4] (quarante-huit ans), la reproduction fut nulle, bien que l'auteur eût fait une résection sous-périostée.

Les résections bornées au corps de l'omoplate, à la suite des ostéites, ont donné lieu à des reproductions relativement plus complètes. J. Bœckel a publié un cas de résection sous-périostée du scapulum[5], moins la partie articulaire et l'angle inférieur, qui lui a fourni les résultats suivants : régénération osseuse complète au bout de trois mois et demi ; usage du membre parfaitement rétabli au bout de six mois. L'opéré était un garçon de dix-sept ans.

C'est après les ostéites nécrotiques qu'on aura le plus de chances d'observer les reproductions complètes, par l'ossification des deux feuillets périostiques, préalablement hyperplasiés, et formant déjà le premier degré des ossifications engainantes que nous avons observées chez les animaux. Mais on doit avoir aussi de belles reproductions chez les enfants ou les adolescents qu'on opérera pour des panostéites aiguës de l'omoplate, quand la violence de l'inflammation n'aura pas détruit les éléments ostéogènes. L'invasion de l'articulation scapulo-humérale par le pus rend alors l'intervention urgente. Nous avons traité autrefois un cas semblable par les grandes incisions; mais, bien que le malade ait guéri, nous avons regretté de ne pas avoir fait l'ablation de l'os, car

1 *Résection sous-périostée de toute l'omoplate et de la tête de l'humérus :* in *Bulletins de la Société de Chirurgie de Paris.* Séance du 11 juin 1879.

2. *Clinica chirurgica nella R. Universita di Roma*, 1878. — p. 91.

3. *Centralblatt für chirurgie*, 1878. — C'est le dernier cas du tableau de Chauvel.

4. Cité par Nicaise, dans son rapport sur le cas de Brigham.

5. *Fragments de chirurgie antiseptique*, 1882, p. 91.

l'omoplate resta soudée à l'humérus, et la suppuration persista longtemps; elles ne cessa qu'après l'élimination tardive de plusieurs petits sequestres venant des divers points de l'os. L'ablation sous-périostée de la totalité de l'omoplate nous eut donné une guérison plus rapide et un résultat fonctionnel plus favorable.

B. — PROCÉDÉS OPÉRATOIRES POUR L'ABLATION TOTALE DE L'OMOPLATE. — RÉSECTION SOUS-PÉRIOSTÉE. — RÉSECTION PAROSTALE AVEC SUTURE DES MUSCLES DIVISÉS. — RÉSECTIONS EXTRA-PÉRIOSTÉES IRRÉGULIÈRES. — PROCÉDÉS POUR LA RÉSECTION DES DIVERSES PARTIES DE L'OMOPLATE.

Dès 1853, Larghi avait publié dans les Mémoires de l'Académie de

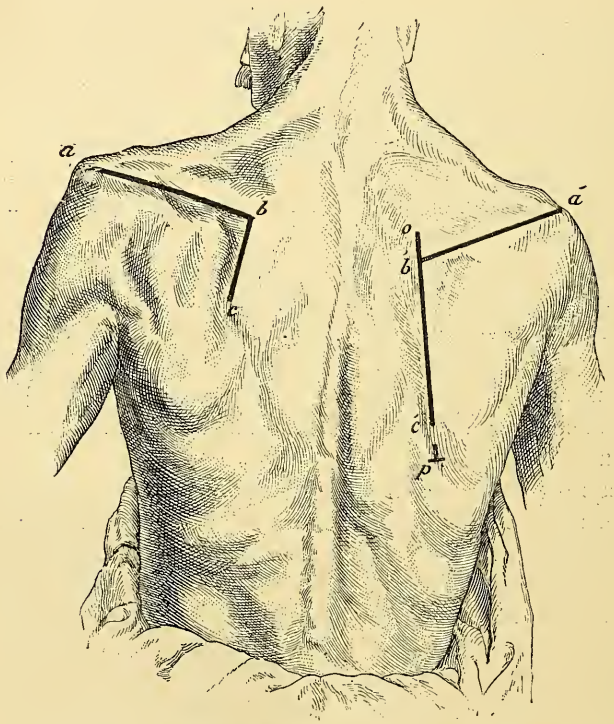

Fig. 495. — Cette figure représente, sur l'omoplate gauche, l'incision de Larghi; sur l'omoplate droite, notre incision qui découvre plus largement l'os, rend l'opération plus facile et évite tous les inconvénients de la rétention. Pour éviter complètement le godet inférieur, nous ajoutons, dans les cas de suppuration de l'angle inférieur de l'os, une petite incision de décharge *p* au-dessous de l'incision principale, pour pouvoir passer un drain à travers le grand dorsal. — *ab*, *a'b'*, incision le long de l'épine, la même dans les deux procédés. — *bc*, incision verticale postérieure de Larghi, s'arrêtant au milieu de la fosse sous-épineuse. — *ob'*, *b'c'* notre incision sus et sous-épineuse

Turin un procédé pour l'extirpation sous-périostée totale de l'omoplate.

Par une incision suivant l'acromion et l'épine de l'omoplate jusqu'au bord postérieur de l'os et se continuant en bas le long de ce bord jusqu'à mi-hauteur de la fosse sous-épineuse (fig. 495), le chirurgien de Verceil enlevait l'omoplate tout entière sans sacrifier aucun muscle. En écartant fortement les bords de la plaie, il pouvait aller dépérioster toute l'omoplate. Il faisait sortir le corps de l'os à travers la plaie et allait ensuite dénuder le col et extirpait l'os tout entier sans inciser le manchon glénoïdien. Outre les difficultés de l'exécution, ce procédé avait l'inconvénient de laisser en bas, à niveau de l'angle inférieur, un cul-de-sac profond où se seraient accumulés certainement les liquides infectieux. Larghi, du reste, n'appliqua jamais ce procédé sur le vivant.

Le procédé suivant, que nous avons décrit dans le *Traité de la régénération des os*, nous paraît toujours le plus propre à atteindre le double but que nous poursuivons : la régénération de l'os et la conservation de l'action des muscles qui s'insèrent sur l'omoplate; la réduction à leur minimum des dangers du traumatisme opératoire.

PROCÉDÉ POUR L'ABLATION SOUS-PÉRIOSTÉE DE LA TOTALITÉ DE L'OMOPLATE.

1er TEMPS. — *Incision de la peau et des interstices musculaires jusqu'à la gaine périostique.* — On fait une première incision tout le long de l'épine de l'omoplate, depuis le sommet de l'acromion jusqu'au bord spinal de l'os. De l'extrémité postérieure de cette incision on en fait partir deux suivant le bord spinal : l'une, inférieure, descendant jusqu'à l'angle inférieur de l'os; l'autre supérieure longue de 4 centimètres environ, un peu oblique en haut et en avant. Sur le cadavre, l'incision de Larghi est à la rigueur suffisante; mais comme elle ne descend que jusque vers le milieu de la fosse sous-épineuse, elle laisse en bas un godet où s'accumulera le pus. En incisant les tissus superficiels dans les limites que nous avons indiquées, on n'ajoute pas d'inconvénient à l'opération et l'on facilite notablement son exécution.

Au niveau de l'extrémité acromiale de l'incision, on peut faire une petite incision perpendiculaire ou tout autre incision de dégagement pour favoriser le décollement du périoste. La résistance plus ou moins grande des tissus guidera l'opérateur.

2e TEMPS. — *Dénudation de l'os.* — On dénude d'abord l'acromion et l'épine, et l'on a bien soin de séparer toutes les attaches deltoïdiennes et trapéziennes. Quelques fibres du trapèze sont coupées sur certains sujets, chez lesquels ce muscle recouvre la partie postérieure de l'épine. Mais ici, cette section est peu importante pour les fonctions ultérieures du muscle; elle porte sur une partie presque exclusivement aponévrotique.

On incise ensuite le périoste du bord postérieur de l'os dans l'interstice qui sépare le rhomboïde du sous-épineux, en écartant les fibres aponévrotiques du trapèze, si l'on n'a pas eu besoin de les sectionner. On dénude la fosse sous-épineuse, en allant avec précaution, parce que, dans la moitié inférieure de cette fosse, le périoste est d'une ténuité extrême. Dans le tiers supérieur, le périoste devient beaucoup plus distinct. On dénude ensuite l'angle inférieur de l'omoplate en détachant les insertions du grand dentelé et du grand rond après avoir écarté le grand dorsal; on peut alors soulever l'os et détacher le sous-scapulaire de bas en haut et d'arrière en avant. L'os est soulevé avec les doigts ou de forts crochets. Si le cartilage marginal subsiste, on décolle l'os à ce niveau, le cartilage restant toujours adhérent au périoste. On ne doit, du reste, jamais enlever ce cartilage qui constitue un élément important de régénération et forme le cadre de l'os nouveau.

Il faut alors dénuder la fosse sus-épineuse, dont le périoste est aussi extrêmement mince en certains points. Avec des crochets mousses, on écarte les lèvres postérieure et supérieure de la plaie, sans jamais séparer les muscles de la peau; on dénude ensuite l'angle supérieur et postérieur et le bord supérieur de l'os. Dans cette dénudation, on coupe le nerf sus-scapulaire si l'on va sans précaution; mais on doit le repousser en haut, en détachant avec le périoste le revêtement de l'échancrure fibreuse qui lui donne passage. Il faut ensuite soulever l'os d'arrière en avant et de bas en haut pour achever de dénuder la face sous-scapulaire et le bord antérieur de l'os.

Si l'on veut faire la résection de l'omoplate au niveau de son col, la dénudation doit s'arrêter là, et alors on coupe le col avec la scie à chaîne ou la cisaille à une distance plus ou moins grande de la cavité articulaire.

3e TEMPS. *Ouverture de l'articulation scapulo-humérale. — Détachement de la capsule articulaire et dénudation de l'apophyse coracoïde. — Achèvement de l'opération par la torsion de l'os.* — On revient à l'acromion qu'on a déjà dépouillé de ses attaches deltoïdiennes; il faut alors le dégager de ses attaches à la clavicule, et, pour cela, détacher les parties fibreuses de l'articulation acromio-claviculaire. L'articulation scapulo-humérale est déjà abordable en dehors par le détachement des attaches deltoïdiennes; mais il vaut mieux l'attaquer en arrière. On saisit l'omoplate à pleines mains; on la retourne en haut; on ouvre l'articulation scapulo-humérale; on renverse l'os de plus en plus; on dénude avec le détache-tendon tout ce qu'on peut atteindre. On peut ainsi dépouiller l'apophyse coracoïde de ses insertions musculaires et de ses ligaments claviculaires et acromio-coracoïdiens; il ne reste que quelques adhérences capsulaires ou ligamenteuses (ligaments coraco-claviculaires); mais en imprimant un mouvement de torsion à l'os, on détache le tout. Le temps le plus laborieux, c'est la dénudation de l'apophyse coracoïde, à cause de la multiplicité des ligaments ou muscles qui s'y insèrent. Mais, sur le vivant, on peut abréger l'opération en sectionnant cette apophyse à sa base et en modifiant en outre, selon les cas, les derniers temps que nous avons décrits. La section de l'acromion, pour conserver sa saillie, est le plus souvent indiquée.

Si l'on ne prend pas de grandes précautions, cette opération expose à léser le nerf sus-scapulaire et à le couper au moment où il va de la fosse sus-épineuse dans la fosse sous-épineuse, en passant dans la gouttière sous-acromiale contre le bord externe de l'épine et le col de l'omoplate. Cette section est inévitable si l'on incise le périoste du col et la capsule scapulo-humérale en dehors. C'est pour cela que nous avons recommandé de l'attaquer en dedans, en renversant l'omoplate sur le moignon de l'épaule. Et encore dans les derniers temps de l'opération, fait-on subir au nerf des tiraillements, des froissements, qui compromettent ses fonctions si l'on ne procède pas de manière à le soustraire à ces dilacérations. Pour cela, il faut séparer l'épine à sa base par un trait oblique en arrière, relever la voûte acromiale en haut et en avant pour reconnaître le nerf et dénuder une partie du col en passant au-dessous de lui. Mais dans cette manœuvre, on est exposé à tirailler le nerf au moment où il s'engage dans le trou sous-scapulaire, de sorte que, en définitive, on risque de compromettre les deux muscles sus et sous-épineux en voulant conserver l'innervation de ce dernier. On peut cependant toujours arriver à ses fins en procédant par la fragmentation de l'os,

en coupant l'apophyse coracoïde à sa base, et en se débarassant de la saillie de l'épine pour mieux découvrir le nerf.

On doit, autant que possible, conserver dans cette opération l'extrémité libre de l'acromion et le sommet de l'apophyse coracoïde. Ces deux saillies osseuses sont très importantes pour le maintien de la forme et le rétablissement de la solidité de l'épaule. L'extrémité acromiale, l'épiphyse, est presque toujours saine dans les ostéites étendues de l'omoplate. On doit alors la sectionner dès le début de l'opération. L'apophyse coracoïde est moins souvent saine, à sa base surtout; mais on peut conserver son sommet. On doit cependant la sacrifier sans hésiter pour peu qu'elle soit suspecte, mais avoir bien soin de conserver son enveloppe périostique avec toutes les insertions musculaires. Par trop d'économie, on s'expose à laisser une source de suppuration intarissable dans la plaie. Dans les deux extirpations totales que nous avons faites pour ostéite nous avons conservé l'acromion et retranché l'apophyse coracoïde[1]. Les muscles coracoïdiens détachés avec la rugine conservent de solides insertions sur la gaine périostique. Ces insertions se continueront plus tard sur la saillie osseuse qui s'y reformera.

Les mêmes incisions que nous indiquons pour la résection sous-périostée devront être utilisées pour la résection parostale. On rétablira ensuite par la suture les rapports des muscles qu'on aura dû désinsérer, c'est-à-dire diviser le plus près possible de l'os, au ras de leurs insertions périostiques. Nous attachons la plus grande importance à cette suture intermusculaire.

Nous ne décrirons pas de procédés spéciaux pour la résection des diverses parties de l'omoplate; le procédé général que nous avons exposé pour l'extirpation totale nous donne le moyen de faire toutes les excisions partielles. On n'a qu'à diminuer la longueur des incisions ou à les modifier légèrement d'après les principes généraux que nous avons souvent exposés.

Pour la résection du corps de l'os, on commencera par scier l'acromion. et, une fois que la dénudation des fosses et des bords aura été faite, on attirera l'os en dehors et en avant; on passera une scie à chaîne autour du col ou on retranchera toute la partie dénudée.

L'incision sus-spinale seule suffira pour retrancher l'épine. L'addition de l'une ou de l'autre des incisions postérieures permettra de réséquer la portion sous-épineuse ou la portion sus-épineuse de l'omoplate.

La résection isolée de l'angle inférieur sera faite par une incision qui remontera un peu sur le bord antérieur ou axillaire, en écartant ou cou-

1. Nous rangeons parmi les *Extirpations totales* les opérations dans lesquelles on a pu conserver la saillie acromiale et le bec coracoïdien. Dès qu'on a enlevé la cavité glénoïde, le col, l'épine et tout le corps de l'os, l'opération présente les mêmes caractères essentiels, que ne peuvent changer beaucoup l'absence ou la persistance de deux sommets apophysaires.

pant quelques faisceaux du grand dorsal, pour dénuder l'angle de ses insertions musculaires. — On peut avoir aussi à trépaner les fosses dans les cas d'ostéite limitée, avec abcès sous-scapulaire. On écartera les fibres musculaires, mais on en divisera quelques-unes pour empêcher la rétention du pus par la boutonnière contractile.

La seule résection qui présente des difficultés réelles, c'est celle de la cavité glénoïde et du col de l'omoplate. Habituellement, cette opération s'opère après la résection de l'extrémité supérieure de l'humérus, et alors on a une large voie pour exciser la cavité glénoïde et le col par morcellement. Mais si la tête humérale est en place, c'est d'une autre manière qu'il faut aborder le col de l'omoplate. On doit aller le découvrir en arrière, en passant entre le grand rond et le petit rond, et en suivant le bord antérieur de l'omoplate. Voici comment nous procédons.

PROCÉDÉ POUR LA RÉSECTION DE LA CAVITÉ GLÉNOÏDE ET DU COL DE L'OMOPLATE SANS TOUCHER A LA TÊTE DE L'HUMÉRUS.

1er Temps. — *Incision cutanée et intermusculaire. — Détachement de l'insertion scapulaire du triceps brachial.* — Le sujet étant couché sur le côté sain, on fait d'abord une incision de 9 à 10 centimètres le long du bord postérieur du deltoïde qu'on charge sur un crochet double et qu'on relève en haut et en avant, en écartant le bras du tronc. On reconnaît ensuite (point de repère important) l'interstice qui existe entre le grand et le petit rond et l'on fait dans la direction de cet interstice une incision de 7 à 8 centimètres. On trouve dans cet interstice les branches de l'artère scapulaire inférieure qu'on lie au fur et à mesure. On coupe également le filet du nerf circonflexe destiné au petit rond. On arrive sur l'os et on rencontre bientôt l'insertion du triceps qu'on détache avec le détache-tendon, c'est-à-dire en conservant ses rapports avec le périoste et la capsule. On dénude ensuite le pourtour du col en dedans et en dehors et l'on ouvre largement l'articulation scapulo-humérale par une incision longitudinale de la capsule, à laquelle on ajoute deux incisions transversales pour pouvoir détacher le bourrelet glénoïdien; mais on ne peut pas aller bien loin sans libérer le col.

2e temps. — *Section de l'apophyse coracoïde à sa base; section du col; extraction de l'angle externe de l'omoplate.* — Tant que l'apophyse coracoïde est intacte, il est impossible de faire descendre la cavité glénoïde, aussi faut-il, par une incision antérieure, mettre à nu cette apophyse et la sectionner à sa base avec une forte cisaille. On fait alors basculer l'omoplate, si elle n'est pas ankylosée avec l'humérus; dans tous les cas, on la sectionne sur place avec de fortes cisailles ou par l'action combinée d'une petite scie cultellaire avec la cisaille, à trois centimètres environ en arrière de la cavité glénoïde et dans la direction de l'attache acromiale de l'épine. On saisit alors avec un davier multidenté et à dents pénétrantes le fragment osseux comprenant la cavité glénoïde et le col; on l'attire à soi; on achève de le dénuder et on l'extrait sans avoir besoin de toucher à la tête humérale. La section de l'acromion à sa base faciliterait encore la bascule de l'angle externe dans les cas où les tissus auraient perdu leur souplesse.

Qu'il s'agisse de découvrir un point des bords ou des faces de la portion ailée de l'omoplate, on peut toujours le faire, sans sacrifier les muscles ni les nerfs, par l'adaptation des incisions intermusculaires mar-

ginales décrites plus haut. On peut aussi aller enlever des exostoses du bord supérieur (ce que nous avons fait deux fois) sans compromettre en rien la forme et la musculature de l'épaule. Mais lorsqu'il s'agit de néoplasmes envahissants, il faut procéder autrement et se laisser guider par d'autres considérations, tout en cherchant des procédés aussi économiques que possible.

Dans le cas de néoplasme scapulaire nécessitant l'extirpation totale de l'os, nous recommanderons, quand le col, l'acromion et l'extrémité acromiale de la clavicule sont envahis, de commencer l'opération par sectionner la clavicule directement en dehors de l'apophyse coracoïde, puis de continuer par la désinsertion du deltoïde sur la clavicule et l'épine de l'omoplate, de manière à découvrir la tête humérale et à inciser les parties accessibles de la capsule scapulo-humérale. Le néoplasme scapulaire ne tient plus alors au squelette, et on l'enlève comme une tumeur des parties molles par les incisions postérieures qui se rapprocheront le plus possible de celles que nous avons indiquées pour la résection sous-periostée, mais qui seront principalement déterminées par la forme et les limites du néoplasme.

Nous ne décrirons pas les incisions qui ont été autrefois proposées pour l'extirpation totale de l'omoplate; elles n'ont aucun intérêt, parce qu'elles ne reposent sur aucune idée directrice autre que celle d'enlever commodément la tumeur. Qu'elles soient en *T* oblique, en râteau (Syme); qu'elles délimitent un lambeau triangulaire (Langenbeck) ou deux lambeaux qu'on relève verticalement (Velpeau), ou qu'elles forment un lambeau demi-circulaire (Chassaignac), nous n'avons pas à les décrire; les chirurgiens devront les imaginer d'après les nécessités du moment. Toutes, d'ailleurs, sont à peu près équivalentes au point de vue du résultat définitif[1].

C. — DES RÉSECTIONS TRAUMATIQUES DE L'OMOPLATE.

Les fractures comminutives de l'omoplate réclament surtout des esquillotomies. Les véritables résections sont rarement indiquées, excepté dans les cas où la cavité glénoïde et le col ont été brisés en éclats par un projectile. Si la tête de l'humérus est atteinte en même

1. On a souvent enlevé l'omoplate consécutivement à la désarticulation du bras, principalement pour néoplasmes, quelquefois pour ostéite continuée et propagée au corps du scapulum. Ces opérations sont alors d'une très grande simplicité et ne doivent pas être mises sur la même ligne que les extirpations de l'omoplate avec conservation du bras. L'os ne tient qu'à la clavicule; on n'a plus à ménager sa musculature et son innervation ; ses artères sont atrophiées, et ses parties accidentées, qui créaient les difficultés dans l'extirpation faite avant toute mutilation, étant superficielles et directement accessibles, l'on détache l'os facilement, comme une simple tumeur. Dans les cas d'ostéite cependant, ces opérations doivent être faites par la méthode sous-périostée pour ménager l'insertion des muscles respiratoires (grand dentelé, petit pectoral, etc.) qui pourront être encore de quelque utilité s'ils trouvent un point d'appui sur une plaque ou une saillie osseuses nouvelles.

temps, on fera une résection préalable de cet os, et, par la même voie, on pourra extraire les esquilles de l'omoplate et pratiquer les excisions nécessaires.

Ce sont surtout les résections secondaires, pour des ostéites consécutives à l'infection de la plaie, qui devront être mises en question. Le plus souvent, des résections partielles suffiront et, dans les cas anciens même, l'opération se réduira à des extractions de séquestre. Mais si une panostéite s'était déclarée, et surtout si l'articulation scapulo-humérale avait été envahie, l'extirpation totale serait indiquée. Et, comme on trouverait, dans cette opération, les conditions les plus favorables pour bénéficier des avantages de la résection sous-périostée, on aurait certainement un bon résultat fonctionnel, tout à fait différent de celui que laissent les extirpations pour néoplasmes.

Dans le cas où l'on ne serait appelé à intervenir qu'après la nécrose totale de l'os, l'extraction serait plus simple encore; c'est à cette catégorie qu'appartient le cas d'Hamilton [1].

Les faits recueillis par Otis ne sont pas favorables aux résections de l'omoplate, ni au point de vue de la simplification de la blessure, ni au point de vue du résultat fonctionnel obtenu. Nous le comprenons sans peine aujourd'hui. Il n'est pas de région dans laquelle la résection sous-périostée soit plus nécessaire, et les chirurgiens américains n'y eurent guère recours.

En France, des résections étendues de l'omoplate ont été pratiquées, durant la guerre de 1870-71, par Chipault (d'Orléans) [2]. Il cite trois observations, toutes suivies de succès. La résection avait été secondaire dans les trois cas et nécessitée par l'abondance de la suppuration. Dans un premier cas, la plus grande partie de la lame sous-épineuse a été réséquée; dans un second, la résection a porté sur l'épine, l'acromion, la lame sus-épineuse et une partie de la lame sous-épineuse; dans un troisième, enfin, la lame sus-épineuse avec une partie de la sous-épineuse, ont été enlevées. Ces opérations furent faites par la méthode sous-périostée et les trois malades guérirent parfaitement. Malheureusement, ils furent perdus de vue peu de temps après l'opération. Dans le second cas, où la résection avait été la plus étendue, on sentait au bout de trois mois qu'une partie de l'omoplate était régénérée; l'acromion ne s'était pas reproduit.

1. Opération faite en 1866, trois ans après une blessure reçue pendant la guerre de la sécession américaine. — Otis n'a pu retrouver le blessé, malgré les recherches les plus persévérantes (Otis. Part. II, Volume II, pages 492 et 498). Hamilton avait conservé le périoste, mais au moment où le malade quitta l'hôpital, il n'y avait pas encore de régénération appréciable de l'os. L'opéré était âgé de 33 ans. Voyez, pour la question des fractures par armes à feu de l'omoplate, l'article Omoplate du *Dictionnaire encyclopédique*, par Chauvel.

2. *Fractures par armes à feu*, in-4°, avec 37 pl. chrom. 1872, chap. II. *Résections sous-périostées.*

D. — DES OSTÉOTOMIES; RÉSECTIONS PRÉLIMINAIRES ET RÉSECTIONS TEMPORAIRES PORTANT SUR L'OMOPLATE.

Nous avons déjà parlé de la section de l'acromion (procédé de l'épaulette, de Neudörfer) pour pénétrer dans l'articulation scapulo-humérale. Cette ostéotomie sera applicable toutes les fois qu'on voudra pénétrer dans la gouttière acromio-spinale et explorer le col de l'omoplate.

Les résections préliminaires de l'omoplate pourront être indiquées, dans certains cas de lésions sous-scapulaires, pour réséquer les côtes sous-jacentes et laisser une voie d'écoulement pour les liquides pleuraux. Si ce n'était cette dernière circonstance, les ostéotomies suffiraient et les résections pourraient n'être que temporaires.

Dans les cas d'hémorrhagie incoercible venant des parties profondes, on pourrait fenêtrer l'omoplate pour aller à la recherche du vaisseau (Lœffler). On peut aussi avoir à trépaner la fosse sous-épineuse pour dériver le pus d'un abcès sous-scapulaire dont l'origine serait sur un point plus élevé (dans le fond de l'aisselle, à la face interne du col de l'omoplate) et difficile à découvrir. Nous trouvant en présence d'un cas de ce genre, nous avons largement échancré l'omoplate, et nous avons fait en même temps des incisions évacuatrices sur les bords de l'os, en détachant les insertions du sous-scapulaire pour éviter toute rétention du pus.

E. — RÉSULTATS ORTHOPÉDIQUES ET CONSÉQUENCES FONCTIONNELLES DE L'EXTIRPATION DE L'OMOPLATE; FONCTIONNEMENT DU MEMBRE SUPÉRIEUR.

Le fonctionnement du membre supérieur après l'extirpation de l'omoplate est particulièrement subordonné à la conservation des muscles et plus encore des nerfs qui les animent. Les attaches musculaires coupées se réparent dans une certaine mesure, grâce à la conservation de leurs adhérences latérales qui maintiennent toujours une certaine solidarité entre les muscles voisins. La préservation de quelques insertions peut servir en outre comme de gubernaculum à la cicatrice intermusculaire qui s'établira plus tard et qui remettra en rapports réciproques les surfaces sectionnées. Mais les sections des nerfs des muscles ne se réparent pas (le contact des bouts qui serait nécessaire à cette réparation se réalisant difficilement dans les plaies de ce genre); et quelque soin qu'on puisse prendre de suturer les muscles et de refaire anatomiquement l'appareil contractile de la région, la fibre musculaire s'atrophie et ne sert que comme tissu conjonctif.

Après les ablations totales de l'omoplate par la méthode ancienne, le fonctionnement du membre supérieur est très imparfait. Dans beaucoup d'observations, on se déclare satisfait parce que les mouvements

des doigts et de l'avant-bras sont libres et que le bras jouit de quelque mobilité. L'humérus ne trouve pas de point d'appui, et les muscles élévateurs de l'épaule ayant été divisés, le bras reste pendant, sans force, et est attiré en dedans. Nos propres opérés pour néoplasme étant morts trop tôt pour que nous puissions être édifié sur ce que leur aurait laissé l'opération, nous ne pouvons parler d'après notre propre expérience. Chez les rares opérés qui ont survécu longtemps à l'ablation totale de l'omoplate par la méthode ancienne, on a signalé, comme nous venons de le dire, le bon fonctionnement de la main et de l'avant-bras, mais on a été souvent obligé de fixer la tête humérale par un appareil prothétique.

Les résections partielles donnent nécessairement de meilleurs résultats, dès qu'on a conservé la cavité glénoïde et le col de l'omoplate avec l'apophyse coracoïde et l'acromion. Les observations le démontrent, et on le comprend sans peine, puisque la plupart des muscles du bras ont pu conserver leurs attaches. Aussi faut-il faire la résection du corps et non l'extirpation complète toutes les fois que la nature de la lésion ne nécessite pas la suppression du col et des saillies antérieures. Nous terminerons par la relation d'une ablation de la moitié supérieure de l'omoplate pour chondro-sarcome, qui a quelque intérêt parce que l'opération date de treize ans et que nous avons pu avoir des nouvelles récentes de notre opéré.

Observation CXVII. — *Ablation de la moitié supérieure de l'omoplate pour un chondro-sarcôme, avec kyste central, développé primitivement sous le périoste de la face supérieure de l'épine. — Opération faite par la méthode parostale.*

État de l'opéré treize ans après.

Le 5 mars 1878, j'enlevai la moitié supérieure de l'omoplate sans intéresser l'articulation scapulo-humérale chez un jeune homme de 15 ans, qui portait une tumeur grosse comme le poing au niveau de la fosse sus-épineuse. La tumeur bosselée, adhérente, un peu molle à sa partie la plus saillante, s'était développée au-dessus de l'épine de l'omoplate, avait envahi la fosse sus-épineuse et gagnait de jour en jour la fosse sous-épineuse. — Depuis quelques semaines elle était devenue douloureuse et grossissait rapidement. Pas d'adhérences à la peau. — Santé générale bonne; pas de lésions ganglionnaires.

Je fis une incision le long de l'épine, et de l'extrémité postérieure de cette première incision, j'en fis partir deux autres dans la direction du bord spinal; l'une en haut jusqu'à la limite de la tumeur, l'autre en bas jusqu'au milieu de la fosse sous-épineuse. Puis je passai une scie à chaîne sous la voûte acromiale et je divisai l'acromion à 3 centimètres de son extrémité pour explorer les limites profondes de la tumeur. Je constatai que le col et l'articulation scapulo-humérale étaient sains. Je mis alors à nu la tumeur qui était recouverte par les muscles sus et sous-épineux dont les fibres profondes s'implantaient sur elle. Je laissai la plus grande partie de ces muscles adhérer à la tumeur et je m'attachai surtout à désinsérer méthodiquement les autres muscles (trapèze, deltoïde, rhomboïde; grand dentelé, angulaire de l'omoplate) qui s'implantaient sur la capsule périostique de la tumeur. Partout je fis une résection parostale sans chercher à conserver la moindre partie du périoste, même sur les limites de la tumeur. J'en

fis autant pour le sous-scapulaire qui n'était pas envahi. Je fis alors soulever l'omoplate et, passant une scie à chaîne au niveau de la base de l'épine, je sciai l'os obliquement de manière à enlever toute la fosse sus-épineuse, l'épine, et le tiers supérieur de la fosse sous-épineuse. Je coupai en plein tissu sain, mais malgré cela j'enlevai, par une seconde section avec la cisaille, une bande d'un centimètre sur la fosse sous-épineuse de manière à dépasser bien largement les limites apparentes de la tumeur. Je suturai ensuite les principaux muscles pour rétablir la continuité de l'appareil musculaire et empêcher la rétraction des attaches coupées. Drainage de la plaie; pansement de Lister.

Le malade se rétablit rapidement, je le revis quelques mois après; il pouvait étendre le bras horizontalement, mais éprouvait encore quelque difficulté à le soulever au-dessus de l'horizontale.

Je viens de le retrouver (15 mars 1891), et voici ce qu'il m'écrit : « Ma santé générale est parfaite et l'état de mon épaule opérée est tel que personne ne se doute autour de moi de l'opération que j'ai subie il y a treize ans. Deux ans après l'opération, je me sentais faible et ma santé générale paraissait en voie de s'altérer. Je me mis alors à faire de la gymnastique de chambre, avec ardeur et persévérance, et j'arrivai bientôt à développer mon système musculaire et à rétablir ma santé générale d'une manière des plus heureuses. Je fais aujourd'hui absolument tous les mouvements avec le bras gauche (bras opéré) aussi bien qu'avec le droit; je ne suis jamais gêné, quelque mouvement que je veuille faire, soit pour élever le bras, soit pour le porter dans diverses directions. Je porte, du bras opéré, 17 kilos à bras tendu et 22 du côté qui n'a pas été touché (côté droit). Il me semble qu'il n'y a entre les bras que la différence qui existe normalement, chez tout le monde, entre le côté droit et le côté gauche. La seule particularité qui existe dans la forme de l'épaule, c'est une saillie de la clavicule que je dissimule parfaitement sous mes vêtements. » J'avais laissé l'extrémité acromiale adhérer à la clavicule, et comme l'épine n'a pu se reformer, cette saillie devait nécessairement exister, Je n'ai pu examiner moi-même la région opérée, mais les détails ci-dessus ne laissent aucun doute sur la perfection du résultat fonctionnel et la durée de la guérison. Le sus-épineux ayant été complètement enlevé dans sa partie charnue, et le sous-épineux partiellement, il s'est fait probablement des suppléances fonctionnelles par les muscles voisins.

Quant aux résultats obtenus après l'ablation totale par la méthode sous-périostée, l'observation CXVI nous en donne un exemple, et bien que l'extrémité supérieure de l'humérus eût été préalablement réséquée (deux fois) et que les muscles scapulaires fussent au moment de l'opération dans un état d'atrophie très prononcé, on constate qu'il s'est reformé une néarthrose bien attachée, à la fois solide et mobile, passivement très mobile, et à mouvements actifs limités mais suffisants pour un bon usage du membre. Le malade porte le bras en avant, en arrière; la main à la bouche, sur le front, et en arrière jusqu'aux limites que peut atteindre le membre dans l'extension complète. L'épaule est énergiquement élevée, abaissée, portée en avant et en arrière. Si la tête humérale était intacte, nous aurions un résultat bien meilleur encore. Mais ce que nous pouvons constater, c'est que tous les muscles, sauf le sous-épineux qu'on ne retrouve d'aucune manière, ni dans les mouvements volontaires, ni par l'électricité, se contractent plus ou moins énergiquement. La forme du moignon de l'épaule est très régulière, et le malade ne porte aucun appareil.

Quand on enlèvera l'omoplate pour des panostéites aiguës avec invasion de l'articulation scapulo-humérale, mais sans lésion de la tête de l'humérus, on obtiendra des résultats fonctionnels meilleurs encore; car à moins que les éléments ostéogènes du périoste n'aient été détruits par la violence de l'inflammation, on aura des conditions plus favorables pour la régénération de l'os, surtout dans les formes qui se termineront par nécrose lente, après la disparition des symptômes de l'infection septique.

C'est chez les jeunes sujets, et en particulier entre dix et dix-huit ans, que l'extirpation totale de l'omoplate, par la méthode sous-périostée soigneusement pratiquée, nous promet ces excellents résultats fonctionnels. Quand on opérera pour des ostéites suppurées, on pourra obtenir des reproductions osseuses analogues à celles que nous avons observées chez les animaux. Au-dessous de dix ans, on constatera des régénérations qui pourront paraître plus riches immédiatement, mais qui, dans l'avenir, ne seront pas aussi satisfaisantes, à cause de l'arrêt de développement de l'os nouveau. Dans tous les cas, les mouvements du bras seront plus étendus que si l'ostéite s'était terminée par la soudure de l'omoplate à l'humérus. (Voy. le *Chapitre final.*)

CHAPITRE XXXI

DES RÉSECTIONS PORTANT SUR LE BASSIN. — OS ILIAQUE. ARTICULATION SACRO-ILIAQUE.

Sommaire. — Rareté des résections du bassin avant ces dernières années.

Quelques considérations sur la structure du bassin au point de vue spécial des résections. — Sièges d'élection des ostéites; leur relation avec le développement du bassin ; ostéites épiphysaires et juxta-épiphysaires. — De la trépanation du bassin et de la résection de ses diverses portions dans les ostéites. Résection de l'ilion, du pubis, de l'ischion. — Réparation des pertes de substance du bassin; degré de régénération de ses diverses portions. — Des opérations qui se pratiquent sur la symphyse sacro-iliaque et les ailes du sacrum.

Des résections traumatiques du bassin.

Des ostéotomies et résections préliminaires du bassin ; pubiotomie et résection temporaire de la partie antérieure de la ceinture pelvienne en obstétrique et en chirurgie. — Opérations pour découvrir la face antérieure et le col de la vessie.

Des résections du bassin dans les affections néoplasiques. — Extirpation totale de l'os iliaque.

Jusqu'à ces dernières années, le bassin avait été rarement le siège de résections étendues. Indépendamment des ablations de séquestres mobiles, observés dans toutes les régions de l'ilion, on avait bien déjà réséqué des portions de la crête iliaque, mais les opérations sur les os de la ceinture pelvienne avaient été si peu nombreuses que le chapitre qu'Heyfelder consacra, il y a trente ans, à cette résection est à peu près insignifiant. Il n'ajoutait presque rien à ce qu'avaient dit antérieurement Velpeau et Lisfranc. Les indications générales de ces résections avaient été posées cependant dès le dernier siècle : on avait trépané pour retirer des balles enclavées (Le Dran, Manne), ou pour donner issue à des abcès intrapelviens (Boucher) ; on avait retranché le pubis et l'ischion fracturés (Maret, Desault) ; on avait excisé la crête iliaque nécrosée (Leaulté)[1], etc. Plus près de nous, en 1839, Velpeau donnait un

1. L'opération de Leaulté est donnée par quelques auteurs comme une véritable résection. En remontant à l'observation originale qui a été publiée par Le Dran (*Observations de chirurgie*, t. II, pages 265 et suivantes) sous le titre de *Carie à l'os des iles, communiquée par M. Leaulté, chirurgien juré à Paris*, on voit que cette résection se réduisait à l'ablation d'un

manuel pour enlever la plus grande partie de cette saillie dans les cas de carie. On avait déjà fait des résections temporaires du pubis (Galbiati) pour se donner plus de jour qu'on ne pouvait en obtenir par la simple symphyséotomie dans les cas de bassin rétréci, et on proposait (de Christoforis) d'enlever par la méthode sous-périostée le corps des pubis et au besoin les branches de l'ischion !

Mais ce n'est que depuis une quinzaine d'années que les diverses résections du bassin ont été poussées plus loin et sont devenues dans certaines cliniques des opérations usuelles. Nous avons fait, pour notre part, un grand nombre d'excisions partielles du bassin; nous avons surtout attaqué par le trépan les diverses régions de la ceinture pelvienne, et en particulier la portion évasée de l'ilion, soit pour enlever des tissus malades, soit pour donner issue à des foyers purulents autochtones ou venant des régions éloignées.

Jusqu'ici les néoplasmes du bassin n'avaient été enlevés que dans de très rares circonstances et les opérations n'avaient été faites que sur de petites tumeurs, des exostoses pédiculées ou facilement abordables; mais, dans ces dernières années (Czerny, E. Bœckel, Bergmann, etc.), on a été beaucoup plus hardi; et bien que les ablations de néoplasmes ayant envahi une partie de la crête iliaque n'aient donné que de très rares guérisons, on est allé jusqu'à l'ablation totale de l'os iliaque, qui a fourni entre les mains de Kocher et celles de Roux (de Lausanne) deux remarquables succès dont nous parlerons plus loin.

A. — QUELQUES CONSIDÉRATIONS SUR LA STRUCTURE DU BASSIN AU POINT DE VUE SPÉCIAL DES RÉSECTIONS. — SIÈGE D'ÉLECTION DES OSTÉITES; LEUR RELATION AVEC LE DÉVELOPPEMENT DU BASSIN. — OSTÉITES ÉPIPHYSAIRES ET JUXTA-ÉPIPHYSAIRES.

Bien que constituée seulement par les deux os iliaques réunis en arrière par le sacrum, la ceinture pulvienne est formée par de nombreuses pièces osseuses longtemps indépendantes, ou du moins séparées par des cartilages de conjugaison qui ne s'ossifient complètement qu'entre vingt-cinq et trente ans et qui, jusque-là, expliquent les sièges d'élection et la limitation des ostéites. L'ostéogénie nous fournit ici, comme pour tous les os, les meilleures données pour l'interprétation des phénomènes pathologiques. La plupart des ostéites qui surviennent spontanément ou sous l'influence d'un léger traumatisme rentrent dans les inflammations juxta-épiphysaires ou épiphysaires; elles se développent

séquestre encore adhérent. Une assez grande étendue de la crête de l'os des iles (on ne précise pas davantage) avait été mise à nu par les incisions d'abcès et cautérisée au fer rouge. *Elle était noire et très sèche.* « Je pris le parti, dit Leaulté, d'emporter avec de petites forces (cisailles) toute cette superficie noire, dont le dessous se trouva très sain et très rouge. » Ce n'était donc qu'une opération pour nécrose encore adhérente, sans qu'on ait eu à dépouiller l'os des parties molles et à le mettre à nu.

principalement au voisinage des cartilages de conjugaison, comme nous l'avons démontré il y a trente ans, et comme l'ont vérifié les différents auteurs qui se sont, depuis lors, occupés de l'ostéo-myélite aiguë.

Notre théorie générale de la pathogénie des ostéites trouve ici une nouvelle confirmation, quelles que soient la forme et la disposition des pièces osseuses envahies : c'est toujours dans la zone d'ossification, c'est-à-dire dans les régions où la végétation des éléments médullaires est la plus active, qu'il faut chercher le siège initial et les lésions fondamentales de l'ostéite. Les coxalgies acétabulaires ne sont que des ostéites juxta-épiphysaires; elles naissent sur la zone d'ossification des pièces qui constituent le fond de la cavité cotyloïde et qui sont séparées par des bandes cartilagineuses désignées par les anatomistes sous le de cartilage en Y. Ce cartilage est leur organe d'accroissement.

Il y a dans l'os coxal deux catégories de cartilages d'accroissement et de points osseux épiphysaires dont Charpy et Gouilloud[1] ont bien montré les différences au point de vue du développement normal et de la pathogénie des ostéites. La première comprend les points d'ossification de la cavité cotyloïde, qui sont au nombre de six, trois principaux et trois accessoires, apparaissant à des époques variables dans le cartilage acétabulaire. L'ossification de l'acétabulum s'achève de bonne heure. Le point pubien et le point ischiatique se soudent à douze ou treize ans; le point iliaque et le point ischiatique se réunissent quelques mois plus tard. L'os intercalaire ou épiphysaire, constitué généralement par trois points secondaires, sépare le pubis et l'ilium et se soude habituellement au moment de la puberté. Jusque-là, le pourtour de l'os n'est occupé que par une zone de cartilage, le cartilage marginal. C'est à seize ans (Béclard) que les points épiphysaires commencent à se montrer dans ce cartilage périphérique. A partir de cet âge, on voit apparaître l'épiphyse marginale de l'ilium qui procède par points multiples; à dix-huit ans, une bande osseuse continue règne de l'épine iliaque postéro-supérieure à l'antéro-supérieure; puis apparaissent les épiphyses de l'épine iliaque antéro-inférieure, de la tubérosité de l'ischion, de l'angle et de l'épine du pubis, et de l'épine sciatique[2].

Il y a donc deux périodes dans le développement du bassin. Dans la première, qui va de la naissance à la puberté, c'est dans la cavité cotyloïde que s'accélère d'abord la soudure des pièces osseuses; plus tard, ce sont les épiphyses marginales qui apparaissent et qui complètent l'ossification pelvienne. Le travail de développement s'opère partout, sans doute, en même temps : la masse osseuse, produite dans cette pre

1. *Des ostéites du bassin au point de vue de leur pathogénie et de leur traitement.* Thèse de Lyon par P. Gouilloud, 1883.

2. L'état pathologique peut modifier notablement l'évolution des points d'ossification acétabulaires et marginaux.

mière période sous le cartilage marginal, est même beaucoup plus considérable que celle qui se forme aux dépens du cartilage acétabulaire; mais la réunion des points osseux qui marque la fin de ce travail d'ossification est plutôt accomplie dans la cavité cotyloïde, et, à partir de ce moment, les ostéites marginales deviennent plus fréquentes. Nous avons observé cependant des ostéites juxta-épiphysaires, non cotyloïdiennes, de l'ischion et de la crête iliaque chez les enfants au-dessous de dix ans, mais elles sont plus rares à cet âge qu'elles ne le seront plus tard. De là, la division de Gouilloud en *ostéites prépubertiques* qui sont principalement péricotyloïdiennes ou intracotyloïdiennes, *et en ostéites post-pubertiques*, qui comprennent les ostéites périphériques, les marginales ou épiphysaires, et les juxta-marginales ou juxta-épiphysaires.

Les ostéites aiguës se présentent au bassin avec les mêmes caractères infectieux que dans les autres os. A cause de leur situation profonde et surtout de la présence de la cavité cotyloïde, certaines formes y sont particulièrement graves et demandent une intervention rapide si l'on veut éviter des désordres irréparables. Chez les enfants, les mouvements forcés des membres inférieurs retentissent dans la cavité cotyloïde et produisent des lésions qui rentrent dans l'entorse juxta-épiphysaire, et sont une des principales causes de la coxalgie acétabulaire[1].

Les ostéites cotyloïdiennes, primitives ou par propagation, aiguës ou chroniques, constituent une indication fréquente de la résection de la hanche qui permet seule de débrider suffisamment le foyer purulent. Les ostéites marginales périphériques nécessitent d'abord l'ouverture hâtive du foyer; puis, selon l'étendue et la profondeur de la lésion, la trépanation ou l'excision de l'os, et plus tard l'ablation des séquestres. La trépanation est l'opération de choix dans les ostéites des parties plates du bassin; mais souvent l'infiltration du tissu spongieux oblige à agrandir la brèche et à faire des excisions plus étendues.

Les ostéo-myélites aiguës sont relativement rares; elles sont plus fréquentes cependant que ne le laisserait supposer le nombre de cas publiés. Nous avons fait une fois, le même jour (mai 1886), deux trépanations de l'os iliaque pour des ostéites juxta-épiphysaires de la crête avec foyer purulent extra et intrapelvien, et symptômes généraux graves (phénomènes typhiques). L'un de nos malades succomba à la septicémie qui était déjà très avancée au moment de l'opération; l'évacuation du pus et la trépanation de l'os furent sans effet sur l'état

1. C'est de cette manière que nous avons expliqué l'origine traumatique des coxalgies acétabulaires survenues sans chute ou sans choc direct, par les seuls mouvements forcés des cuisses qui s'opèrent souvent dans les jeux de l'enfance et qui ne sont suivis immédiatement que d'une douleur passagère ou d'un engourdissement du membre. — *De l'entorse juxta-épiphysaire*, in *Revue de chirurgie*, 1881.

général. L'autre guérit rapidement. Depuis lors nous n'avons observé à l'état aigu que des formes moins graves, et nous avons eu surtout à traiter leurs reliquats, en enlevant des séquestres épiphysaires ou juxta-épiphysaires. Quand ces ostéites sont limitées sur un point de la crête iliaque, elles s'arrêtent souvent après l'ouverture de l'abcès, et comme elles ne laissent pas de trouble fonctionnel grave, elles ne nécessitent pas d'intervention chirurgicale. C'est pour ce motif qu'on les croit plus rares qu'elles ne sont en réalité.

Les articulations du bassin n'étant que des amphiarthroses, c'est-à-dire des articulations à mobilité insensible, on observe rarement de véritables arthrites. Les symphysites primitives, pubiennes et sacro-iliaques, s'observent bien quelqufois sans doute ; mais ou elles ne suppurent pas s'il s'agit d'une affection rhumatismale; ou bien elles sont liées à une infection pyogénique. La plupart des cas que nous avons vus étaient la conséquence de l'ostéite des parties constituantes de la symphyse.

B. — DE LA TRÉPANATION DU BASSIN ET DE LA RÉSECTION DE SES DIVERSES PORTIONS.

1. *Trépanation du bassin.*

La trépanation du bassin peut se faire sur la plupart des points de la surface évasée, lorsqu'elle est commandée par la nécessité de donner issue à des abcès profonds et d'évider un foyer tuberculeux, intra-osseux ou sous-périostique. Il n'est peut-être pas un point de la fosse iliaque que nous n'ayons été appelé à trépaner, soit comme opération complémentaire d'une résection de la hanche pour coxalgie d'origine pelvienne, soit dans les sacro-coxalgies avec progression de l'altération tuberculeuse vers les parties antérieures de l'ilion. Il n'y a donc pas de lieu d'élection, à proprement parler, pour la trépanation du bassin[1]. Le lieu où sera appliqué le perforateur est déterminé par le point le plus déclive du foyer, de même que les dimensions et la forme de l'ouverture doivent être en rapport avec l'étendue de la lésion.

Dans les ostéites juxta-marginales (juxta-épiphysaires) de la crête iliaque, c'est au-dessous du cartilage marginal, à 3 centimètres de la crête, en moyenne, que nous avons trépané le plus souvent. Une première ouverture étant faite, on peut explorer le foyer intrapelvien, et on applique une seconde couronne si l'on n'est pas tombé sur le point le plus déclive. A mesure qu'on s'éloigne de la crête, on est obligé de

1. On nous a fait dire plusieurs fois que le lieu d'élection de la trépanation du bassin était, pour nous, entre les deux épines iliaques postérieures et un peu en avant d'elles. C'est là une erreur : cette région ne doit être un lieu d'élection que dans les ostéites de cette région ou les sacro-coxalgies suppurées.

traverser des couches musculaires plus épaisses, mais on les écarte par des incisions obliques à la direction de leurs fibres dans le but de ne pas en sectionner un trop grand nombre et de se prémunir en même temps contre le resserrement de la boutonnière musculaire. En arrière, c'est le grand fessier qu'il faut écarter; en avant, le moyen, le petit fessier et le tenseur du fascia lata; à la partie moyenne, le grand et le moyen fessier; et plus bas, c'est-à-dire plus près du trochanter, les trois muscles superposés. Quand on veut trépaner près du bord supérieur de l'os, on refoule les muscles en bas, et d'arrière en avant, si l'on doit opérer sur la partie postérieure recouverte par le grand fessier. Quand on pénètre sur l'os à travers les masses musculaires, il faut les écarter avec la sonde cannelée pour éviter les hémorrhagies que produirait la section nette des branches de la fessière avec le bistouri.

Dans les suppurations d'origine intracotyloïdienne, une fois la tête fémorale enlevée et la cavité cotyloïde largement ouverte, on a une large issue pour l'écoulement du pus, et ce n'est que dans les cas de foyers tuberculeux situés plus haut, dans la fosse iliaque, qu'on peut être appelé à évider l'os ou à le trépaner encore à leur niveau.

Quand la trépanation est commandée par un abcès symptomatique d'une ostéite, il n'y a pas, comme nous l'avons dit plus haut, de lieu d'élection pour l'application de la couronne, mais il en est autrement lorsqu'il s'agit de trépaner le bassin pour des collections de la fosse iliaque venant des parties voisines ou consécutives au psoïtis. Gangolphe[1] a pratiqué la trépanation dans le cas de psoïte suppurée, à trois travers de doigt au-dessous de la crête iliaque et à cinq en arrière de l'épine iliaque postérieure et supérieure; il tomba en plein foyer purulent. Partant de ce fait, Condamin a recherché sur le cadavre le point qui serait le plus favorable pour l'évacuation du pus dans les collections de ce genre. En étudiant les rapports du canal iliaque et la structure de l'os qui le limite, il a vu que le point déclive du canal iliaque (dans la position couchée) correspond exactement au point où l'os iliaque a le moins d'épaisseur, et qu'on tombe sur ce point aminci en prenant le milieu d'une ligne droite allant de l'épine iliaque antéro-supérieure à l'épine iliaque inféro-postérieure[2].

Weiss (de Nancy) avait déjà proposé de trépaner sur le sommet d'une ligne allant de l'épine iliaque postéro-supérieure au sommet du grand trochanter[3]. Verneuil, qui avait antérieurement pratiqué plusieurs fois la trépanation du bassin, avait aussi recommandé de trépaner en arrière dans la région des épines iliaques, pour vider les foyers puru-

1. *Revue de Chirurgie*, 1888.
2. *De la trépanation du bassin comme traitement de la psoïte.* Thèse de Lyon, 1888.
3. *Étude sur la trépanation de l'os iliaque appliquée à certaines lésions de la fosse iliaque interne.* Thèse de Paris, 1880.

lents existant dans cette région. Helferich a enlevé dans un cas un fragment cunéiforme de la fosse iliaque pour pratiquer un large drainage[1].

2. *De la résection de l'ilium et de la crête iliaque en particulier dans les ostéites suppurées.*

La crête iliaque est la portion du bassin qui a été jusqu'ici le plus souvent le théâtre des résections; certaines opérations pour ostéite nécrotique ou pour carie ont depuis longtemps déjà démontré la possibilité de faire sans dangers de grandes excisions. Parmi les faits antérieurs à l'époque actuelle, nous citerons celui qu'a publié Larghi, et qui date de 1845[2]. L'opération fut pratiquée sur un garçon de 15 ans qui était atteint d'une ostéite raréfiante de la crête iliaque. La résection, faite avec des tenailles coupantes, emporta la plus grande partie de l'os comprise entre le sacrum et la cavité cotyloïde. Le périoste épaissi et très vasculaire fermait la cavité abdominale et était repoussé en dehors dans les mouvements de la respiration. Une régénération de l'os, irrégulière dans sa forme, suivit cette opération. La crête iliaque, qui était déjà avant l'opération plus basse que celle du côté sain, s'abaissa encore; l'épine iliaque antérieure et supérieure se rapprocha de l'inférieure et l'os entier était comme incliné en avant.

Dans les résections de ce genre que nous avons faites et qui ont porté sur la partie antérieure et évasée de l'ilium, nous avons constaté aussi une reproduction insuffisante pour rétablir la forme de la crête iliaque; cette saillie restait toujours plus basse et moins proéminente que celle du côté sain, à moins qu'on n'eût conservé l'épiphyse marginale; et encore avons-nous toujours observé une moindre hauteur de l'os réséqué, soit par défaut d'accroissement, soit par affaissement consécutif du contour iliaque chez les jeunes sujets.

Nous n'avons fait qu'une fois une résection étendue de la partie postérieure de l'ilium. Chez une femme de 40 ans, nous en avons enlevé environ le tiers postérieur, comprenant les deux épines iliaques postérieures et le bord supérieur de la grande échancrure sciatique. Il s'agissait d'une ostéite tuberculeuse avec plusieurs séquestres, vasculaires ou non. L'âge de la malade n'était pas favorable à une repro-

1. Térillon a récemment porté la question devant la Société de chirurgie, et publié de nouveaux faits en faveur de la trépanation du bassin. (*De la trépanation du bassin pour le traitement des abcès chroniques de la fosse iliaque et du bassin*, in *Bulletin de la Société de chirurgie*, séance du 6 novembre 1889.) — Dans un cas de collection purulente du bassin qui avait résisté à une large incision le long du bord de la crête iliaque et à une contre-ouverture en avant, au-dessous de l'arcade de Fallope, Terrillon fit la trépanation du bassin en arrière de la cavité cotyloïde, au-dessus de l'épine sciatique, dans la partie la plus épaisse de l'os, et au-dessous du rebord du détroit supérieur. Le malade guérit rapidement; au bout de 35 jours, on supprima le drain.

2. *Gazette médicale de Paris*, 1859 et *Resezioni sottoperiostée e sottocassulari*, 1855.

duction; mais, malgré cela, grâce à la conservation de tout l'appareil ligamenteux sacro-sciatique, la malade pouvait marcher avec une canne quatre mois après l'opération, d'après les nouvelles qu'elle nous avait envoyées. Sa santé générale paraissait complètement rétablie, quand elle mourut de méningite, sept mois environ après la résection.

Nous n'avons pas eu l'occasion de faire l'autopsie d'aucun des malades auxquels nous avions enlevé, par trépanations multiples ou par fragmentation avec les cisailles, une partie notable de la fosse iliaque; nous ne pouvons donc en déterminer le degré de régénération. Mais, d'après ce que nous avons pu observer sur le vivant, nous croyons que dans les formes chroniques de la tuberculose, la restauration du déficit osseux ne se fait guère que par du tissu fibreux épais. Ce n'est qu'après des ostéites aiguës de l'adolescence que nous avons constaté une réossification plus apparente. Quant à la régénération des autres portions de l'ilium, nous n'avons pas non plus d'autopsie à invoquer, mais il est plus facile de se rendre compte sur le vivant de la reconstitution osseuse des parties enlevées (Obs. CXVIII). Chez les animaux, nous n'avons jamais obtenu de reproduction régulière de la lame et du contour de l'ilium. Nous avons constaté seulement une néoformation osseuse incomplète, épaisse, il est vrai, mais tassée et irrégulière, après des résections portant sur la moitié environ de la portion sus-cotyloïdienne de l'ilium. Nous reviendrons plus loin sur la question en parlant de l'ablation totale de l'os iliaque.

3. *Résections portant sur le pubis, sur l'ischion.*

Nous avons enlevé plusieurs fois l'ischion et sa branche ascendante, mais c'était le plus souvent pour des nécroses plus ou moins étendues. L'opération se réduisait à l'ablation de séquestres, à la suite des ostéites aiguës, et à des excisions des parties raréfiées et fongueuses, dans les cas de tuberculose. Les lésions de cette portion du bassin, comme celles du pubis, sont graves par les fusées intrapelviennes dont elles sont l'origine, quand la face interne de l'os a été envahie, et par la gêne qu'elles apportent dans les mouvements et les diverses attitudes de la vie active. Aussi faut-il les opérer de bonne heure, en les attaquant par la face superficielle de l'os qui indique le trajet que doit suivre le bistouri. Il faut avoir soin seulement de ne pas faire porter directement l'incision au-dessous de l'ischion, pour éviter les pressions douloureuses dans la position assise.

Par une incision courbe, partant en haut du voisinage du pubis, suivant la branche descendante jusqu'à la tubérosité de l'ischion, contournant cette tubérosité et remontant en arrière jusqu'au delà des fortes insertions du grand ligament sacro-sciatique, on peut mettre à nu la totalité de l'ischion. On le sectionne en avant au-dessous du pubis, et

en arrière au-dessus de la tubérosité. En suivant l'os avec la rugine, on conserve toutes les insertions musculaires et ligamenteuses sur la gaine périostique, on ménage les vaisseaux et nerfs honteux internes, et l'on ne pénètre pas dans la cavité pelvienne. C'est par la même incision qu'il faut attaquer l'ischion, si l'on juge son ablation nécessaire dans une résection de la hanche. L'incision de cette dernière résection permet seulement d'enlever les parties supérieure et postérieure.

L'épiphyse inférieure de l'ischion est quelquefois le siège primitif et exclusif de l'ostéite; nous l'avons enlevée sans toucher à la portion juxta-épiphysaire. Ce sont les cas les plus bénins.

Les excisions portant sur le pubis et l'ischion ne doivent pas être poussées trop loin dans les résections de la hanche. Dès que les séquestres seront enlevés et les fongosités raclées et cautérisées, il y aura, par le fait du large drainage qui s'opérera par la cavité cotyloïde, une voie suffisante pour l'écoulement des liquides et la détersion des tissus. C'est toujours là cependant un des points délicats de l'opération, et la ligne de conduite à tenir ne pourra être arrêtée qu'après un examen attentif de la région.

Nous avons eu moins souvent l'occasion de réséquer le pubis; nous avons cependant enlevé plusieurs fois des séquestres sur un des côtés de la symphyse, et dans un cas nous avons fait une résection unilatérale complète de cette partie de la ceinture pelvienne[1]. Les observations de ce genre étant assez rares, nous donnons ici les détails les plus importants de ce fait.

Observation CXVIII. — *Suppuration de la symphyse pubienne; ostéite du corps du pubis et de la branche ischio-pubienne à gauche. — Résection sous-périostée de ces portions osseuses. — Reproduction d'une masse osseuse remplaçant la branche ischio-pubienne et complétant le trou obturateur.*

Marie Pipat, 28 ans, entre à l'Hôtel-Dieu de Lyon le 28 mai 1863. — Il y a treize mois environ, elle sentit survenir subitement une douleur très vive, dont elle rapporte le siège à la fosse iliaque gauche. Elle s'alita et garda le repos le plus absolu pendant quelques jours. Peu de temps après, une tuméfaction se montra au niveau de la région ischio-pubienne; elle s'accompagna bientôt de douleurs vives et persistantes au niveau de la symphyse. La tumeur s'ouvrit spontanément et donna issue à une assez grande quantité de pus. La santé générale s'altéra, les règles disparurent, l'amaigrissement se prononça; un nouvel abcès se forma et s'ouvrit au-dessous du premier. Elle entra une première fois dans le service de notre collègue, le docteur Delore, qui fit l'extraction de quelques petites portions nécrosées.

La malade sortit soulagée, mais les fistules persistant toujours, elle rentre le 18 septembre dans notre service. Elle est alors dans l'état suivant : elle est très amaigrie, pâle et anémique; elle est obligée de garder le lit; la marche est impossible, le membre inférieur gauche est dans une adduction forcée due à la contracture des adducteurs, sans lésion de l'articulation coxo-fémorale ou de la colonne vertébrale.

Deux fistules donnant issue à une assez grande quantité de pus s'ouvrent dans le pli

1. *Traité de la Régénération des os*, t. II, p. 180.

génito-crural. Ces fistules conduisent sur les branches dénudées du pubis et de l'ischion. Pas de tuméfaction abdominale profonde, perceptible par le palper ou le toucher rectal; douleurs au moment de la miction et de la défécation.

L'opération est pratiquée le 25 septembre. On réunit les trajets fistuleux par une incision qu'on prolonge en haut vers le pubis, dans une étendue de 9 centimètres. Les parties molles écartées et le périoste incisé, on commence à détacher avec la rugine cette membrane à partir de la branche ascendante de l'ischion : cette portion osseuse infiltrée du pus, raréfiée, est complètement retranchée dans une longueur de 2 centimètres et demi : l'ischion, paraissant sain, est laissé intact.

Le stylet introduit dans la plaie arrive alors dans la symphyse pubienne; celle-ci est détruite en partie, pleine de pus et de fongosités.

Le périoste est décollé sur une plus grande étendue. et l'on enlève par fragmentation avec le davier-gouge et la cisaille toute la branche descendante du pubis; le corps de cet os et même une partie de sa branche horizontale : toutes ces portions sont érodées, mais non nécrosées, et de consistance inégale. Les sections ont été dirigées de telle sorte que, l'opération terminée, la partie externe saine de la branche horizontale du pubis ne tient plus à sa congénère du côté opposé que par un petit pont osseux taillé obliquement de haut en bas et de dedans en dehors.

L'ischion, examiné de nouveau, parut sain. On avait manœuvré tout le temps sous le périoste, ce qui avait permis de ne point s'occuper des lésions des parties voisines. Les fongosités de la symphyse pubienne sont enlevées, ainsi que celles qu'on trouve dans les trajets fistuleux : on cautérise au nitrate d'argent.

Le 26 septembre. — Pouls à 96. Pas de douleurs, ni dans le bassin, ni dans les fosses iliaques. Les jours suivants la fièvre fut modérée; la plaie fut maintenue ouverte largement pour l'écoulement du pus. On ne détermine pas de douleur en pressant sur les crêtes iliaques et en cherchant à les rapprocher. Douleurs de névralgie obturatrice.

Le 14 octobre. — La plaie a un très bel aspect; la malade souffre un peu au niveau de la symphyse pubienne : cependant elle peut se lever un moment et faire quelques pas, appuyée sur le bras d'une voisine.

En novembre, la malade se plaint toujours de douleurs sourdes au niveau de l'ischion qui, primitivement, avait paru sain. Plusieurs abcès se forment et s'ouvrent autour de cet os : douleurs névralgiques le long du nerf honteux interne. Malgré toutes ces complications, l'état général de la malade s'améliore cependant; la marche devient plus facile. Un abcès périrectal s'étant formé et ayant décollé le rectum, on incise celui-ci comme dans l'opération ordinaire de la fistule à l'anus, et l'on résèque une portion de l'ischion.

Malgré ces différentes opérations, les douleurs reviennent de temps à autre, tantôt localisées à l'ischion, tantôt s'irradiant dans le membre inférieur; un instant même on craignit une lésion osseuse au niveau de la grande échancrure sciatique, la malade ayant accusé de vives douleurs le long du membre inférieur.

Le doigt, introduit dans le vagin, sentait déjà à cette époque une masse osseuse reproduite, au niveau de la branche ascendante de l'ischion : mais la suppuration continuait aux deux extrémités de la plaie, au niveau de la symphyse en haut, de l'ischion en bas.

Le 17 octobre 1864, nous faisons une dernière opération : nous incisons tout l'espace compris entre les deux trajets fistuleux persistants, de manière à explorer toute la région malade.

Nous fîmes constater à toute l'assistance la reproduction de la branche ascendante de l'ischion. Le tissu osseux reproduit est dur, paraît éburné; il a des dimensions à peu près égales en largeur à celles de la portion qu'il remplace, mais il est plus mince. On pénètre jusqu'au niveau de la symphyse, d'où l'on retire un petit séquestre : on sent à ce niveau, en arrière, une membrane épaisse, non osseuse, mais suffisante pour

assurer l'union solide du corps des deux pubis, et surtout pour protéger la cavité pelvienne contre la propagation des fusées purulentes.

La branche ascendante de l'ischion régénérée se joint à la branche horizontale du pubis, non pas directement, mais en faisant un angle à sinus ouvert en dedans qui rétrécit nécessairement le trou obturateur. Quant au corps du pubis lui-même, il n'est pas possible d'apprécier son état, confondu qu'il est en avant et en arrière avec des trousseaux fibreux de nouvelle formation. On termine l'opération en ruginant la tubérosité de l'ischion; on cautérise ensuite légèrement les trajets fistuleux. Pansements avec des mèches qui maintiennent la plaie béante.

Cette opération eut de bons résultats : les douleurs cessèrent, la malade put se lever et marcher une notable partie de la journée.

Le 20 mars 1865. — La malade quitte l'hôpital, marche sans douleurs, en boitant légèrement. La station assise n'est plus douloureuse : le bassin est solide, et la pression, même forte, exercée sur les épines iliaques, reste indolente. Persistent seules les fistules formées par la fonte du tissu cellulaire périvaginal et périrectal.

Nous n'avons pas revu cette malade après sa sortie de l'Hôtel-Dieu, mais nous avons appris quelques années plus tard qu'elle était complètement guérie. Les fistules périrectales s'étaient taries peu à peu sans une nouvelle intervention.

Les ostéites nécrotiques de la symphyse pubienne exposent à des fusées purulentes dans le petit bassin et à divers accidents du côté de la vessie (cystalgies rebelles, inflammations péri-vésicales et finalement perforation de la vessie). La perforation est à redouter quand des esquilles pointues se sont détachées du pubis et vont se placer perpendiculairement à la paroi vésicale. Dans des cas exceptionnels, *cette perforation s'opère et se répare sans que le malade et le chirurgien s'en doutent.* A la faveur d'adhérences que l'inflammation est susceptible de provoquer entre la vessie et le pubis, le séquestre peut ulcérer la vessie et tomber dans son intérieur sans donner lieu à des fistules urinaires. A mesure que le séquestre s'engage, la vessie se referme derrière lui et se répare sans laisser écouler l'urine. Nous avons, il y a quelques années, trouvé un séquestre pubien, comme noyau d'un calcul, chez une jeune femme que nous opérions de la pierre; voici cette observation curieuse.

Observation CXIX. — *Ostéite nécrotique du pubis. — Pénétration du séquestre dans la vessie sans donner lieu au moindre écoulement d'urine. — Formation d'un calcul autour de ce séquestre. — Lithotritie; guérison.*

En 1871, je fus consulté par Mlle G..., de Montélimar, âgée de dix-neuf ans, qui portait une fistule suppurante au niveau de la symphyse pubienne. Le pus était peu abondant, mais augmentait après une longue marche; jamais il n'était sorti autre chose que du pus. — Le stylet, introduit par la fistule, rencontrait un point osseux dénudé, non mobile, situé sur la face postérieure du pubis; la surface dénudée pouvait être évaluée à un centimètre carré. Comme la malade n'éprouvait aucune douleur ni aucun symptôme du côté de la vessie et que le séquestre n'était pas mobile, je lui dis qu'on devait ajourner l'opération. Je ne la revis que cinq ans après.

Dans cet intervalle, elle fut opérée à Nîmes; on enleva un séquestre et la suppuration s'arrêta. Elle avait souffert quelque temps avant d'envies plus fréquentes d'uriner et de doulenrs derrière le pubis; mais jamais une goutte d'urine, ou de liquide clair

pouvant ressembler à de l'urine, ne s'était écoulée par la fistule. Au moment de l'opération, ni après, le chirurgien ne remarqua rien qui pût lui faire soupçonner une lésion vésicale.

Quelque temps après l'opération, la malade se maria, et bientôt, sans cause appréciable, sans infection blennorrhagique, elle éprouva des symptômes de cystite; douleurs en urinant, mictions fréquentes; urine purulente.

Au bout d'un an de souffrances, la malade vint me trouver et je constatai un calcul de 4 centimètres de diamètre; calcul phophatique, très facile à broyer. Mais, chose inattendue, je retirai avec le lithotriteur, non sans difficultés, le noyau du calcul, qui n'était autre qu'un fragment osseux de 12 millimètres de long sur 5 de large et autant d'épaisseur !

C'est là un fait exceptionnel que nous ne pouvons expliquer que par l'origine pubienne du noyau du calcul.

Dans d'autres circonstances, nous avons vu l'ostéite de la symphyse du pubis donner lieu à des abcès rebelles de la cavité de Retzius et à des fusées le long de la branche ischio-pubienne. Il faut donc ouvrir le plus tôt possible les abcès de cette région et aller à la recherche des portions nécrosées. Dans un cas que nous avons observé chez un enfant de sept ans, nous avons enlevé le pubis et la branche ischio-pubienne. Bien que l'affection eût débuté par des symptômes aigus, l'ostéite se continua en arrière et au-dessus de l'ischion et l'enfant finit par succomber.

C. — DES OPÉRATIONS QUI SE PRATIQUENT SUR LA SYMPHYSE SACRO-ILIAQUE ET LES AILERONS DU SACRUM.

Les arthrites proprement dites de l'articulation sacro-iliaque sont rares, les tissus fibreux et cartilagineux qui constituent cette amphiarthrose étant, malgré la présence d'une synoviale rudimentaire, beaucoup moins souvent le siège ou le point de départ des processus inflammatoires que les portions osseuses voisines. Le tissu spongieux des épines iliaques postérieures en est le siège le plus fréquent; on les observe aussi dans les ailerons du sacrum. Ces sacro-coxalgies sont donc le plus souvent consécutives à des iléites postérieures ou à des sacrites latérales.

Nous avons souvent trépané au niveau des épines iliaques postérieures pour pénétrer dans l'articulation sacro-iliaque; c'est le siège de l'abcès ou du foyer tuberculeux qui détermine le lieu de l'application du trépan. On suit le trajet de la fistule intra-osseuse et, après avoir découvert l'os, on agrandit ensuite la perte de substance avec le couteau-gouge. Quand le foyer se trouve dans l'aile du sacrum, on est quelquefois obligé de pénétrer dans le bassin par cette voie et de traverser de part en part les deux os contigus.

Ces opérations sur l'articulation sacro-iliaque nous ont donné des

résultats variables; nous avons retrouvé récemment deux de nos opérés; l'un de trente-cinq ans, l'autre de quarante-deux ans, complètement guéris; mais trois que nous avions opérés dans des conditions analogues en apparence, ont succombé à la tuberculose généralisée ou ont continué à suppurer à cause de la diffusion de l'altération osseuse. L'opération n'avait été que palliative.

En 1888, nous avons attaqué à la fois par la voie abdominale antérieure et par la voie sacro-iliaque postérieure un foyer tuberculeux de l'aileron du sacrum. L'abcès s'était ouvert en avant de l'épine iliaque antérieure. Nous fîmes une première incision de 15 centimètres le long de la crête iliaque en coupant les insertions des muscles abdominaux. Nous pénétrâmes alors dans un vaste foyer sous-péritonéal et nous nous approchâmes assez du sacrum pour l'aborder en avant, malgré la saillie du psoas. Nous avons pu curetter un foyer de la grosseur d'une noisette, renfermant des fongosités mêlées de petits séquestres. Mais ce curetage nous paraissant insuffisant pour enlever tous les tissus malades, nous attaquâmes le sacrum en arrière pour pouvoir manœuvrer avec plus de sûreté sans crainte de léser les vaisseaux iliaques. Un drain permanent fut passé d'avant en arrière. Le malade se rétablit et parut guéri pendant quelques mois. Le drain avait été enlevé et la suppuration était tarie, quand la santé générale s'altéra de nouveau. La suppuration reparut; le malade devint phtisique et succomba treize mois après la première opération. Nous trouvâmes une infiltration tuberculeuse du corps de la cinquième vertèbre lombaire.

Quand la suppuration a envahi la partie antérieure et inférieure de l'amphiarthrose, elle trouve des conditions plus favorables à la diffusion et à la formation de fusées purulentes intra-pelviennes. La présence de la synoviale et la diminution de consistance des tractus interosseux favorisent l'accumulation du pus en ce point. L'abcès a alors de la tendance à fuser dans l'excavation sacrée, en suivant les bords latéraux du sacrum, le long desquels nous avons fait plusieurs fois de grandes incisions en détachant les ligaments sacro-sciatiques. Nous avons pratiqué ensuite une brèche latérale dans la substance osseuse du sacrum pour assurer l'écoulement du pus. Quand il était impossible d'aller abraser ou évider le point d'origine de la suppuration, cette large ouverture permettait l'évacuation spontanée et graduelle des produits tuberculeux. Au-dessous de l'épine iliaque postérieure et inférieure, à l'union du sacrum et de l'os iliaque, c'est-à-dire à la partie la plus élevée de la grande échancrure sciatique, on peut aller faire des abrasions efficaces, quand il n'y a pas de lésions osseuses dans la concavité sacrée. On détache les insertions postérieures du grand fessier et on les relève en avant pour mettre à nu le point malade.

Chez les tuberculeux, on doit redouter tout particulièrement la multi-

plicité des points d'invasion, attaquant simultanément d'autres pièces du bassin. Ç'a été la cause de plusieurs insuccès dans des opérations que nous avons eu à faire à une période trop avancée de la maladie.

D. — DES OSTÉOTOMIES ET RÉSECTIONS TEMPORAIRES, ET DES RÉSECTIONS PRÉLIMINAIRES DU BASSIN POUR ABORDER LES ORGANES INTRA-PELVIENS. — AGRANDISSEMENT DU DIAMÈTRE BI-ISCHIATIQUE PAR L'OSTÉOTOMIE.

Nous avons déjà parlé des résections préliminaires du coccyx et du sacrum pour pénétrer en arrière dans le petit bassin; il nous reste à examiner les opérations de ce genre qu'on peut pratiquer sur les autres parties de la ceinture pelvienne. Ces opérations ont une origine déjà ancienne. La symphyséotomie ou chondrotomie interpubienne, qui remonte à plus d'un siècle (1768)[1], est la première opération dans laquelle on ait divisé la ceinture pelvienne dans le but de faciliter une opération d'un autre ordre. Plus tard, au lieu de diviser le cartilage de la symphyse, on propose de sectionner les branches du pubis avec la scie et de les écarter temporairement. Cette proposition fut renouvelée à plusieurs reprises, depuis l'invention de la symphyséotomie[1], les accoucheurs précédant ainsi les chirurgiens dans la voie des ostéotomies simples ou combinées, c'est-à-dire des résections temporaires. Plus récemment, en 1858, de Christoforis[2] proposa la résection sous-périostée

1. C'est en 1768 que Sigault proposa la symphyséotomie à l'Académie de chirurgie, mais il ne fit sa première opération qu'en 1778. En 1785, Aitken aurait eu l'intention de diviser avec la scie les quatre branches du pubis, les branches horizontales et les branches ischio-pubiennes. En 1825, Galbiati proposa de sectionner seulement les branches d'un seul côté et de diviser la symphyse, se réservant de sectionner plus tard les deux autres branches, si l'espace obtenu par la première opération n'était pas suffisant. Trois opérations pratiquées sur le vivant furent heureuses pour la mère. A ces documents tirés du mémoire de Christoforis, nous pouvons en ajouter quelques autres qui montrent combien l'idée de la résection temporaire du pubis est souvent venue à l'esprit des chirurgiens accoucheurs.

Peu de temps après l'opération de Sigault, Siebold pratiqua accidentellement la première pubiotomie (1778). Ayant trouvé la symphyse ossifiée, il fut obligé de se servir de la scie pour la diviser. Aitken, Champion, [Catolica (de Naples), Galbiati, Pitois et Stoltz arrivèrent plus tard de propos délibéré à la même idée. Galbiati exécuta en 1836 la première résection temporaire du pubis, en libérant la partie antérieure de la ceinture pelvienne par des ostéotomies combinées. Dans un cas, il sectionna d'abord la branche horizontale, puis la branche ascendante du pubis d'un côté. Il fit ensuite la symphyséotomie proprement dite, puis au bout de 24 heures scia les branches du pubis du côté opposé (Bouchacourt, article PUBIOTOMIE du *Dictionnaire encyclopédique*, de Dechambre). Plus tard, Stoltz proposait de scier le pubis en dehors de la symphyse avec la scie à chaîne (Lacour, *Recherches historiques sur la provocation de l'accouchement avant terme*. Thèse de Paris, 1844). Stoltz avait été précédé, dès 1831, par un de ses élèves, Pitois qui, dans sa thèse inaugurale (*De la bipubiotomie*, thèse de Strasbourg, 26 août 1831), proposait une véritable résection temporaire. Il divisait de chaque côté le corps du pubis sans intéresser le trou obturateur. En 1856, nous avions eu l'idée de la *symphyséotomie préventive* pour élargir, avant l'accouchement, les diamètres du bassin.

2. *La Resezione pubica sottoperiostea sostituita alle piu gravi operazioni ostetriche, in Annali Universali di medicina*, 1858, t. 165, p. 509 et 1859, t. 167, p. 15.

des pubis dans le but d'élargir plus complètement les diamètres du bassin et de faciliter l'accouchement!

Dans ces derniers temps, on a retranché ou réséqué temporairement la même partie de la ceinture pelvienne pour explorer la vessie et pénétrer plus commodément jusqu'à elle. Helferich a présenté en 1888, au congrès des chirurgiens allemands, un travail sur la résection préliminaire de la symphyse pubienne pour mettre à nu les parties antérieure et inférieure de la vessie, son col, et pratiquer sur cet organe les opérations pour lesquelles la taille sus-pubienne ne donne pas assez de jour.

Il fait, au-dessus du bord supérieur de la symphyse, une incision transversale qui dépasse des deux côtés l'épine du pubis. Il découpe ensuite avec le ciseau et la scie un lambeau osseux en forme de V tronqué, à base supérieure, empiétant sur les branches horizontales du pubis, sans pénétrer dans le trou obturateur.

Quelque temps après, Niehans[1], reprenant la proposition déjà faite par les accoucheurs depuis un siècle, eut l'idée de faire la résection temporaire de la symphyse pubienne, afin de retablir la continuité de la ceinture pelvienne. Si nous avons bien compris son procédé, il sectionne d'abord la branche horizontale du pubis, sépare la symphyse et divise ensuite avec le ciseau la branche ascendante de l'ischion, de manière à avoir un lambeau osseux latéral qu'on renverse en dehors, et qui permettra d'aborder et d'explorer la face latérale de la vessie, la prostate et l'origine de l'urèthre.

Ces opérations sont une application du principe général des résections préliminaires portant sur des os sains qui font obstacle à l'exploration des organes profonds. Avec l'antisepsie, ces opérations se sont multipliées dans toutes les régions et suscitent à l'heure qu'il est une sorte d'engouement. Elles pourront être pratiquées sans grands dangers pour le fonctionnement du bassin, pourvu qu'on ne fasse que des résections temporaires ou qu'on soit à même de faire reproduire les portions d'os enlevées, ce qui sera très rarement possible à un degré suffisant pour la solidité de la ceinture pelvienne. La symphyse pubienne est heureusement une des régions où l'on devra le plus souvent s'en passer, à cause de la possibilité qu'on a d'aborder les organes profonds par l'hypogastre et par le périnée.

L'élévation du bassin dont Trendelenburg a montré tous les avantages, et pour laquelle il a fait construire un lit spécial, augmente considérablement la sécurité des opérations intra et péri-vésicales que le soulèvement de la vessie par le ballon intra rectal avait déjà rendues plus

1. *Centralblatt für Chirurgie*, 21 juillet 1888. — Dans la *Semaine médicale* du 9 janvier 1889, M. Heydenreich (de Nancy) a publié un article de critique sur ces opérations.

faciles; aussi pensons-nous que les résections temporaires ou préliminaires du pubis n'auront que des indications exceptionnelles. Mais on conçoit des cas où elles pourront rendre des services, et bien que nous n'ayons pas eu l'occasion d'y recourir, nous les acceptons en principe pour l'extirpation des tumeurs profondes que l'on ne pourrait pas aborder par une autre voie.

Le procédé d'Helferich a le grand avantage de ne pas interrompre la continuité du bassin. On pourrait du reste rendre encore l'opération plus économique en laissant le V osseux adhérer aux parties molles, ce qui permettrait de le remettre en place. Le bassin reprendrait alors toute sa solidité. Si nous avions à faire une résection temporaire de toute la hauteur des pubis, nous procéderions autrement que les anciens accoucheurs et Nichans. Nous ferions l'opération suivante dans le but de mieux assurer la vitalité des lambeaux osseux, de faire une section plus régulière des os et de découvrir en plus large espace sur la partie antérieure de la vessie.

PROCÉDÉ POUR LA RÉSECTION TEMPORAIRE DES PUBIS. — VOLET MÉDIAN SUPÉRO-INFÉRIEUR.

Nous divisons verticalement ou plutôt un peu obliquement en dedans, les deux pubis, par une section faite de chaque côté, à trois centimètres de la ligne médiane en haut et à deux centimètres en bas, de manière à découper un lambeau rectangulaire, trapézoïdal, plus large en haut qu'en bas. Ce qui caractérise notre procédé, c'est que les parties molles du pénil restent adhérentes au lambeau pubien. Dans ce but on fait une incision en fer à cheval, en ∩ à convexité supérieure, divisant seulement la peau et les parties molles. La partie supérieure, convexe, de l'incision doit répondre à quelques millimètres au-dessus du bord supérieur du pubis. On a ainsi un lambeau de parties molles à base inférieure qu'on renversera de haut en bas après avoir sectionné les pubis et qui se trouvera assez épais et assez bien nourri par les ramifications des diverses artères honteuses pour assurer la vitalité de l'os sous-jacent. La porte d'entrée dans la région vésicale sera agrandie par l'incision médiane interpyramidale préalablement faite pour la taille hypogastrique. Pour arriver jusqu'à l'os et le découvrir sur le passage de la scie, on écartera en dehors les éléments du cordon et on sectionnera au ras de l'os les insertions musculaires, de dedans en dehors, sans dénuder l'os de son périoste. Ces organes mis à l'abri et les lèvres de la plaie tenues écartées, on attaquera le pubis avec la scie à volant ou, à son défaut, avec une scie à main (scie en crête de coq, scie cultellaire), dans la direction indiquée plus haut. On entamera l'os sur une profondeur d'un centimètre, puis on coupera le reste au ciseau. On renversera alors le lambeau osseux en bas et en avant, en écartant avec des précautions minutieuses les plexus veineux qui se trouvent au niveau de l'arcade du pubis. On arrive ainsi à découvrir le col de la vessie, la face supérieure de la prostate et la région membraneuse de l'urèthre.

Par la manière dont sont tracées les deux lignes de sciage, on arrive sur les limites du trou obturateur, sans pénétrer dans son ouverture. Mais, si l'on veut avoir un plus grand espace, on pénètre dans le trou en coupant avec la scie et le ciseau la branche horizontale du pubis; puis, faisant de chaque côté le long de la branche ascendante de l'ischion une incision pour découvrir l'os à ce niveau, on coupe chaque branche avec le ciseau, et l'on a un lambeau osseux plus large, en forme d'X, qui donne beaucoup plus de jour.

L'avantage du volet médian, trapézoïdal, ne pénétrant pas dans le trou obturateur, c'est qu'il présente la meilleure coupe pour être réintégré et tenir solidement. Il forme un coin à base supérieure.

Nous avons eu autrefois l'idée d'agrandir le détroit inférieur du bassin par la mobilisation de l'ischion au moyen d'une double ostéotomie. Il s'agissait d'une fille de 17 ans, qui avait eu dans son enfance une ostéite aiguë suppurée de l'ischion, à la suite d'une chute sur cette région. L'ischion du côté malade était contourné, rendu inégal par des ostéophytes, et se trouvait tellement rapproché de la ligne médiane qu'il n'y avait que 5 centimètres de distance entre les deux tubérosités ischiatiques. On nous demandait notre avis pour marier cette jeune fille; nous répondîmes que l'accouchement serait impossible, mais qu'on pourrait, après examen minutieux des différents diamètres du bassin, essayer de remédier à l'étroitesse du détroit inférieur par une opération. L'idée d'une intervention ne fut pas acceptée et nous n'eûmes pas à faire l'examen complémentaire que nous avions demandé; mais nous avions pensé qu'en sectionnant la branche ischio-pubienne en avant, et l'ischion au-dessous de l'épine sciatique en arrière, on pourrait ramener la tubérosité en dehors et augmenter ainsi le diamètre du détroit inférieur. Le toucher rectal nous avait fait juger que le rétrécissement portait seulement sur le détroit inférieur et non pas sur l'excavation elle-même. Il nous sembla alors qu'après une double ostéotomie on eût pu, en maintenant la cuisse dans une abduction forcée, tirer suffisamment en dehors le fragment mobile pour obtenir un agrandissement permanent du détroit inférieur. Nous n'avons plus rencontré de cas semblable.

E. — DES RÉSECTIONS TRAUMATIQUES DU BASSIN.

Dans les cas de fractures du pubis ou de l'ischion, avec lésion et compression de l'urèthre, on peut avoir à réséquer la branche ischio-pubienne. Nous avons eu en pareil cas à faire une esquillotomie, mais non une résection proprement dite : Desault avait déjà pratiqué cette opération. Dans les cas où le canal serait fixé, par des brides cicatricielles, à l'os dévié ou hyperostosé, il pourrait être nécessaire de retrancher une partie de cet os. Malgré la dilatation de l'urèthre, les causes de compression persisteront ou se renouvelleront toujours; la résection totale ou le nivellement de la branche descendante du pubis seront le meilleur moyen de rendre au canal sa souplesse et sa liberté.

La trépanation du bassin dans les cas de projectile pénétrant dans la fosse iliaque est une opération depuis longtemps pratiquée, et qu'on ne saurait trop recommander lorsque la balle ne peut être extraite par l'ouverture d'entrée.

La trépanation peut alors avoir pour but, soit de découvrir directe-

ment le projectile, soit de fournir une ouverture plus rapprochée de lui, par laquelle il sera possible de l'atteindre et de le saisir.

Nous n'avons eu qu'une fois (en 1861) l'occasion de trépaner le bassin pour retirer une balle logée dans la fosse iliaque interne entre l'os et le muscle iliaque. C'était chez une jeune femme de vingt et un ans, sur laquelle son amant avait tiré un coup de pistolet, dans un accès de jalousie. L'arme avait été tirée à bout portant, le canon dirigé en arrière et un peu en bas ; l'ouverture d'entrée de la balle se trouvait au-dessous et en dehors de l'épine iliaque antéro-supérieure. Nous débridâmes l'ouverture d'entrée pour arriver sur la perforation de l'os qui se trouvait à 2 centimètres en arrière de l'épine iliaque antérieure et supérieure. Une couronne de trépan appliquée 5 centimètres plus loin nous permit de retirer la balle et les esquilles qu'elle avait entraînées. La guérison fut ensuite obtenue sans aucune complication. La trépanation avait été pratiquée trois heures après l'accident.

La plupart des cas de trépanation du bassin qui ont été publiés se rapportent à des opérations plus ou moins tardives. Pour intervenir, on avait attendu les accidents de suppuration intrapelvienne (et on avait pu même les provoquer quelquefois par l'introduction répétée des instruments d'exploration et d'extraction). Nous croyons qu'il faut s'abstenir de ces recherches et aller droit sur la balle, par l'application d'une couronne de trépan, quand on a constaté sa présence au milieu des fibres du muscle iliaque. Il est moins dangereux de trépaner que de s'acharner à saisir une balle qu'on atteint difficilement par son ouverture d'entrée. La trépanation immédiate est le meilleur moyen de simplifier la situation du blessé. Les petites balles de revolver peuvent sans doute s'enkyster et ne donner lieu à aucun accident, si elles n'ont pas entraîné avec elles de débris de vêtements ou autres corps septiques. Mais quand on peut les reconnaître dans la cavité pelvienne, il vaut encore mieux les retirer immédiatement par une trépanation, dès qu'on ne peut pas les aborder par la simple incision des parties molles[1].

Les fractures par armes à feu du bassin nécessiteront souvent des esquillotomies immédiates, à cause du nombre des esquilles et de la présence possible des corps étrangers. Les opinions sur la gravité de ces plaies ont considérablement varié dans l'esprit des chirurgiens qui ont écrit sur ce sujet. Cette divergence s'explique par le pronostic plus ou moins grave des fractures que ces chirurgiens ont eu à observer. En dehors même des lésions viscérales, ces plaies varient en effet beaucoup, suivant l'étendue et le nombre des esquilles, et, suivant que les

1. Avant Manne, Le Dran avait recommandé de trépaner l'os iliaque pour agrandir l'ouverture et permettre d'atteindre le projectile (*Traité ou réflexions tirées de la pratique des playes par armes à feu*. Paris, 1837). La plupart des exemples de trépanation du bassin publiés, soit par les chirurgiens européens, soit par Otis, ont été rassemblés par Weiss dans sa thèse. Presque toujours la trépanation a été faite tardivement.

fissures se propagent ou non dans l'articulation coxo-fémorale ou la symphyse sacro-iliaque. Les pansements antiseptiques dispenseront de faire des résections proprement dites dans les plaies récentes, quand les esquilles mobiles ou les corps étrangers venus du dehors, auront été enlevés. C'est dans les plaies infectées, avec suppuration des foyers osseux, que les résections trouveront, comme pour tous les os, des indications formelles. La résection sous-périostée et les pansements antiseptiques permettront, sans aucun doute, d'obtenir de meilleurs résultats que ceux qu'on a signalés jusqu'ici[1].

F. — DES RÉSECTIONS DU BASSIN DANS LES LÉSIONS NÉOPLASIQUES. — EXTIRPATION TOTALE DE L'OS ILIAQUE.

A part quelques exostoses saillantes et quelques tumeurs marginales, on n'avait pas, avant ces dernières années, fait de résections étendues du bassin pour des affections néoplasiques. Pour notre part, nous n'avons fait que des excisions superficielles ou de simples abrasions de l'os, pour des tumeurs périostiques (fibro-sarcome de l'ischion au niveau des insertions tendineuses; tumeur fibreuse adhérente à la crête iliaque). Czerny, E. Bœckel, Simon, Billroth, etc., ont enlevé des portions considérables de la crête iliaque pour des néoplasmes nés dans la substance de l'os. Bergmann a extirpé heureusement une tumeur cartilagineuse siégeant profondément au niveau de l'articulation sacro-iliaque[2]. Kocher et Roux (de Lausanne) ont été encore beaucoup plus loin en enlevant l'ilium tout entier.

Les premières opérations de résection étendue de l'ilium ne furent pas heureuses; la plupart se terminèrent par la mort. Lorsqu'il s'agit de néoplasmes envahissants et mal limités, on comprend parfaitement cette gravité; mais dans les tumeurs circonscrites, lorsqu'on peut faire une résection parostale et conserver, sinon toutes les insertions des muscles, du moins leurs rapports latéraux et leurs connexions réciproques, la gravité de l'opération est bien moindre en elle-même. On manœuvre d'ailleurs sur des sujets plus résistants que dans les cas de cancer ou de sarcome malin.

1. Voy. Otis. *Injury of the pelvis; shot fractures of the ilium.* Part. II, vol. II, p. 235. — Les faits rassemblés par Otis sont peu favorables à l'intervention immédiate; mais, à cause de la gravité très différente des cas, il est impossible de tirer des conclusions applicables à la conduite que devront tenir les chirurgiens dans les guerres futures. En réunissant tous les cas où une intervention opératoire a eu lieu, Otis trouve que la mortalité a été plus grande que dans la série des cas où l'on s'est abstenu complètement. On le comprend sans peine, car on s'est abstenu généralement dans les cas simples, et on n'a dû juger l'intervention nécessaire que dans les cas qui paraissaient graves. Sur 82 opérations dans lesquelles on a enlevé des fragments d'os, 8 ont été faites primitivement et ont été suivies de 3 décès. Dans 57 cas d'opérations secondaires, consistant en ablation de larges pièces d'os nécrosées ou excisions avec la gouge et le ciseau, il y a eu 6 morts.

2. Bergmann fut obligé de lier l'artère et la veine iliaques primitives. Son malade guérit. *Deutsch. med. Woch.*, 1885, n° 42

Le premier succès opératoire fut obtenu par E. Bœckel, qui fit, en 1879, une résection de la plus grande partie de l'ilion pour un sarcome ostéoïde récidivé. Une première opération avait été faite en 1878; la tumeur avait alors le volume d'un œuf de poule. Le néoplasme récidiva bientôt et envahit les deux faces de l'ilion, de l'épine antéro-supérieure jusqu'au tiers postérieur de l'os. La tumeur fut enlevée avec la gouge, et la cavité cotyloïde fut ouverte; la tête du fémur était à nu dans l'étendue d'une pièce de deux francs. Le malade survécut à l'opération, mais la récidive survint bientôt[1]. Malgré l'ouverture de l'articulation coxo-fémorale, il n'y eut pas d'accidents septicémiques.

Mais dans ces derniers temps on a été plus loin encore. Kocher (de Berne) a fait avec un succès complet, en 1885, l'ablation totale de l'os iliaque atteint d'ostéo-sarcome. C'est la première extirpation complète qui ait été pratiquée.

L'observation de Kocher n'a pas été publiée, mais nous pouvons en donner ici les détails essentiels, grâce à une obligeante communication de l'auteur qui nous a mis à même également de donner une idée exacte du résultat orthopédique de cette brillante opération, en nous autorisant à faire graver la photographie de son opéré. Voici la reproduction de la note qu'il a bien voulu nous communiquer.

Observation CXX. — *Ablation totale de l'os iliaque droit pour un ostéo-sarcome* par le prof. Kocher (de Berne). *État de l'opéré deux ans et demi après.*

Le malade, âgé de 55 ans, a été opéré en décembre 1885 avec exarticulation de la synchodrose sacro-iliaque et excision de la moitié du bassin (à l'exclusion du sacrum et du coccyx; inclus l'articulation coxo-fémorale et la tête du fémur).

Renvoyé au bout de 3 mois, il marchait avec des béquilles. Le 13 juillet 1888, il s'est présenté à la clinique, et nous a dit qu'il fait les travaux de la campagne et marche pendant une heure de suite sans trop de fatigue. Il n'a jamais eu de douleurs. Il boite du côté droit, mais marche sans bâton, à peu près comme les individus reséqués de l'articulation de la hanche. Il marche sur la pointe du pied droit. Le genou est un peu fléchi; le quadriceps femoris se contracte parfaitement. Atrophie modérée des trois quarts inférieurs de la cuisse et de la jambe. La position ne laisse rien à désirer.

Il peut s'asseoir très bien et étendre le genou étant assis. Il porte la jambe en avant et en arrière avec le bassin étant debout. Pas d'abduction.

Dans la position horizontale, la jambe est en rotation en dehors. Raccourcissement de 10 centimètres. La rotation active se fait très bien, elle est beaucoup plus étendue en dehors. Flexion active du fémur à 105 degrés. Extension complète; mouvements passifs d'une étendue normale. L'extrémité supérieure du fémur se trouve au niveau de la place qu'occupait l'épine antéro-postérieure de l'ilium; elle est un peu mobile en haut et en bas.

L'artère fémorale présente des sinuosités successives jusqu'à l'anneau des adducteurs; sous la partie antérieure du ligament de Poupart on sent une pointe de hernie. On peut sentir très facilement la partie latérale de la colonne vertébrale et la face articulaire du sacrum. Deux des apophyses transverses des vertèbres lombaires sont senties directement sous la peau. Sur le côté du sacrum, un doigt introduit dans le rectum et un

1. Weiss, *thèse citée*, page 61.

autre placé extérieurement se touchent très bien. La longueur de la cicatrice opératoire est de 27 centimètres. Le grand fessier se contracte très bien.

La figure 496 complète les renseignements que nous pouvons four-

Fig. 496. — *Résultat de l'extirpation totale de l'ilium droit pratiquée en décembre* 1885, par le prof. Kocher (de Berne). — D'après une photographie prise en 1888 (12 juillet), deux ans et demi après l'opération.

nir pour faire juger du résultat orthopédique de cette ablation totale de l'os iliaque.

Roux (de Lausanne) a obtenu un second succès par l'ablation totale de l'os iliaque dans un cas de chondro-sarcome. Il a présenté son opéré au quatrième Congrès français de chirurgie, et tous les assistants ont pu voir que, malgré l'extirpation totale de l'os, le sujet marchait très aisément et que le fémur était solidement fixé contre une lame fibreuse

qui représentait l'os enlevé. Nous reproduisons l'observation de Roux, telle que l'auteur l'a publiée dans les comptes rendus du congrès.

Observation CXXI. — *Résection totale de l'os iliaque de la symphyse pubienne à la synchondrose droite pour un chondro-sarcome*, par le Dr Roux, chirurgien de l'hôpital cantonal de Lausanne.

« M. Roux présente, à titre de curiosité, Émile M..., âgé de 38 ans, qui a subi, le 3 novembre 1887, pour un chondro-sarcome, la résection totale de l'os iliaque, de la symphyse pubienne à la synchondrose droite.

Le mal a débuté en mars 1885 par des douleurs sur le trajet du sciatique descendant jusqu'au genou, surtout la nuit et après des travaux pénibles. En juin de la même année, le malade a remarqué, à la sortie du nerf à peu près, une tumeur de la grosseur d'un œuf, dure et immobile sur l'os. En automne 1886 apparaît un appendice en avant, tandis que le reste de la tumeur a surtout grossi dès le mois de mai 1889, sans que ses douleurs augmentent; allongement de la jambe malade depuis cette époque (en apparence). Hérédité nulle.

En septembre 1887 la tumeur, qui est énorme, commence en dehors des vaisseaux fémoraux, à 10 centimètres au-dessous de l'épine iliaque antérieure supérieure, s'engage dans le bassin sous le ligament de Poupart et sous le tenseur du fascia lata, présentant à cette hauteur un méplat qui se continue en bas sur le grand trochanter, pour s'épanouir en arrière sur une grande masse arrondie, à surface lisse, de consistance ferme, résistante, qui suit la crête iliaque, déborde en arrière la synchondrose et retombe en bas derrière le trochanter, pour pénétrer dans l'échancrure sciatique qu'elle diminue et enserrer le col du fémur, sauf par en bas et en dedans. Les mouvements de la cuisse sont bien conservés, mais l'atrophie du membre est considérable. Hernie inguinale droite, grosse comme le poing.

Opération le 3 septembre 1887, avec l'aide des docteurs Dupont et Demiéville. Narcose à l'éther de sept heures trente à dix heures cinq. Incision antérieure le long du cordon et du pli fémoro-génital, dès la veine fémorale, à trois travers de doigt de l'anus. Préparation des muscles adducteurs, des ischio-caverneux, etc. Résection de la branche horizontale du pubis aussi loin que possible et de la branche montante à la hauteur de la tubérosité de l'ischion, au moyen de la scie à chaîne, — les nerfs et vaisseaux obturateurs sûrement ménagés. Section de la symphyse au ciseau, excision de l'os. Tamponnement de la plaie, provisoirement avec des éponges cousues, après qu'une ligature est jetée sur le collet du sac herniaire.

Incision postérieure de plus de 50 centimètres, commençant à trois travers de doigt de l'anus, suivant le coccyx, dépassant en arrière la synchondrose et, en haut, la crête iliaque, pour se terminer le long du ligament de Poupart, à la hauteur du nerf crural. Le lambeau cutané est rabattu avec les restes minimes des muscles fessiers, réduits à quelques tractus lardacés, transparents qui se confondent avec la tumeur, engagés qu'ils sont dans de légers sillons qui séparent, à la surface de celle-ci, des séries de nodosités grosses comme des pois ou des noisettes.

Il ne reste finalement des muscles fessiers qu'un moignon très court, au-dessous du bord inférieur de la tumeur, près de leur insertion; leur partie supérieure, fine lamelle transparente, ne présente plus trace d'apparence charnue. Ligature à cette occasion, d'un seul vaisseau atteignant le diamètre d'une plume de corbeau, — un rameau de la fessière. Le muscle piriforme est ménagé. On sectionne de parti pris la tête fémorale de haut en bas, d'arrière en avant, de dehors en dedans, dans son plus grand diamètre, pour avoir une vaste plaie osseuse en vue de l'accolement et d'une meilleure sustentation ultérieure, et aussi pour faciliter l'opération, rendue difficile en ce point par la tumeur qui déborde et recouvre même le fémur.

Incision des muscles de la paroi abdominale, préparation assez facile de la fosse

iliaque interne, moins rapide à la hauteur du ligament et le long du pubis, autour du trou obturateur; section au ciseau en arrière de la synchondrose, mobilisation de la

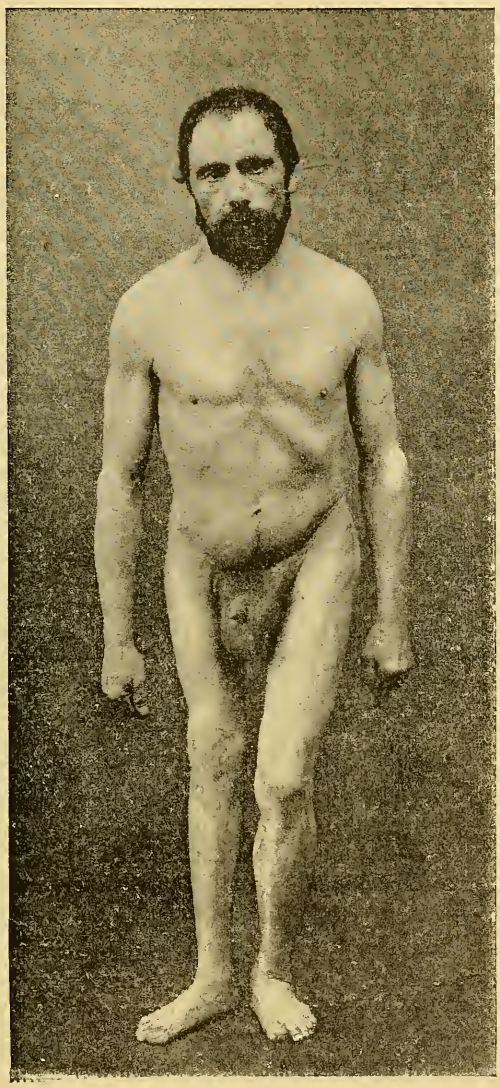

Fig. 497. — *Ablation totale de l'os iliaque droit.* — D'après une photographie prise trois ans et cinq mois après l'opération. — Le membre droit paraît être raccourci de 6 à 7 centimètres environ; mais le sujet s'appuie solidement sur lui.

tumeur et section des dernières attaches de l'épine de l'ischion, la tubérosité ayant été préparée par la plaie antérieure.

Drainage par huit gros tubes, sutures. Pansement à la gaze sublimée et iodoformée.

Réunion de la plaie postérieure par première intention avec sphacèle épidémique et vésicules dans le lambeau; sécrétion par la plaie antérieure. Un petit abcès plus tard en arrière; température maximum 39°,5.

Extension sur la jambe opérée, pour incliner le bassin et provoquer un allongement apparent.

Au milieu de décembre le malade se lève, et maintenant il a repris ses occupations d'agriculteur sans cependant pouvoir faucher.

Il marche sans canne, frappe du talon, mais boite à la façon de certains réséqués de la hanche; beaucoup moins avec la canne. Il se tient sur la jambe droite seule. La flexion sur le bassin est possible, la rotation en dehors nulle. L'appui a lieu par l'intermédiaire d'une masse inodulaire résistante, dans laquelle on suit une néo-formation osseuse assez abondante, soit par le toucher rectal, soit en introduisant le doigt dans le col de la hernie, qui s'est largement reproduite. Dans les mouvements qui sont indolores, on sent un craquement, un froissement intenses à la région de l'articulation. Le trochanter est sensiblement élevé et la jambe raccourcie, sans cependant qu'un talon spécial soit devenu indispensable[1]. »

L'état de ce malade n'a cessé de s'améliorer pendant un an encore, et c'est à ce moment, c'est-à-dire plus de trois ans après l'opération, qu'il a été photographié. M. Roux ayant eu l'amabilité de nous envoyer une de ces photographies, nous la reproduisons ici pour donner une idée de la forme du membre et de l'attitude du sujet.

Au moment où cette photographie a été prise, M. Roux était préoccupé de l'apparition d'une tuméfaction au niveau du trochanter du côté opéré. C'était le commencement d'une récidive. Un mois après, M. Roux pratiqua une nouvelle opération et alla chercher des masses myxomateuses jusque dans l'intérieur de la cavité pelvienne et sous le cæcum. Ces masses formées de lobules agglomérés, comme des grains de raisin, furent énucléées et le malade se rétablit rapidement. Aujourd'hui, 30 mars 1891, il est aussi solide sur ses jambes qu'avant la seconde opération. D'après ce que nous a dit M. Roux, la récidive aurait eu lieu probablement sur la partie du périoste conservée et qui avait produit cette masse ostéoïde signalée dans la description de l'opération.

Ces deux faits sont très remarquables, par le succès opératoire d'abord, et puis par le résultat fonctionnel qu'on osait à peine espérer à cause de l'absence de régénération. On pouvait craindre que le fémur, manquant de point d'appui solide, ne fût soumis à une ascension progressive et continue jusqu'à ce qu'il eût rencontré un plan osseux résistant. Il n'en a rien été, et grâce à la formation d'une membrane fibreuse épaisse, développée entre les plans musculaires intra et extra-pelviens, (renforcée dans le cas de Roux, au niveau ou plutôt un peu au-dessus de l'ancienne cavité cotyloïde par des plaques osseuses ou ostéoïdes), le membre est assez bien fixé pour que le malade puisse se tenir sur lui, l'autre pied en l'air. L'ascension du fémur, ou plutôt la descente du tronc, est moins prononcé chez le malade de Roux que dans le cas de Kocher, à cause probablement de la résistance apportée par la plaque ostéo-fibreuse que nous venons de signaler.

Les deux malades, celui de Kocher surtout (55 ans), avaient dépassé

1. *Congrès français de chirurgie.* — 4e session. — 1889, page 306.

l'âge des reproductions osseuses, et la nature de la lésion ne permettait pas d'ailleurs de penser à faire une résection sous-périostée.

Nous avons fait faire récemment dans notre laboratoire des expériences pour apprécier le degré de reproduction de l'ilion et nous rendre compte, en cas d'insuccès, des moyens par lesquels le fémur pouvait être maintenu au milieu des muscles. Nous avons vu alors que le périoste et les fascias intermusculaires acquièrent une grande résistance; ils peuvent fournir à la tête du fémur un point d'appui assez solide pour fixer le membre dans une position définitive. Dans une ablation sous-périostée, faite par M. Mondan sur un chien adulte, et chez lequel on ne pouvait pas par conséquent attendre de régénération, il s'était formé, entre les plans musculaires fessier et iliaque, une barrière fibreuse si résistante que durant la vie on aurait cru à une néoformation osseuse. A l'autopsie, on ne trouva presque que du tissu fibreux. La tête du fémur appuyant contre ce plan résistant, formé par les deux feuillets du périoste conservé, y était fixée par des trousseaux fibreux périphériques. Le membre, longtemps paralysé dans une partie de ses muscles par une lésion du nerf sciatique, s'était graduellement fortifié et servait dans les derniers temps, à la marche et aux divers modes de progression. On avait laissé vivre l'animal pendant un an après l'opération. Ce fait montre combien il est utile de faire une résection sous-périostée dans tous les cas où la nature de la lésion n'oblige pas à sacrifier le périoste. Indépendamment de la netteté de la plaie, de la diminution considérable de la perte sanguine, on aura un plan fibreux, assez solide pour fournir un point d'appui à la tête fémorale.

Les ablations de l'os iliaque pour chondro-sarcomes ou autres néoplasmes ne pourront guère donner lieu à une articulation fémorale aussi bien fixée, puisque, en raison de la nature de la tumeur, on ne doit pas faire de résections sous-périostées. Les faits de Kocher et de Roux montrent cependant que l'extrémité fémorale, dépourvue de sa tête et de son col, est assez soutenue par les plans musculaires pour permettre la marche sans bâton de soutien. Pour augmenter le plus possible la résistance du plan sur lequel appuiera le fémur, on fera une résection parostale, et l'on devra s'attacher à conserver le plus complètement possible l'appareil musculaire et les nerfs qui l'animent. En intervenant assez tôt, avant que les muscles parostaux ne soient englobés par le néoplasme, on pourra conserver toutes les couches des muscles fessiers et les suturer aux muscles abdominaux correspondants. Dans ces conditions, on aura en outre la possibilité de ne faire que des résections partielles de l'os iliaque et de laisser en place la plus grande partie du pubis et de l'ischion, ce qui abrégera et facilitera l'opération en diminuant sa gravité. Il est rationnel, d'une manière générale, d'enlever la totalité d'un os envahi par un néoplasme : c'est le meilleur moyen de

prévenir la récidive. Mais lorsque le néoplasme est relativement bénin, on peut se contenter de dépasser largement ses limites osseuses; d'autant plus que les pièces primitives de l'os, quoique complètement soudées entre elles, conservent toujours une certaine indépendance qui maintient le néoplasme plus ou moins longtemps limité à son lieu d'origine. Le fait de guérison d'un chondro-sarcome que nous avons constaté treize ans après l'ablation de la moitié supérieure de l'omoplate (p. 916) montre bien qu'une large excision de l'os malade peut suffire.

L'incision principale pour enlever l'os iliaque doit suivre son bord postérieur, sa crête et arriver en avant jusqu'en dehors des vaisseaux fémoraux. C'est la voie qu'ont suivie tous les chirurgiens qui ont eu à enlever de larges portions de l'ilion, et qui est naturellement indiquée par les insertions musculaires. On détache d'abord de haut en bas la masse des muscles fessiers jusqu'à l'articulation coxo-fémorale qu'on ouvre en haut de manière à dégager la tête du fémur dont la section ne nous paraît pas nécessaire. La synchondrose sacro-iliaque est, chez les adultes, très longue à diviser avec le bistouri. Nous nous servons sur le cadavre d'un fort détache-tendon, ou bien d'un large ciseau que nous faisons agir dans la direction de la surface auriculaire, ce qui est plus expéditif. Si l'ilion seul est malade, on peut par cette seule incision l'enlever complètement, en sectionnant la branche horizontale du pubis tout à fait en avant de la cavité cotyloïde et l'ischion au-dessous de la même cavité; mais si le pubis et l'ischion sont envahis, il faut les attaquer par une incision directe, au niveau de la symphyse et le long de la branche ischio-pubienne.

Cette incision permet de sectionner les branches horizontale et descendante du pubis et de dégager les nerfs et vaisseaux obturateurs. Dans tous les cas, du reste, il faut procéder par la division et, au besoin, par la fragmentation des portions pubienne et ischiatique. On fait moins de désordres dans les parties molles et l'opération en est considérablement facilitée. La fragmentation et l'excision parcellaire des parties inégales et profondément situées permettent de les enlever sur place et de réduire les dimensions des incisions cutanées, nécessitées par le volume et les rapports de l'os iliaque.

CHAPITRE XXXII

CHAPITRE COMPLÉMENTAIRE, JUSTIFICATIF ET RECTIFICATIF

Sommaire. — But et importance de ce chapitre. — Influence des progrès récents de la chirurgie sur la théorie et la technique des résections. — Stabilité des principes fondamentaux des résections; variations dans leurs modes d'application. — Arthrotomie exploratrice et résections hâtives. — Extension progressive des résections orthopédiques et des ostéotomies préliminaires. — Nouveaux détails sur les résultats éloignés de nos résections; valeur plus grande de ces résultats à mesure que le temps les consacre.

Résection de l'articulation de l'épaule. — État actuel de tous les opérés dont les observations ont été rapportées. — Persistance de la guérison chez les tuberculeux. — Technique de la résection de l'épaule ; inconvénients de la pénétration dans l'articulation à travers l'acromion. — Résection pour luxation irréductible; amélioration progressive des résultats.

Résection du coude. — Nouvelles considérations sur les moyens d'obtenir la mobilité après la résection du coude pour ankylose. — Nécessité des larges excisions dans les ankyloses osseuses avec ossifications parostales. — Moyens d'empêcher la ressoudure des surfaces de section; extension continue sur tout le membre; écartement des surfaces par les tractions sur l'avant-bras fléchi; application d'un poids au-devant du coude. — Alternance des deux procédés d'extension. — Observation d'une triple résection pratiquée sur le même coude pour ankylose récidivante. — Des résections du coude à la suite des luxations irréductibles. — Observation d'un sujet admis à faire son service militaire deux ans après la résection. — De la mobilisation active et passive après la résection du coude; nécessité de se conformer aux règles précédemment posées. — État de nos anciens opérés.

Résection du poignet; nouveaux faits de résection dans l'enfance et la vieillesse. — Persistance de la guérison chez nos anciens réséqués, malgré la gravité de la forme de la tuberculose et des lésions pulmonaires constatées avant l'opération.

Résection de la hanche. — Supériorité de l'ankylose au point de vue de la guérison définitive dans les cas de coxalgie suppurée; nouveaux documents en faveur de ce mode de guérison. — De la résection dans les cas d'ankylose bilatérale et unilatérale; modifications à apporter à la technique selon la nature et le degré de l'ankylose. — Résection pour luxation.

Résection du genou. — Simplification des moyens de contention des os. — Cas dans lesquels on peut se passer de la suture. — Modifications à apporter suivant la nature de la lésion, la hauteur des portions retranchées et l'état des tissus avant l'opération. Moindre utilité de l'immobilisation directe avec le pansement unique. — De la solidité de la synostose tibio-fémorale après la résection sous-périostée; formation d'un bourrelet de consolidation épais et résistant. — Forme du genou quelques années après la résection pratiquée suivant notre méthode.

Résections diaphysaires des os de la jambe. — Opérations pour les pseudarthroses; greffes osseuses. — Opérations destinées à obtenir la consolidation osseuse dans les cas de fracture congénitale chez les jeunes enfants. — Difficulté de stimuler l'activité des tissus normalement ossifiables, mais déviés de leur destination primitive. — Instabilité des ossifications provoquées par les divers stimulants. — Des greffes osseuses et de l'implantation des substances organiques et non-résorbables. — Nouvelles expériences sur les greffes hétéroplastiques. —

Applications à la chirurgie humaine. — Implantations des tiges d'ivoire ; fixation des os par les armatures métalliques.

Résection de l'articulation tibio-tarsienne et des différents os du tarse. — Détails complémentaires sur les opérés dont l'observation a été déjà publiée. — Amélioration progressive du résultat fonctionnel chez la plupart d'entre eux. — Solidité et souplesse de l'articulation du cou-de-pied. — Différence radicale de nos résultats actuels d'avec ceux de la résection tibio-tarsienne usuelle ; Amputation de la jambe avec lambeau talonnier doublé du périoste calcanéen.

Résections des os de la tête et du tronc. — Ostéoplastie et résection temporaire du crâne. — Autopsie d'un sujet mort après des trépanations multiples pratiquées à divers intervalles contre l'épilepsie. — Résultats éloignés de la rhinoplastie avec supports osseux. — Observation d'un sujet opéré depuis dix ans. — Nouveaux détails sur divers opérés.

Dernières statistiques. — Conclusions.

Assez souvent, dans le courant de cet ouvrage, quand nous nous trouvions en présence de résultats opératoires trop récents et de certaines questions que nos faits actuels ne nous permettaient pas de résoudre, nous avons renvoyé le lecteur à notre chapitre final. C'était le seul moyen de ne pas entraver la marche de notre exposition, marche nécessairement lente, en raison de la nature du sujet et de la multiplicité des problèmes que nous nous étions posés. C'était aussi la seule manière de nous faire donner, au dernier moment, une opinion définitive sur certaines questions en suspens qui divisaient encore les chirurgiens, et pour la solution desquelles le temps et de nouvelles recherches nous étaient indispensables. Dans ce chapitre devaient également trouver place des pièces justificatives que nous ne possédions pas au moment où nous écrivions. Il devait aussi nous fournir l'occasion de rectifier ou de compléter certains faits qui nous paraissaient douteux ou incomplètement observés, et de réparer les omissions que nous avions pu commettre.

Tel est le but de ce chapitre ; son importance ressort de ce simple exposé, et nous aimons à croire que le lecteur le consultera avec fruit, soit qu'il veuille un supplément d'information, soit qu'il cherche de nouvelles preuves en faveur des propositions que nous lui avons soumises et qui ne lui paraîtraient pas suffisamment démontrées.

§ I. Influence des progrès récents de la chirurgie sur la théorie et la technique des résections. — Stabilité des principes fondamentaux des résections ; variations dans leurs modes d'application. — Nouveaux détails sur les résultats éloignés de nos résections ; valeur plus grande de ces résultats à mesure que nos observations deviennent plus anciennes.

Nous suivrons l'ordre des chapitres de notre seconde partie, pour examiner successivement les grandes résections du membre supérieur, du membre inférieur, de la tête et du tronc. Nous ne reviserons pas les généralités traitées dans notre premier volume. Quoique cette partie de notre ouvrage soit nécessairement la plus ancienne, c'est celle dans

laquelle il y a le moins à ajouter. Les principes fondamentaux restent; la manière de les appliquer peut seule varier. Au moment où ce volume a paru (juillet 1885), nous étions, depuis longtemps déjà, partisan convaincu des idées nouvelles sur l'antisepsie, et c'est sous l'influence de ces idées que nous l'avons rédigé. Depuis lors, les procédés pour obtenir l'asepsie ont changé, les pansements se sont simplifiés, mais l'idée fondamentale est restée, et nous n'aurions à apporter que des modifications de détail qui ont été déjà indiquées, chemin faisant, quand nous avons traité des résections en particulier. Dans ces derniers temps cependant, la technique de certaines résections a fait de nouveaux progrès, et le traitement consécutif s'est simplifié par l'application mieux entendue des principes que nous avions déjà posés. L'unicité du pansement après la résection du genou a permis, par exemple, de se passer de la suture et de renoncer à tout moyen de contention directe dans un certain nombre de cas. Nous verrons plus loin pour quelles articulations, et dans quelles limites, des modifications peuvent être apportées à la technique que nous avons décrite. Si les mêmes règles générales doivent toujours nous guider, elles sont susceptibles d'être modifiées dans leurs applications aux cas particuliers.

Quant à la partie fondamentale de notre œuvre, la partie expérimentale, elle a toujours la même assise que de nouveaux faits pourront consolider encore, mais que rien jusqu'ici n'est venu ébranler, tant nous avons mis de prudence et de réserve dans l'application à la chirurgie humaine des faits que nous avait fait connaître l'expérimentation sur les animaux.

Dans notre deuxième volume (chap. XVII), nous avons apporté à notre théorie de l'accroissement des os après les résections un complément dont nous devons ici rappeler l'importance, parce qu'il nous permet aujourd'hui d'interpréter un certain nombre de faits que nous n'avions pu encore suffisamment expliquer. La suractivité végétative du cartilage restant, dans un os réséqué à une de ses extrémités, joue un rôle compensateur des plus importants, et diminue la gravité du pronostic de certaines résections pratiquées dans l'enfance. L'expérimentation a pu seule nous conduire à la connaissance de cette hyperplasie compensatrice et faire cesser, par cela même, les contradictions qui existaient entre certains faits cliniques, et sur lesquelles on s'appuyait quelquefois pour mettre en doute la loi d'accroissement des os des membres. Autrefois nous n'admettions cette compensation que dans les cas où une épine irritative persistait dans l'os (Introd., p. 116, et chap. X, p. 593); aujourd'hui nous disons que le traumatisme opératoire suffit seul à la produire, *dans certaines conditions*, et peut par cela même diminuer d'une manière notable le déficit en longueur qui devrait résulter de l'absence du cartilage enlevé par la résection.

Les indications générales des résections n'ont pu guère varier; elles se sont étendues seulement dans le sens où nous avons constamment progressé à mesure que le traumatisme opératoire devenait moins dangereux par lui-même, grâce aux perfectionnements de l'antisepsie.

De plus en plus partisan des résections auxquelles nous avons donné le nom d'*orthopédiques* (nom qui a été depuis lors usité partout), nous avons vu un vaste champ s'ouvrir devant elles, malgré l'abus qu'en ont fait certains opérateurs dépourvus de tout esprit critique. En les appliquant à la première enfance, c'est-à-dire à un âge où elles ne sont pas encore nécessaires et où elles peuvent gravement compromettre l'accroissement ultérieur des os, ils ont pratiqué des opérations inutiles que le succès immédiat a pu justifier à leurs yeux, mais dont les résultats éloignés ont montré de plus en plus les graves inconvénients. Les ostéotomies préliminaires, simples ou combinées, et les vraies résections préliminaires ont donné lieu à des applications de plus en plus nombreuses, à mesure que les interventions sur les organes internes se sont multipliées. Dès qu'on a vu qu'il n'était guère plus dangereux de sectionner un os que d'inciser des parties molles, on a ouvert des portes d'accès à travers toutes les parties du squelette et on tend même, à l'heure qu'il est, à multiplier peut-être un peu trop ce genre d'opérations.

D'autre part, nous avons montré partout les inconvénients des résections trop tardives et nous nous sommes élevé, tout le long de cet ouvrage, contre les tendances abstentionnistes qui paralysent encore un trop grand nombre de chirurgiens, et auxquelles nous avions payé nous-même un très large tribut au début de notre pratique. Mais nous avons répété plusieurs fois, et sous diverses formes, que la prudence d'hier n'était plus de la sagesse aujourd'hui, et qu'il fallait profiter des nouvelles conditions où nous nous trouvions pour pratiquer les résections de meilleure heure, avant la destruction des tissus propres à faire reconstituer les os et les articulations.

C'était évidemment le seul moyen de renouveler sur l'homme les résultats orthopédiques et fonctionnels que nous obtenions sur les animaux, et d'arriver à ce qui avait été notre but pour la plupart des articulations : la reconstitution d'une diarthrose nouvelle sur le type de l'articulation enlevée. Nous avons montré, d'autre part, les avantages des résections hâtives dans certaines régions où nous ne pouvions pas faire reconstituer des articulations mobiles, pour le genou, par exemple, puisque c'était le seul moyen de supprimer des foyers tuberculeux dont la présence était une menace perpétuelle pour l'organisme, malgré la possibilité de les éteindre à la longue. Mais il vaudra mieux revenir sur ces questions à propos des articulations en particulier, car la conduite du chirurgien doit tant varier, suivant les régions, que nous nous exposerions à des redites inutiles. Contentons-nous seulement de rap-

peler que, en intervenant plus hâtivement, nous pourrons plus souvent nous borner aux résections partielles ou semi-articulaires et limiter l'étendue de la perte de substance dans les résections totales. On doit, dans ce but, recourir de plus en plus aux opérations exploratrices, pour ne pas rester indéfiniment dans cette incertitude dangereuse qu'entretenait autrefois le traitement systématique des tumeurs blanches par l'immobilité prolongée. C'est toujours dans la détermination de l'opportunité opératoire qu'est le point délicat et difficile de la question. Aussi, tout en préconisant en principe les résections plus hâtives qu'autrefois, avons-nous mis le lecteur en garde contre les résections prématurées, inutiles et à déficit irréparable, dont on a abusé dans certains pays où l'on n'avait pas tenu compte des avertissements formels que nous avions cru pouvoir donner, dès 1861, en formulant la loi d'accroissement des os des membres.

L'incision exploratrice des articulations permet non seulement de faire des résections plus économiques, mais elle les rend souvent inutiles en nous donnant la possibilité d'enlever un simple point osseux malade, bien limité, ou de nous borner à l'excision de la synoviale altérée. Moins on tardera de faire cette excision exploratrice, plus on aura de chances de pouvoir conserver les éléments essentiels d'une articulation mobile, c'est-à-dire les surfaces cartilagineuses, ou l'une d'elles au moins. Il ne peut pas être question, sans doute, d'ouvrir une articulation dès qu'il y a un point douloureux, que la synoviale est tuméfiée ou que les mouvements sont limités. Ce qu'il faut bien connaître avant tout, nous ne saurions trop le répéter, c'est la marche naturelle des maladies articulaires; et ce qu'il faut bien distinguer, ce sont les cas curables spontanément de ceux qui doivent progressivement s'aggraver. Une expérience clinique approfondie et une longue observation des différentes espèces d'inflammations articulaires peuvent seules donner au chirurgien la clef de ce diagnostic sans lequel son rôle est rabaissé et le place au rang d'un simple ouvrier dans l'art de tenir un bistouri. Ce qui légitime l'incision de la synoviale, c'est la persistance de la maladie et l'impossibilité de compléter son diagnostic autrement. Avec ces réserves, l'arthrotomie exploratrice rendra des services de plus en plus éclatants, en nous permettant d'arrêter à leur début des lésions vouées à une aggravation progressive.

C'est en cela que le perfectionnement et la simplification des méthodes antiseptiques ont modifié profondément la thérapeutique des maladies articulaires, qui ne doit plus se borner à appliquer des bandages silicatés successifs, jusqu'à ce que le membre doive être amputé ou soit guéri. L'arthrotomie exploratrice conduira, dans la grande majorité des cas, à la résection typique plutôt qu'à la simple abrasion articulaire pour les diverses articulations dont on veut conserver les mouvements.

Elle y conduira le plus souvent aussi, par les raisons que nous avons exposées à propos de la hanche, du genou et du cou-de-pied, pour les articulations où l'on se contentera d'une ankylose. La résection typique a partout le grand avantage de donner des guérisons plus certaines, plus radicales, dans les lésions tuberculeuses (Voy. chap. xx et xxii), par ce motif que certains foyers tuberculeux ne deviennent douloureux que lorsque des lésions analogues, mais encore cachées, existent déjà dans d'autres parties du tissu spongieux. Tout ceci nous montre qu'il est difficile de formuler des règles générales et que, si l'habileté opératoire est indispensable pour un chirurgien, le tact médical et le sens clinique ont encore une importance prédominante.

Nous avons revu depuis la publication de notre second volume et la rédaction des chapitres de celui-ci, la plupart des opérés dont nous avons relaté les observations ou indiqué brièvement le résultat orthopédique et fonctionnel. Cette revision a été on ne peut plus satisfaisante, puisque nous les avons retrouvés presque tous bien portants, considérablement améliorés au point de vue de leur santé générale, et que nous avons en même temps constaté, chez la plupart d'entre eux, un état fonctionnel encore meilleur qu'au moment où nous les avions vus pour la dernière fois. Nous en reparlerons plus explicitement à propos de chaque résection en particulier ; mais, dès à présent, nous ferons remarquer l'appui que cette constatation, après une nouvelle période de plusieurs années, vient apporter à nos conclusions premières. A mesure qu'elles vieillissent, nos observations acquièrent une plus grande valeur.

§ II. Résection de l'articulation de l'épaule.

A. — ÉTAT ACTUEL DE TOUS LES OPÉRÉS DONT NOUS AVONS PUBLIÉ LES OBSERVATIONS. PERSISTANCE DE LA GUÉRISON CHEZ LES TUBERCULEUX.

Un nouvel examen des réséqués, dont nous avons donné l'état de 1885 au commencement de 1887, augmentera encore la force de notre argumentation sur la valeur curative des résections chez les tuberculeux. Nous nous sommes élevé bien souvent contre les idées pessimistes qui régnaient dans quelques milieux sur les résultats définitifs de ces résections, et nous avons soutenu que la suppression de l'articulation malade pouvait être un moyen de guérison radicale lorsque le sujet avait les poumons sains, n'était pas voué à la tuberculose par des antécédents héréditaires et vivrait, après son opération, dans un autre milieu que celui dans lequel il avait contracté sa maladie, ou au moins dans des conditions plus favorables à sa nutrition générale.

Les dix opérés pour lésions suppuratives, dont nous relations l'ob-

servation ou du moins sur lesquels nous donnions quelques détails, sont encore tous vivants, et il nous paraît intéressant de donner l'état actuel de ceux d'entre eux que nous avons pu examiner récemment. Sur ces dix opérés, sept au moins étaient tuberculeux. Quatre ont présenté, avant ou après l'opération, des lésions pulmonaires graves; un autre a eu une tumeur blanche du genou.

Nous avons revu tout récemment le sujet de l'observation XXII (p. 96), à qui nous avons réséqué la moitié supérieure de l'humérus, en 1864[1]. L'opération date donc de près de vingt-sept ans, et le membre est aujourd'hui non seulement aussi fort qu'en 1886, mais plus apte au travail qu'à cette époque, à cause de l'amélioration de la santé générale qui s'est opérée dans ces derniers temps. — Il n'y a plus eu d'hémoptysie depuis lors; la malade a pris un embonpoint qu'elle n'avait jamais connu jusqu'ici. Cette femme, âgée de 42 ans aujourd'hui, travaille constamment et gagne sa vie comme repasseuse.

Le sujet de l'observation XXIV[2] (p. 108), qui avait eu sa première hémoptysie en 1869, quelques jours après la résection, et depuis lors des poussées sur la plèvre ou le poumon, vit toujours, grâce à une existence calme et à une bonne hygiène. Opéré à l'âge de 16 ans, il a 38 ans aujourd'hui; son état fonctionnel est le même qu'en 1886.

Le sujet de l'observation XX[3] (ankylose consécutive à un foyer intra-osseux de l'épiphyse) a eu dans ces dernières années, à la suite de couches répétées, des poussées tuberculeuses sur le sommet du poumon gauche (hémoptysies, râles muqueux). Ces accidents ont disparu, mais les douleurs ont reparu dans la néarthrose, et nous avons dû, il y a 18 mois, faire une résection itérative de l'épaule. Nous avons eu recours au procédé de l'épaulette pour examiner plus facilement la cavité glénoïde, et nous reviendrons plus loin sur la question opératoire. La malade va très bien aujourd'hui; malgré des signes persistants d'induration pulmonaire au sommet gauche, elle a de l'embonpoint e sa nutrition générale se fait bien; elle a toutes les apparences extérieures de la santé.

La malade de l'observation XXVI[4] (p. 114), que nous avions opérée dans un état de santé misérable et dont les lésions pulmonaires étaient toujours menaçantes en 1887, se porte très bien aujourd'hui (mai 1891). Il y a juste dix ans qu'elle est opérée, et elle n'a eu au-

1. Louise Gaillard, opérée le 16 septembre 1864, a été revue le 30 mai 1891. — Néarthrose toujours souple et indolente; contractions énergiques du deltoïde. La malade ne souffre de son épaule que lorsqu'elle a été obligée de faire des efforts excessifs pour soulever et porter de lourdes corbeilles de linge. Elle souffre alors pendant quelques heures, non pas dans la néarthrose, mais au niveau de l'insertion humérale du deltoïde.

2. Auguste G., opéré le 16 février 1869, revu le 29 mai 1891.

3. Jenny Vial, opérée le 7 avril 1880, revue en mars 1891.

4. Catherine Bechet, opérée le 19 mars 1881, revue le 31 mai 1891.

cune menace de récidive locale. Le bras est beaucoup moins atrophié, et la malade s'en sert de mieux en mieux pour tous les usages de la vie; il y a plus de souplesse dans la néarthrose.

La malade de l'observation XXV[1] se porte parfaitement bien. Malgré la nature tuberculeuse de son arthrite, les poumons avaient toujours été intacts. La guérison dure depuis 19 ans, et la malade ne se plaint que de douleurs rhumatismales qui errent dans toutes les articulations, sans épargner la néarthrose scapulo-humérale. C'était une tuberculose locale.

La jeune fille opérée en 1869 (Observation XXIII (p. 103) n'avait jamais souffert avant ces derniers temps. Après avoir passé, dans une chambre humide et froide l'hiver rigoureux que nous venons de traverser, elle a éprouvé à la fin de mars 1891 des douleurs dans l'épaule du côté opéré, sans tuméfaction, sans abcès. L'application de deux vésicatoires successifs les a fait disparaître. Son état général est toujours bon : il n'y a rien d'anormal du côté des poumons[2].

Parmi les opérés dont l'état avait été brièvement indiqué, l'un (J. Bect), opéré de l'épaule droite en 1881, pour une ostéo-arthrite tuberculeuse, a eu depuis cette époque une tumeur blanche du genou, qui a duré deux ans, mais qui a pu guérir sans suppurer. Durant cette nouvelle poussée tuberculeuse, l'état de l'épaule opérée est resté le même; ni douleurs, ni menace de récidive. Aujourd'hui le membre s'est fortifié, et l'opéré nous écrit, à la date du 13 décembre 1890, qu'il travaille aux champs toute la journée sans fatigue. L'action de faucher est la seule qui lui soit pénible : il ne peut encore se livrer à cet exercice que par demi-journées.

Un autre de nos réséqués (Adolphe Roux, opéré en 1882), homme fortement constitué en apparence, mais présentant des signes suspects du côté du poumon, se trouve aujourd'hui dans un état de santé florissant. Il n'a jamais toussé depuis son opération. Réséqué du bras droit, il travaille de son état de tonnelier, comme avant sa maladie[3].

Nous ne parlons pas d'autres malades dont l'état est toujours au moins aussi satisfaisant qu'à l'époque où nous composions le chapitre

1. Mad. Des..., opérée le 24 décembre 1871, nous a donné de ses nouvelles en juin 1890.

2. Marie Godde, opérée le 23 mai 1869. — Les poumons ont toujours été sains. Au début, la maladie avait eu la marche d'une ostéite aiguë et non d'une lésion tuberculeuse. — Cette malade était récemment à la clinique; nous avions craint un abcès sur l'humérus au niveau d'une des anciennes cicatrices; il n'en a rien été. — La mobilité de la néarthrose est restée la même qu'avant.

3. Les deux autres réséqués dont le résultat était indiqué dans le chapitre XI (Jean Vernaz et François Aujogue), présentaient une ostéite de nature douteuse. L'acuité des symptômes nous avait fait penser à une ostéite simple. Ils se portent toujours très bien; leurs bras ne présentaient pas de changement quand nous les avons vus pour la dernière fois (l'un en 1889, l'autre en 1891); mais ils n'ont pas le même intérêt que les précédents, à cause de l'absence de signes de tuberculose.

de la résection de l'épaule, mais qui ont moins d'intérêt au point de vue de la question des résections chez les tuberculeux parce qu'ils n'ont eu que des tuberculoses locales sans lésions pulmonaires, intestinales, génitales ou cutanées. Nous les jugions tuberculeux à cause de la marche chronique de la maladie, de l'absence de traumatisme violent et des autres causes qui pouvaient provoquer la suppuration, et à cause de la forme de la lésion anatomique ; mais chez aucun l'examen n'avait été fait au point de vue de la recherche du bacille, puisqu'ils avaient été opérés avant 1882.

Nous pouvions déjà tirer les mêmes conclusions en 1886, mais les cinq années que ces réséqués ont passées depuis lors, sans avoir aucune atteinte grave de la tuberculose, ne font que leur donner plus de poids[1]. Nous pouvons donc conclure de ce nouvel examen de nos opérés que la résection de l'épaule est une excellente opération au point de vue de la survie et de la guérison définitive (ou du moins à long terme), des tuberculeux. *Faite comme nous la pratiquons, suivant toutes les prescriptions de notre méthode opératoire, et dans les conditions générales que nous avons déterminées*, non seulement elle n'expose pas *par elle-même* à la continuation de l'infection tuberculeuse, mais elle n'est que très rarement suivie de récidive locale.

Les chirurgiens qui ne veulent pas accepter les résections sous-périostées pour les lésions tuberculeuses (c'est-à-dire dans l'immense majorité des cas qui les réclament) sont dirigés dans leur opposition

1. Parmi nos opérés qui figurent dans notre statistique de mai 1887 (t. II, p. 116) il en est deux dont nous n'avions pas parlé nominativement, parce que la résection, faite en 1885, était encore trop récente, et qui sont devenus très intéressants au point de vue spécial de l'efficacité des résections chez les tuberculeux. L'un, âgé de quarante-cinq ans, opéré en décembre 1886, était dans un état de santé très inquiétant avant son opération. L'épaule suppurait abondamment; il avait maigri beaucoup, toussait depuis quelque temps, d'une toux sèche, mais ne présentait pas de lésions du poumon nettement appréciable à l'auscultation. Après l'opération sa toux disparut, mais il fut pris de signes de tuberculose des organes génito-urinaires (prostate et vessie) : urines purulentes, mictions fréquentes; douleurs vives qui ne lui laissaient ni paix ni trêve. Il quitta l'Hôtel-Dieu sur ces entrefaites et nous portâmes un mauvais pronostic. Au bout de trois mois, tous ces accidents disparurent et le malade se rétablit si bien qu'après la cicatrisation complète de sa plaie de résection, il put reprendre son métier de boulanger; il est aujourd'hui dans un état de santé florissant.

L'opération date de cinq ans et demi.

Nous avions opéré quelques semaines auparavant une jeune fille présentant une ostéo-arthrite tuberculeuse de l'épaule, sans abcès (carie sèche avec atrophie considérable de l'humérus et des autres os du membre). Elle avait eu antérieurement plusieurs hémoptysies, et lorsqu'elle quitta la clinique, elle avait encore des craquements humides au sommet droit, sur un point très limité heureusement. Nous avons revu cette fille récemment (décembre 1890), quatre ans et deux mois après son opération. Elle n'avait pas eu d'hémoptysie depuis trois ans, se portait parfaitement bien, disait-elle. On ne retrouvait rien dans les poumons, si ce n'est un peu de rudesse de la respiration, sans le moindre râle. Le foyer que nous avions constaté à sa sortie de l'hôpital, s'était complètement cicatrisé.

Nous avons eu dans notre dernière série trois faits nouveaux d'amélioration des lésions pulmonaires après la résection, mais nous croyons inutile de les rapporter parce qu'ils sont trop récents : ils ne datent que de 1889 et 1890.

par la crainte de laisser, dans le périoste et la capsule, des germes tuberculeux. Cette crainte n'est pas sans fondement, nous le reconnaissons; et c'est parce que nous en sommes persuadé que nous faisons un nettoyage minutieux du foyer de la résection, que nous cautérisons avec le fer rouge les tissus sur lesquels reposent les fongosités, et que nous ne réunissons jamais complètement la plaie. C'est la recherche d'une réunion par première intention, complète et rapide, qui a fait commettre, à notre sens, de grandes erreurs dans ces dernières années. Beaucoup de chirurgiens n'ont pas visé autre chose, après l'antisepsie, que la réunion immédiate, absolue, pour toutes les plaies; et, pour l'obtenir, ils ont sacrifié tous les tissus qui pouvaient la retarder par leur présence. L'idée d'une goutte de pus troublait leurs conceptions théoriques; à aucun prix ils ne voulaient en laisser former. Nous avons dit et redit pourquoi nous ne pouvons accepter une pareille théorie et nous ranger à une pratique que nous considérons comme désastreuse et irrationnelle, dans le cas où l'on veut faire rétablir des articulations mobiles.

Sans doute, il vaut mieux ne pas avoir de pus, et il faut éloigner le plus possible tout agent de suppuration. Mais, dans les conditions où l'on opère habituellement, c'est-à-dire dans les ostéo-arthrites suppurées, ces agents existent déjà dans la région malade, et on ne pourrait les anéantir qu'en sacrifiant des tissus de première importance pour la reconstitution de l'articulation. Or, nous préférons conserver ces tissus qui ne pourront pas se réunir immédiatement, sans doute, mais qui ne donneront lieu qu'à une suppuration insignifiante, comme quantité, et sans danger au point de vue de l'infection de l'organisme, parce que, avec les pansements antiseptiques (gaze iodoformée) on préviendra toute inflammation locale et toute réaction fébrile. Tout en donnant lieu à quelques gouttes de pus, la plaie suivra la marche des plaies aseptiques, au point de vue de la douleur et de la fièvre[1]; il n'y aura pas

1. Nous avons traité cette question dans notre communication sur l'*Ostéogénèse chirurgicale*, faite au Congrès médical international de Berlin, le 5 août 1890. Nous nous trouvions là en présence de chirurgiens qui, pour la plupart, ne pensaient pas comme nous sur ce point, et nous exposâmes nos idées sur l'abus de la réunion immédiate et sur la nécessité de laisser se déterger les tissus infiltrés qui se trouvent autour des foyers tuberculeux. « Je ne sacrifie pas tout au désir d'une guérison rapide et par première intention. Et de parti pris, dans ces ostéo-arthrites qui ont plus ou moins altéré tous les éléments de l'articulation, je laisse la plaie ouverte par de gros drains pour faire déterger les tissus suspects et me réserver au besoin des portes d'entrée pour aller à leur recherche, si quelque signe m'indique plus tard leur présence. La reconstitution de masses osseuses, épaisses et solides, est à ce prix. Cette reconstitution vaut bien quelques semaines de surveillance et de soins. La poursuite d'une réunion totale par première intention, indispensable au genou et dans les articulations où l'on cherche l'ankylose, est une erreur quand on veut obtenir une néarthrose mobile. Elle oblige à sacrifier des tissus très précieux au point de vue de l'ostéogénèse chirurgicale, et que rien ne pourrait remplacer. » (*De l'Ostéogénèse chirurgicale*, in *Revue de Chirurgie*, fév. 1891.) C'est la doctrine que nous avons toujours soutenue dans le cours de cet ouvrage et que notre théorie des *tuberculoses éteintes* (chap. XXII) doit faire plus facilement accepter.

d'hyperthermie et les tissus voisins ne s'infecteront pas; ils se détergeront au contraire quand le calorique répandu par le thermo-cautère aura détruit tout microbe infectant et tout agent septique.

Nous avons fait, depuis la publication du tome II, douze nouvelles résections de l'épaule; ce qui porte à 42 le nombre total de ces opérations que nous avons pratiquées. Sur ces douze, onze ont été faites pour tuberculose, une pour luxation. Il n'y a pas eu de mortalité opératoire. Une malade est morte cependant, quatre mois après l'opération, de méningite tuberculeuse. A la suite d'une violente attaque d'*influenza*, qui n'avait pas immédiatement apporté de perturbation locale sur l'articulation réséquée, mais qui fut suivie quelques jours après de la formation d'un vaste abcès, la santé générale de cette malade s'était altérée. Elle commença à tousser, et le sommet du poumon droit devint le siège de craquements humides. Nous ne pûmes pas malheureureusement la faire partir de l'Hôtel-Dieu, son unique asile. Nous pensons que si elle avait pu respirer dans un milieu plus hygiénique que la salle encombrée de tuberculeux où elle vivait, elle eût eu grande chance d'arriver à une guérison. Son autopsie nous permet d'ajouter de nouveaux documents à ce que nous avons dit déjà sur la reconstitution de l'articulation de l'épaule.

Observation CXXII. *Autopsie d'une jeune fille morte de méningite tuberculeuse quatre mois après la résection de l'épaule. — Commencement de généralisation tuberculeuse après une violente attaque d'influenza survenue un mois après l'opération. — État anatomique de la région opérée.*

Opérée le 13 janvier 1890, la malade mourut le 24 mai, c'est-à-dire un peu plus de 4 mois après l'opération. Elle avait été prise d'*influenza* le 13 février et ne s'était jamais rétablie depuis lors. Au commencement de mars, abcès à la partie antérieure et supérieure du bras, le long du biceps; amaigrissement, toux persistante, craquements humides au sommet droit; amélioration passagère; mort par méningite tuberculeuse.

A l'autopsie, tubercules méningés; caverne dans le poumon droit; granulations miliaires sur les reins; foie gras.

Malgré les mauvaises conditions dans lesquelles s'était opérée la réparation de l'articulation, l'autopsie a permis de constater certains faits intéressants au point de vue de la constitution de la néarthrose. Une hauteur de 49 millimètres de l'extrémité supérieure de l'humérus avait été enlevée. Cette partie osseuse était très incomplètement reproduite; une hauteur de 18 à 20 millimètres seulement avait été récupérée par la formation d'une masse osseuse nouvelle constituée par deux renflements : l'un externe, l'autre antérieur, englobés dans les tissus fibreux de la gaine périostéo-capsulaire. Cette portion nouvelle de forme pyramidale, coupée obliquement en bas et en dedans, était en rapport avec la cavité glénoïde, qui avait été dépouillée de son cartilage diarthrodial au moment de l'opération. Le cartilage glénoïdien était remplacé par une couche d'apparence fibro-cartilagineuse. L'ossification nouvelle s'était formée dans la portion périostique de la gaine. La portion capsulaire était épaisse, ramassée en haut sur elle-même et s'insérait solidement sur le pourtour de la cavité glénoïde. Les muscles sus- et sous-épineux, sous-scapulaire et petit rond s'inséraient sur cette portion capsulaire péri-glénoïdienne et n'avaient par cela même qu'une attache médiate sur l'humérus. La partie régénérée était encore trop petite pour que ces tendons pussent s'insérer direc-

tement sur elle. On retrouvait au milieu des faisceaux capsulaires le tendon de la longue portion du biceps. Un commencement de cloisonnement s'était établi dans le tissu fibreux intermédiaire entre la cavité glénoïde et la nouvelle extrémité humérale. On distinguait déjà plusieurs lacunes que les mouvements du bras n'auraient pas tardé à agrandir. L'extrémité humérale était solidement fixée contre la cavité glénoïde, et, malgré cela, était très mobile passivement et pouvait être sans effort portée en dehors jusqu'à l'horizontale.

Le deltoïde et tous les autres muscles scapulaires étaient plus ou moins atrophiés, mais se trouvaient dans leurs rapports normaux et prêts à fonctionner.

Cette autopsie ne peut donner qu'une idée incomplète de la reconstitution de l'articulation, puisque la régénération osseuse avait été enrayée par le mauvais état général et local de la malade, et que le membre n'avait pu fonctionner activement ni être soumis à la mobilisation passive que nous recommandons; mais elle représente une des phases du travail réparateur et montre un des inconvénients de la lenteur et de l'insuffisance de ce processus. Par la rétraction en haut, vers la cavité glénoïde, de la partie fibreuse de la gaine périostéo-capsulaire, l'insertion supérieure de tous les muscles rotateurs de l'humérus s'était en quelque sorte éloignée de cet os, et n'aurait pu avoir qu'une action indirecte sur lui, si l'ossification ne se fût pas complétée plus tard. La gaine périostéo-capsulaire formait cependant un manchon solide, régulièrement implanté sur la cavité glénoïde, d'une part, et l'humérus, de l'autre. Les organes de glissement commençaient à se dessiner, de sorte que nous avions toutes les conditions favorables pour l'établissement d'une néarthrose énarthrodiale, si l'on eût pu imprimer des mouvements en temps opportun.

B. — TECHNIQUE DE LA RÉSECTION DE L'ÉPAULE; INCONVÉNIENTS DE LA PÉNÉTRATION DANS L'ARTICULATION A TRAVERS L'ACROMION (PROCÉDÉ DE L'ÉPAULETTE).

Nous n'avons rien à ajouter d'essentiel au manuel opératoire que nous avons décrit : ce sont toujours les mêmes incisions et le même mode de pansement que nous recommandons pour les ostéo-arthrites suppurées. Si le drainage postérieur n'est pas nécessaire pour les résections pathologiques relativement hâtives, nous le recommandons toujours pour les suppurations anciennes et surtout pour les lésions glénoïdiennes ou péri-glénoïdiennes. Il faut alors le faire plus en arrière que nous ne le pratiquons habituellement. Un drainage sous-axillaire devient même quelquefois nécessaire[1].

Nous avons fait, il y a deux ans, sur la malade de l'observation XX,

1. Au sujet du traitement post-opératoire, nous rappelerons le danger des néarthroses trop raides après les résections d'une faible hauteur de l'humérus, et la nécessité de la mobilisation méthodique et des tractions sur le coude fléchi pour assouplir la capsule épaissie et rétractée.

une résection itérative de l'épaule ; et comme le siège des douleurs, spontanées ou provoquées, nous faisait craindre une altération profonde de la cavité glénoïde, nous avons abattu l'acromion par un trait de scie pour aborder de plus près la cavité glénoïde. Nous fûmes obligé, malgré cette section, de refaire notre incision antérieure pour avoir le jour nécessaire. Nous sectionnâmes l'humérus à 3 centimètres au-dessous de son extrémité, qui était presque entièrement de formation nouvelle et constituait une tête renflée, mais très irrégulière ; puis nous pûmes commodément évider avec le couteau-gouge la cavité glénoïde.

La résection faite, nous rétablîmes la continuité de la voûte acromiale par deux points de suture osseuse, que nous laissâmes deux mois en place et que nous enlevâmes quand l'acromion nous parut soudé. Il n'y avait pas eu de suppuration au niveau de la plaie sus-acromiale. Mais déjà avant l'ablation des fils, malgré le soin que nous avions pris de tenir le coude relevé, la voûte acromiale paraissait un peu surbaissée. Le fragment acromial commençait à s'incliner en bas, attiré dans ce sens par la rétraction insensible du deltoïde. Plus tard, quand ce muscle put se contracter, le surbaissement de la voûte s'accentua et, finalement, la malade y perdit au point de vue des mouvements du bras. Le deltoïde fonctionnait très bien, mais l'humérus était arrêté par la saillie acromiale, et le bras ne put jamais plus être élevé jusqu'à l'horizontale, ni activement ni passivement. Il faisait un angle de 25 degrés avec l'horizon dans les mouvements d'élévation les plus énergiques, quand l'omoplate n'était pas entraînée. Il faut donc compter dans cette opération sur la souplesse persistante du cal acromial et la disjonction tardive du fragment externe sous l'influence des contractions du deltoïde. Depuis lors, nous sommes moins porté à recommander ce procédé ; il vaut mieux faire la désinsertion péri-acromiale du deltoïde et rétablir ensuite l'attache du muscle par la suture. Bien que la cicatrice fibreuse puisse s'allonger secondairement, si le malade se sert trop tôt de son membre, elle n'aura pas les inconvénients de l'abaissement de la voûte acromiale. Si nous avions à refaire cette opération, nous emploierions la suture perdue, ou les vis de platine que nous abandonnerions dans la plaie.

C. — RÉSECTION POUR LUXATION IRRÉDUCTIBLE. — AMÉLIORATION PROGRESSIVE DES RÉSULTATS.

Nous avons eu des nouvelles du malade réséqué en 1885 (Cholvy, page 69) pour une luxation irréductible de l'épaule. L'état de cet opéré s'est amélioré de plus en plus, au point de vue de la souplesse de la néarthrose et de la facilité des mouvements. Il exerce régulièrement depuis quatre ans son métier de bourrelier et n'éprouve pas de difficulté à faire les mouvements du bras nécessités par la couture des harnais. Il

n'a pas cependant gagné sensiblement pour les mouvements de rotation. Des adhérences cicatricielles profondes limitent ces mouvements.

Un autre malade que nous avons opéré en 1887 pour une luxation irréductible, datant de sept mois et accompagnée de paralysie persistante de presque tous les muscles du membre, a vu les mouvements revenir peu à peu après la résection de la tête humérale.

Voici, du reste, les détails les plus importants de cette observation, intéressante à plus d'un titre.

Observation CXXIII. *Luxation intra-coracoïdienne de l'épaule datant de sept mois et accompagnée de la paralysie de tous les muscles de l'avant-bras et de la main. — Tentatives inutiles de réduction. — Résection de la tête humérale; disparition graduelle de la paralysie.*

État de l'opéré près de quatre ans (trois ans et neuf mois) après la résection.

C. Josserand, de Cubelle (Loire), âgé aujourd'hui de trente ans, se fit en janvier 1887, dans une chute de voiture, une luxation de l'épaule gauche qui fut suivie immédiatement de la paralysie du membre supérieur. Plusieurs tentatives de réduction furent faites sans succès avec ou sans anesthésie. Le malade entra dans le service de M. Poncet, qui eut l'amabilité de nous l'adresser, sachant que le cas nous intéressait particulièrement. Nous l'opérâmes le 27 juillet 1887.

A ce moment, on constatait une luxation intra-coracoïdienne; la tête était fortement remontée dans l'aisselle; on la sentait en dedans de l'apophyse coracoïde à travers les muscles atrophiés. Le membre est paralysé; la main, un peu œdémateuse, tombe en pronation, comme dans la paralysie du radial, mais tous les autres nerfs sont également paralysés. Les doigts sont en demi-flexion, immobiles; ils ne peuvent pas être redressés, mais le malade peut leur imprimer quelques petits mouvements de flexion. La sensibilité qui était restée longtemps obtuse est revenue peu à peu, mais non complètement cependant; le médius est encore insensible. Les battements de l'artère humérale sont un peu diminués, de même que ceux de la radiale. La tête de l'humérus est très solidement fixée dans sa position anormale, et nous ne tentons pas l'emploi de la force pour la remettre en place. Nous procédons immédiatement à la résection par l'incision antéro-interne, interdeltoïdo-pectorale. L'opération fut laborieuse à cause de la solidité des adhérences qui s'étaient formées tout autour. L'os fut scié à 45 millimètres au-dessous du point culminant de la tête. La capsule ramassée en dehors oblitérait la cavité glénoïde. Nous incisâmes et excisâmes ensuite un épais bourrelet fibreux qui masquait cette cavité. La tête, située tout à fait en dedans, n'était pas déformée; elle était recouverte de son cartilage. Un fragment de la grosse tubérosité avait été fracturé et entraîné par la capsule.

La tête était en partie reçue dans une nouvelle cavité qui se dessinait déjà en dedans de l'apophyse caracoïde.

Après la résection de l'os, nous eûmes de la peine à ramener l'extrémité de l'humérus en dedans de l'apophyse coracoïde à cause de la rétraction des muscles grand pectoral, grand rond et grand dorsal, et de tous les tissus fibreux de la région. L'excision ou le dédoublement du manchon capsulaire facilitèrent la réduction. Le coude fut ramené en avant pour faire basculer en dehors l'extrémité supérieure de l'os. Il fut impossible dans cette opération de se rendre compte exactement de la position du plexus. — Double drainage de la plaie à cause de son anfractuosité, de l'irrégularité de sa surface, de la déchirure et de la contusion des parties profondes.

Après cette opération dont les suites furent très simples, la paralysie disparut peu à peu, mais lentement. La sensibilité revint d'abord dans les doigts, mais les contractions

musculaires ne reparurent que plus tard. Dès le cinquième jour cependant, les petits mouvements de flexion des doigts étaient un peu plus étendus.

Dès le vingt-cinquième jour le malade pouvait fléchir les doigts; bientôt de petits mouvements de soulèvement du poignet indiquèrent le retour des fonctions du radial. — Malgré les traitements adjuvants; électricité, bains, frictions, etc., ce ne fut qu'au bout de deux ans que les divers muscles eurent repris leur action et que le malade put travailler régulièrement. Son état s'améliora graduellement pendant un an encore.

Nous avons revu le malade le 7 mai 1891, c'est-à-dire trois ans et neuf mois après l'opération, et nous l'avons trouvé dans l'état suivant.

La sensibilité du membre est complètement revenue. Tous les muscles se contractent et sont souples, sauf la portion du fléchisseur profond animée par le nerf cubital, qui est rétractée et qui maintient les deux derniers doigts en demi-flexion permanente. Le malade ne peut les redresser ni volontairement, ni passivement. Le membre est très fort, du reste; depuis un an, le sujet se livre toute la journée aux travaux de la campagne, et ne recule devant aucune tâche, quelque pénible qu'elle soit. Mesurée au dynamomètre à pression, la force de flexion de la main (l'opération a été pratiquée à gauche) est de 26, contre 45 du côté sain (côté droit) avec le même dynamomètre, qui pouvait ne pas être absolument exact, mais qui donnait le rapport des deux mains. Le membre opéré est sensiblement moins gros que l'autre ; il est beaucoup moins atrophié cependant qu'il y a deux ans. Au niveau de la partie moyenne du bras, il mesure 24 centimètres; le bras sain en mesure 26,5 au même niveau. Le deltoïde est saillant et se contracte énergiquement.

L'opéré met les bras en croix en portant un poids de 8 kilogrammes de la main opérée. Il soulève le coude jusqu'à l'horizontale, mais ne peut l'élever plus haut sans entraîner l'omoplate et faire dévier la colonne vertébrale.

L'articulation est très bien reconstituée, et grâce à l'hyperplasie préalable du périoste par le fait du traumatisme antérieur, on constate une tête renflée, plus grosse qu'on ne le voit à cet âge après les résections pour carie tuberculeuse. L'humérus a récupéré la plus grande partie de la longueur enlevée; il y a 12 millimètres de raccourcissement sur 45 d'enlevés. Pour se mettre à l'abri des causes d'erreur, on a pris une moyenne entre les mensurations pratiquées des diverses saillies qui entourent l'articulation.

Les mouvements de rotation de la tête humérale sont encore limités ; ils paraissent bridés par des adhérences profondes.

Bien que nous n'ayons pas pu nous rendre compte de la position exacte des nerfs au moment de la résection, cette opération nous a paru digne d'être rapportée, à cause du résultat orthopédique et fonctionnel et de la disparition complète de la paralysie. La longueur du temps qu'a exigé le rétablissement de la motilité nous paraît impliquer, non pas seulement la compression du plexus, mais la déchirure des nerfs, dont la régénération n'a pu s'opérer que lentement.

§ III. — Résections du coude.

Nous aurions à renouveler ici nos précédentes déclarations sur les avantages des résections typiques, et sur l'insuffisance et les dangers des opérations économiques au point de vue de la conservation des mouvements. Nous nous bornerons à répéter que les synovectomies, les abrasions limitées des surfaces articulaires, habituellement suivies d'anky-

lose, ne sont rationnelles que dans les lésions très limitées et à leur début. Elles peuvent permettre alors la récupération des mouvements et être très utiles dans les synovites ou ostéo-synovites à douleurs persistantes et parfaitement localisées. Elles sont indiquées lorsque l'ignipuncture où les révulsifs cutanés se sont montrés impuissants. Mais ce que nous devons faire remarquer à propos de ces opérations économiques dans les cas de lésions tuberculeuses, c'est le peu de persistance de leurs résultats, le danger de la récidive, et la réapparition de nouveaux points malades, si l'on n'a pas eu recours consécutivement au traitement local et général propre à modifier l'état de la synoviale (révulsifs, compression, injections modificatrices, traitement général antituberculeux). Rationnellement appliquées, ces synovectomies ou abrasions d'un point osseux malade peuvent prévenir la nécessité d'une résection dans l'avenir, mais leurs indications en sont rares, soit à cause de la multiplicité habituelle des points envahis par la tuberculose, soit parce qu'on a la possibilité de les guérir, au début, par les moyens usuels.

Nous avons eu dans ces derniers temps à faire des résections typiques chez plusieurs malades qui avaient été traités par le curettage ou l'évidement de quelques points malades. Ces opérations avaient bien tari ou considérablement diminué la suppuration, mais elles avaient laissé une articulation ankylosée et moins utile, par cela même, qu'une néarthrose solide et régulièrement mobile, comme nous les obtenons par la résection typique. Ces nouveaux faits n'ont fait que nous confirmer dans nos premières conclusions. Nous reviendrons à ce propos sur le traitement des ankyloses du coude par la résection.

A. — NOUVELLES CONSIDÉRATIONS SUR LES MOYENS D'OBTENIR LA MOBILITÉ APRÈS LES RÉSECTIONS DU COUDE POUR ANKYLOSE. — NÉCESSITÉ DES LARGES EXCISIONS DANS LES ANKYLOSES OSSEUSES AVEC OSSIFICATIONS PAROSTALES; INSUFFISANCE DES SIMPLES OSTÉOTOMIES. — MOYENS D'EMPÊCHER LA RESSOUDURE DES SURFACES DE SECTION; EXTENSION CONTINUE SUR TOUT LE MEMBRE; ÉCARTEMENT DES SURFACES PAR LES TRACTIONS SUR L'AVANT-BRAS FLÉCHI AU MOYEN D'UN POIDS FIXÉ AU DEVANT DU COUDE. — ALTERNANCE DE CES DEUX PROCÉDÉS D'EXTENSION.

Nous avons exposé nos idées sur ce sujet au quatrième Congrès de chirurgie (1889), à l'occasion d'une présentation de M. Defontaine[1] qui préconisait la simple section de l'os dans le sens de la courbure trochléenne, comme suffisante pour faire rétablir les mouvements. N'ayant pas pu rédiger notre communication pour le volume du Congrès, nous y revenons ici en présentant les mêmes arguments que nous faisions valoir alors en faveur des résections totales dans les ankyloses. Ces arguments

1. *Quatrième Congrès français de chirurgie.* — Communication de M. Defontaine, page 640. Et réponse de M. Duzéa, page 741.

étant au fond les mêmes que ceux qui sont exposés dans le chapitre XIII, nous n'aurons à ajouter que ce qui n'est pas explicitement dit ou suffisamment développé dans le paragraphe IV de ce chapitre.

Nous ne croyons pas qu'il soit possible d'obtenir une articulation mobile après une simple section osseuse quand les surfaces divisées restent en rapport, et surtout après une section courbe ou semi-circulaire[1]. Pour obtenir une articulation mobile en pareil cas, il faudrait soumettre les fragments à l'extension continue, énergique, les tirer en sens opposé et les tenir pendant longtemps écartés l'un de l'autre. Si l'on était à même d'opérer ainsi la *distraction* des os divisés, on pourrait voir se développer entre eux non pas des surfaces cartilagineuses (ce qu'il ne faut pas espérer), mais un tissu conjonctif que la mobilisation ultérieure des fragments assouplirait plus tard jusqu'à un certain degré. Malheureusement un écartement suffisant n'est guère possible, à ce niveau, après une simple section, à cause de la résistance des ligaments, des muscles et des tissus fibreux périphériques.

Si l'on donne le trait de scie dans une région qui a été autrefois le siège d'une articulation mobile et qui a pu conserver ses cartilages plus ou moins indépendants, malgré l'oblitération de l'interligne à la périphérie, on aura de bien meilleures conditions pour rétablir des mouvements, puisqu'on aura séparé des tissus qui sont organisés pour rester indépendants et qui ont peu de tendance à adhérer. C'est de cette manière que nous avons interprété la persistance d'une certaine étendue de mouvements dans le cas de M. Defontaine. Bien que ces mouvements fussent limités, nous avons félicité l'auteur de ce résultat, d'autant plus qu'on trouvera difficilement des conditions favorables pour le renouveler.

Il faut, quand on discute sur cette question, ne pas considérer l'ankylose du coude comme une lésion toujours semblable à elle-même et présentant partout les mêmes caractères. Il y a ankylose et ankylose, et on peut en établir une foule de variétés qui entraîneront chacune une indication spéciale au point de vue de la technique opératoire, et comporteront un pronostic bien différent.

Deux coudes absolument immobiles, également résistants à l'effort qui tend à les faire céder, peuvent être fixés d'une manière tout à fait différente. L'un sera retenu par une adhérence interosseuse étroite, ou par un ostéophyte latéral, qui maintiendront invariablement les extrémités osseuses, comme le ferait un clou ou une armature latérale; l'autre présentera une fusion complète des surfaces osseuses avec disparition des cartilages et ossifications de la capsule et des ligaments périphériques.

On voit immédiatement la différence au point de vue de l'indication

1. Nous l'avons décrite sous ce nom qui lui avait été déjà donné longtemps avant nous par Mayer (de Wurzbourg). M. Defontaine la désigne sous le nom de trochléiforme.

opératoire entre ces formes extrêmes. Dans le premier cas, la suppression de l'ostéophyte suffira à rendre aux cartilages restés indépendants toute leur mobilité; dans le second, il faudra une résection totale et d'autant plus étendue que l'âge du sujet et la plasticité des tissus parostaux feront craindre la continuation des processus ossifiants.

Il est des cas où cette tendance à l'ossification est si marquée que, malgré l'ablation d'une colonne osseuse de cinq à six centimètres, malgré la résection sous-périostée interrompue, et, malgré l'absence de suppuration, on est encore exposé à la ressoudure, si l'on ne prend pas des précautions spéciales.

C'est sur ces précautions qu'il nous paraît encore utile de revenir, bien que nous les ayons indiquées dans plusieurs circonstances; mais il y a des questions de technique à propos desquelles on ne saurait entrer dans trop de détails.

C'est l'extension continue qui est le principal moyen de conserver l'indépendance des surfaces de section. En les écartant et en les maintenant écartées pendant un temps suffisant, on laisse se former un tissu conjonctif de plus en plus lâche à mesure qu'on s'éloigne des surfaces osseuses, et qui présentera à ce niveau la structure lamellaire la plus propice pour la constitution d'une bourse séreuse interosseuse. Nous ne parlons pas ici des restes de la synoviale de l'ancienne articulation; il y a longtemps que tous les tissus souples ont disparu dans le cas que nous examinons.

Mais cette extension continue, avec des poids et sur un plan plus ou moins incliné, ne s'exerce qu'au lit; elle est par cela même très incommode. De plus, elle atrophie tous les muscles du membre et ne peut pas être tolérée par le malade aussi longtemps qu'il serait nécessaire.

C'est dans ces conditions que nous opérons l'*extension sur l'avant-bras fléchi*, pendant que le malade marche et se promène. Il peut alors remuer la main et faire fonctionner la plupart de ses muscles. Nous maintenons la main et le tiers antérieur de l'avant-bras dans une écharpe, et nous appliquons ensuite sur le tiers postérieur de l'avant-bras, aussi près du coude que possible, un poids de 300 à 500 grammes, 1 kilogramme, selon l'âge, la taille et la force du sujet. On fixe ce poids à un bracelet de cuir de 6 à 7 centimètres de largeur. Le poids tend constamment à écarter les os de l'avant-bras de la surface de section de l'humérus. Il réalise d'une autre manière, mais plus efficacement pour la constitution d'une nouvelle articulation, l'extension qu'on a pratiquée jusqu'ici par les tractions horizontales ou sur un plan incliné pendant que le malade est au lit. Par notre méthode de l'*extension sur le coude fléchi*, on n'agit que sur l'extrémité supérieure des os de l'avant-bras, c'est-à-dire sur la seule partie qu'il faille écarter de l'humérus, tandis que, dans l'extension directe, exercée sur la main, on

distend toutes les articulations du membre. C'est le même appareil, du reste, que nous avons recommandé pour les résections de l'épaule dans le but d'éviter une trop grande raideur de la néarthrose.

Le malade est ainsi soumis, pendant le jour, à l'écartement de l'avant-bras fléchi, et la nuit il reprend les tractions directes sur la main. C'est par la combinaison de ces deux procédés que nous avons triomphé, dans certains cas, des difficultés les plus grandes. Aussi ne saurions-nous trop les recommander. C'est un complément précieux et quelquefois indispensable de la *résection sous-périostée interrompue* qui peut rester inefficace lorsqu'on n'a enlevé qu'une petite hauteur de la colonne osseuse. Les malades s'habituent très bien à la traction sur l'avant-bras fléchi ; quand le poids est modéré et bien adapté, ils le portent toute la journée sans en éprouver trop de gêne.

Malgré toutes ces précautions et malgré la technique la plus rationnelle, le traitement consécutif de certaines résections pour ankylose est souvent très difficile, et l'on a besoin de conserver pendant plusieurs mois le malade sous ses yeux et sous la surveillance directe d'un aide zélé et dévoué ; car il faut en même temps s'occuper des muscles dans ces ankyloses anciennes, les ranimer par l'électricité et par des exercices actifs très variés. Avec un malade intelligent et désireux de tirer le meilleur parti de la situation, la tâche est facile ; mais avec les enfants et les êtres peu développés qu'on rencontre quelquefois dans les hôpitaux, on doit s'armer de patience et ne pas se laisser rebuter par les difficultés, si l'on veut arriver à la reconstitution d'une articulation à la fois solide et mobile, de même type que l'articulation primitive.

Si l'on doit craindre le retour de la soudure osseuse dans les ankyloses vraies avec fusion des os et ossifications parostales, il n'en est pas de même dans les luxations anciennes qu'on peut observer chez les sujets âgés. C'est le danger contraire qui est à redouter. En pareil cas, on doit faire des résections économiques et ne retrancher que ce qu'il faut pour remettre les os en place. Chez les sujets qui ont dépassé la quarantaine, et surtout chez ceux dont la nutrition est ralentie par une cause générale, on aurait une articulation plus ou moins ballante si l'on pratiquait des résections ultra-bulbaires. Il faut donc se conduire tout autrement dès qu'on a à craindre, non pas la surabondance de l'ossification, mais la stérilité du périoste. Il n'y a pas, nous le répétons, deux sujets identiques sous ce rapport. On n'arrive à un résultat satisfaisant dans les cas difficiles qu'en se pénétrant bien des règles générales que nous avons exposées et qu'il faut modifier dans leur application selon l'âge du sujet, la nature de la lésion et l'état des tissus qui doivent servir à reconstituer la néarthrose. Une articulation flottante, après une résection du coude pour luxation, serait le pire des résultats.

B. — OBSERVATION D'UNE TRIPLE RÉSECTION PRATIQUÉE SUR LE MEME COUDE POUR ANKYLOSES RÉCIDIVANTES.

La tendance de l'ankylose à se reformer après une première opération a été souvent signalée, et on trouverait dans la science un grand nombre de faits dans lesquels une seconde opération a dû être pratiquée. Nous avons eu, dans ces derniers temps, à opérer trois fois le même coude, chez une jeune fille qui avait été négligemment traitée après sa première opération, et qui avait mis elle-même les plus grands obstacles à l'exécution des prescriptions qui avaient été faites pour assouplir sa néarthrose. La seconde opération avait été, du reste, trop rapprochée de la première; nous avions réséqué les extrémités néoformées, encore entourées de tissus en sève dont les propriétés ossifiantes se manifestèrent bientôt par le retour des adhérences. Nous l'avons enfin largement opérée une troisième fois, et nous avons eu une articulation complètement mobile. Nous représentons dans les figures 498, 499, 500, les trois coudes que nous avons successivement réséqués.

Observation CXXIV. — *Triple résection du même coude sur le même sujet. — Retour de l'ankylose après les deux premières opérations. — Reconstitution d'une articulation à mobilité complète après la troisième résection. — État anatomique des parties osseuses enlevées dans les trois opérations; reconstitution de renflements osseux ayant la forme des renflements normaux.*

Une jeune fille de quatorze ans, hystérique précoce, entre en 1887 à la clinique pour se faire traiter d'une ankylose du coude droit survenue à la suite d'une chute, à l'âge de sept ans. — Ankylose à angle presque droit; atrophie considérable des muscles; déformation de la région de l'épitrochlée; cette apophyse est rejetée en arrière et plus basse qu'à l'état normal; ni fongosités, ni abcès; forme sèche.

Première résection, le 18 *juin* 1887. — On résèque 3 centimètres de l'humérus, 7 millimètres du radius, 31 millimètres du cubitus en mesurant de la pointe de l'olécrâne. Les os emboîtés dans leur situation normale mesurent en arrière une hauteur de 42 millimètres.

Les lésions principales siègent sur le cubitus et la trochlée. — Le cartilage de la grande cavité sygmoïde est résorbé; deux cavités remplies de fongosités à ce niveau. — Déformation de l'épitrochlée qui paraît avoir été le siège d'une ancienne fracture.

Cicatrisation très rapide de la plaie; soins consécutifs un peu négligés; indocilité de la malade qui, très nerveuse et capricieuse, ne se prête en rien au traitement consécutif. — Retour de l'ankylose.

Deuxième résection, le 17 *novembre* 1887; *cinq mois après.* — Les mouvements se limitant de plus en plus et les nouvelles tubérosites humérales menaçant de se souder avec le nouvel olécrâne qui était parfaitement dessiné sous la peau, M. Ollier pratiqua une seconde résection. Les portions néoformées, irrégulièrement recouvertes de cartilage, n'étaient pas encore soudées; mais des tractus celluleux allaient de l'une à l'autre et de petites plaques ostéoïdes se formaient tout autour. Une capsule épaisse confondue sur sa face externe avec les muscles voisins ou des couches de tissu conjonctif hyperplasié, unissait l'humérus aux os de l'avant-bras. Le processus d'ossifica-

tion était en activité; tous les tissus conjonctifs, périoste, capsule étaient en sève. On retrancha une hauteur totale de 3 centimètres sur le bord épicondylien, un peu moins sur le bord épitrochléen, 2 centimètres d'humérus; 1 centimètre du radius dont la tête reproduite était coiffée par un cartilage épais de 3 millimètres. L'olécrâne, haut de 15 millimètres, fut sectionné à sa base; on enleva un petit bec coronoïdien qui se prolongeait dans le tendon du brachial antérieur. Ablation d'une zone du périoste tout autour. Cette résection pratiquée sur des tissus hyperplasiés, en voie de s'ossifier, entourés de couches parostales encore infiltrées, s'opérait par cela même dans des conditions peu favorables.

La cicatrisation fut rapide. On fit d'abord de petits mouvements qui furent bien supportés, mais un jour un aide trop zélé imprima un mouvement trop brusque, l'articulation devint douloureuse, et la malade de plus en plus indocile ne voulut plus se soumettre au traitement. Elle partit avec une mobilité antéro-postérieure de 30 degrés environ; mais une fois chez elle, elle ne fit ou ne se laissa faire aucun mouvement. L'ankylose se reproduisit encore, et on dut réséquer le coude une troisième fois le 4 juillet 1888, huit mois après la deuxième opération.

Troisième resection, le 4 juillet 1888. —L'ankylose s'était reproduite complètement, les os étaient soudés, le coude n'était plus douloureux. Abstraction faite des mouvements, le coude avait presque une configuration normale. L'extrémité humérale était aussi large, aussi épaisse et presque aussi régulière que celle du côté sain. Examinée à travers la peau, elle paraissait normale et on n'aurait pas dit qu'on eût pratiqué une résection.

Pour se mettre à l'abri du retour de l'ankylose et obtenir ce résultat sans le concours de la malade sur laquelle on ne pouvait guère compter, M. Ollier résolut de pratiquer une troisième résection plus large que les deux autres et d'enlever le périoste sur une largeur de plus d'un centimètre tout autour des os, au niveau de l'interligne qu'il voulait établir. Voici comment il procéda :

Les os étaient complètement soudés entre eux, et il fallut les séparer avec la gouge et le maillet pour les faire saillir et les scier. Les saillies osseuses, tubérosités humérales, tête du radius, furent enlevées avec une partie de leur périoste pour empêcher la reproduction à ce niveau ; on détacha soigneusement toutes les insertions musculaires, et particulièrement celle du triceps qu'on laissa se continuer avec le périoste du corps du cubitus, tout en enlevant ou en raclant en haut le périoste olécranien. Un prolongement osseux représentant l'apophyse coronoïde exagérée, s'avançait dans le tendon du brachial intérieur : on l'enleva en laissant le muscle se continuer avec le cubitus par une bandelette non ossifiée du tendon. On examina ensuite avec soin le foyer de la résection, et pour compléter l'interruption du périoste, M. Ollier enleva, sur une largeur de plus d'un centimètre, tout ce qui pouvait rester du périoste et tous les tissus parostaux, plus ou moins sclérosés, qui pouvaient faire craindre la continuation du processus d'ossification, et en particulier quelques noyaux de consistance cartilagineuse qui restaient au niveau des tubérosités humérales. Le nerf cubital, emprisonné dans une gaine ostéo-cartilagineuse, dut être disséqué avec un soin minutieux.

La résection sous-périostée interrompue fut ainsi très exactement pratiquée, mais on eut soin de conserver tous les rapports et indirectement toutes les insertions des muscles épitrochléens, épicondyliens, olécraniens, etc. La gaine périostique fut cependant conservée pour chaque os sur une assez grande longueur, afin d'avoir des renflements articulaires suffisants pour la reconstitution ultérieure de l'articulation.

Une hauteur totale de 50 à 55 millimètres, suivant les points mesurés, fut ainsi enlevée.

Cette opération fut suivie d'une paralysie complète des muscles de l'avant-bras et de la main avec sensation de fourmillements dans les doigts ; la sensibilité était conservée sur quelques points, mais diminuée dans d'autres. Comme, dans cette opération, le nerf cubital seul avait pu être tiraillé et que les autres nerfs du membre n'avaient pas été

touchés, on vit dans cette paralysie un phénomène reflexe et on l'expliqua par le nervosisme de la malade. Il n'y eut ni fièvre, ni douleur.

Cette paralysie persista pendant six semaines environ ; le 31 juillet seulement la malade commença à faire quelques mouvements des doigts.

Après cette opération, le résultat cherché fut obtenu ; la malade fut, du reste, un peu plus docile que la première fois. Les mouvements se sont rétablis complètement, et quand la malade quitta l'Hôtel-Dieu, en décembre 1880, elle exécutait des mouvements complets de flexion et étendait l'avant-bras à 155 degrés. Deux tubérosites nouvelles latérales, à direction transversale, s'étaient reformées à l'extrémité de l'humérus.

Fig. 498, 499, 500. — *Portions osseuses enlevées dans trois résections successives du même coude chez une jeune fille de quatorze ans, au moment de la première opération.* (Photographie des pièces sèches, reproduites plus petites que nature.)

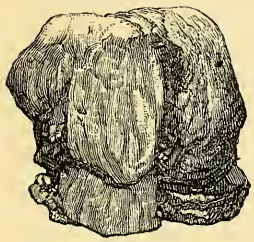

Fig. 498. — Pièces enlevées dans la première résection.—Section sus-épitrochléenne de l'humérus ; sous-coronoïdienne du cubitus ; intra-cervicale du radius.

Fig. 499. — Pièces enlevées dans la deuxième résection. — Les ossifications provenant des trois os sont confondues sur plusieurs points. — La masse provenant du radius manque.

Fig. 500. — Pièces enlevées dans la troisième résection, remarquables par leurs dimensions et leur forme presque normale.

L'olécrâne formait une petite saillie postérieure à peine appréciable. Il y avait un peu de laxilité latérale ; on ne trouvait pas cependant d'intervalles entre l'humérus et les os de l'avant-bras, excepté quand on tirait fortement sur la main. On pouvait alors écarter les os d'une manière appréciable.

Trois mois après, la malade commençait à travailler, et le 30 mai 1890, elle était employée à Roanne, dans une fabrique d'étoffes de coton où elle gagnait sa vie comme tréfileuse. Elle n'avait pas de grands efforts à faire, mais son bras était constamment en mouvement. Elle portait, à baas tendu, 2 kil. 500 grammes. L'extension n'était pas encore tout à fait complète.

Cette malade a été revue le 21 mai 1891 par M. Viennois qui a constaté la mobilité parfaite du membre. Flexion et extension actives et aussi étendues qu'à l'état normal ; mouvements complets de pronation ; ceux de supination le sont un peu moins. Le coude a une forme régulière ; les os sont en contact ; il n'y a pas d'intervalle entre eux. On constate encore cependant un peu de mobilité latérale quand on saisit d'une main l'humérus et de l'autre l'avant-bras ; mais les mouvements de flexion et d'extension sont parfaitement réglés ; il n'y a ni ballottement, ni adaptation irrégulière. Quand le membre se contracte, le coude est solide et régulièrement conformé, bien qu'il soit plus carré que le coude normal, à cause de la faible saillie de l'olécrâne dont on avait empêché la reproduction.

Le membre supérieur, qui était plus court d'un centimètre au moins avant toute opération, et qui avait perdu dans les diverses résections 12 centimètres de hauteur, dont près de 10 d'os ancien, présentait une diminution de longueur de 75 millimètres au lieu de 13 centimètres, somme de l'atrophie anté-opératoire et de la hauteur des parties réséquées. Il y avait donc 60 millimètres récupérés par la néoformation longitudinale et surtout par l'accroissement hyperplasique du cartilage supérieur de l'humérus, cette dernière source de compensation étant de beaucoup supérieure à la première qui paraît quelquefois considérable si l'on mesure l'humérus de la pointe des tubérosites malléoliformes, mais qui est en réalité beaucoup moindre quand on mesure de l'interligne huméro-cubital. En mesurant les os séparément, on trouve seulement une différence de 30 à 35 millimètres entre les humérus, et de 40 à 45 entre les os de l'avant-bras.

La reconstitution successive de ces trois coudes (dont deux sont figurés ici, la malade étant en possession du troisième) montre combien sont fécondes les propriétés ostéogéniques chez les jeunes sujets. C'est, croyons-nous, la première fois qu'on met le périoste humain à pareille épreuve; mais nous avions fait autrefois des expériences analogues chez les animaux qui nous avaient montré que l'activité ossifiante du périoste, sans être indéfinie, pouvait fournir à plusieurs régénérations d'os. En comparant la forme des trois coudes enlevés chez notre malade, on est frappé de la régularité du coude de troisième génération. Il est aussi gros et presque aussi régulier que le coude normal, et cependant ces renflements terminaux ne sont pas le résultat d'une néoformation longitudinale. En les sciant, on reconnaissait que le nouveau bulbe huméral était formé presque totalement par l'addition de couches périostiques ossifiées autour de l'ancienne diaphyse. Et comme, d'autre part, le raccourcissement était inférieur à la somme des hauteurs enlevées dans les trois opérations, nous avions une nouvelle démonstration de l'hyperplasie compensatrice du cartilage de conjugaison supérieur de l'humérus. C'est sur cet os que porte principalement l'hyperplasie compensatrice. Elle est insignifiante sur le cubitus et le radius. Sur le membre réséqué, le bras paraît relativement plus long que l'avant-bras.

C. — RÉSECTIONS DU COUDE A LA SUITE DES LUXATIONS IRRÉDUCTIBLES. — OBSERVATION D'UN SUJET ADMIS A FAIRE SON SERVICE MILITAIRE DEUX ANS APRÈS LA RÉSECTION.

Les résections du coude à la suite de luxations sont aujourd'hui moins nécessaires qu'autrefois, depuis qu'il est possible de réintégrer à l'aide de la myo-syndesmotomie les surfaces luxées. Il restera toujours cependant des lésions complexes (déformations osseuses, dues à des fractures ou à l'ossification des ligaments et des gaines périostiques décollées) qui devront être traitées par la résection de l'extrémité inférieure de l'humérus, quand on voudra rétablir les mouvements. Si dans les luxations simples, c'est-à-dire sans désordres graves périphériques ou osseux, il faut faire des résections économiques, on devra pratiquer

de larges excisions dans les cas d'ossifications péri-articulaires. On se guidera toujours d'après les principes que nous avons exposés, sans oublier qu'aujourd'hui, avec les opérations aseptiques qui seront suivies de la réunion immédiate, on préviendra ces poussées ossifiantes qu'entretenait autrefois la suppuration prolongée de la plaie. La réunion immédiate, c'est-à-dire l'absence de toute suppuration est, surtout chez les sujets jeunes, la meilleure condition pour la résorption graduelle des produits plastiques intra-articulaires.

Si nous revenons sur ce sujet, c'est pour rappeler que les résultats fonctionnels de ces opérations s'améliorent habituellement avec le temps et qu'il est difficile de dire à quel moment le résultat peut être considéré comme définitif. L'exercice du membre assouplit pendant longtemps l'articulation, et les muscles peuvent arriver à reprendre leur force primitive, bien qu'ils présentent cependant toujours une certaine diminution de volume relativement à ceux du côté sain.

Nous avons publié (Obs. XLIII, p. 281), l'observation d'un jeune homme, auquel nous avions pratiqué la résection semi-articulaire supérieure du coude gauche pour une luxation que nous n'avions pu réduire. Nous donnions l'état de notre opéré, 78 jours après la résection, pour montrer avec quelle rapidité se reconstituait un coude solidement fixé et capable d'exécuter déjà des mouvements relativement étendus. L'opération avait été faite le 2 mars 1887. Deux ans après nous recherchions ce malade, quand nous apprîmes qu'il faisait son service militaire à Autun et que, malgré l'examen qu'il avait fait faire de son bras opéré, on l'avait reconnu bon pour le service actif.

Nous avons revu récemment cet opéré, et nous avons constaté que le bras réséqué était dans l'état suivant :

L'extension est incomplète, elle ne dépasse guère 155 degrés; la flexion atteint les limites physiologiques, ainsi que la pronation et la supination. Le coude est très solidement articulé. Il n'y a pas la moindre mobilité latérale. Il porte treize kilos à bras tendu. Pendant son service militaire de deux mois, l'opéré a pu faire tous les exercices de corvée et de maniement des armes qu'on lui a imposés. Il n'a demandé ni reçu d'exemption pour aucun. C'est le premier de nos opérés, croyons-nous, qui ait été accepté pour le service militaire. Il est vrai que tous nos autres réséqués (bien que plusieurs d'entre eux aient un bras aussi solide, plus fort et plus mobile que le sujet de l'observation XLIII ont pu, grâce à la cicatrice en baïonnette et au certificat dont ils étaient pourvus, réclamer leur exemption pour avoir subi une opération que les anciens chirurgiens militaires considéraient comme l'équivalent de la perte d'un membre. Cl. Gay, opéré pour ankylose, ne portait que deux cicatrices latérales, et comme les tubérosités s'étaient parfaitement reformées, on pouvait refuser de croire à sa résection.

D. — SUR LA MOBILISATION ACTIVE ET PASSIVE APRÈS LES RÉSECTIONS DU COUDE. — ÉTAT DE NOS ANCIENS OPÉRÉS.

Nous nous sommes élevé déjà contre la tendance, un peu trop générale aujourd'hui, d'accélérer le retour de la mobilité par des mouvements passifs, brusques et forcés. Quelques nouveaux exemples nous ayant encore montré dans ces derniers temps les mauvais effets de ces manœuvres intempestives, nous revenons ici sur ce sujet, pour rappeler qu'on recule en voulant aller trop vite, et qu'on ne modèle pas des surfaces articulaires en les usant par le frottement, comme s'il s'agissait de corps inorganiques. Il faut avant tout employer la main saine du malade lui-même pour imprimer des mouvements au membre réséqué. Si l'opéré est intelligent, il est vite au fait de ce qu'on lui demande; et l'on est sûr qu'il ne dépassera pas le but, parce qu'il s'arrêtera dès qu'il sentira de la douleur.

Depuis le 31 décembre 1887, jour où nous avions arrêté notre dernière statistique, nous avons fait 32 résections du coude[1], sans mortalité opératoire. Ces nouveaux faits ne changent pas nos conclusions ; ils ne font que les confirmer, mais ils sont trop récents pour que nous les examinions au point de vue du résultat orthopédique et fonctionnel. Nous avons revu presque tous les opérés dont nous avons rapporté les observations, et nous avons eu des nouvelles des autres. Ils sont encore tous vivants[2], de sorte qu'ils viennent renforcer l'argument que nous avons déjà tiré en faveur de la persistance de la guérison chez les tuberculeux[3]. Nous avons retrouvé plein de vie un opéré de 1879, que nous avions vu une dernière fois profondément amaigri, ne digérant plus, atteint de cystite et d'épididymite tuberculeuses, et que nous avions cru pouvoir compter dans notre statistique parmi les victimes de la tuberculose.

Nous avons retrouvé le 3 mai 1891, le sujet de l'observation LII,

1. Soit un total de 201 résections du coude.

2. Le seul dont les lésions pulmonaires pouvaient paraître menaçantes (foyers tuberculeux multiples, cavernules, dans le sommet du poumon droit) et qui avait été opéré le 7 août 1882, nous écrit à la date du 7 mai 1891, qu'il est toujours dans le même état qu'en 1886 (T. II, p. 360). Il tousse un peu l'hiver, mais n'a pas craché de sang. Il n'a ni engraissé, ni maigri ; il porte toujours 8 kil. à bras tendu.

3. Nous avons perdu de vue un certain nombre de nos réséqués du coude, qui ayant repris leur travail antérieur, ont depuis lors changé plusieurs fois de résidence. Ce sont ceux, du reste, que nous avons recherchés avec le moins de soin, les faits rapportés dans le chapitre XIII, étant assez nombreux et assez démonstratifs pour ne pas demander un supplément de preuves. Nous ne pouvons donc donner la statistique exacte de la mortalité par tuberculose dans ces quatre dernières années sur le total de nos réséqués. L'ensemble de nos opérations récentes nous montre cependant la diminution très notable de la mortalité secondaire, qui est toujours subordonnée sans doute à la forme primitive de la tuberculose, mais qui n'est plus favorisée, comme autrefois, par la persistance des accidents locaux.

opéré en 1884, pour une arthrite suppurée du coude consécutive à une ostéite infectieuse aiguë de l'extrémité inférieure de l'humérus. Ce jeune homme, âgé de 24 ans aujourd'hui, est ouvrier boulanger, travaille souvent 16 heures par jour, et porte, *à bras tendu horizontalement*, 18 *kilos du côté opéré*. Il en portait 17 au moment où nous avons publié son observation (page 556).

§ IV. — **Résections du poignet. — Nouveaux faits de résections dans l'enfance et la vieillesse. — Permanence de la guérison chez les tuberculeux.**

La revue que nous avons faite de nos anciens réséqués du poignet nous a fourni des documents très rassurants au point de vue de la persistance de la guérison chez des tuberculeux atteints, à diverses périodes, d'hémoptysies ou autres accidents pulmonaires. Quatre de nos plus anciens réséqués manifestement tuberculeux sont toujours vivants : L'un, opéré à l'âge de quinze ans, en 1878 (hémoptysies quelques semaines après l'opération), se porte très bien aujourd'hui. Trois adultes opérés, deux en 1880[1], un troisième en 1881, jouissent encore d'une bonne santé, malgré le mauvais état des sommets et l'altération de la nutrition générale qu'ils présentaient au moment de l'opération.

Nous rappelons ces faits anciens parce qu'ils ont une grande importance au point de vue de la valeur de la résection du poignet chez les tuberculeux. On est généralement très pessimiste à cet égard; car les observations anciennes venaient le plus souvent confirmer de fâcheux pronostics. La longueur de la suppuration, l'invasion progressive des gaines voisines, le nettoyage insuffisant des parties altérées, l'époque trop tardive où l'on se décidait à intervenir et l'économie trop grande avec laquelle on pratiquait souvent cette résection, sont tout autant de causes qui pouvaient expliquer la fréquence de la récidive et la continuation locale de la tuberculose. Mais aujourd'hui, grâce à la poursuite minutieuse des points malades dans tous les recoins de l'articulation et à la thermo-cautérisation des parties qu'on a jugé utile de conserver, la physionomie de cette opération a considérablement changé, et nous sommes de plus en plus satisfait des résultats que nous avons obtenus, surtout chez les sujets jeunes, dans des cas qui, il y a vingt ans, nous

1. Observations données *in extenso* dans la thèse de M. Métral et le mémoire de M. Gangolphe. — Deux de ces opérés, Provenchère, réséqué en 1880, et Chaussabel, opéré en 1881 présentaient de très mauvaises conditions au point de vue de l'état général. L'un avait des lésions dans les deux sommets; l'autre une toux sèche, persistante, sans signes stethoscopiques bien marqués. Ces deux opérés vivent à la campagne; l'un allant de maison en maison pour vendre des journaux; l'autre occupé à cultiver son champ ou à faire de petits travaux dans une usine. Le troisième (Costéry) présentait surtout de la tuberculose ganglionnaire. Il a eu dans ces dernières années des ulcérations tuberculeuses de la joue et du voile du palais. Son poignet est resté indemne, et il continue à gagner sa vie par un travail manuel, exigeant l'usage constant de sa main opérée. — Le plus ancien des quatre opérés, Ferrand, réséqué à l'âge de 15 ans est celui qui avait présenté les lésions pulmonaires les plus graves. Il a une santé générale qui paraît excellente aujourd'hui, d'après les nouvelles récentes que nous en a données le Dr Chaintre (de Dôle).

paraissaient fatalement exiger l'amputation de la main. Nous le répétons avec une conviction de plus en plus grande, les nouvelles méthodes du traitement des plaies n'ont pas seulement supprimé pour ainsi dire la mortalité opératoire, mais elles ont très sensiblement réduit la mortalité secondaire et tardive. Quand les poumons sont sains, qu'il n'y a pas, au moment de l'opération, de mouvement fébrile indiquant la marche progressive de la généralisation tuberculeuse, et que les réséqués peuvent vivre après l'opération dans des conditions hygiéniques favorables, la résection du poignet donne les mêmes succès que les autres résections des grandes articulations.

C'est pour cette articulation que nous recommanderons particulièrement de ne pas chercher de réunion immédiate et de laisser longtemps les plaies ouvertes, afin de pouvoir ultérieurement modifier les culs-de-sac profonds où des tissus suspects auraient pu être oubliés. Voilà pourquoi, dans les formes graves, nous maintenons quelquefois des drains pendant cinq, six mois et plus. Il en est de même au cou-de-pied, qui présente la plus grande analogie de structure avec la région du poignet.

Le sujet de l'observation LXVII (p. 525)[1], qui avait au moment où nous l'avons opéré, en 1882, un mal de Pott, avec abcès de la fosse iliaque encore incomplètement résorbé, se porte parfaitement aujourd'hui (mai 1891). Il est commis voyageur; mène par conséquent une vie très active, et ses lésions vertébrales sont si bien guéries qu'il a quitté tout corset de soutien, et qu'il n'a éprouvé depuis plusieurs années aucun accident tuberculeux, soit dans les organes internes, soit dans le système osseux. Son poignet est toujours tel que le représentent les figures 254 à 258. Il porte à bras tendu un haltère de 14 kilos, et sa néarthrose a toujours la même mobilité.

La difficulté de nettoyer complètement les culs-de-sac articulaires ou tendineux expose à la réapparition de quelques nids de fongosités et à de petits abcès. Si cette complication se produit, il faut ouvrir immédiatement les abcès et poursuivre les fongosités par de nouveaux curages. C'est ce que nous avons dû faire sur plusieurs de nos opérés, à une époque plus ou moins éloignée de la résection. Sur le sujet de l'observation LXVIII (p. 530)[2], nous avons ouvert et cureté un petit foyer suppuré, quatre ans après la résection ; il va très bien depuis lors. — Tous les autres opérés dont l'observation a été rapportée dans le chapitre XV, sont vivants et se portent bien aujourd'hui[3]. Le sujet de l'observation LXX (p. 542) porte toujours (1890) avec la main opérée 18 kilos à bras

1. Louis Deffet, opéré le 4 avril 1882 ; ablation des deux rangées du carpe ; abrasion du troisième métacarpien ; décortication diarthrodiale du radius.

2. Chalancon, opéré le 14 décembre 1885. Ablation du carpe sauf le trapèze et le pisiforme.

3. Nous n'avons pu retrouver le sujet de l'observation LXIX (p. 537) que nous avions déjà perdu de vue en 1887.

tendu; et la jeune fille opérée en 1886 du poignet droit, est devenue, (juin 1891) d'une adresse remarquable pour les ouvrages délicats qui demandent une grande agilité des doigts.

Depuis le 31 décembre 1887, nous avons fait 15 nouvelles résections du poignet, dont une sur une fillette de 8 ans et une autre sur une femme de soixante-trois ans[1]. Tous ces opérés ont guéri, mais comme la mortalité opératoire est nulle aujourd'hui, c'est surtout sur les résultats orthopédiques qu'il faut insister.

Les nombreuses observations rapportées dans le chapitre XV ont montré surabondamment les résultats orthopédiques et fonctionnels que nous

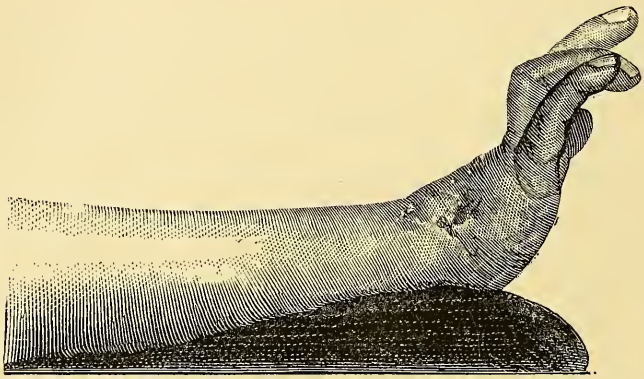

Fig. 501. — *Poignet relevé sur la face dorsale par l'action seule des muscles.* (Photographié sans appui pour le métacarpe et les doigts ; l'avant-bras repose sur un coussin.)

avons obtenus par cette résection et qui diffèrent complètement de ceux qu'on signalait et dont on se contentait jusqu'ici. Comme nous avons insisté sur les moyens propres à obtenir ces résultats et à tirer parti des cas les plus défavorables, nous n'y reviendrons pas ici. Nous dirons seulement qu'on peut, chez certains sujets, à la suite de l'ablation totale du carpe, obtenir une mobilité antéro-postérieure du poignet aussi étendue qu'à l'état normal, et nous représentons ici la main d'un homme de quarante-quatre ans, que nous avons opéré il y a quatre ans, et que

1. En tout 58. — Aucun des opérés de cette dernière série n'est mort et cependant plusieurs d'entre eux (deux en particulier) ont été réséqués dans des conditions très mauvaises : Nous avions proposé l'amputation et nous n'avons fait la résection que sur le refus absolu des malades. Dans un de ces deux cas (opération faite il y a deux ans et demi ; plusieurs hémoptysies avant et après l'opération), la main s'est reconstituée avec une bonne forme et une mobilité remarquable. La malade a repris depuis un an son travail d'ouvrière en soie. Dans un autre cas opéré récemment (mars 1891) les conditions locales et générales étaient encore beaucoup plus mauvaises, et bien que dans une résection antérieure, faite en ville par un chirurgien trop confiant dans les résultats de la suture tendineuse, la plupart des tendons du dos de la main eussent été coupés, nous ne désespérons pas encore de conserver un membre utile.

nous avons retrouvé récemment. Il s'agissait d'une lésion suppurative du poignet, consécutive à une ostéite de la base du 2e métacarpien survenue quatre mois après une entorse du poignet. Dans son adolescence, il avait eu un abcès dans la même région, à la suite d'une chute de cheval. Nous enlevâmes tout le carpe, sauf le trapèze et le pisiforme, et reséquâmes la base des 2e et 3e métacarpiens. Les insertions métacarpiennes des radiaux avaient pu être intégralement conservées. Aujourd'hui cet homme fléchit et relève le poignet par la force de ses muscles, comme l'indiquent les figures 501 et 502.

Il porte de sa main réséquée 5 kilos et demi à bras tendu. Malgré ce

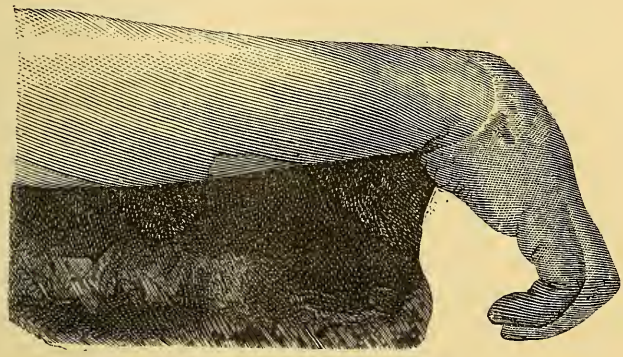

Fig. 502. — *Poignet fléchi sur la face palmaire, tombant par son propre poids, sans effort musculaire.* (Ces deux photographies ont été prises le 21 avril 1891, quatre ans et cinq mois après la résection.)

résultat, nous ne croyons pas qu'il soit avantageux de rechercher autant de mobilité. Lorsque les mouvements sont un peu limités, le poignet est plus solide et capable d'un plus grand effort. Une mobilité bien réglée ne peut, du reste, s'obtenir que lorsque les extrémités des os de l'avant-bras sont intactes ou superficiellement abrasées. Si l'on a été obligé de réséquer les renflements bulbaires de ces os, on doit surtout redouter la trop grande mobilité de la néarthrose, et il faut longtemps maintenir le poignet immobile, dans un appareil, pour faire contracter des adhérences fibreuses solides entre le métacarpe et les os de l'avant-bras, surtout si le sujet n'est pas dans des conditions qui permettent aux

1. Ombra ; opéré le 13 novembre 1886. — Ablation de tous les os du carpe, moins le trapèze et le pisiforme, résection sur une hauteur de deux centimètres des 2e et 3e métacarpiens. Le deuxième était infiltré de pus dans toute son épaisseur. — Revu le 21 avril 1891 ; il est camionneur de son état. Une fistulette indolente s'est ouverte récemment sur l'incision cubitale et n'a pas empêché le malade de continuer son travail.

apophyses styloïdes de se reconstituer et à l'extrémité radiale de s'élargir par des ossifications marginales.

§ V. — Résection de la hanche.

A. — SUPÉRIORITÉ DE L'ANKYLOSE AU POINT DE VUE DE L'UTILITÉ DU MEMBRE. NOUVEAUX DOCUMENTS EN FAVEUR DE CE MODE DE GUÉRISON.

Nous nous sommes déjà nettement prononcé en faveur de la supériorité de l'ankylose osseuse en bonne position, après la résection de la hanche pour coxalgie. Sans renoncer à faire reconstituer chez l'homme une néarthrose à la fois solide et mobile, nous ne trouvons pas les conditions favorables à cette reconstitution au moment où la résection est indiquée dans les coxalgies. Si l'on se décidait à faire des résections beaucoup plus hâtives que nous ne l'avons conseillé, on trouverait sans doute des cas propices ; mais quoique nous devenions de plus en plus partisan des résections hâtives pour les articulations où nous sommes certain de rétablir une mobilité réglée et énergique, nous ne croyons pas encore devoir adandonner les prudentes réserves que nous avons faites à propos de la hanche. L'arthrotomie exploratrice faite avec toutes les précautions aseptiques, en nous permettant de distinguer de bonne heure les lésions incurables par les processus naturels, pourra seule nous guider dans le choix des cas favorables à la recherche de la mobilité. En nous permettant de faire les excisions économiques auxquelles il est trop dangereux de se borner dans les anciennes coxalgies, elle nous dispensera de faire le sacrifice de toute l'extrémité supérieure du fémur. On pourra alors se borner à décalotter le col du fémur, ne retrancher que l'épiphyse de la tête, et conserver le levier coudé qui, s'enfonçant dans la cavité cotyloïde, ou s'adaptant solidement tout autour, permettra la reconstitution d'une néarthrose sur le type primitif.

Nous avons revu, depuis l'impression du chapitre XVIII, la plupart des malades dont les observations ont été rapportées, et, bien que l'état de plusieurs réséqués à hanche mobile se soit sensiblement amélioré, ils sont bien loin encore de pouvoir être mis en parallèle, au point de vue de l'utilité du membre, avec ceux qui sont solidement ankylosés.

Le sujet que nous avons représenté (p. 133, fig. 312) a quitté sa béquille depuis lors ; il ne se sert que d'une canne et peut faire 15 kilomètres en un jour sans trop de fatigue, mais il boîte toujours presque autant, et sa démarche est très disgracieuse. Il est opéré depuis dix ans. Une jeune fille[1], opérée depuis neuf ans, a une articulation mobile

1. A. Carr..., âgée de 19 ans aujourd'hui, a un fémur mobile en avant (flexion) et en dehors (abduction). Elle s'assied très naturellement sur une chaise de hauteur ordinaire, sans courbure apparente de la colonne vertébrale. — Elle fait quelquefois le dimanche des marches de 7 à 8 kilomètres. — Il n'y a dans la néarthrose ni douleurs, ni menaces de récidive. —

qui lui permet de s'asseoir aisément; elle marche sans tuteur et sans béquille, mais boîte toujours, malgré la compensation du raccourcissement par un talon élevé. Une fillette de 7 ans, opérée il y a quatre ans, a conservé une mobilité de 22 degrés; elle boîte à peine, mais dans la marche, le fémur est fixé au bassin par l'action musculaire. Instinctivement, elle ankylose son membre quand elle s'appuie sur lui.

Au contraire, ceux qui sont ankylosés sont des marcheurs infatigables, et ne boîtent pas quand ils portent un talon élevé. Le sujet de la figure 315 fait sans peine 24 kilomètres. La jeune fille qui est représentée, figure 321, marche sans fatigue, quoique de temps à autre une fistule se soit réouverte. Celle qui est figurée à la page 141 fait des ascensions de montagne et peut marcher toute la journée par des chemins difficiles sans ressentir la moindre fatigue dans la hanche. Nous nous bornerons à ces exemples, mais nos faits plus récents plaident tous dans le même sens.

Nous insistons toujours sur l'utilité de l'ankylose en abduction, surtout pour les femmes, sans exagérer cependant l'écartement du fémur en dehors. Une abduction fixe de 20 à 25 degrés nous paraît en général suffisante, et il n'est que rarement nécessaire de placer le membre, après l'opération, à plus de 25 degrés.

Au point de vue de l'accroissement ultérieur du membre, nos récentes observations nous ont montré toute l'importance de l'accroissement compensateur du cartilage de conjugaison intérieur du fémur. Une fillette de 7 ans, opérée à l'âge de 3 ans, et privée par la résection de ses deux cartilages de conjugaison supérieurs (cervical et trochantérien) ne présentait que 3 centimètres de raccourcissement réel de la tige fémoro-tibiale. Elle avait été opérée de bonne heure, avant l'atrophie du squelette du membre et avait été rapidement guérie. Le cartilage de conjugaison inférieur du fémur du côté opéré avait produit une colonne d'os presque aussi haute que les trois cartilages réunis du côté sain.

B. — DE LA RÉSECTION DANS LES CAS D'ANKYLOSE BILATÉRALE OU UNILATÉRALE. MODIFICATIONS A APPORTER A LA TECHNIQUE SELON LA NATURE DE L'ANKYLOSE.

Nous avons renvoyé à ce chapitre pour donner le résultat des opérations successives que nous devions pratiquer sur un jeune homme atteint d'ankyloses osseuses bilatérales de la hanche, du genou et des diverses articulations tarsiennes (pag. 87, fig. 304). Au moment où nous écrivions le chapitre de la résection de la hanche, nous avions déjà pratiqué une

C'est peut être la meilleure des néarthroses mobiles que nous ayons obtenue après la resection sous-trochanterienne. C'est un résultat avantageux, sans doute, pour une femme qui doit mener une vie sédentaire et rester plus souvent assise que debout, mais qui est inférieur à l'ankylose pour une vie active.

première résection de la tête du fémur, à droite, et nous avions fait une opération parostale d'après la technique indiquée (page 29), afin d'obtenir comme résultat définitif une articulation activement mobile et bien fixée. L'extension du membre s'exerçant très difficilement dans une bonne direction à cause de la flexion du genou, le pansement fut un jour dérangé accidentellement, et la plaie subit un certain degré d'infection. Elle suppura par le drain principal et supporta encore plus mal la traction, le malade sentant à chaque instant le besoin de changer de place à cause de la position (anormale pour lui) dans laquelle le mettaient les nécessités du traitement. En présence de ces difficultés et de la tendance qu'avait le fémur à se souder, nous sacrifiâmes la mobilité que nous avions recherchée jusqu'alors, et nous ne pensâmes qu'à faire souder le fémur dans la direction de l'axe du tronc, nous réservant de prendre encore plus de précautions contre l'ankylose dans la résection que nous ferions bientôt de l'autre côté.

Le 24 avril 1889 nous fîmes la résection du genou du même côté (la guérison fut obtenue sans suppuration au bout de 35 jours), et le membre du côté droit se trouva en rectitude[1].

Quelque temps après, nous réséquâmes la hanche gauche, en prenant encore plus de précautions que la première fois pour prévenir le retour de l'ankylose, c'est-à-dire en faisant une résection parostale plus complète. Nous enlevâmes avec l'os tout le périoste isolable du col et du trochanter, en ménageant cependant avec soin les attaches des muscles dont nous aurions besoin plus tard pour fixer, soutenir et mouvoir le fémur.

Tout allait pour le mieux quand survint une pleurésie avec épanchement qui, sans présenter d'accidents graves par eux-mêmes, amena une grande complication dans la situation du malade par la gêne qu'elle apportait à la respiration. Il ne pouvait jamais supporter longtemps la même position; il fallait changer à chaque instant la direction de la traction, de sorte que le traitement orthopédique devenait de plus en plus difficile. La pleurésie était en voie de se résorber quand une attaque *d'influenza* (décembre 1889) vint aggraver de plus en plus la situation du patient et faire à peu près renoncer aux tractions. Malheureusement cette situation se prolongea tout l'hiver, avec des recrudescences de la pleurésie et un état général de plus en plus mauvais. Nous craignîmes une tuberculisation générale et nous envoyâmes le malade dans le Midi qu'il habitait, sacrifiant à regret toutes nos espérances de succès opératoire, mais pensant avant tout à sauver la vie de notre opéré.

1. Théoriquement il eut mieux valu commencer par réséquer le genou pour mettre tous les segments du membre dans la même direction et faciliter les tractions destinées à écarter le fémur du bassin, mais il suffit de jeter les yeux sur la fig. 304, pour comprendre combien il eût été incommode de faire souder le tibia dans la direction du fémur.

Son rétablissement fut lent. Cependant, grâce au séjour en pleine campagne, dans un pays chaud, il se remit peu à peu et revint à l'Hôtel-Dieu, en novembre 1890. Malheureusement, nous trouvâmes la hanche à peu près soudée. Malgré nos recommandations, on ne l'avait pas exercée ; nous devons dire, du reste, qu'au moment du départ du malade, nous ne conservions guère d'espoir de pouvoir prévenir la soudure.

Ces complications accidentelles et imprévues nous ont fait échouer dans les deux tentatives que nous avons faites pour obtenir des articulations mobiles; mais nous restons persuadé que, pour arriver à cette fin, la résection parostale, telle que nous l'avons pratiquée, sera suivie de succès, *quand on pourra faire l'extension du membre avec une force suffisante et un temps suffisamment prolongé.*

Il sera, d'ailleurs, beaucoup plus facile d'arriver à ce résultat quand on opérera pour des ankyloses, suite de traumatisme accidentel, sur des sujets qui ne seront pas sous le coup de cette *diathèse ossifiante* que présentait notre malade, et contre laquelle nous ne connaissons aucune médication efficace.

Quoi qu'il en soit, notre malade n'est plus dans cette intolérable situation représentée par la figure 364, qui nous le montre plié et pelotonné sur lui-même. Il est à peu près droit, malgré une courbure antéro-postérieure de la colonne vertébrale partiellement ankylosée. Une deuxième résection du genou, faite en novembre 1890, a ramené le membre gauche dans la direction rectiligne. Il se tient sur ses béquilles et progresse en lançant tout le corps en avant. Nous lui aurions déjà redressé les pieds par l'ablation de l'astragale, s'il n'eût été pris cet hiver des mêmes accidents pleuro-pulmonaires que l'an dernier.

On peut être embarrassé pour déterminer le membre par lequel il faut commencer. D'une manière générale, il vaut mieux commencer par celui qui présente les meilleures conditions de succès; on réserve le second pour l'ankylose en position rectiligne. Dans le cas présent, nous n'avons pas eu le choix. Lors de l'examen du malade, que nous fîmes sous l'anesthésie, pour annihiler complètement les contractions musculaires, le fémur gauche se cassa, à sa partie moyenne, entre les mains qui fixaient le sujet et n'exerçaient cependant qu'une pression modérée. L'os se brisa comme du verre, en produisant un craquement sec. Nous l'immobilisâmes immédiatement dans une attelle plâtrée, mais nous ne pouvions songer à opérer la résection de la hanche de ce côté avant que la consolidation ne fût complète. Le malade ne s'est, du reste, jamais douté de cet accident.

Les complications qui ont assailli successivement notre opéré ne pouvaient être prévues. La plupart cependant auraient été évitées, si nous avions pu aller plus vite et abréger le séjour du malade à l'Hôtel-Dieu. Pour cela, nous aurions dû lui réséquer le même jour ou

les deux hanches, ou une hanche et le genou du même côté. Nous nous bornâmes à une seule résection de hanche, parce que nous voulions voir comment se comporterait la première, avant d'entreprendre la seconde ; et, d'autre part, en réséquant le genou du même côté, nous nous serions interdit pendant un certain temps d'exercer les tractions indispensables pour écarter le fémur du bassin.

Ces difficultés n'existeront pas dans le cas où les genoux seront mobiles. Il suffira alors de réséquer une hanche dans une première opération, et si l'on parvient à obtenir une néarthrose mobile et bien fixée, on se contentera plus tard de pratiquer une ostéotomie sous-cervicale sur l'autre fémur; car, d'après les principes que nous avons exposés, on devra rechercher une articulation mobile d'un côté et une ankylose en bonne position de l'autre.

Nous n'avons rien à ajouter à ce que nous avons dit sur la résection de la hanche dans les cas de luxation congénitale, et nous maintenons toujours nos réserves à l'égard de cette opération qui ne nous paraît que très exceptionnellement justifiée par l'intérêt orthopédique. La fixation du fémur au bassin, dans le cas où le déhanchement du sujet peut légitimer une intervention, nous paraît toujours l'opération rationnelle; et ce que nous venons de dire sur les avantages de l'ankylose vient encore appuyer nos premières conclusions.

§ VI. — De la résection du genou.

Il n'y a pas d'opération que les progrès de l'antisepsie aient plus modifiée dans ses indications et sa technique que la résection du genou. Nous en sommes de plus en plus partisan et nous ne pourrions que répéter ce que nous disions, il y a deux ans, quand nous composions le chapitre XX ; à savoir, que toute arthrite tuberculeuse du genou, qui n'a aucune tendance à la guérison et qui ne peut guérir que par ankylose, doit être traitée par la résection. On parvient ainsi à guérir en trois mois une maladie qui aurait demandé plusieurs années pour arriver à une solution favorable, et qui eût exposé pendant toute cette longue période à la généralisation des foyers tuberculeux. Cette résection, pratiquée sur des sujets qui se trouvent dans des conditions favorables au succès d'une opération sanglante, n'a guère de mortalité *par elle-même*[1]; c'est la résection dont le succès est le plus facile à obtenir, puisqu'on ne recherche que l'ankylose. Elle ne demande pas ces soins consécutifs, longs et minutieux, qui sont indispensables pour les articulations qu'on veut remplacer par des néarthoses mobiles. Elle donne immédiatement, au bout de quel-

1. Depuis que nous avons abandonné le *spray*, nous n'avons plus constaté ces accidents graves et quelquefois mortels que nous avons signalés (T. III, page 243) en les attribuant à la double influence de l'absorption des antiseptiques toxiques et de l'anesthésie prolongée.

ques semaines, le résultat qu'on cherche par l'immobilisation prolongée, c'est-à-dire l'ankylose. Aussi, dès que la perte des mouvements est fatale, dès que la rotule est soudée au fémur, doit-on réséquer le genou quand la persistance ou l'aggravation des douleurs intra-osseuses indiquent la présence de foyers tuberculeux ; à plus forte raison, s'il y a des foyers purulents appréciables.

Nous préconisons de plus en plus la résection typique dans les conditions exposées dans le chapitre XX, et pour les lésions à diagnostic douteux, qui n'évoluent pas vers la guérison, nous recommandons toujours l'arthrotomie exploratrice, en mettant le lecteur en garde contre les illusions et les dangers des opérations trop économiques, telles que la synovectomie, la décortication diarthrodiale, l'abrasion articulaire, etc., dont nous avons longuement étudié les indications respectives.

A. — SIMPLIFICATION DES MOYENS DE CONTENTION DES OS ; CAS DANS LESQUELS ON PEUT SE PASSER DE LA SUTURE. — MODIFICATIONS A APPORTER A LA TECHNIQUE OPÉRATOIRE ET POST-OPÉRATOIRE SUIVANT LA NATURE DE LA LÉSION ET L'ÉTAT DES TISSUS AVANT L'OPÉRATION.

Nous avons déjà fait remarquer que, avec notre pansement unique, les moyens d'immobilisation directe des os réséqués perdaient beaucoup de leur importance, et devaient être même théoriquement considérés comme inutiles après une opération aseptique. On doit pouvoir se passer, en effet, de suturer ou de clouer des extrémités osseuses qui resteront en contact intime pendant une quarantaine de jours et qui, pendant cette période, seront maintenues dans l'immobilité absolue, au moyen de l'appareil plâtré, appliqué immédiatement après l'opération[1]. Dans les résections intra-épiphysaires, qui laissent subsister du côté du fémur et du tibia de larges surfaces d'adaptation taillées dans la région bulbaire, c'est-à-dire dans la région la plus renflée, la plus large de l'os, on peut se contenter de mettre les os en rapport, en accumulant autour de la ligne de réunion le plus de tissus ossifiables possible. Nous nous sommes abstenus aussi de la suture dans quelques résections pour

1. Nous nous sommes abstenu de la suture dans la plupart des résections que nous avons faites depuis un an, et nous n'avons pas eu jusqu'ici à nous en repentir. Il nous semble cependant que, sur deux opérés (et particulièrement sur un dont le genou est encore mobile 65 jours après la résection), la réunion osseuse a été retardée, malgré la contention exacte du membre dans l'appareil plâtré ; mais il est très difficile de se prononcer sur la cause réelle du ralentissement du cal dans certains cas. Quelque exacte que paraisse la contention par l'appareil plâtré, le malade peut, à un moment donné, imprimer quelques petits mouvements à la cuisse par les muscles du bassin et retirer le fémur en haut. La fixation des os est toujours moins complète qu'avec la suture ou le vissage. Nous réservons donc encore notre opinion définitive sur la suppression de ces moyens d'immobilisation directe, cette suppression pouvant favoriser la pseudarthrose. Rappelons seulement que *nous n'avons jamais observé cette complication dans les cas où nous avons suturé ou cloué les os.* (Voy. chap. XX, pages 332 et 333).

ankylose, comptant, dans ce dernier cas, sur l'activité des propriétés ossifiantes dont l'ankylose elle-même est une première manifestation.

Mais nous n'allons pas jusqu'à abandonner la suture : loin de là. Elle est la garantie la plus efficace contre tout déplacement des segments osseux, en même temps qu'elle devient par elle-même un excitant des processus ossifiants pour les tissus qu'elle traverse. Lorsque la coupe des os a été faite dans les portions déjà rétrécies, dans la région ultra-bulbaire, elle est particulièrement nécessaire. Nous la jugeons absolument indispensable dans tous les cas graves où l'on s'est décidé à faire la résection, malgré des fusées purulentes multiples et étendues le long de la cuisse ou de la jambe. On a beau enlever la membrane pyogénique de ces trajets fistuleux; on a beau abraser, exciser tous les diverticulums suspects, on peut alors avoir une certaine suppuration et être obligé de renouveler le pansement plusieurs fois, avant que les os aient acquis une solidité suffisante pour prévenir tout déplacement.

Quand on ne fait la résection du genou que pour des cas peu graves, à lésions limitées à la synoviale et à l'épiphyse, on doit pouvoir le plus souvent se passer de suture; mais lorsqu'on veut tenter la conservation malgré la profondeur et l'étendue des lésions, il faut prendre toutes les précautions pour assurer l'union intime et permanente des os. Nous avons fait un assez grand nombre de résections dans ces conditions qui auraient exigé, croyons-nous, l'amputation aux yeux de la plupart des chirurgiens, même de ceux qui se déclarent aujourd'hui partisans de la résection du genou. Nous n'avons pas toujours réussi, sans doute, puisque nous avons dû plusieurs fois amputer le membre consécutivement; mais les succès de conservation que nous avons obtenus en pareil cas sont ceux qui ont le plus de prix à nos yeux, quand nous nous plaçons au double point de vue du service rendu à nos malades et de la difficulté vaincue.

Relativement au temps pendant lequel nous laissons le membre sans renouveler le pansement, nous sommes toujours dans les mêmes idées générales sur les avantages du pansement unique, et nous constatons avec plaisir que les chirurgiens, qui pansaient autrefois leurs malades tous les jours, ont adopté dans ces dernières années notre manière de faire. Nous rappellerons seulement qu'il n'y a pas de règle absolue à l'égard du temps où l'on doit s'abstenir de découvrir la plaie. Tant que le malade est apyrétique, ne souffre pas, dort et mange bien, il y a tout avantage à le laisser tranquille. Aujourd'hui cependant nous ne dépassons guère trente ou quarante jours, et il n'y a aucun avantage à attendre plus longtemps dans les cas où l'on a employé les drains de caoutchouc, car ils peuvent alors amener de la suppuration sur leur trajet. Quand on s'est servi de drains résorbables, il n'y a aucun inconvénient à reculer le pansement quelques jours de plus : la plaie est

réunie, les drains résorbés, et le membre profite du repos qu'on lui laisse pour arriver à une consolidation complète.

Relativement au drainage, nous l'employons toujours dans les résections pour ostéo-arthrite suppurée, et nous ne sommes pas près d'y renoncer. Nous nous en sommes passé seulement, ou nous l'avons réduit à un simple faisceau de crins, dans des résections pour ankyloses, suite d'arthrites qui n'avaient jamais suppuré.

M. J. Bœckel, que nous avons cité souvent en parlant de cette résection, a complètement abandonné la suture et le drainage, et la communication qu'il vient de faire au dernier Congrès français de chirurgie (avril 1891) plaide éloquemment en faveur de cette simplification. L'abandon de la suture découle logiquement, comme nous venons de le dire, de l'idée du pansement unique, qu'on applique immédiatement après l'opération et qui ne doit pas être renouvelée avant la réunion du fémur et du tibia. Mais il en est autrement pour le drainage, et nous renvoyons le lecteur aux considérations que nous avons déjà exposées sur ce sujet dans le chapitre XX. Nous ne saurions trop répéter que le drainage n'a pas de sérieux inconvénients par lui-même, et qu'il constitue une soupape de sûreté dont il peut être très dangereux de vouloir se passer. Les beaux résultats annoncés par M. Bœckel montrent bien qu'on peut réussir sans drainage, mais nous tenons, avant tout, à la sécurité; or, la présence des drains peut seule nous la donner lorsqu'on opère sur des tissus préalablement infectés[1].

Nous croyons donc devoir toujours nous en tenir à la technique que nous avons exposée dans le chapitre XX, en admettant toutefois qu'il est un certain nombre de cas où l'on peut se passer de la suture.

Depuis notre dernière statistique arrêtée en décembre 1889 (p. 368), nous avons fait 16 nouvelles résections du genou, ce qui porte le nombre à 82 résections typiques, dont 81 totales et une semi-articulaire. Nous ne comptons pas les synovectomies, les décortications diarthrodiales, les diverses abrasions articulaires. Nous arriverions à un chiffre beaucoup plus élevé en faisant figurer ces opérations qui ne sont pas pour nous des résections, puisqu'on n'enlève pas une hauteur suffisante des os pour en changer sensiblement la forme et les rapports. Les seize nouveaux cas ne nous ont donné aucune mortalité opératoire.

Une malade, atteinte de lésions osseuses profondes avec fusées purulentes très étendues dans le creux poplité et le long de la cuisse, est morte de tuberculose pulmonaire, six mois après, sans avoir été guérie localement. Elle avait refusé formellement l'amputation que nous lui pro-

1. On a pu voir (chap. XX, page 362) combien les cas que nous opérions étaient différents de ceux de M. Bœckel. La moitié de ses réséqués n'avaient pas de pus dans l'articulation, tandis que dans la série que nous pouvions présenter à la même époque (décembre 1889), un sur douze seulement se trouvait dans ces conditions favorables.

posions avant la résection, et la refusa aussi énergiquement après, quand la réapparition du pus autour du genou vint nous en démontrer l'absolue nécessité. Une autre jeune fille, opérée à la même époque (juillet 1890) dans des conditions analogues, n'est pas encore guérie. Une amputation de la cuisse eût amené une guérison rapide; mais la malade ne veut pas absolument faire le sacrifice de son membre.

B. — DE LA SOLIDITÉ DE LA SYNOSTOSE TIBIO-FÉMORALE APRÈS LA RÉSECTION SOUS-PÉRIOSTÉE. — FORMATION D'UN BOURRELET DE CONSOLIDATION ÉPAIS ET RÉSISTANT. — FORME DU GENOU QUELQUES ANNÉES APRÈS LA RÉSECTION PRATIQUÉE SUIVANT NOTRE MÉTHODE.

Accumuler autour de la ligne de soudure des os le plus possible de tissus ossifiables, tel est le but de notre méthode opératoire appliquée à la résection du genou. Le revêtement périostique de la rotule, la double collerette tibio-fémorale, les ligaments latéraux, le ligament postérieur forment une masse résistante par elle-même et apte à s'ossifier pendant que se fait la soudure interosseuse. Nous avons déjà cité, dans le chapitre XX, quelques faits démontrant cette ossification et consécutivement la formation d'un bourrelet périphérique qui donnait au membre une résistance à toute épreuve. Nous avons revu dans ces derniers temps quelques sujets opérés depuis plusieurs années, et nous avons vérifié chez tous ce renflement de la tige tibio-fémorale au niveau de la ligne de soudure. Au lieu de la tige osseuse, mince et d'apparence fragile que présentent les sujets opérés au même niveau par la méthode ancienne, on sent une tige épaisse, renflée sur une hauteur de 5 à 6 centimètres, quelquefois inégale et mamelonnée au niveau de l'ancien interligne, le plus souvent renforcée en avant par une plaque large comme une rotule, et dans tous les cas ayant un aspect autrement solide que chez les opérés pour lesquels on s'est contenté de mettre les os bout à bout, après les avoir dépouillés de tous leurs tissus fibreux périphériques. C'est surtout chez les sujets auxquels on a enlevé un minimum de 6 à 7 centimètres (c'est-à-dire toute la masse bulbaire fémoro-tibiale) qu'il faut faire cette comparaison. Chez nos opérés, on dirait que les condyles n'ont pas été retranchés; chez les autres, on n'en voit pas trace. Il est évident que si l'on compare des résections superficielles intra-bulbaires, on aura avec les deux méthodes à peu près les mêmes résultats, puisque les parties renflées des deux os n'ont pas été touchées; mais encore aura-t-on, après la résection sous-périostée, une tige plus solide, puisqu'elle sera renforcée par le bourrelet qu'auront produit les tissus ossifiables conservés à la périphérie.

C'est grâce à cette solidité que les opérés arrivent à faire rendre à leur membre des services innattendus. Dès qu'ils ont la conscience ou l'instinct de sa résistance, ils le font servir à des usages qui, dans les premiers temps, paraissaient devoir leur être interdits.

§ VII. — Des résections de la diaphyse des os de la jambe. — Opérations pour les pseudarthroses; greffes osseuses.

Au moment où nous composions le chapitre relatif aux résections des os de la jambe, nous avions entrepris une série d'opérations pour faire souder des pseudarthroses congénitales chez les jeunes enfants, et parallèlement des expériences sur les animaux pour nous rendre compte des ressources que nous offrirait la greffe osseuse dans les cas de ce genre.

Nous espérions arriver avant peu à obtenir au moins un succès sur un des malades dont nous avions entrepris le traitement. Nous ne pouvons pas malheureusement l'annoncer encore; il n'y avait que de fausses apparences de consolidation; une ossification stable n'a pu jusqu'ici s'établir. Voici du reste quelques détails sur ces faits.

A. — OPÉRATIONS DESTINÉES A OBTENIR LA CONSOLIDATION OSSEUSE DANS LES CAS DE FRACTURE CONGÉNITALE CHEZ LES JEUNES ENFANTS. — DIFFICULTÉS DE STIMULER L'ACTIVITÉ DES TISSUS NORMALEMENT OSSIFIABLES, MAIS DÉVIÉS DE LEUR DESTINATION PRIMITIVE. — INSTABILITÉ DES OSSIFICATIONS PROVOQUÉES PAR LES DIVERS STIMULANTS.

Rien n'est si difficile que de ramener à l'ossification un tissu qui lui était primitivement voué et que des circonstances accidentelles ont fait depuis longtemps dévier de sa destinée physiologique. Les tissus fibreux ou fibro-cartilagineux des pseudarthroses anciennes le démontrent; et la difficulté de faire former des ostéoplastes au milieu d'un tissu fibreux développé dans une gaine périostique, et depuis longtemps fixé dans cette forme anatomique, en donne de nouvelles preuves après les résections non suivies de reproduction osseuse.

Ce tissu est rebelle à tous les excitants; il durcit par moments, se sclérose, s'infiltre même en quelques points des sels calcaires; on croit que le processus va changer de direction; mais c'est une illusion. Au bout de quelque temps, sans qu'on sache pourquoi, il s'assouplit et revient à sa structure première. Des études histologiques, attentivement poursuivies, pourraient peut-être nous en donner la raison; elles n'ont pas été faites et nous ne pouvons pas chercher dans cet ordre d'idées l'explication qui nous fait défaut. Mais le fait est là, et si nous avons espéré un instant être plus heureux que les chirurgiens qui nous ont précédé, nous devons dire aujourd'hui que nous n'avons pas encore complètement réussi, malgré la multitude des moyens auxquels nous avons eu recours. Nous avons obtenu seulement des pseudarthroses plus fermes, mais pas de cal osseux. Nos malades ont retiré un bénéfice réel de ces opérations, puisqu'ils marchent plus solidement, mais ils ne peuvent pas encore se passer d'appareils.

L'enfant dont il a été question (p. 455) et chez lequel nous signalions un cal volumineux, qui avait doublé l'épaisseur du tibia et amené une augmentation notable de la solidité de l'os, n'est pas encore guéri aujourd'hui. Nous l'avions envoyé à la campagne, chez ses parents, avec un bandage silicaté remontant jusqu'au haut de la cuisse et embrassant la jambe et le pied. Pour éviter une plus grande atrophie du membre, nous lui avions permis de marcher un peu chaque jour avec son appareil. Nous pensions, du reste, que la pression directe, supéro-inférieure, des deux fragments, sans déplacement latéral possible à cause de la contention exacte exercée par le bandage, ne pouvait pas être nuisible à l'organisation définitive du cal. Est-ce parce que l'enfant a abusé de la permission en courant et sautant toute la journée? est-ce pour toute autre cause? Le fait est qu'au commencement de décembre 1890, quand l'enfant est rentré à la clinique, nous avons constaté que la consolidation, loin de faire des progrès, était plutôt moindre qu'au mois de juillet précédent, au moment où nous lui avions fait appliquer le bandage.

Nous avons essayé alors d'autres moyens d'immobilisation directe. Nous avons, le 27 décembre, réuni les deux bouts du tibia par une armature latérale en platine, fixée par quatre vis, deux sur chaque fragment. Comme cet appareil ne maintenait pas assez les fragments, nous avons, avant de fixer définitivement les vis, introduit dans le canal médullaire une tige d'hippopotame (substance plus dure et probablement plus résistante à la résorption que l'ivoire), qui s'enfonçait de 35 millimètres dans le fragment supérieur et de 18 millimètres dans l'inférieur. Le canal était déjà oblitéré vers les extrémités des fragments par une couche très friable de tissu spongieux. Nous avons ensuite suturé la peau par-dessus, fait un pansement à la gaze iodoformée et immobilisé le membre dans un appareil plâtré. L'enfant ne s'est pas aperçu de cette opération; il n'a pas souffert un instant, n'a pas eu le moindre mouvement de fièvre; mais quand nous avons vérifié l'état des parties le 22 février, nous avons malheureusement constaté l'absence de tout progrès dans la consolidation osseuse. Le membre était tenu par la cheville interne et l'armature extérieure, mais pas assez pour nous empêcher de constater la flexibilité du cal.

Une autre malade, fillette de six ans, représentée à la page 457 (fig. 393), a subi des opérations analogues (résection des extrémités cartilagineuses des fragments; implantation des clous organiques, de platine; suture osseuse, etc.) et nous a présenté la même résistance à la formation d'un cal osseux. En juillet 1890, après avoir laissé, pendant quatre mois, deux vis de platine perforant les deux fragments, nous avions une consolidation qui paraissait osseuse. Nous pensâmes devoir retirer les vis, parce que la tête de l'une d'elles était saillante sous la peau, et que l'autre vacillait légèrement dans

son trajet médullisé. Quand le membre fut débarrassé de tout corps étranger, il nous sembla fixé par un cal osseux. L'enfant soulevait vivement le pied sans qu'on pût percevoir la moindre mobilité au niveau de la pseudarthrose. En saisissant les extrémités du tibia et en faisant un léger effort en sens contraire, on sentait une résistance dans tous les sens. Nous immobilisâmes encore pendant trois mois le membre dans un bandage silicaté; mais au bout de ce temps (octobre 1890), nous eûmes une nouvelle déception. Une légère mobilité avait reparu dans le cal. Nous laissons marcher alors l'enfant avec un appareil tuteur, et le 22 avril dernier, nous l'avons retrouvée dans le même état, avec une pseudarthrose notablement plus serrée, sans doute, qu'avant les dernières opérations, mais persistant toujours pour les deux os. L'enfant va et vient, se tient toute la journée sur ses jambes; mais le cal osseux que nous avions un instant constaté s'est résorbé et les fragments sont toujours mobiles.

Nous avons rapporté dans le même chapitre (page 465 — Obs. C) l'histoire d'une jeune fille, chez laquelle nous avons cherché à combler un large déficit du tibia par des greffes osseuses, la résection du péroné, et l'emploi de tous les moyens propres à exciter la réossification de la gaine périostique qui était restée à peu près stérile après la résection de 16 centimètres de la diaphyse pour une ostéo-myélite. L'observation s'arrêtait à octobre 1889. Depuis lors nous avons lutté contre la pseudarthrose. Nous avons fait une nouvelle résection du péroné pour faire correspondre les extrémités néoformées du tibia par une plus large surface et nous avons taillé deux chevilles dans ce fragment du péroné pour les implanter dans des perforations traversant de part en part les bouts du tibia. Quelques mois après, nous avons fait une nouvelle implantation de vis de platine. Ces diverses opérations ont notablement épaissi les extrémités néoformées, qui étaient restées jusque-là minces et effilées. C'est là le résultat apparent et incontestable : mais la soudure n'a pas encore pu être obtenue. Le 28 décembre 1890, nous avons fixé les fragments par une armature latérale en platine qui a été parfaitement tolérée et que la malade porte encore. Nous l'avons revue le 6 mai dernier, et en enlevant le bandage, nous avons constaté un nouvel épaississement des bouts du tibia. Au niveau de l'armature, là où les vis sont implantées dans la substance osseuse, les fragments présentent un renflement notable, appréciable à la vue et au toucher; le membre est plus solide. La malade soulève le pied sans qu'on voie fléchir le tibia : mais on constate que la pseudarthrose persiste toujours. Aussi avons-nous pris le parti de laisser l'armature pendant quelques mois encore; la malade marche avec un appareil. L'épaissement de plus en plus marqué des bouts du tibia nous fait espérer que, malgré la lenteur du processus ossifiant, nous pourrons arriver bientôt à notre but.

Ces faits viennent nous démontrer combien il est difficile de ramener

à l'ossification des tissus qui ont dévié dans une autre direction. Malgré l'emploi des irritants les plus variés, les éléments fibreux et cartilagineux conservent leur structure et ne peuvent ni faire des ostéoplastes ni s'infiltrer de sels calcaires. Quoique nous n'ayons pas atteint notre but chirurgical, nous avons obtenu cependant des résultats tangibles. Dans le dernier cas surtout, si la production de substance osseuse est encore insuffisante, elle est bien réelle et a augmenté récemment d'une manière très appréciable. Des languettes osseuses minces et flexibles se sont transformées en masses plus épaisses, plus solides, qui se terminent par deux renflements en contact, sans intervalle appréciable entre eux, ce qui nous fait penser que nous approchons de plus en plus du moment où la soudure osseuse s'effectuera. Le succès définitif nous paraît beaucoup plus probable que pour les pseudarthroses congénitales.

B. — DES GREFFES OSSEUSES ET DE L'IMPLANTATION DES SUBSTANCES ORGANIQUES ASEPTIQUES ET NON-RÉSORBABLES. — NOUVELLES EXPÉRIENCES SUR LES GREFFES INTER-ANIMALES. APPLICATIONS A LA CHIRURGIE HUMAINE.

Nous n'ajouterons rien à ce que nous avons dit sur les chevilles d'os frais, sur leur tolérance par l'organisme, sur leur rôle de support temporaire, et sur leur résorption progressive qui ne permet pas d'en retrouver trace au bout de quelque temps; mais nous croyons utile de revenir sur la question des greffes osseuses qui constitue toujours un des problèmes les plus intéressants et les moins bien résolus de la physiologie appliquée à la chirurgie.

Nous n'avions pas à reprendre nos anciennes expériences sur ce sujet, elles conservent toute leur valeur; mais nous avions à les compléter et à étudier surtout les conséquences éloignées des greffes inter-animales pour voir dans quelles limites on pourrait les appliquer à la chirurgie. C'est ce que nous avons fait dans notre communication au Congrès international de Berlin, et nous extrayons les pages suivantes du travail qui doit paraître dans les Comptes rendus du Congrès.

« La greffe osseuse proprement dite, c'est-à-dire la transplantation à distance d'un os ou d'un fragment d'os entièrement séparé du corps, n'a pas encore produit en chirurgie les résultats qu'avaient fait espérer les expériences sur les animaux. Il y a plusieurs raisons qui expliquent le petit nombre d'opérations qu'on a faites jusqu'ici sur l'homme : c'est d'abord l'insuccès des tentatives faites avant l'antisepsie, et ensuite la difficulté de trouver des transplants osseux qu'on puisse faire réussir sur l'homme, c'est-à-dire la matière de la greffe. On a cependant, dans ces dernières années, publié la relation de plusieurs tentatives qui paraissent avoir réussi, bien que le transplant ait été en partie éliminé consécutivement; mais ces observations sont encore trop peu nom-

breuses, et d'ailleurs trop peu concluantes par elles-mêmes pour servir de base à une opinion définitive sur les ressources que la chirurgie humaine pourra trouver dans la greffe osseuse.

Les greffes animales s'exercent dans trois conditions qu'il importe de distinguer tout d'abord.

Le transplant peut être pris sur le sujet lui-même, dans une autre région du corps. On transplante alors sur le même individu un lambeau de sa propre substance : ce sont les *greffes autoplastiques*.

Le transplant peut être pris sur un sujet différent, mais de la même espèce. On transplante alors un fragment d'os sur un autre individu, mais dans un terrain analogue, on peut même dire identique, si le transplant et le sujet récepteur sont du même âge et dans les mêmes conditions physiologiques ; ce sont les *greffes homoplastiques*.

En troisième lieu, le transplant peut être emprunté à un individu d'espèce différente, qui sera plus ou moins éloigné du sujet récepteur dans l'échelle zoologique : on a alors les *greffes hétéroplastiques*.

Nos anciennes expériences avaient déjà depuis longtemps démontré la réalité des greffes autoplastiques et homoplastiques, mais elles avaient laissé subsister les plus grands doutes sur les greffes hétéroplastiques.

Après les greffes de la première et de la deuxième catégorie, nous avons vu le transplant s'accroître, augmenter d'épaisseur et dans certains cas de longueur, et nous avions considéré cet accroissement comme le caractère de la greffe réelle et le seul indice d'une greffe complète. Dans les greffes hétéroplastiques, au contraire, nous avions constaté que le transplant était résorbé tôt ou tard, et n'arrivait jamais à constituer dans son nouveau milieu un organe stable et vivant comme un os normal. Dans les cas les plus favorables, il adhérait pendant un certain temps aux tissus périphériques, recevait de nouveaux vaisseaux, mais ne s'accroissait jamais. Et bientôt il subissait une résorption progressive qui le faisait disparaître complètement. Le plus souvent même, dans les greffes hétéroplastiques entre animaux d'espèces éloignées, le transplant s'enkystait, devenait gras et jaunâtre et disparaissait lentement, quand il n'était pas l'occasion d'un abcès qui l'entraînait au dehors.

Je n'ai rien à ajouter d'important à ce que j'ai avancé autrefois pour les greffes autoplastiques et homoplastiques ; c'est toujours là que je vois une ressource réelle pour la chirurgie, parce que, en greffant des portions d'os empruntées au sujet lui-même, ou à un autre individu de même espèce, nous pouvons espérer obtenir la persistance du transplant....

Mes expériences sur les greffes hétéroplastiques ayant été faites à une époque antérieure aux pansements actuels, je me suis demandé si, en pratiquant des opérations plus rigoureusement aseptiques, je n'obtien-

drais pas d'autres résultats, et j'ai fait il y a quelques mois, en vue de cette communication, de nouvelles expériences dont je vous demanderai la permission de vous exposer brièvement les résultats.

J'ai fait des transplantations entre mammifères et oiseaux, c'est-à-dire entre animaux relativement éloignés dans l'échelle zoologique : du lapin au poulet, et du poulet au lapin. J'en ai fait en même temps d'analogues entre animaux plus rapprochés, de mammifère à mammifère, du lapin au chat et du chat au lapin.

Toutes les greffes des mammifères (lapin et chat) au poulet ont échoué. On aurait cru cependant un moment au succès de la greffe : il n'y avait pas eu d'abcès apparent, et, à travers la peau, le transplant paraissait avoir notablement grandi. Mais à l'autopsie je trouvais le transplant mort, jaune et gras, entouré d'un kyste plus ou moins épais qu'on prenait, du vivant de l'animal, pour l'os lui-même augmenté de volume. Dans un cas (greffe de l'extrémité inférieure du cubitus de lapin), le transplant paraissait avoir adhéré et vécu pendant un certain temps et même s'être un peu allongé ; mais au moment de l'autopsie, quatre mois après, ce n'était déjà plus qu'un corps étranger, qu'un os mort.

Quelques transplantations ont réussi au contraire de poulet à lapin. Un fragment de radius de poulet, de 35 millimètres, mis à la place d'un fragment de même dimension pris sur le cubitus d'un lapin, était solidement adhérent par une de ses extrémités, vasculaire au moins dans sa plus grande partie, mais ne présentait nulle part de signe de croissance. Il avait la même épaisseur qu'au moment de la transplantation : pas de couches sous-périostiques nouvelles. En même temps, je transplantais, dans la crête et sous la peau du poulet, des fragments d'os pris dans d'autres régions du même animal, et je constatais, quelques mois après, le grossissement et une compacité plus grande du tissu osseux du transplant. On voit donc que sur cet animal, les greffes auto- et homoplastiques avaient été fécondes, tandis que les hétéroplastiques avaient complètement échoué. L'insuccès constant des greffes de lapin à poulet et le succès, d'une au moins, de nos greffes de poulet à lapin montrent qu'entre animaux aussi éloignés que le sont les oiseaux et les mammifères, la greffe se fait mieux de l'inférieur au supérieur que du supérieur à l'inférieur. D'autre part, en greffant des os de lapin sur le chat, j'ai obtenu l'adhérence solide des lambeaux osseux, et en particulier dans l'expérience suivante : Un lambeau de radius de lapin long de 26 millimètres, transplanté sur l'avant-bras d'un chat, à la place d'un fragment de radius de même dimension, était au bout de deux mois très adhérent, vasculaire, faisait corps avec les extrémités osseuses contiguës, mais n'avait pas augmenté de volume et ne présentait aucune néoformation à sa périphérie.

Ces résultats, bien qu'un peu plus favorables aux greffes hétéroplas-

tiques que ceux que j'avais obtenus autrefois, ne me paraissent pas concluants. Ils ne me donnent pas une grande confiance dans les greffes qu'on pourrait pratiquer de l'animal à l'homme, quoique les greffes paraissent devoir réussir surtout de l'inférieur au supérieur. Mais pour affirmer la persistance de la greffe, il faut un temps plus long que n'ont duré mes expériences. Cette réserve est d'autant plus nécessaire que, dans les transplants retrouvés adhérents et vivants, nous n'avons pu reconnaître (malgré la jeunesse des animaux auxquels ils étaient empruntés) aucun signe d'accroissement, ni aucun dépôt osseux sous-périostique. On voyait au contraire une vascularité plus grande qu'à l'état normal. Or, cette vascularité, sans formation osseuse sous-périostique, est un indice de résorption prochaine et non un signe de plus grande vitalité.

Mais ce qu'il y a de plus intéressant encore à constater, c'est le mode d'adhérence du transplant aux extrémités osseuses avec lesquelles il a été mis en contact. Dans la greffe de lapin à chat, celle qui a les apparences les meilleures au point de vue de la soudure osseuse, on voit que le transplant est fixé à ces extrémités par des expansions périostiques venant des bouts osseux contigus. Ces expansions qui commencent à s'ossifier coiffent les extrémités du transplant; au-dessous de lui on voit une gaine incomplète qui provient du ligament interosseux ou du périoste du cubitus, et qui lui forme comme une sorte de berceau. Totalement fournies par les tissus du sujet récepteur, ces expansions sont les véritables moyens d'union et de consolidation du transplant. Celui-ci ne sert que par sa résistance et son volume qui rétablissent momentanément la continuité du radius; mais il ne joue qu'un rôle passif dans lequel il sera remplacé bientôt par une tige osseuse nouvelle, formée par les tissus du sujet récepteur. Le transplant n'est en pareil cas qu'un soutien temporaire destiné à disparaître. Raréfié et remanié dans sa structure, il sera finalement remplacé par des tissus venant des bouts de l'os ancien. Cet os sera aussi reconstitué par ses propres matériaux. Quant aux os entiers transplantés d'un animal sur un autre, nous les avons toujours vus disparaître.

Tout nous fait croire qu'on pourrait obtenir les mêmes résultats sur l'homme en choisissant un animal très rapproché de lui, le singe par exemple; mais, d'après les expériences que nous venons de rapporter, rien ne nous permet d'espérer une greffe définitive et stable. On n'aurait probablement que des greffes incomplètes, toujours infécondes, comparables à ces greffes végétales pratiquées entre sujets d'espèces trop éloignées. Le scion adhère, vit, se développe même pendant un certain temps, mais ne fructifie pas, s'atrophie et meurt.

Aujourd'hui, avec des opérations rigoureusement aseptiques, on peut implanter dans les tissus de l'homme les substances les plus variées,

pourvu qu'elles ne contiennent pas de germes infectieux. On pourra donc introduire sans danger, pour la cure des pseudarthroses ou le comblement des déficits osseux, des fragments ou des chevilles d'os pris sur des animaux vivants ou morts. Le transplant, surtout s'il est petit et mince, comme une cheville destinée à fixer les fragments dans une pseudarthrose, sera assez rapidement résorbé, comme me l'ont prouvé des expériences faites dans ce but. Dans le tibia du lapin, du chat et du chien, j'ai implanté des séries de chevilles faites avec des os d'animaux différents et des os d'homme. En suivant le processus, nous avons vu ces chevilles adhérer et faire corps avec le tibia. Quelques jours après l'implantation, on pouvait retrouver les parois de la perforation médullisées, plus vasculaires; mais bientôt elles étaient le siège d'une néoformation osseuse qui englobait la cheville et la fixait. Quelquefois même la médullisation initiale paraissait manquer ou du moins faisait rapidement place à l'ossification engainante. On aurait pu croire à la réalité de la greffe et espérer sa fixité, tant la fusion entre le transplant et le sujet récepteur était complète. Mais si l'on attendait quelque temps, on voyait la cheville se médulliser secondairement, disparaître peu à peu, et être remplacée à mesure par une néoformation osseuse provenant du sujet récepteur. Bientôt on ne reconnaissait plus rien, et l'os perforé s'était reconstitué comme à l'état normal. Dans ce remaniement de sa structure, le transplant avait disparu et avait été remplacé par des proliférations venant de l'os ancien qui se reconstituait ainsi d'après son organisation normale et par ses propres matériaux.

C'est le même processus que dans les greffes plus volumineuses dont nous avons parlé plus haut. Le transplant adhère, se soude, fait en apparence pendant quelque temps partie intégrante de l'os récepteur, mais bientôt il est remanié dans sa structure, rongé par ses vaisseaux, et peu à peu remplacé par les expansions venues de l'os ancien. Il ne peut donc jouer qu'un rôle temporaire, mais ce rôle n'en sera pas moins utile au chirurgien dans certaines circonstances. Dans les pseudarthroses, le clou organique soutiendra assez longtemps les fragments avant sa résorption pour que les autres sources ostéogéniques aient pu pourvoir à la formation du cal. Il peut, en outre, exercer une action de présence et même favoriser la réossification des granulations qui ont résorbé les sels calcaires! Dans les réparations des pertes de substance comprenant toute l'épaisseur d'un os, le transplant rétablira la continuité de la tige osseuse et maintiendra sa solidité, jusqu'au moment où des coulées ossifiantes, dues aux proliférations des bouts de l'os ancien, l'auront remplacé.

La greffe osseuse aurait été pratiquée depuis longtemps, si l'on en croit certaines traditions répandues en Algérie et en Abyssinie; mais aucun fait scientifique ne le démontre. Des observations de greffes

massives ont été publiées récemment, mais l'opération a été suivie, comme dans nos propres observations publiées dans les *Archives de physiologie normale et pathologique* (de Brown-Séquard), de l'élimination partielle, plus ou moins complète, du transplant, ou bien le résultat a été publié après un trop court laps de temps pour qu'on en puisse apprécier la valeur définitive. Les greffes fragmentaires ne peuvent pas donner de résultat pratique ; nos expériences démontrent qu'elles se résorbent rapidement, lorsqu'elles sont implantées sur des tissus étrangers à l'ossification normale. Après une augmentation apparente due à l'épaississement et au durcissement des tissus périphériques, elles disparaissent sans laisser de traces. Dans les cas où l'on a pu leur attribuer une certaine efficacité, comme dans l'observation bien connue de Mac-Ewen (réfection de la diaphyse de l'humérus, chez un enfant, par de petits fragments semés dans l'intervalle des extrémités de l'os), elles ne peuvent agir qu'en réveillant les propriétés ostéogéniques dans le périoste et les tissus conjonctifs voisins. Cette action de présence nous paraît d'autant plus admissible qu'en semant de petits fragments dans une gaine périostique privée de son contenu osseux, on obtient une réossification plus abondante. Ces petits fragments, englobés dans les proliférations de la couche ostéogène normale, se médullisent bientôt et ne laissent aucune trace au bout de deux ou trois mois. L'os reproduit est seulement plus volumineux, plus inégal qu'après la simple résection sous-périostée. Nous voyons ainsi partout la résorption des transplants osseux, et le remaniement de leur structure jusqu'au moment où l'os a recouvré sa conformation typique.

Nos nouvelles expériences confirment donc celles que nous avons déjà fait connaître sur les conditions de la greffe osseuse et son application à la chirurgie. C'est surtout dans les greffes interhumaines, c'est-à-dire autoplastiques et homoplastiques, que nous pourrons trouver le moyen de réparer d'une manière permanente certains déficits osseux. Les transplantations interanimales, hétéroplastiques, ne nous promettent que des greffes incomplètes et temporaires. On pourra bien rétablir la continuité des os de l'homme par des fragments d'os empruntés au chien ou à d'autres animaux, mais rien ne nous permet d'espérer que le transplant puisse arriver à faire définitivement partie de l'organisme humain. Nous ne pouvons voir là qu'une ressource transitoire, qui aura sa valeur sans doute, mais qui ne réalisera pas les espérances conçues par quelques expérimentateurs, trop facilement séduits par le résultat immédiat de certaines transplantations interanimales. Des expériences à longue échéance pourront seules permettre de résoudre certaines questions que je dois laisser encore dans le doute....

Quand on transplante le périoste et l'os dans des régions éloignées, l'activité ostéogénique peut paraître un moment surexcitée, mais elle

s'épuise vite et fait place bientôt à une stérilité persistante. On ne peut attendre chez les animaux supérieurs une augmentation d'activité du transplant, comme chez les végétaux et les animaux sur lesquels Duhamel et Paul Bert avaient expérimenté. On ne peut surtout espérer des ossifications stables quand la transplantation se fait d'une espèce à une autre. La différence de milieu organique amène la stérilité de la greffe, et l'établissement d'une circulation commune entre le transplant et le sujet récepteur ne suffit pas à en assurer le succès[1]. »

En présence de la disparition progressive de ces transplants hétéroplastiques et de la difficulté de se procurer des transplants auto ou au moins homoplastiques, dans des conditions favorables à une greffe complète et persistante, il est bon de se demander quelles ressources on pourra tirer de l'implantation des corps métalliques, ou des corps organiques aseptiques et longs à être résorbés, comme l'ivoire, la dent d'hippopotame et autres substances analogues.

Gluck avait exposé, dans l'exposition annexée au Congrès, un squelette dont il avait remplacé plusieurs fragments et même des articulations entières par des segments d'ivoire modelés d'après la forme des os primitifs (articulation du poignet, tête du fémur, etc.), et il pensait qu'on pourrait pratiquer sur l'homme des opérations semblables et obtenir des articulations mobiles et persistantes en ivoire, cette substance à peu près incorruptible devant être indéfiniment tolérée.

Dans une des séances du Congrès, Kummel (de Hambourg) montra un malade sur lequel il avait remplacé l'extrémité supérieure du premier métacarpien par un fragment d'os assoupli par la décalcification et conservé dans l'éther iodoformé.

Il est difficile de dire encore quelles seront les conséquences définitives de ces ingénieuses tentatives; mais la tolérance de l'organisme pour des corps aseptiques, métalliques ou autres, doit encourager à faire de nouvelles expériences dans ce sens. Les corps durs, comme l'ivoire et même l'os mort, offriront plus de résistance à la résorption que les os vivants, *par cela même qu'ils ne se grefferont pas et qu'ils ne seront pas résorbés, comme les transplants osseux, par les vaisseaux qui se formeront dans leur substance.* Ils pourront plus longtemps jouer le rôle de support pour les organes vivants, ou de soutien pour les fragments osseux entre lesquels ils seront interposés. Rose et Gluck ont fixé le tibia par des chevilles d'ivoire introduites dans le canal médullaire : c'est ce que nous avons fait chez l'enfant dont nous avons plus haut cité l'observation. Plus les corps implantés seront difficiles à résorber, plus longtemps ils agiront comme stimulants de l'ossification dans les tissus voisins. La tolérance pour les armatures de platine dans les deux

1. *Revue de chirurgie*, février 1891. — De l'Ostéogénèse chirurgicale.

cas que nous avons mentionnés nous fait voir que cette *prothèse interne* est dès aujourd'hui applicable. Il y a une dizaine d'années déjà, Lériévant avait remplacé la phalangette du petit doigt par une phalange en platine construite par Claude Martin. Le corps étranger ne tarda pas à être éliminé, bien qu'il eût paru toléré pendant un certain temps. Aujourd'hui, avec une asepsie plus parfaite, on arriverait probablement à une plus grande tolérance; mais un organe mobile et exposé aux frottements éliminera tôt ou tard les substances étrangères implantées dans son tissu. Dans tous les cas, si l'on ne peut guère espérer remplacer définitivement des parties mobiles du squelette par des corps étrangers de même forme, on peut au moins demander au platine ou à l'ivoire des services temporaires, comme organes de soutien et excitants de l'ossification pour les os dans lesquels ils seront implantés. C'est l'idée qui nous a guidé dans les tentatives de ce genre que nous avons faites.

Quant aux implantations, dans la gaine périostique ou dans les cavités osseuses, de corps étrangers aseptiques mais résorbables, tels que les os décalcifiés, les faisceaux de catgut, nous n'avons rien à ajouter à ce que nous en avons dit dans le chapitre XXI. Ils ne peuvent agir qu'en stimulant la plasticité des tissus périphériques et en maintenant la forme de la région jusqu'au moment où les productions périostiques auront acquis assez de consistance. Ce sont des attelles temporaires, destinées à être résorbées peu à peu, mais qui n'agissent pas autrement, au point de vue de l'ostéogénèse, que les tampons de gaze iodoformée dont on aurait bourré la plaie.

§ VIII. — Des résections de l'articulation tibio-tarsienne et des différents os du tarse. — Amputation de jambe avec lambeau doublé du périoste calcanéen.

A. — NOUVEAUX DÉTAILS SUR LES RÉSULTATS ORTHOPÉDIQUES ET FONCTIONNELS DE L'ABLATION DE L'ASTRAGALE DANS LES CAS D'OSTÉO-ARTHRITE SUPPURÉE.

A cause de l'importance du sujet traité dans ce chapitre, nous compléterons les renseignements relatifs à l'état actuel de nos divers opérés. Nous donnerons ainsi plus de poids aux conclusions que nous avons déjà tirées.

Nous avons, du reste, une omission à réparer. Quand nous avons représenté nos divers réséqués dans les chapitres précédents, nous les avons montrés dans deux positions, toutes les fois qu'il était utile de faire apprécier l'étendue des mouvements. C'est la seule manière de donner par le dessin une démonstration de l'état fonctionnel. Nous reproduisons donc ici le pied d'un de nos anciens opérés que nous avons revu récemment (mars 1891) et que nous avions déjà figuré en flexion, appuyé sur sa plante, dans la station debout (fig. 410, p. 547). Nous le

figurons ici dans l'extension, de sorte qu'il est possible, en superposant les deux figures, de se rendre compte de l'excursion de ce mouvement volontaire. Ce malade est opéré depuis huit ans et se porte de mieux en mieux. Il a fait récemment des marches de 25 kilomètres ; ne boite pas ; peut courir sur une route unie, et, chose importante à constater, se trouve dans un état de santé florissant, malgré les symptômes de tuberculose pulmonaire qu'il présentait au moment où nous l'avons opéré.

Chez d'autres sujets, opérés vers la même époque, la mobilité antéro-postérieure est tantôt plus, tantôt moins étendue. Le pied se fléchit plus

Fig. 503 et 504. — *Pied auquel l'astragale a été enlevé le 18 juillet 1883*, pour une ostéo-arthrite tuberculeuse avec sequestre centrale de l'astragale. — Ce pied mis en présence du même organe dans la position debout (fig. 503) montre qu'il se fait dans la nouvelle articulation tibio-tarsienne une excursion de 40 degrés.

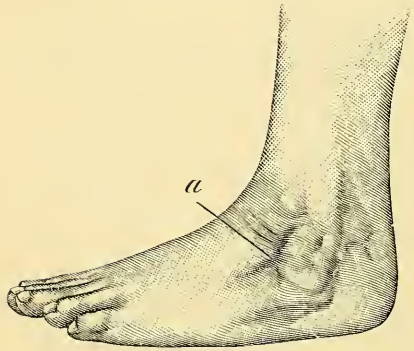

Fig. 503. — Pied reposant sur le sol.

Fig. 504. — Pied dans l'extension active sur la jambe.

complètement sur la jambe dans les cas où le traitement consécutif a été bien dirigé, en vue de prévenir l'équinisme qui tend naturellement à se produire. Des nouvelles récentes que nous avons eu de plusieurs de nos anciens réséqués nous indiquent un assouplissement progressif pour les uns, un état stationnaire pour les autres. Il n'y a jamais la moindre mobilité latérale, à cause de la présence des malléoles. C'est donc un ginglyme parfait qui se reconstitue ; et bien que la mobilité n'atteigne pas les limites normales (sauf peut-être sur deux de nos opérés dont nous ne parlons pas, parce que nous ne les avons pas examinés nous-même), elle atteint les limites utiles pour la marche sans claudication, et même pour la course, quoique ce dernier mouvement soit toujours gêné. Dans la marche normale, dans l'ascension et même

la descente d'un escalier, toute la mobilité physiologique n'est pas utilisée. — Nous avons retrouvé quatre de nos opérés avec une ankylose complète.

Comme exemple de guérison de tuberculeux profondément atteints et menacés par des lésions internes, nous citerons encore celui dont l'observation est rapportée (page 539, Obs. CIII) et sur le sort duquel nous étions inquiet depuis l'année dernière. Il est venu nous revoir le 20 mars 1891 avec le même état local que nous avons signalé (ankylose osseuse tibio-tarsienne) et sans aggravation de son état général. Les tubercules pulmonaires sont de plus en plus somnolents ; le pied opéré n'a jamais été le siège d'abcès, ni de poussées douloureuses pouvant faire craindre une récidive locale. C'est un malade que nous avions opéré en quelque sorte malgré nous[1]. Nous lui avions réséqué le coude un an auparavant, et nous lui avions proposé l'amputation de la jambe.

Nous avons revu un autre de nos opérés, réséqué[2] à la même époque et qui présentait à ce moment des lésions osseuses multiples. Il garda longtemps une fistule au niveau du cou-de-pied, ce qui ne l'empêchait pas de marcher cependant. Aujourd'hui tout est cicatrisé. Il est venu nous revoir en mars 1891, et nous a dit avoir fait quelques jours auparavant 50 kilomètres : 25 pour aller, 25 pour revenir, et avoir dansé dans l'intervalle de ces deux courses une bonne partie de la nuit. Il court sans peine et longtemps ; monte et descend les escaliers comme tout le monde.

Tous les opérés dont l'observatisn a été rapportée ou le pied figuré dans le chapitre XXII, vivent et se portent très bien. Parmi eux nous citerons celui dont le pied est représenté dans la figure 418, qui est devenu un intrépide marcheur ; il fait 6 ou 7 kilomètres à l'heure[3]. Parmi nos opérés plus récents, plusieurs ont pu, au bout de 18 mois, mener une vie très active ou exercer une profession pénible (conducteur d'omnibus, cultivateur, employé de magasin).

Un des meilleurs résultats orthopédiques et fonctionnels nous a été présenté par un jeune homme de 22 ans[4] auquel nous avions enlevé l'astragale le 9 octobre 1889, et qui est venu nous voir le 12 mars 1891, avec un pied d'une régularité parfaite comme forme, et des mouvements déjà très étendus (40 degrés). Il est toute la journée sur ses jambes,

1. Lognan, réséqué du coude en 1883, du cou-de-pied en 1884. — Lésions osseuses multiples ; hémoptysies. — Agé de 48 ans aujourd'hui.

2. Devillas, opéré en 1884. — Ablation de l'astragale et évidement de la mortaise.

3. Narboux, opéré en 1885. — Fistules multiples, fusées se prolongeant jusqu'au milieu de la jambe. — Ablation de l'astragale avec *résection modelante* de toute la mortaise, malléoles et plateau tibial. Induration des sommets, plus marquée à droite où, indépendamment de l'expiration prolongée, on perçoit quelques râles secs. — La néarthrose est toujours un peu raide, d'après ce que nous écrit l'opéré (juin 1891), mais il n'y a pas de soudure tibio-calcanéenne.

4. Robert, opéré en octobre 1889. — Ablation de l'astragale.

debout et en mouvement, pour servir le public dans le magasin où il est employé.

Il est inutile de multiplier ces faits pour démontrer que nos résultats sont absolument différents de ceux des anciennes résections tibio-tarsiennes. Non seulement le pied restauré est solide et jouit de mouvements dans l'articulation tibio-tarsienne, mais il a une forme tellement régulière, dans les cas où le traitement consécutif a été bien dirigé, qu'il est difficile de diagnostiquer, si l'on ne mesure pas la distance des malléoles au sol, la nature de l'opération qu'il a subie.

Parmi les cas intéressants au point de vue de la régénération du tibia et du rétablissement des fonctions du membre après la résection presque totale du tibia et l'ablation de l'astragale, nous avons cité l'observation d'une jeune fille, opérée en octobre 1889, et dont la guérison n'était pas complète au moment où nous mettions sous presse le chapitre XXII (page 408 et fig. 377 et 378). L'opérée quitta la clinique en juillet 1890 : le tibia était reproduit dans toute sa longueur et le pied, déjà solidement fixé, avait une forme et une direction naturelles. La malade marchait avec un appareil que nous lui recommandâmes de garder longtemps encore, parce qu'il y avait une très légère mobilité à la partie supérieure du tibia, entre l'os ancien et l'os nouveau. En saisissant avec les mains les deux portions de l'os, et en cherchant à les faire jouer l'une sur l'autre, on constatait un peu de flexibilité au niveau du point où ces deux portions se réunissaient. C'était à peine appréciable sans doute, mais suffisant pour faire craindre une inflexion progressive et l'arrêt dans le travail ossifiant, si on laissait marcher la malade sans tuteur. Le pied posait à plat sur le sol ; il n'y avait ni varus, ni valgus, ni déformation sensible dans la plante, sauf un peu de pied creux, comme après toutes les ablations de l'astragale. La figure 505 nous donne l'aspect du membre à cette époque.

Nous avons eu des nouvelles récentes de la malade et voici son état au 28 mars 1891, 17 mois après l'opération[1]. La reconstitution du tibia est complète ; l'os nouveau a à peu près le volume du tibia du côté sain. Il a seulement une surface plus inégale. La malléole interne est bien dessinée. Une nouvelle articulation tibio-tarsienne s'est rétablie, et le calcanéum emboîté entre les malléoles est mobile dans la nouvelle mortaise. Les mouvements de flexion et d'extension, les seuls possibles, représentent en amplitude le tiers au moins des mouvements normaux. La malade a eu cet hiver un abcès qui s'est fait jour sur la face externe du membre par trois ouvertures, le long du péroné : une petite parcelle séquestrale a été éliminée récemment. La malade peut marcher sans

1. Cette malade, qui habite l'Ardèche, a été examinée ce jour-là par mon frère, le docteur Ollier (de Vals), qui m'a transmis ces différents détails sur la forme et le fonctionnement du pied.

appareil, mais elle porte toujours son tuteur lorsqu'elle fait des marches un peu longues. Elle fait ainsi sans peine jusqu'à 3 kilomètres. Le membre est raccourci de 35 millimètres. Il y a à peine un peu de

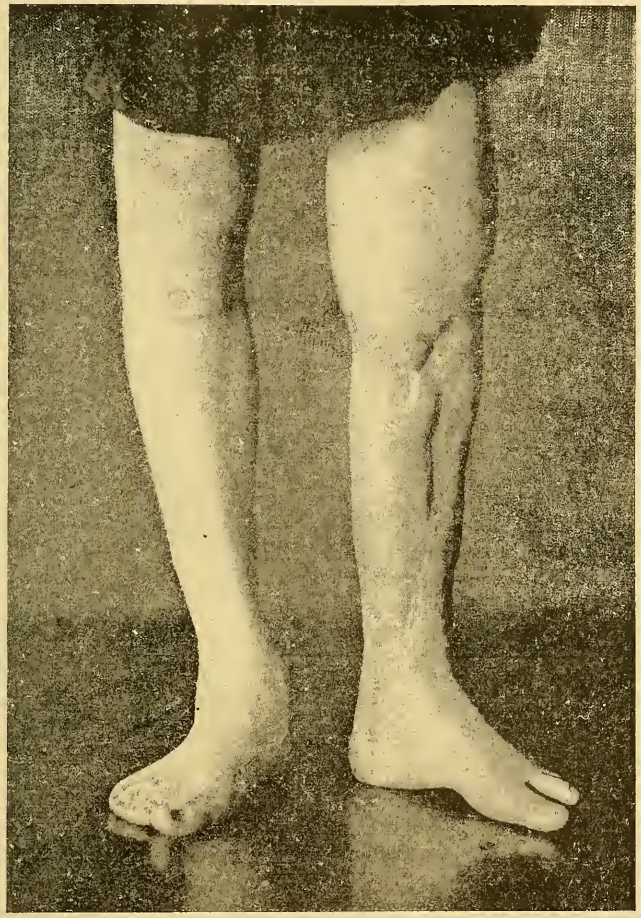

Fig 505. — *Forme du membre après l'ablation de l'astragale et la résection de presque toute la diaphyse et de l'épiphyse inférieure du tibia sur toute leur épaisseur et sur une hauteur de 28 centimètres. — Résection d'une partie de la malléole péronière pour prévenir le varus.* — Le pied est solide et dans une bonne direction. La malléole reproduite complète l'emboîtement du calcanéum et empêche le pied de tourner en dedans — *Photographie prise neuf mois après l'opération.*

claudication; la démarche est même très régulière, quand elle se fait à pas lents et mesurés.

Un tuteur, en pareil cas, est toujours utile pendant deux ou trois ans

pour soutenir le membre, et plus longtemps même chez les enfants, pour prévenir les déviations dues au défaut de parallélisme dans l'accroissement des deux os de la jambe. C'est alors qu'il peut être utile d'exciser le cartilage de conjugaison du péroné. La croissance étant à peu près achevée, nous n'aurons pas besoin de recourir à cette chondrectomie orthopédique; nous avions du reste, au moment de l'opération, enlevé par excision modelante la portion épiphysaire de la malléole, sans toucher au cartilage de conjugaison. La malade a 18 ans aujourd'hui.

Nous avons eu récemment des nouvelles des autres opérés que nous avons cités dans le chapitre XXII : leur guérison se maintient et, comme nous l'avons dit plus haut, l'état de plusieurs d'entre eux s'est encore amélioré. Le sujet de l'observation CVI (p. 551), qui avait quitté l'Hôtel-Dieu en février 1890, avec une fistule indolente, reste de l'abrasion d'un foyer de récidive, a vu la cicatrisation s'effectuer un mois plus tard, à la suite de l'expulsion d'une parcelle séquestrale. Le pied a complètement repris sa force et sa mobilité. Un autre, celui qui est représenté fig. 419, page 555, a eu l'an passé un point de récidive sous la malléole externe. Une incision a mis à nu un petit foyer tuberculeux qui a été abrasé. Le sujet va bien depuis lors et peut faire aujourd'hui des marches de 7 ou 8 kilomètres sans chaussure spéciale. Nous attribuons cette récidive à l'ablation un peu trop hâtive des drains perforants. C'est à la même cause que nous rapportons la persistance des douleurs profondes, chez une jeune fille à qui nous avons enlevé l'astragale, il y a 15 mois, et qui, quoique cicatrisée depuis un an, ne peut marcher qu'avec peine. Aussi recommandons-nous, lorsqu'il s'agit de lésions osseuses anciennes et mal limitées, de laisser longtemps à demeure les drains qui traversent la cavité astragalienne *par les quatre incisions que nous avons décrites*, pour ne les enlever que lorsqu'il ne sort plus de pus, et lorsque les tissus voisins sont souples, absolument indolents et parfaitement mis au net par la disparition de toute tuméfaction. C'est la seule manière d'obtenir une détersion complète des tissus suspects qu'on a voulu conserver dans un intérêt orthopédique.

B. — DÉTAILS COMPLÉMENTAIRES SUR LES DIFFÉRENTES TARSECTOMIES ET L'AMPUTATION SUS-MALLÉOLAIRE AVEC LAMBEAU TALONNIER.

Relativement à nos opérés de tarsectomies diverses, nous ne pouvons que confirmer les détails que nous en avons donnés dans les différentes observations, en ajoutant cependant que, si l'état fonctionnel est resté le même pour plusieurs opérés, il s'est sensiblement amélioré pour d'autres, depuis le moment où les observations avaient été recueillies.

Nos opérés de tarsectomie antérieure totale n'ont pas été revus, le

résultat annoncé nous paraissant assez démonstratif. Mais les sujets auxquels nous avions pratiqué la tarsectomie postérieure totale, présentant plus d'intérêt à cause des divergences qui existent encore dans l'opinion des chirurgiens sur la valeur relative de l'amputation et des résections de l'arrière-pied, nous avons cherché à nous procurer de nouveaux renseignements.

La jeune fille[1] opérée en 1882 et 1883, dont l'observation, accompagnée de plusieurs figures, est rapportée aux pages 661 et 664, et qui avait présenté à divers moments quelques symptômes de tuberculose pulmonaire au début, va toujours aussi bien localement. On peut même dire que son état s'est encore amélioré, puisqu'elle a pu faire, en septembre 1890, une marche de 30 kilomètres. Elle peut courir, dit-elle, pendant une dizaine de minutes, et continue toujours son métier de servante à la campagne, ce qui nécessite une vie très active. Il lui est toujours impossible de se soulever et même de se tenir sur la pointe du pied opéré, le pied sain en l'air. Sa santé générale est excellente aujourd'hui, nous dit-elle, dans une lettre écrite dans les premiers jours de janvier 1891, c'est-à-dire huit ans après l'opération.

Notre plus ancien opéré[2], dont le pied s'était cicatrisé en léger équinisme, et qui avait été atteint d'une pleurésie tuberculeuse avec hémoptysie deux ans après l'opération, va très bien aujourd'hui. Il est voyageur de commerce et peut faire des marches de 20 kilomètres (28 mai 1891). Il ne porte aucun appareil, si ce n'est un talon un peu plus élevé du côté opéré.

Nos autres opérés de tarsectomie postérieure nous ont envoyé de nouveaux renseignements sur leur état actuel, mais comme il n'y a pas de changement notable relativement à leur dernier bulletin, nous nous bornons à signaler la persistance de la guérison, ce qui confirme de plus en plus ce que nous avons dit sur la stabilité des résultats quand les opérations ont été faites dans des conditions rationnelles.

Nous avons, à propos des tarsectomies totales, fait valoir les raisons qui, dans quelques cas, plaidaient en leur faveur et devaient les faire préférer aux opérations restreintes auxquelles on est porté à se borner par un sentiment d'économie qu'il ne faut pas pousser trop loin. La reconstitution des talons saillants, dont nous avons donné plusieurs exemples à propos de la postéro-tarsectomie totale, devait nous rassurer pour les jeunes sujets, à périoste plastique, surtout quand on pourrait conserver la coque osseuse du plateau calcanéen ou des tubérosités pos-

1. A. Gardon, âgée de 26 ans aujourd'hui, a subi deux opérations dans l'espace de cinq mois et demi (le 4 sept. 1882, ablation du calcanéum par M. Vincent; le 23 février 1883, ablation de l'astragale à la Clinique. — L'Observation CXIII, p. 661, suit cette malade jusqu'au mois d'avril 1889.

2. Bonvin, opéré en 1882, à l'âge de 23 ans. — Ablation astragalo-calcanéenne dans la même séance (note de la page 661).

térieures. Nous avons cité un malade de M. Poncet, qui, à la suite de cette opération, exécutée en plusieurs temps plus ou moins éloignés, était à même de faire des marches de 4 à 5 kilomètres. Nous avons pu revoir récemment ce sujet et nous avons constaté que son état s'était encore considérablement amélioré. A l'aide d'une simple bottine en cuir, qui fixe solidement le pied et la jambe, il marche commodément et a pu un jour faire, sans trop de fatigue, une course forcée de 18 kilomètres. La guérison se maintient depuis deux ans et l'état général est excellent.

M. Gross (de Nancy) vient de présenter au Congrès de chirurgie (3 avril 1891) un autre exemple de tarsectomie totale, remarquable par la forme régulière du pied et la saillie du talon ; la coque osseuse de la partie postérieure du calcanéum avait pu être conservée. Le malade, qui avait eu antérieurement des lésions osseuses à l'autre pied et subi une résection tibio-tarsienne, s'appuyait déjà solidement sur le pied tarsectomisé.

Nous donnons ces faits comme de nouveaux arguments en faveur de la tarsectomie totale qui trouvera son indication dans les conditions que nous avons longuement exposées dans les chapitre XXIII.

A propos des amputations sus-malléolaires avec lambeau talonnier et conservation du périoste calcanéen, nous pouvons compléter l'observation du malade dont la jambe est figurée à la page 701 (fig. 465). Ce sujet, très bien portant aujourd'hui, sous le rapport de ses lésions pulmonaires, qui étaient très graves au moment où nous l'avons opéré (décembre 1889), nous écrit, à la date du 21 février 1891, qu'il marche de mieux en mieux, fait chaque jour régulièrement 2 ou 3 kilomètres, mais qu'il en ferait 10 au besoin. Son nouveau talon, dit-il, est indolent et solide, et il est parfaitement habitué à sa chaussure, simple soulier rond à talon élevé. Nous ne pouvons pas donner, *de visu*, de renseignements sur la forme et la structure de son moignon.

§ IX. — Résections de la tête et du tronc.

A. — OSTÉOPLASTIE ET RÉSECTION TEMPORAIRE DU CRANE. — AUTOPSIE D'UN SUJET MORT APRÈS DES TRÉPANATIONS MULTIPLES PRATIQUÉES A DIVERS INTERVALLES CONTRE L'ÉPILEPSSE.

L'idée que nous avons émise, depuis longues années, de boucher les pertes de substance du crâne avec un lambeau osseux laissé adhérent au reste de l'organisme par un pont de périoste ou de parties molles, a été reprise dans ces derniers temps de divers côtés, en Allemagne d'abord et plus récemment en France[1]. Nous avons dit (chap. XXVI)

1. Au dernier Congrès français de chirurgie, il a été plusieurs fois question du découpage de lambeaux crâniens, destinés à être réintégrés à leur place primitive, pour rétablir la conti-

que, malgré l'ancienneté de cette idée, nous n'avions pas eu encore l'occasion de l'appliquer, tant nous redoutions d'aller contre le but le plus fréquent de la trépanation (en dehors des fractures récentes), qui est de déterminer la décompression cérébrale. Nous avons préféré jusqu'ici les trépanations multiples, et lorsqu'il fallait sur un point faire une grande perte de substance, nous avons recommandé la *trépanation en feuille de trèfle*, qui donne beaucoup de jour et fournit de meilleures conditions pour la réparation du crâne que les pertes de substance circulaires. C'est pour cela que nous conseillons en pareil cas les couronnes de 2 à 3 centimètres de diamètre, de 35 millimètres au maximum. Nous ne reviendrons pas sur la réapplication des rondelles osseuses; nous n'avons rien à ajouter à la critique que nous en avons déjà faite. Nous apporterons seulement une autopsie intéressante à un double titre : au point de vue de la réparation des os du crâne et au point de vue du traitement de l'épilepsie.

Le sujet de l'observation CVII (p. 761), que nous avions débarrassé d'attaques épileptifomes, accompagnées de stupeur persistante et de la paralysie des quatre membres, par la seule incision de la peau et de la dure-mère au niveau du vide laissé par les couronnes de trépan, s'est parfaitement porté jusqu'au 17 avril 1891. Il n'avait pas eu la moindre crise, ni la moindre menace de crise depuis le 29 décembre 1890. Nous le revîmes le 13 avril, à sa sortie de l'asile des convalescents, et il nous confirma le bien-être qu'il éprouvait depuis l'opération. Nous l'engageâmes à entrer à l'Hôtel-Dieu, où nous tenions à l'observer encore; mais, au lieu de suivre notre conseil, il resta pendant quatre jours à Lyon, pour donner libre carrière à des habitudes d'ivrognerie qu'il avait contractées depuis quelque temps, et se livrer peut-être à toutes sortes d'excès. Quoi qu'il en soit, il rentra à la clinique le 18 avril, en proie à des crises très rapprochées, presque subintrantes, différant peu de celles des précédentes attaques. Dès le lendemain, nous lui pratiquons l'opération qui avait eu un si heureux résultat quatre mois auparavant; nous incisons la peau et tous les tissus mous jusqu'au cerveau au niveau des dernières couronnes de trépan, et, au lieu de réunir, nous interposons entre les lèvres de la plaie un bourdonnet de gaze iodoformée.

Cette opération n'eut aucun résultat; les crises continuèrent, la stupeur ne fut pas modifiée, la parole resta toujours aussi embarrassée. — A la suite de l'opération : sueurs abondantes; temp. 39; paralysie

nuité de la voûte osseuse. Comme en Allemagne on a semblé ne pas se douter de l'origine de cette idée qui n'est qu'une application de *l'Ostéoplastie directe* dont nous avons, depuis 1861, établi le principe physiologique et indiqué les applications d'une manière générale. Pour ce qui est de l'application aux pertes de substance du crâne, nous disions en 1867 (*Traité expérimental et clinique de la Régénération des os*, t. II, p. 442) : « Si l'on veut boucher l'ouverture du crâne, il faut, non pas replacer la rondelle, mais détacher un morceau d'os qu'on laissera adhérer par un pont de périoste ou par des parties molles plus épaisses. »

progressive de tout le côté gauche. — Le 21 avril, on panse la plaie, qu'on trouve en parfait état. — La mort survient le 22 avril.

Du côté du crâne, nous avons constaté que les couronnes (abstraction faite des dernières) étaient comblées au centre par une membrane fibreuse tendue, résistante, due à l'accolement du péricrâne et de la dure-mère, et à la périphérie par une zone osseuse, mamelonnée et d'épaisseur décroissante, allant en s'amincissant du bord de la perforation au centre. Deux couronnes seulement, placées à côté l'une de l'autre et séparées par un pont large d'un centimètre environ, qu'on avait fait sauter avec le ciseau, sont de nouveau séparées par une lame osseuse, transparente, sans diploé; mais le centre de ces couronnes est resté fibreux, sans noyaux osseux disséminés.

On constate une congestion très marquée de la dure-mère à la base du cerveau, et particulièrement dans les fosses moyennes et vers la moitié antérieure du trou rachidien. Le cerveau ayant été enlevé avec la voûte du crâne, on trouve des adhérences à droite au niveau des différentes trépanations, des dernières surtout; et de plus, à gauche, là où l'on n'avait pas trépané, on découvre une adhérence correspondant au lobe paracentral. A ce niveau, épaississement de la pie-mère sur une étendue de 2 à 3 centimètres sur 12 millimètres environ. La dure-mère de la convexité est congestionnée, mais moins que celle de la base. Toute la surface cérébrale l'est également. On ne trouve aucune lésion macroscopique en dehors de la congestion; pas de tumeur appréciable ni à la base, ni à la convexité, ni dans les ventricules.

Cette autopsie, encore incomplète, ne nous a rien appris sur la cause productrice de l'épilepsie. Il n'y avait que de la congestion et, sur quelques points, les lésions de la méningo-encéphalite. Ces accidents avaient été déterminés par l'alcoolisme. Nous ne pouvons expliquer l'action de la trépanation dans les opérations antérieures que par la détente amenée par la perforation du crâne et la diminution consécutive de la pression cérébrale.

La théorie de la diminution de la pression cérébrale est, dans l'état actuel de la science, la seule acceptable pour expliquer l'amélioration qu'éprouvent les trépanés. C'est donc encore une question très obscure, et, dans la thérapeutique de l'épilepsie, nous marchons toujours en plein empirisme.

B. — RÉSULTATS ÉLOIGNÉS DE LA RHINOPLASTIE AVEC SUPPORTS OSSEUX DÉPLACÉS DANS LE BUT DE SOUTENIR LE NEZ. — OBSERVATION D'UN SUJET OPÉRÉ DEPUIS DIX ANS.

Nous terminerons ce chapitre par la reproduction d'une photographie qui permettra de juger ce que deviennent, au bout de dix ans, les nez restaurés au moyen de l'ostéoplastie. Pour faire bien apprécier les rétrac-

tions secondaires et l'atrophie des tissus déplacés et implantés dans les régions qui ne leur étaient pas destinées, nous mettons en présence le résultat de l'opération au bout de cinq mois et le résultat éloigné, au bout de dix ans.

Le nez s'est considérablement modifié; il est plus relevé; mais son dos est toujours aussi saillant dans ses deux tiers supérieurs et ses orifices sont aussi perméables que dans les premiers temps. Le sujet n'éprouve aucune gêne pour respirer, pour se moucher; il sent les odeurs, et il n'a jamais eu besoin de support intérieur pour maintenir l'ouverture des narines.

Comme forme et comme saillie, ce nez est tel que nous l'avons vu il y a trois ans. Il est donc probable qu'il restera dans cet état pendant toute la vie (le sujet a 32 ans aujourd'hui). Il s'est opéré cependant un changement dans sa structure intime : il y a trois ans, nous avions retrouvé encore une aiguille osseuse et de petits noyaux osseux, résultant des différentes transplantations faites entre les deux plans de lambeaux, le long du dos du nez en 1882. Au moment où nous avons retrouvé notre opéré (mars 1891), on ne distinguait plus rien. La résorption s'était emparée de ces noyaux osseux qui n'avaient pu jamais, du reste, jouer le rôle de soutien. Sans utilité physiologique, ils ne pouvaient indéfiniment résister à la résorption par les tissus voisins, d'après cette loi de physiologie générale qu'un organe inutile est destiné à s'atrophier et à disparaître peu à peu. Les os hétérotopiques qu'on fait développer sous la peau dans les expériences sur les animaux, de même que les os entiers et les fragments d'os qu'on transplante dans les mêmes régions, disparaissent après avoir résisté pendant un temps plus ou moins long à cette régression fatale.

L'arc osseux que nous avions déplacé de haut en bas pour soutenir les ailes du nez n'a pas été résorbé ; on le sent toujours. mais il s'est relevé. Il est remonté vers la racine du nez par la rétraction des tissus mous qui s'insèrent sur lui et qui obéissent, de leur côté, à la rétraction progressive vers leur base d'implantation, tant qu'ils ne sont pas arrêtés dans ce mouvement par un point d'appui fixe. Il aurait fallu, dans l'espèce, que cet arc osseux pût être soudé latéralement par ses extrémités à l'ouverture osseuse des fosses nasales, mais il était terminé par une portion cartilagineuse qui ne pouvait contracter des adhérences solides ni fournir la matière d'un cal osseux.

Nous tenions beaucoup à pouvoir faire constater ce résultat éloigné d'une rhinoplastie avec lambeaux osseux, et nous avons retrouvé à temps notre opéré pour fournir cette démonstration. Si les supports métalliques réalisent les espérances qu'il nous paraît légitime de concevoir à leur sujet, nous aurons en eux un auxiliaire très utile pour les lambeaux ostéo-cartilagineux incomplètement fixés au milieu des parties

molles; mais nous ne savons pas encore jusqu'où ira la tolérance des tissus vivants pour les supports métalliques et nous ne pouvons dire aujourd'hui ce qu'ils seront devenus dans dix ans. Tout nous indique cependant qu'ils pourront être très longtemps tolérés, lorsqu'ils ne seront pas recouverts et surtout bordés par des tissus cicatriciels. Ils seront

Fig. 506, 507, 508. — Ces trois figures se rapportent au même sujet: la première le représente avant l'opération, la seconde cinq mois après, et la troisième au bout de dix ans. Malgré les changements effectués dans la forme de l'organe par la rétraction des tissus et l'élévation du support osseux, les narines sont très perméables et le passage de l'air n'éprouve aucune gêne.

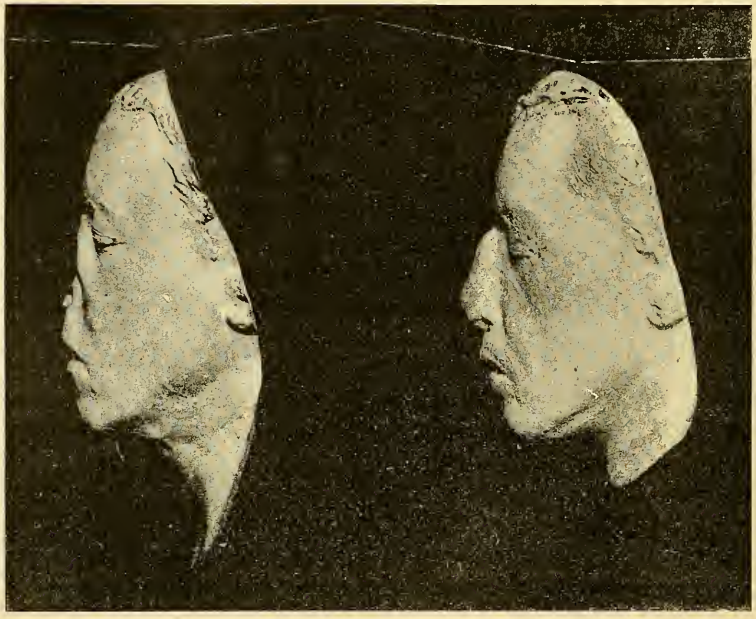

Fig. 506. Fig. 507.

particulièrement utiles dans les cas où ils n'auront qu'à relever et à soutenir le dos du nez[1], le rebord des ailes et le lobule ayant conservé leur souplesse. Un de nos opérés, auquel nous avons dû faire des narines et un lobule de toutes pièces, éprouve un rétrécissement progressif

1. Parmi les opérés de rhinoplastie sur support métallique, actuellement vivants, le plus ancien est celui de M. Poncet dont nous avons déjà parlé (page 828). C'était un cas particulièrement favorable, car les ailes et le lobule étaient sains, et la charpente de platine ne soutenait que le dos du nez. M. Poncet, qui a bien voulu rechercher sa malade, nous en a donné (31 mai 1891) les meilleures nouvelles. La forme et la saillie du nez sont parfaitement conservées; la perméabilité des fosses nasales est complète; aucune fonction n'est gênée. Quand la malade se mouche fort, elle ramène un peu de sang. Il y a de temps en temps un peu d'odeur, comme si un petit point osseux se cariait.

de l'ouverture inférieure du nez. La rétraction cicatricielle s'exerce malgré la résistance de la charpente métallique. Le passage de l'air est de plus en plus difficile à cause de la formation du tissu inodulaire dans l'intérieur des fosses nasales. Les œillets que nous avions appliqués pour maintenir l'ouverture des narines (p. 828) ont été expulsés par le resserrement progressif de ce tissu, et nous allons être obligé de



Fig. 508

faire modifier complètement la base et les ouvertures de la charpente. Le dos et les parties latérales du nez ont conservé leur forme régulière.

C. — RÉSULTATS DE QUELQUES RÉSECTIONS DES OS DE LA TÊTE ET DU TRONC CONSTATÉS RÉCEMMENT.

Nous venons de revoir (2 juin 1891) la jeune fille que nous avons opérée d'une ankylose osseuse unilatérale de la mâchoire en novembre 1890, à laquelle nous avons dû faire une large excision pour prévenir le retour de l'ankylose et qui avait présenté une légère paralysie du facial à la suite du tiraillement de ce nerf. Les mouvements sont aujour-

d'hui complètement rétablis. Depuis trois mois, elle n'a fait aucun exercice pour augmenter l'écartement des mâchoires, mais cet écartement est le même (3 centimètres entre les rebords dentaires) et les mouvements s'exécutent avec la plus grande souplesse. Du côté opéré, on sent toujours, au-devant de l'oreille, un espace rempli par des tissus souples à la place du condyle. La paralysie de la branche temporo-faciale a complètement disparu ; les paupières arrivent sans aucune peine au contact.

Nous avons fait récemment une résection de presque tout le corps du maxillaire inférieur pour une tumeur polycystique à évolution lente (kystes multiples à épithélium cylindrique), et, grâce à la souplesse des tissus, nous avons pu faire l'ablation de cette masse, relativement volumineuse, sans aucune incision à la peau. Après l'opération, M. Cl. Martin a appliqué et vissé sur les branches montantes un maxillaire en caoutchouc durci, et, grâce à la régularité des lavages, toute cause d'infection a été prévenue. Le fait est trop récent pour que nous puissions lui accorder quelque valeur au point de vue des questions que soulève encore la prothèse immédiate ; il n'a qu'un intérêt opératoire en ce qu'il rentre dans les cas où l'on peut enlever de grandes parties du maxillaire sans diviser la peau. Au point de vue esthétique, nous recommanderons donc, toutes les fois que la tumeur sera capsulée et facilement isolable des parties molles, de s'abstenir des incisions extérieures qui sont indispensables, pour bien voir ce qu'on fait, lorsqu'on a à disséquer des néoplasmes envahissants ; le résultat orthopédique de la prothèse immédiate en sera encore amélioré.

En nous occupant des résections de l'omoplate, nous recommandions l'ablation totale de l'os dans les ostéites aiguës avec invasion par le pus de l'articulation scapulo-humérale, et nous annoncions que, indépendamment de l'arrêt des accidents infectieux, on aurait un résultat fonctionnel bien supérieur à celui de la soudure scapulo-humérale. M. Jaboulay a pratiqué cette opération, le 24 mars dernier, sur un jeune homme de seize ans, au seizième jour de l'ostéite, au milieu des symptômes généraux les plus graves. L'opération, faite par la méthode sous-périostée et par le procédé que nous avons donné, a eu les suites les plus heureuses. La température s'est maintenue élevée pendant une dizaine de jours, ce qui s'explique par l'intensité de l'infection ; mais la reconstitution de l'os est devenue bientôt appréciable dans ses parties essentielles. Le pourtour cartilagineux avait été conservé ; mais toutes les saillies péri-articulaires (acromion, apophyse coracoïde), soigneusement dénudées de leur périoste au moyen de la rugine, avaient été enlevées. Nous avons revu le malade le 6 juin, soixante-quinze jours après l'opération, et nous avons constaté la reconstitution de l'aile du scapulum, de l'acromion et de l'apophyse coracoïde. La hauteur de l'os nou-

veau est de 13 centimètres; celle de l'os sain du côté opposé, de 18. On ne peut pas se rendre compte de l'état du col et de la cavité glénoïde; mais l'humérus est bien fixe; le malade jouit de tous ses mouvements et soulève le bras presque jusqu'à l'horizontale. La tête humérale est maintenue entre l'apophyse coracoïde en dedans et l'acromion en haut. Cette dernière apophyse est aussi large que la normale à son extrémité libre; elle a une longueur de 5 centimètres, et se perd ensuite dans les tissus fibreux, encore mobile sur le corps de l'omoplate. La clavicule est portée en arrière et l'épaule abaissée dans son ensemble.

Quelque récent que soit ce fait, il a un grand intérêt au point de vue de la reconstitution de l'omoplate chez l'homme, et vient confirmer pleinement ce que nous avons dit de cette opération dans le chapitre XXX[1].

§ X. — De la statistique actuelle des résections. — Suppression presque complète de la mortalité opératoire pour la plupart d'entre elles. — Conclusion.

La gravité opératoire des résections est tellement diminuée aujourd'hui que les anciennes statistiques n'ont qu'un intérêt historique et ne peuvent plus guère servir qu'indirectement à la détermination des indications de ces opérations. Avec l'antisepsie, les résections des grandes articulations des membres, faites dans les conditions que nous avons spécifiées, n'ont pour ainsi dire plus de mortalité opératoire par elles-mêmes, à l'exception de celle de la hanche, qui reste toujours plus grave d'une manière générale.

Depuis l'impression des chapitres où nous avons arrêté nos statistiques des diverses résections[2], nous avons pratiqué 12 résections de l'épaule, 31 du coude, 15 du poignet, 16 du genou, 5 du cou-de-pied, en tout 69 résections sans mortalité opératoire. Nos résections de la hanche, au nombre de 14, nous ont donné deux morts plus ou moins tardives et une mort rapide. Un enfant de huit ans, opéré dans un état d'affaiblis-

1. Un beau cas de reproduction de l'omoplate, que nous avons oublié de citer dans le chapitre XXX, a été obtenu après l'extirpation totale pour une ostéite aiguë, par Ceci, de Gênes (*Società chirurgica italiana*. Roma, 1886).

2. Chap. XI. Résection de l'épaule (1887). — Chap. XIII. Résection du coude (1887). — Chap. XV. Résection du poignet (1887). — Chap. XVIII. Résection de la hanche (1889). — Chap. XX. Résection du genou (1889). — Chap. XII. Résection tibio-tarsienne (1890). — Les 93 résections que nous avons faites depuis la publication de ces divers chapitres jusqu'au 1er juillet 1891, portent à 539 le nombre total de nos résections typiques, totales ou semi-articulaires des six grandes articulations des membres. Elles se répartissent ainsi :

Épaule	42
Coude	201
Poignet	58
Hanche	62
Genou	82
Cou-de-pied	94

sement et d'amaigrissement avancés, n'a pu se relever et a succombé trois semaines après l'opération; un autre, réséqué aussi dans de mauvaises conditions, est mort trois mois et demi après, suppurant toujours; un autre enfin, opéré en pleine septicémie aiguë, a succombé deux jours après, sans que l'état infectieux ait été modifié par l'opération.

Nous avons fait souvent remarquer qu'il n'y avait rien de si trompeur que les statistiques brutes et qu'il fallait les examiner de près pour en faire sortir la vérité. Nous nous dispenserons ici de ce travail qu'il nous paraît inutile de refaire, parce que nous l'avons fait longuement dans le tome Ier (chapitre X) pour l'ensemble des résections, et plus tard pour les résections en particulier, dans les différents chapitres qui leur sont consacrés.

La revue de nos anciens opérés que nous venons de passer dans ce chapitre complémentaire, nous a montré d'une manière saisissante l'efficacité de la résection dans les ostéo-arthrites tuberculeuses; et nous avons été heureux de retrouver vivants et bien portants des réséqués que nous avions opérés depuis dix ans, vingt ans et plus, et en particulier un certain nombre de sujets manifestement tuberculeux qui avaient refusé de se laisser amputer, et que nous avions réséqués, pour ainsi dire, malgré nous. Nous avons assez souvent insisté sur la gravité de certaines formes de tuberculose, sur la fatalité qui pèse sur beaucoup d'entre elles, sur la manière différente dont se comporte le germe tuberculeux chez les divers sujets, pour ne jamais oublier de nous mettre en garde contre les illusions que peut engendrer une observation rapide et superficielle. C'est avec la conviction la plus entière que nous parlons aujourd'hui de la grande quantité de vie que les résections articulaires ont apportée à l'ensemble de nos opérés. Pour partager cette conviction, il n'y a qu'à consulter et à commenter les observations que nous avons publiées. Il faut donc réagir contre ce pessimisme exagéré qu'ont montré dans ces dernières années plusieurs chirurgiens des plus éminents, à l'égard des opérations, et surtout des opérations conservatrices, chez les tuberculeux. Nous devons d'abord faire remarquer qu'il ne faut pas confondre les tuberculeux avec les phtisiques. Nous ne doutons pas que toutes les fois qu'on se mettra dans les conditions où nous nous sommes placé, on n'obtienne des résultats analogues aux nôtres. Quand on voit cependant ces résultats si différents de ceux que paraissent avoir obtenus jusqu'ici d'autres chirurgiens, on doit se demander si nous avons observé les mêmes cas, compris les indications de la même manière, ou si la tuberculose est la même partout. La lecture des observations que nous avons publiées permettra au lecteur de se prononcer sur les deux premières questions; quant à la troisième, voici ce que nous devons faire remarquer :

La tuberculose est plus grave dans certains milieux, dans la popula-

tion des villes, et surtout dans la population ouvrière qui vit dans des espaces mal aérés, encombrés, et dans les conditions hygiéniques les plus propres à favoriser l'infection générale. La tuberculose reste alors rarement localisée à un organe, à un système ; elle a de la tendance à infecter tout l'organisme. Pour cette catégorie de malades, les complications viscérales sont plus fréquentes, soit avant, soit après l'opération, et la phthisie pulmonaire fait de plus grands ravages. Il en est autrement à la campagne, chez les paysans qui passent toute la journée dans les champs, et surtout parmi les populations des montagnes. La moitié au moins des malades que nous avons opérés à l'Hôtel-Dieu de Lyon rentrent dans cette dernière catégorie, et nous pensons que cette circonstance a été pour une part importante dans la persistance des guérisons que nous avons constatées. Vivant au grand air, ces réséqués ont échappé à la tuberculose pulmonaire qui les attendait dans l'atelier ou la chambre étroite qui leur auraient été destinés dans une grande ville.

De notre dernière série de résections, nous tirerons seulement cette conclusion que l'absence de mortalité opératoire, chez des sujets qui se trouvent dans des conditions générales autorisant une opération sanglante, doit engager de plus en plus les chirurgiens à pratiquer des résections, dès que l'opération doit laisser un meilleur résultat orthopédique et fonctionnel que la guérison naturelle par l'expectation, et même lorsqu'elle ne doit avoir d'autre avantage que d'amener une guérison plus rapide et plus certaine. Nous ne doutons pas que, lorsqu'on sera bien convaincu de cette vérité, on ne multiplie les résections. Tout en mettant l'intérêt vital toujours au premier rang, on donnera une importance de plus en plus grande au côté orthopédique de la question, et les résections mixtes, à la fois pathologiques et orthopédiques, seront de plus en plus pratiquées ; à plus forte raison, les résections purement orthopédiques, portant sur des tissus sains qu'il est plus facile d'asepsier, doivent-elles être acceptées plus généralement qu'on ne l'a fait jusqu'ici.

Dès que nous avons pu faire 79 résections de l'épaule, du coude, du poignet, du genou, du cou-de-pied, sans compter un seul mort, on doit se conduire tout autrement qu'à l'époque où l'on avait une mortalité opératoire de 14 ou 15 pour 100. Mais toute médaille a son revers, et la multiplication de ces résections ne deviendra un progrès réel que lorsqu'on se mettra en mesure d'en tirer les résultats orthopédiques et fonctionnels dont nous avons démontré la réalité. Si nous avons été si sobre de certaines de ces opérations et si réservé au sujet de leurs indications, c'est que nos expériences sur l'allongement des os nous en ont fait voir les dangers au point de vue de l'accroissement des membres chez les enfants, c'est-à-dire à l'âge où la tuberculose articulaire est la plus fréquente. Il ne suffit pas de mener à bien la cicatrisation de la plaie opératoire : il faut savoir, comme nous l'avons répété souvent,

ce que deviennent dans la suite les opérés. En toute chose, il faut considérer la fin. Aussi les statistiques opératoires, telles qu'on les dresse hâtivement par la seule comparaison des résections au point de vue de la cicatrisation de la plaie et de la survie immédiate, n'ont-elles qu'un faible intérêt aujourd'hui. La question est plus complexe et plus ardue, et c'est pour en trouver la solution que nous avons écrit les trois volumes que nous terminons ici.

FIN DU TROISIÈME ET DERNIER VOLUME.

ERRATA

Page 41. *Position à donner au membre*, au lieu de : placer le membre dans une légère abduction (25 à 30 degrés), — lire : placer le membre dans une légère abduction (15 à 30 degrés au maximum).

Chapitre xx. Les numéros d'ordre des paragraphes ne sont pas exacts. Il y a deux paragraphes V. Le premier doit porter le numéro IV. — Le paragraphe IV manque.

Chapitre xxi. Il y a deux paragraphes qui portent le numéro VII.

TABLE DES MATIÈRES

DU TOME TROISIÈME.

DEUXIÈME PARTIE

RÉSECTIONS EN PARTICULIER

DEUXIÈME SECTION

DES RÉSECTIONS DU MEMBRE INFÉRIEUR

AVANT-PROPOS. . . . . I à IV

CHAPITRE XVIII. — DE LA RÉSECTION DE LA HANCHE ET DES AUTRES OPÉRATIONS CONSERVATRICES APPLICABLES A CETTE ARTICULATION. 3

§ Ier. — **Historique. — Introduction tardive de la résection de la hanche dans la pratique chirurgicale, malgré la proposition de Ch. White et les expériences de Vermandois et de Chaussier; causes de l'insuccès des premières tentatives. — Influence de Fergusson et de l'École anglaise. — Objections longtemps adressées à la méthode sous-périostée**. 4

§ II. — **Technique; procédés opératoires**. 10

A. — Quelques considérations anatomiques sur l'articulation de la hanche au point de vue des résections. — Rapports et proportions aux divers âges des pièces osseuses qui constituent l'extrémité supérieure du fémur et de la cavité cotyloïde. 10

B. — Procédés opératoires pour la résection de la hanche. 14

1° De la valeur des diverses incisions cutanées pour la résection de la hanche. — Zone d'incision. — Choix de la ligne d'incision suivant le siège de la lésion et le résultat final que l'on veut obtenir. 15

2° Divers procédés de la méthode sous-périostée pour la résection de la hanche. 17

a. — Procédé à incision brisée postéro-latérale pour la résection de l'extrémité supérieure du fémur, sans toucher au muscle grand fessier. 18

b. — Procédé par section préalable et relèvement du trochanter, applicable, soit à la résection sous-trochantérienne, soit à la simple décapitation du fémur (procédé à tabatière). 22

c. — Procédé de la résection par l'incision antérieure (Schede, Lucke). 26

d. — Procédé pour la résection de la hanche dans les cas d'ankylose. — Résection sous-périostée interrompue. — Dénudation de l'os au bistouri pour conserver la couche externe, non ossifiable, du périoste. 27

e. — Procédé pour les luxations congénitales ou acquises de la hanche.. . . . 29
Procédé pour la résection de la tête fémorale dans les luxations congénitales de la hanche (Margary).. 30
3° Remarques pratiques sur la technique de la résection de la hanche. — Précautions à prendre dans les mouvements du fémur; danger des décollements diaphysaires.. 31
4° Des procédés opératoires pour le drainage méthodique de la hanche et les autres opérations destinées à éviter les résections (arthrotomie, esquillotomie). — Drainage péri-cervical. — Lieu d'élection pour le drainage postérieur. 34
5° De la désarticulation sous-périostée de la hanche comme terminaison d'une résection reconnue impraticable ou comme opération d'emblée. — Du désossement sous-périosté du moignon dans les amputations de cuisse chez les enfants. 36
Procédé pour la désarticulation sous-périostée de la hanche. 37

§ III. — Du traitement post-opératoire de la résection de la hanche. . . 40

— Pansement de la plaie après la résection de la hanche. — Position à donner au membre. — Appareil d'immobilisation. 40
1° Position à donner au membre; abduction et extension continue. . . . 41
2° Moyens de contention; lit-gouttière permettant le transport du malade et la vie en plein air; gouttière à jambages articulés. — Porte-gouttière. . 44
3° Durée de l'immobilisation dans les appareils de contention. — Temps nécessaire à la cicatrisation de la plaie; cicatrisation rapide après les résections précoces; difficulté de la guérison après les résections fémoro-pelviennes étendues. 46
B — Traitement orthopédique après les résections de la hanche. — Nécessité de l'usage prolongé des béquilles. — Appareils de soutien et d'extension pendant la marche. — Moyens de prévenir les déviations consécutives du membre. — Déplacements tardifs. 47
1° Utilité de l'usage prolongé des béquilles; nécessité de les continuer quelquefois pendant plusieurs années pour éviter la descente du bassin; illusions entretenues par les appareils tuteurs à points d'appui pelviens. — Utilité du chariot à béquilles comme premier appareil de déambulation chez les jeunes enfants. 48
2° Des tuteurs pour maintenir l'abduction de la cuisse; vis abductrice. — Appareil pour pratiquer l'extension du membre pendant la marche. — Tuteur à coulisses et à semelle mobile. — Extension par la semelle de plomb. — Rôle des muscles et du poids du tronc dans les déplacements tardifs. . . . 50

§ IV. Des indications de la résection de la hanche dans les diverses lésions auxquelles elle est applicable. — Comparaison des divers traitements dans la coxalgie suppurée. 54

A. — De la résection de la hanche dans les diverses formes d'arthrite ou d'ostéoarthrite coxo-fémorale.. 54
B. — Différence de l'indication opératoire suivant le traitement antérieur de la coxalgie. — Efficacité du drainage dans les cas traités par l'immobilisation prolongée; ses échecs plus fréquents dans les suppurations survenues dans d'autres conditions. — Explications de cette différence par le travail d'oblitération de la cavité articulaire et la limitation des processus destructeurs dans le premier cas. — Dangers des évidements et raclages para-articulaires. 59
C. — Des indications de la résection dans les coxalgies acétabulaires. — Coxalgie acétabulaire primitive ou secondaire. — Nécessité pressante de la résection malgré la gravité de l'opération. 63
D. — Des indications relatives de la décapitation simple du fémur et de la résection sous-trochantérienne. — Cas qui peuvent réclamer l'ablation simultanée de la diaphyse du fémur ou la désarticulation immédiate de la hanche. — Ostéite juxta-épiphysaire supérieure. — Disjonction rapide ou lente de la diaphyse. . 64

E. — Du siège des lésions dans les ostéo-arthrites aiguës ou chroniques de la hanche ; fréquence des lésions cotyloïdiennes. — Origine osseuse de la plupart des coxalgies qu'on résèque chez les enfants. — Synovite tuberculeuse primitive de la hanche. 67
F. — Indications des résections traumatiques de la hanche. 71
G. — Des résections orthopédiques de l'articulation de la hanche. — Ankyloses; luxations congénitales ou acquises. 73
1° De la résection de la hanche dans les cas d'ankylose. — Ankylose bilatérale. — Supériorité des ostéotomies ou des résections cunéiformes non articulaires ayant pour but seulement de changer la position du membre dans les cas d'ankylose unilatérale. — Ostéotomie et ostéoclasie cervicales ou sous-trochantériennes. 73
2° Du rétablissement des mouvements après les résections ou les ostéotomies pratiquées au-dessus du petit trochanter. — Difficulté de conserver une néarthrose mobile; conditions anatomiques et procédés opératoires pour faire développer une bourse séreuse entre les surfaces de section et assurer la permanence de l'articulation supplémentaire. — Règles générales; nécessité de l'extension longtemps prolongée; différence de son application au membre inférieur et au membre supérieur. 81
3° De la résection de la hanche dans les coxalgies doubles et les ankyloses bilatérales; résection d'un côté et ostéotomie pour la rectification de la position de l'autre. — Gravité des ankyloses bilatérales symétriques dans la position rectiligne; nécessité de rompre cette symétrie pour élargir la base de sustentation. 84
4° De la résection de la hanche dans les luxations : luxation congénitale; luxation double en adduction exagérée; membres en X, croisés au niveau du genou. — Luxations accidentelles. 90

§ V. — De la résection de la hanche considérée au point de vue de l'accroissement ultérieur du membre et de la constitution de la néarthrose. — Autopsies de résections anciennes. — Nouvelles expériences sur les animaux. 100
A. — Influence du niveau de la section de l'os sur l'accroissement ultérieur du membre. — Rôle différent du cartilage de la tête et du cartilage sous-trochantérien dans l'accroissement de l'os en longueur. — Erreurs fournies par la mensuration du bord externe du fémur. 101
B. — Autopsies des résections de la hanche pratiquées sur l'homme. 107
C. — Expériences sur les animaux pour démontrer le mode de reconstitution de l'articulation coxo-fémorale. — Irrégularité de la néoformation osseuse. — Fixation du fémur par des trousseaux fibreux intracotyloïdiens et l'épaississement de la capsule primitive. — Articulation par suspension. 111
D. — De l'hyperplasie compensatrice du cartilage de conjugaison inférieur du fémur à la suite de la résection de la hanche. 115
E. — De la croissance du membre inférieur après la résection de la hanche chez l'homme. — Interprétation des résultats en apparence contradictoires. — Troubles trophiques amenés par l'état pathologique et portant inégalement sur les divers segments du membre. — Gravité des troubles trophiques dans les coxalgies graves prolongées et non traitées par la résection. 118
F. — Des variations de l'hyperplasie compensatrice. — Difficultés de son appréciation chez l'homme. — De quelques causes exceptionnelles de raccourcissement après les résections de la hanche; ostéite bipolaire. 123

§ VI. — Des résultats orthopédiques et fonctionnels de la résection de la hanche. 129
A. — Différence entre les résultats de la méthode ancienne et ceux de la méthode sous-périostée. — Solidité plus grande de la néarthrose après les résections pratiquées par cette dernière méthode, et fréquence de l'ankylose. — Avantages de l'anhylose au point de vue de la régularité et de la solidité de la marche et au point de vue de la persistance de la guérison. 131

B. — Degré d'utilité du membre après la résection de la hanche. — Mobilité supplémentaire des articulations lombaires et des diverses articulations du membre inférieur. — Fonctionnement des néarthroses mobiles; état des muscles pelvi-trochantériens et des muscles fessiers en particulier. — Mobilité apparente et mobilité réelle. 136

§ VII. — Statistique. — Mortalité de la résection de la hanche : mortalité primitive; mortalité secondaire. — Comparaison de la résection avec l'expectation. 148

Addition au chapitre XVIII. — Désarticulation sous-périostée de la hanche ou amputation de la cuisse avec désossement sous-périosté du moignon. 156

CHAPITRE XIX. — Des résections et autres opérations conservatrices qu'on peut pratiquer sur la diaphyse du fémur. — De l'extirpation du fémur tout entier. 160

§ Ier. — Rareté des résections étendues de la diaphyse fémorale, en dehors des extirpations de séquestres et du retranchement des bouts saillants dans les fractures compliquées. — Multiplication de ces résections dans la guerre de la sécession américaine. 160

§ II. — Technique opératoire. — Precédé pour l'ablation sous-périostée du fémur tout entier. 163

Description du procédé opératoire pour l'ablation de la totalité du fémur ou d'une grande partie de la diaphyse. 164

§ III. — Indications des résections et des diverses opérations qu'on peut pratiquer sur la diaphyse fémorale. — Rareté des cas qui pourraient exiger l'extirpation totale ou la résection étendue de toute l'épaisseur de l'os. 165

A. — Des larges débridements périostiques et médullaires dans les ostéites graves, infectieuses, du fémur. — Moyens d'éviter l'amputation du membre, même dans les cas de suppuration concomitante de l'articulation du genou. 166

B. — De l'extirpation totale du fémur dans la panostéite aiguë avec invasion des deux articulations limitantes. — Résultats qu'on peut attendre de cette opération. — Raccourcissement du membre. — Nouvelles expériences sur les animaux. 169

C. — Des opérations applicables aux différentes périodes de l'ostéo-myélite du fémur et dans les diverses formes de cette affection. — Variétés des ostéo-myélites diaphysaires du fémur. — Pandiaphysites — Ostéite juxta-épiphysaire inférieure, supérieure. — Ostéite bipolaire. — Périostite albumineuse. — Ostéite névralgique. — Opérations qui leur sont applicables. 177

1° Des effets secondaires de l'ostéite aiguë; irritation entretenue par la persistance des reliquats de l'inflammation primitive. — Hypérostose du fémur. — Persistance de l'hypertrophie longitudinale après les ostéites de l'enfance. — Nécessité des larges évidements le long du fémur pour empêcher la prolongation ou la répétition des accidents de l'ostéo-myélite. 177

2° Variétés de l'ostéo-myélite fémorale au point de vue de son siège et de sa nature. — Sa fréquence relative dans les diverses régions juxta-épiphysaires. — Ostéite juxta-épiphysaire inférieure; sa propagation à l'articulation du genou. — Périostite albumineuse du fémur; ostéite névralgique. 181

3° De quelques particularités relatives aux opérations pratiquées sur la diaphyse du fémur. — Danger des sections transversales d'une partie du triceps. — Cas de luxation de la rotule due à cette cause. 189

§ IV. — Des résections traumatiques de la diaphyse du fémur. 191

§ V. — Des résections orthopédiques de la diaphyse fémorale. — Pseudarthroses; cals vicieux et autres déformations. 193

A. — Pseudarthroses; fréquence de l'interposition musculaire. — Réunion des fragments à travers une large fenêtre pratiquée dans les muscules interposés. . 193

B. — Des opérations applicables aux difformités du fémur; cals vicieux; courbures rachitiques; genu valgum. — Englobement des nerfs dans le cal. . . . 199

§ VI. — **Des résections de la diapyhse fémorale dans les cas de lésions néoplasiques** 200

§ VII. — **Des opérations qui se pratiquent sur le grand trochanter. — Résections et évidement. — Trochantérite épiphysaire et juxta-épiphysaire. — Parvitrochantérite** 201

Variétés des inflammations magni-trochantériennes. — Utilité du procédé à tabatière pour le diagnostic et l'évidement des foyers centraux, juxta-épiphysaires. 202
Parvi-trochantérite; voie pour aborder le petit trochanter 205

CHAPITRE XX. — De la résection du genou et des autres opérations conservatrices applicables a cette articulation 206

§ Ier. — **Coup d'œil historique sur la résection du genou. — Filkin et Park. — Rareté de cette résection jusqu'en 1850. — Opérations de Fergusson. — Gravité de cette résection avec les anciennes méthodes de pansement et causes de la résistance que lui opposèrent la plupart des chirurgiens avant la généralisation de la méthode antiseptique** 207

§ II. — **Technique de la résection du genou; procédés opératoires** 213

A. — Quelques considérations anatomiques sur l'articulation du genou au point de vue des résections. — Structure des extrémités osseuses aux divers âges. — Hauteur de l'épiphyse et direction du cartilage de conjugaison 213
B. — Des procédés opératoires applicables à la résection du genou et de l'idée générale qui doit en déterminer le choix. — Équivalence de la plupart des incisions anciennes. — Procédés destinés à ménager tous les tissus ossifiables et tous les éléments de fixation de la synostose fémoro-tibiale 220
1° Des différentes variétés de la résection du genou selon le niveau de la section osseuse et l'étendue des parties enlevées. — Abrasion articulaire et synovectomie 220
2° Incisions antérieures, simples ou composées ouvrant transversalement l'articulation du genou. — Incisions longitudinales, médiane et latérales. — Équivalence de la plupart des incisions transversales proposées pour la résection du genou; zone d'incision 221
Description du procédé opératoire 224
Description du procédé opératoire par l'incision longitudinale externe . . 227
Procédé de la résection du genou par une double incision longitudinale paratendino-rotulienne ou procédé du pont rotulien 229
Procédé de la résection du genou par une simple incision longitudinale, médiane, divisant la rotule en deux 230
C. — De la résection du genou par la méthode ancienne. — Extirpation complète de la capsule et des ligaments. — Inconvénients et avantages de cette méthode. — Manière de la pratiquer 232
D. — Procédés opératoires et incisions d'élection pour l'arthrotomie, la synovectomie, l'abrasion articulaire et les avivements ou résections superficielles des épiphyses 234
E. — Du premier pansement et de la contention du membre. — Consolidation sous un seul pansement 236
1° Manière de faire le premier pansement; avantages des drains résorbables; cas où l'on peut se passer du drainage; simplification du pansement à mesure que l'on devient plus sûr de son antisepsie; contention du membre par une simple gouttière plâtrée. — Fixation et direction du membre dans l'appareil de contention 237
2° Des autres appareils qu'on peut employer pour maintenir l'immobilité des os pendant le temps nécessaire à leur consolidation. — Variétés des appareils proposés et usités dans ce but. — Danger des déplacements des os. 241
3° De la nécessité de prolonger l'anesthésie jusqu'à la fin du pansement et

jusqu'à solidification de l'attelle plâtrée. — Précautions à prendre pendant l'anesthésie; danger du choc opératoire après ces longues opérations, sous la double influence des anesthésiques et des antiseptiques toxiques. 242

F. — Des modifications qu'on peut apporter au manuel opératoire dans le but de rendre la guérison plus rapide et la consolidation des os plus certaine. 244

1° De l'ablation totale et de l'avivement de la rotule; cas dans lesquels on peut la conserver intégralement. — Avantages et inconvénients de cette pratique. — Fixation du fémur et du tibia par le clouage de la rotule.. . . . 244

2° Des modifications à apporter au drainage du foyer de la résection. — Drainage du creux poplité, médian et bilatéral; changement dans les incisions de décharge tracées dès le début de l'opération. — Incision postéro-externe. — Incision postéro-interne. 247

3° De la manière de scier les os pour assurer l'exactitude et la permanence de leur contact; sections angulaires; section en escalier, section courbe. — Rareté des cas dans lesquels ces sections accidentées peuvent être utiles dès qu'on adopte le pansement unique.. 248

4° Des différentes manières de fixer les os après la résection du genou; suture; clouage; vissage. — Avantages de la suture métallique. — Suture perdue; nouveau mode de suture pour éviter la torsion des fils; suture tubulée. 250

5° De la longueur excessive des parties molles du membre après les résections étendues du genou. — Retranchement d'une partie du lambeau antérieur, pour raccourcir le triceps dans les cas de flexion permanente du genou avant la résection. 253

§ III. — Des processus réparateurs après la résection du genou. — Constitution de la synostose. — Défaut de soudure osseuse et organisation d'une néarthrose. 255

A. — De la constitution de la synostose fémoro-tibiale. — Consolidation provisoire; consolidation définitive. — Importance de la collerette périostique et des tissus fibreux articulaires pour la fixation des os. — Variabilité du temps nécessaire à la constitution de la synostose. — Hyperplasie ossifiante déterminée par les points de suture laissés dans la plaie. — Causes de la lenteur et de l'imperfection du travail de consolidation chez certains opérés. 255

B. — Du défaut de réunion osseuse après la résection du genou et des diverses variétés de pseudarthroses qui peuvent en être la conséquence. 265

C. — De la reconstitution d'une néarthrose mobile après la résection du genou. — Résultats de la résection sous-capsulo-périostée chez les animaux. — Cas dans lesquels on pourra rechercher la mobilité chez l'homme; résections semi-articulaires; avivement superficiel. 269

IV. — De l'arrêt d'accroissement du membre et de ses déformations secondaires après les résections du genou pratiquées dans l'enfance. . 272

A. — De l'arrêt du développement longitudinal du membre. — Différence essentielle entre les résections intra-épiphysaires et les ultra-épiphysaires — Causes diverses qui peuvent augmenter ou diminuer le raccourcissement. — Allongement du membre après une résection superficielle ou un simple avivement des surfaces articulaires. — Hyperplasie compensatrice des cartilages de conjugaison laissés intacts. 273

B. — Des déformations secondaires consécutives aux résections du genou pratiquées dans l'enfance. — Flexion progressive; ses causes; moyens d'y remédier. — Résection itérative ou ostéoclasie. 278

§ V. — Des indications de la résection du genou et des autres opérations conservatrices dans les arthrites ou ostéo-arthrites aiguës et chroniques. 282

A. — Du traitement des arthrites ou ostéo-arthrites aiguës suppurées, infectieuses ou traumatiques. — Drainage de la cavité articulaire. 283

B. — Indications générales de la résection et des diverses opérations économiques

dans les ostéo-arthrites chroniques, tuberculeuses ou autres. — Différences essentielles selon l'âge des sujets. — Supériorité de la résection typique et totale chez les sujets jeunes touchant au terme de leur croissance ou l'ayant déjà atteint. — Gravité plus grande et moindre efficacité des opérations économiques. 284

1° Des limites du traitement conservateur dans les ostéo-arthrites fongueuses du genou. — Fréquence de la guérison radicale des arthrites fongueuses de l'enfance. — Formes curables, formes fatalement progressives. . 285

2° Différences essentielles dans le degré de l'intervention suivant l'âge du sujet. — Opérations économiques dans l'enfance. — Supériorité des résections typiques après la période de croissance. — Inconvénients des opérations trop économiques. — Dangers des récidives après l'abrasion, la simple synovectomie, et l'évidement intra-articulaire. 286

3° Des différentes opérations économiques qui constituent les variétés de l'abrasion articulaire. — Incision avec abrasion et cautérisation des fongosités. — Arthrotomie ignée. — Évidement articulaire. — Avivement des extrémités osseuses : résections superficielles intra-épiphysaires. — Synovectomie ou ablation de la synoviale seule sans toucher aux os. 289

Larges incisions exploratrices. — Arthrotomie ignée. 290

Arthrotomie avec abrasion plus ou moins profonde des surfaces articulaires par une large ouverture. — Résection superficielle ou intra-épiphysaire. 292

Synovectomie totale ou partielle. 292

C. — Du siège des lésions osseuses dans les ostéo-arthrites du genou. — Prédominance des lésions tibiales ; séquestres éburnés ; éburnation des surfaces articulaires. 294

D. — De la longueur de la colonne osseuse qu'on peut retrancher dans la résection du genou. — Ostéites juxta-épiphysaires et suppuration se prolongeant dans le canal médullaire. — Conduite différente selon la nature de l'ostéite. — Des résections simultanées ou successives de la hanche et du genou. 297

§ VI. — Des résections traumatiques du genou. — De la résection du genou dans la chirurgie d'armée. 298

§ VII. — Des ostéotomies et des résections orthopédiques du genou. . . 302

A. — Indications relatives de l'ostéoclasie ou de l'ostéotomie sus-condyliennes et de la résection cunéiforme ou trapézoïdale de l'articulation ankylosée. — Différences des indications selon l'angle de l'ankylose. — Moyens de remédier aux consolidations vicieuses après la résection du genou. 305

B. — Manuel opératoire de la résection dans les diverses espèces d'ankylose du genou. — Résection cunéiforme et trapézoïdale dans les ankyloses osseuses. — Manière d'utiliser la rotule pour augmenter la solidité de la nouvelle synostose. — Résection après séparation des os dans les ankyloses ostéo-fibreuses et dans les ostéo-arthrites persistantes avec soudure partielle des os. 322

Procédé général pour la résection du genou dans l'ankylose par fusion des os. 324

Procédé par ostéotomie préalable de la rotule pour utiliser cet os comme couvercle fixateur du fémur et du tibia. 325

C. — De l'arthrotomie interosseuse appliquée au redressement du genou ankylosé et de la valeur des excisions économiques. — Libération de la rotule dans les ankyloses fémoro-rotuliennes. 330

D. — Des résections orthopédiques dans les luxations et les laxités articulaires d'origine paralytique. — Arthropexie ou arthrodèse du genou 333

E. — De l'excision des cartilages semilunaires et de quelques autres opérations applicables aux parties fibreuses de l'articulation du genou. 334

§ VIII. — De l'ablation isolée de la rotule et des opérations diverses qu'on peut pratiquer sur cet os. 336

A. — De l'ablation de la rotule dans les cas de lésions inflammatoires et tuber-

culeuses. — Rotulite aiguë; nécrose totale de la rotule. — Modes de reconstitution de l'articulation après l'ablation totale de cet os. 337

B. — De la préservation de l'articulation du genou dans les ostéites de la rotule. Inflammation bornée au noyau d'ossification et médullisation de la couche spongoïde interostéo-cartilagineuse. — Expansions vasculaires de la synoviale périrotulienne et isolement de la grande cavité articulaire par des cloisonnements protecteurs. 343

C. — De la reproduction de la rotule et des conditions dans lesquelles elle s'opère. — Procédé pour l'extirpation de la rotule dans le but de favoriser sa reproduction ou au moins la continuation des fonctions du triceps. 345

D. — De l'ablation et des excisions partielles de la rotule. — Cas d'ablation de cet os pour une ostéite névralgique. 349

§ IX. — Des résultats généraux orthopédiques et fonctionnels de la résection du genou. — Conditions favorables à un bon fonctionnement du membre. — Déformations tardives des genoux réséqués chez les jeunes sujets; accroissement irrégulier et inégal des cartilages de conjugaison malgré la soudure osseuse. 350

§ X. — Statistique de la résection du genou. — Comparaison de la résection avec les autres modes de traitement et l'amputation de la cuisse. —Conclusions. 359

CHAPITRE XXI. — Des résection diaphysaires des os de la jambe et des autres opérations conservatrices qui leur sont applicables. — De l'extirpation totale du tibia et du péroné. 370

§ Ier. — Historique. — Ancienneté des résections traumatiques des os de la jambe. — Observation de Coutavoz — Opérations de Vigarous, de Moreau. — Première résection sous-périostée de Larghi. — Résection du tibia dans la chirurgie d'armée. 371

§ II. — Technique des opérations qu'on peut pratiquer sur la diaphyse du tibia. 378

A. — De la structure du tibia aux divers âges; forme de l'os et rapports au point de vue des résections. 378

B. — Procédés pour la résection de la diaphyse du tibia et l'extirpation totale de l'os. — Évidement des régions juxta-épiphysaires; manière de le pratiquer pour préserver les articulations voisines. — Particularités dans le traitement des ostéites juxta-épiphysaires inférieures. 379

§ III. — Indications de la résection et des diverses opérations conservatrices à pratiquer sur la diaphyse du tibia. 383

A. — De la résection et de l'extirpation du tibia dans les ostéo-myélites suppurées. — Confusion entretenue par l'application du terme « résection sous-périostée » à des opérations d'ordre différent. — Extirpation plus ou moins hâtive des diaphyses nécrosées. 383

B. — Du moment opportun pour la résection du tibia dans les ostéo-myélites aiguës ou l'extirpation de la diaphyse nécrosée. — État du périoste dans les diverses formes d'ostéo-myélite. — Conditions favorables à la régénération de l'os. — Causes de la stérilité du périoste dans certains cas d'ostéo-myélite chez les jeunes sujets. — Fécondité relative du périoste sur les diverses parties de la diaphyse du tibia. 387

C. — Exemples de régénération de la diaphyse du tibia. — Forme et rapports de l'os nouveau. — Son accroissement ultérieur. — Luxation du péroné. — Changement de forme et hypertrophie du péroné quand la régénération du tibia reste incomplète. 392

1° Observations de résections anciennes de la diaphyse du tibia. — État fonctionnel du membre; état définitif de la réossification; troubles trophiques consécutifs. 393

2° De l'arrêt d'accroissement du membre après l'ablation de toute la diaphyse du tibia. — Des conditions qui permettront à l'os de continuer de grandir. — Luxation du péroné. — Déviation du pied. 397

D. — Des résections de la totalité ou d'une grande étendue de la diaphyse du tibia avec l'épiphyse correspondante. — Résultats immédiats et éloignés. . . . 399

1° Ablation de la totalité ou de la plus grande partie de la diaphyse avec l'épiphyse inférieure. — Cas dans lesquels on doit en même temps enlever l'astragale. 400

2° Résection d'une grande partie ou de la totalité de la diaphyse du tibia avec son épiphyse supérieure. 412

E. — De l'extirpation totale du tibia. — Indications de cette opération. — Arrêt dans l'accroissement du membre. 413

1° De l'ablation totale du tibia. — Résultats de cette opération chez l'homme. — De la conservation des épiphyses par de larges incisions et la désinfection des articulations limitantes. 414

2° Précautions spéciales à prendre pour favoriser la reproduction de l'os après l'ablation totale du tibia. — Conservation de toutes les granulations et de tous les éléments vivants contenus dans la loge de l'os : restes du cartilage de conjugaison ; expansions périostiques. — Nécessité de s'abstenir absolument de la curette pour la destruction des granulations 419

IV. — Du traitement opératoire des ostéites aiguës passées à l'état chronique et des ostéites chroniques d'emblée. — Indications générales de la trépanation de l'os dans les diverses formes de l'ostéomyélite. — Sièges d'élection de ces lésions dans le tibia. — Hypérostose générale ou limitée. — Déformations consécutives aux ostéites juxta-épiphysaires. — Décollements diaphysaires et fractures juxta-épiphysaires. — Indications de la résection de toute l'épaisseur de l'os. 420

1° De la trépanation dans les diverses formes d'ostéo-myélite. — Fréquence des indications de cette opération dans les ostéites névralgiques du tibia. 421

2° Phénomènes hypertrophiques consécutifs aux ostéites du tibia : persistance prolongée des épines irritatives. — Déformations consécutives aux ostéites juxta-épiphysaires ; décollements diaphysaires ; fractures des os atteints d'ostéite. 426

3° Nature des ostéites chroniques du tibia. — Traitement de ces ostéites par de longues tranchées tout le long de l'os. — Indications de l'ablation de la diaphyse sur toute son épaisseur. 442

4° Des opérations applicables aux ostéites diaphyso-épiphysaires ne pénétrant pas dans l'articulation. 434

§ V. — Des résections traumatiques de la diaphyse du tibia. — Rareté de leurs indications. — Avantages des résections retardées. — Résections portant sur les deux os de la jambe dans les fractures compliquées. — Résultats de ces résections dans la chirurgie d'armée. . . . 435

§ VI. — De la résection du tibia dans les néoplasmes bénins. 438

§ VII. — Des ostéotomies et résections orthopédiques des os de la jambe dans les difformités de ces os et en particulier dans les cals vicieux et les courbures rachitiques. — Difficultés opératoires dues à la soudure irrégulière des deux os de la jambe après les fractures compliquées. . . 438

A. — Ostéotomies et résections orthopédiques des os de la jambe dans les cals vicieux et dans les déformations résultant d'anciennes résections. 439

1° Indications générales de l'ostéotomie et des résections dans les cals vicieux de la diaphyse des os de la jambe. — Rareté relative de ces indications ; facilité de l'accommodation du pied chez les jeunes sujets malgré la soudure défectueuse des os de la jambe. 439

B. — Ostéotomies et résections orthopédiques dans les déviations rachitiques de

la diaphyse des os de la jambe et certaines formes de genu valgum. — Moyen d'allonger les os chez les rachitiques par l'ostéotomie longitudinale. 445
C. — De l'ostéotomie et de l'ostéoclasie sus-malléolaires pour la cure des pieds bots. 451

§ VIII. — Des pseudarthroses des os de la jambe et des moyens de combler le déficit osseux laissé par les résections du tibia non suivies de régénération de l'os. 452

A. — De la résection du péroné dans les pseudarthroses de la jambe. — Procédé opératoire; résection losangique pour prévenir une nouvelle pseudarthrose sur le péroné lui-même. 453
B. — Des pseudarthroses de la jambe chez les enfants. — Difficultés de faire souder les fractures congénitales ou intra-utérines. 454
C. — De la fixation des fragments par les clous organiques ou métalliques. — Chevilles d'os vivant; chevilles d'os désinfectés, d'ivoire, etc. — Clous ou vis métalliques. — Applications de ces divers moyens. 457
1° Des chevilles organiques enfoncées dans les os pour la guérison des pseudarthroses. — Chevilles faites avec des os vivants: greffe osseuse; modifications éprouvées par ces chevilles au milieu des tissus. — Expériences sur les animaux. — Clous organiques faits avec l'os mort ou l'ivoire. 458
2° Des clous ou des vis métalliques. — Leurs avantages et leurs inconvénients, manière de les placer. 462
D. — Des moyens de combler le déficit osseux laissé par les résections du tibia non suivies de régénération osseuse. — Greffe osseuse. — Ostéoplastie. — Résection d'une longueur du péroné égale au déficit à combler. 46
1° Greffes osseuses. — Greffes autoplastiques, homoplastiques et hétéroplastiques. 464
2° De l'oblitération des cavités creusées artificiellement dans l'os et qui ne peuvent arriver à se cicatriser. — Comblement par la greffe osseuse. — Réplétion de la cavité par des corps aseptiques et résorbables. — Mode d'action de ces substances. — Effacement de la cavité par la mobilisation d'une de ses parois : ostéoplastie périostique; ostéoplastie osseuse. 468
3° De l'ostéoplastie au moyen de lambeaux pris sur le péroné. 472

§ IX. — De l'inégalité du développement des os de la jambe; des difformités qui en résultent et des moyens d'y remédier. 473

1° De la condrectomie conjugale du tibia et du péroné. 473
2° Excitation de l'accroissement du tibia dans les atrophies du membre inférieur. — Clou pénétrant. — Cautère prætibial. — Nécrotisation de la couche superficielle de l'os. — Des autres moyens propres à activer l'accroissement de l'os. 479
Mode d'action des clous implantés dans l'os et pénétrant dans le canal médullaire. 481
Des avantages et de l'efficacité du cautère prætibial. — Cautérisations successives; nécrotisation de l'os pour produire une irritation profonde et durable. 482
Nécessité de prolonger l'irritation de l'os pour produire des effets durables. 483
3° De quelques indications de la condrectomie conjugale et de l'irritation artificielle des os de la jambe. — Combinaison des deux méthodes dans quelques difformités. 483

§ X. — Des résections et de l'ablation totale du péroné. — Procédé pour éviter la lésion du nerf sciatique-poplité externe à son passage autour du col du péroné. 484

A. — Procédé pour les résections partielles du péroné; résection de l'extrémité supérieure de la diaphyse du péroné; résection du tiers inférieur. 487
B. — Ablation sous-périostée de la totalité du péroné. — Procédé à tunnel. — Régénération du péroné. — Inconvénients de l'interruption de sa continuité. . 489

Procédé opératoire pour l'ablation totale du péroné. — Double incision verticale sur des plants différents. — Incision supérieure inter-soléo-péronière. — Incision inférieure antéro-péronière. 489
. — Indications de la résection et de l'extirpation totale du péroné; faits cliniques. — Conservation d'un opercule osseux à l'extrémité supérieure pour ne pas ouvrir l'articulation péronéo-tibiale. 490
D. — Des autres opérations applicables aux ostéomyélites du péroné. — Cas rare d'ostéite névralgique traitée par la trépanation de l'os. 492
E. — De l'ablation du péroné dans quelques cas d'amputation traumatique de la jambe, pour assouplir les lambeaux trop courts et recouvrir le tibia. — De la résection du péroné comme temps préliminaire de la ligature des artères de la jambe dans quelques cas exceptionnels. 494

XI. — Des opérations nécessitées par les anomalies de développement des os de la jambe. 495

CHAPITRE XXII. — De la résection de l'articulation tibio-tarsienne. 497

§ Ier. — Historique. — Résections traumatiques du tibia luxé à travers la peau. — Première résection pour carie, par Moreau père. — Rareté de ces dernières opérations relativement aux résections traumatiques. — Résections pour plaies d'armes à feu. — Résections orthopédiques. 498

§ II. — Technique de la résection tibio-tarsienne. — Procédés opératoires. 502

A. — Quelques considérations anatomiques sur la structure et les rapports de l'articulation tibio-tarsienne, au point de vue spécial des résections. 502
B. — Des procédés applicables à la résection tibio-tarsienne. — Résection totale; résections semi-articulaires; résections partielles. 507
1° Procédés anciens pour la résection totale. 508
2° De l'inutilité et du danger de sectionner les tendons péri-articulaires. . 509
3° Adaptation de la méthode sous-périostée aux anciens procédés de la résection tibio-tarsienne qui respectent les tendons péri-articulaires. — Résection modelante. 510
Description du procédé opératoire pour la résection sous-périostée des extrémités tarsiennes du tibia et du péroné. 511
Procédé de la résection tibio-tarsienne dans les cas où les malléoles sont saines. Section des deux malléoles à leur base et conservation de ces appendices. 512
C. — De l'ablation de l'astragale considérée comme le temps initial et essentiel de la résection tibio-tarsienne dans les ostéo-arthrites tuberculeuses. 513
1° Des procédés opératoires pour l'ablation méthodique et totale de l'astragale. — Nécessité des incisions multiples; leurs avantages et leur innocuité. 514
Description du procédé opératoire pour l'ablation préalable de l'astragale. — Deux incisions antéro-latérales principales, avec une ou deux incisions complémentaires en arrière, sur les côtés du tendon d'Achille. . 515
2° Procédés opératoires pour les résections orthopédiques. — Ankyloses; luxations, pieds bots. — Résection cunéiforme. — Ablation de l'astragale pour faire rétablir une articulation mobile. 520
3° Incisions pour l'exploration et l'abrasion de l'articulation tibio-tarsienne. — Réintégration de l'astragale complètement détaché de ses connexions ou extirpation temporaire de l'astragale. 521

§ III. — Du traitement post-opératoire des résections tibio-tarsiennes et du traitement orthopédique consécutif. 523

§ IV. — Du mode de reconstitution de l'articulation après les ablations de l'astragale et les diverses variétés de la résection tibio-tarsienne. — Autopsies d'anciennes résections. 526

§ V. — Des indications de la résection tibio-tarsienne et des diverses

opérations conservatrices. — Valeur relative de l'amputation et des opérations conservatrices dans les ostéo-arthrites chroniques suppurées du cou-de-pied. — Considérations prépondérantes de la forme de la tuberculose et de l'âge du sujet pour la détermination des indications de ces différentes opérations 530

A. — Du traitement des arthrites aiguës suppurées du cou-de-pied. — Cas qui réclament la résection. — Drainage par excision des malléoles. 531

B. — Des indications de la résection dans les ostéites suppurées de l'extrémité inférieure du tibia ou de l'astragale. — Ostéite aiguë juxta-épiphysaire ou épiphysaire du tibia. — Astragalite aiguë; nécrose aiguë; nécrose de l'astragale; cas rare d'élimination spontanée de cet os. 532

C. — Des indications de la résection dans les ostéo-arthrites chroniques, tuberculeuses et autres. — De la valeur des opérations plus économiques; cautérisation articulaire, abrasion, évidement, avec ou sans luxation temporaire de l'astragale. — Des indications relatives de l'amputation et des opérations conservatrices dans les ostéo-arthrites tuberculeuses. 534

D. — De la résection semi-articulaire supérieure et des résections partielles de l'articulation tibio-tarsienne. — Résection du tibia seul, du péroné seul; résection des malléoles. 542

§ VI. — Du siège des lésions osseuses dans les ostéo-arthrites tibio-tarsiennes tuberculeuses. — Fréquence des lésions synoviales. — Prédominance des lésions astragaliennes 543

§ VII. — Des résultats orthopédiques et fonctionnels fournis par la résection tibio-tarsienne. — Forme du pied : rétablissement des mouvements après l'ablation totale de l'astragale. — Observations anciennes. 544

1° Observations de résections anciennes; résultats éloignés récemment constatés. 545

2° Des conditions qui favorisent un bon résultat orthopédique et fonctionnel après la résection tibio-tarsienne. — Mobilité de la néarthrose : danger des déviations consécutives. 553

3° Forme du pied après l'ablation de l'astragale et la résection totale tibio-tarsienne; empreintes plantaires: raccourcissement du bord interne et rétrécissement du pied; réduction de l'organe dans son ensemble. Accentuation de la voûte plantaire; disparition du pied plat chez les sujets présentant primitivement cette conformation. 557

4° De l'ankylose tibio-tarsienne consécutive aux résections. — Difficulté de la marche. — Utilité d'un léger équinisme quand le membre est raccourci. — Mobilité supplémentaire des diverses articulations du pied et accommodation des autres articulations du membre. 560

§ VIII. — Des résections traumatiques de l'articulation tibio-tarsienne. — Résections pour luxations et fractures compliquées. — Résections pour plaies d'armes à feu 562

A. — Des résections de l'articulation tibio-tarsienne dans les luxations et les fractures compliquées. — De la conservation des malléoles comme indication de première importance au point de vue orthopédique. — Rétablissement de l'équilibre par le chevauchement des fragments diaphysaires du péroné ou la résection d'une quantité équivalente à la diminution de longueur du tibia. . . 563

B. — De la résection tibio-tarsienne dans la chirurgie d'armée. — Du déblaiement préventif de la loge de l'astragale dans les cas de fracture comminutive de cet os. 569

§ IX. — Des résections et ostéotomies orthopédiques applicables aux diverses difformités de l'articulation tibio-tarsienne et aux directions vicieuses du pied qui en sont la conséquence 572

A. — Des ostéotomies et résections orthopédiques dans les fractures articulaires ou les luxations anciennes non réduites. 574

B. — Des opérations applicables à l'ankylose tibio-tarsienne. — Cas dans les-

quels l'opération est admissible pour les ankyloses à angle droit. — Rectification de la position. — Création d'une néarthrose mobile; ablation de l'astragale et résection modelante des extrémités tibio-péronières. 576
C. — De la fixation de l'articulation tibio-tarsienne dans les cas de laxité extrême par une ankylose artificiellement provoquée. — Décortication diarthrodiale et clouage des surfaces avivées. 585
D. — Des moyens de refaire les malléoles dans les cas d'absence de ces appendices. — Réfection par l'ostéoplastie. — Précautions à prendre pour empêcher la résorption du lambeau osseux. 586

§ X. — Statistique de la résection tibio-tarsienne. — Mortalité secondaire chez les tuberculeux. 588

CHAPITRE XXIII. — De l'ablation et de la résection des os du tarse considérés isolément. — Tarsectomie totale : tarsectomies partielles. — Amputation du pied avec conservation du périoste calcanéen. 591

§ Ier. — Des opérations anciennes pratiquées sur le tarse; extraction des os nécrosés. — Dates récentes des opérations régulières ou des résections typiques. 593

§ II. Des opérations économiques et des résections typiques appliquées aux os du tarse chez les enfants. — Excisions atypiques et tunnellisation au fer rouge. 596

§ III. — Astragale. — Extirpation de l'astragale luxé. — Résection de la tête et du col de l'astragale. 599

1° Extirpation de l'astragale luxé et chassé de sa loge normale par une luxation double. — Extirpation immédiate; extirpation tardive. — Avantages de l'extirpation immédiate. 599
2° De la résection de la tête et du col de l'astragale. 603
Procédé opératoire de la résection astragalo-scaphoïdienne. 604

§ IV. — Calcanéum. — Ablation totale; résection et évidement. — Résections calcanéo-astragalienne et calcanéo-cuboïdienne. 605

A. — Procédés opératoires pour l'ablation ou la résection du calcanéum. — Rapports de la gaine périostique avec les organes périphériques. 606
Description du procédé opératoire. 608
B. — Des excisions partielles du calcanéum; trépanation et évidement. — Conservation de l'attache du tendon d'Achille et d'une bande osseuse inférieure; anse calcanéenne. — Structure du calcanéum aux divers âges; entorse juxta-épiphysaire expliquant le siège d'élection des ostéites de l'enfance. 610
C. — De la résection de l'articulation calcanéo-astragalienne. — Voie latérale; voie postérieure. — Ostéotomie préalable du calcanéum. — Rareté des cas favorables au succès de cette résection en dehors de la chirurgie infantile. — Indications fréquentes de l'ablation totale de l'astragale. 612
D. — Des indications de l'ablation totale du calcanéum. — Panostéite; nécrose totale. — Ostéite nécrotique disséminée. — Lésions néoplasiques. 616
E. — Des résultats orthopédiques et fonctionnels de l'ablation totale du calcanéum. — Forme du pied; fonctionnement de l'organe. — Observations anciennes. — Résultats éloignés dans les diverses variétés d'ostéomyélite. . . 617
a. — Forme du talon. 623
b. — Reproduction de l'os. 626
c. — Fonctionnement du membre opéré. 628
Pronostic des ostéites infectieuses du calcanéum. — Fréquence de la tuberculose généralisée après des ostéites suppurées ayant présenté tous les caractères cliniques des inflammations franches. 631
F. — Du degré de la régénération osseuse après l'ablation du calcanéum. — Autopsies pratiquées sur l'homme. 631

§ V. — **De l'ablation isolée des petits os du tarse; scaphoïde, cuboïde, cunéiformes, et de l'ablation simultanée de plusieurs de ces os.** 634

§ VI. — **De l'ablation multiple des os du tarse. — Tarsectomie totale; tarsectomies partielles. — Tarsectomies complexes ou atypiques. — Tarsectomies limitées et typiques; tarsectomie antérieure totale; tarsectomie postérieure.** 636

A. — De la tarsectomie totale. — Conditions anatomiques des os du tarse; manchon suro-métatarsien. — Procédé opératoire pour l'ablation totale et sous-périostée des os du tarse. — Indications de cette opération. — Conservation des parties saines périphériques et du plateau calcanéen en particulier. 637

1° Des conditions anatomiques que présente le massif tarsien au point de vue de son ablation sous-périostée et du déblaiement complet de la loge intertibio-métatarsienne.. 638

2° Indications de la tarsectomie totale. — Conservation des portions osseuses sous-périostiques saines, et en particulier du plateau calcanéen. . . 639

B. — De la tarsectomie antérieure totale ou antéro-tarsectomie.. 640

1° Rapports et configuration de la région tarsienne antérieure. — Propagation de l'ostéite aux divers os; bourrelet antétarsien.. 641

1° Manuel opératoire de la tarsectomie antérieure totale.. 643

Description du procédé opératoire par la méthode sous-périostée. . . . 643

2° Traitement consécutif. — Déformation du pied dans les premiers temps. — Pied en patin; ses causes; sa disparition progressive; traction continue sur les orteils. 644

3° Mode de réparation de la région tarsienne; masse ostéo-fibreuse intertarso-métatarsienne chez les jeunes sujets; solidité de l'articulation calcanéo-astragalo-métatarsienne. — Autopsie d'un sujet mort deux ans après l'opération; réunion fibreuse très serrée. 645

4° Résultats orthopédiques et fonctionnels de la tarsectomie totale antérieure. — Observations anciennes. 648

5° De la tarsectomie antérieure partielle. — Antéro-tarsectomie partielle unilatérale. — Antéro-tarsectomie partielle transversale ou bilatérale; conservation du scaphoïde; ablation tricunéo-cuboïdienne; indications de cette opération. 654

C. — De la tarsectomie postérieure totale ou de l'ablation simultanée du calcanéum et de l'astragale. 656

1° Procédés opératoires pour la tarsectomie postérieure totale. — Ablation calcanéo-astragalienne et astragalo-calcanéenne.. 657

Procédé pour l'ablation de l'astragale après l'extraction du calcanéum ou ablation calcanéo-astragalienne. 657

2° Indications de la postéro-tarsectomie totale; dangers de laisser l'astragale lorsqu'il y a des lésions profondes de son tissu et un peu d'hydarthrose de l'articulation tibio-tarsienne. — Conservation du plateau inférieur du calcanéum et de l'anse calcanéenne. 658

3° Résultats cliniques de la postéro-tarsectomie totale. — Observations anciennes démontrant la valeur de cette opération au point de vue orthopédique et fonctionnel. 659

4° De la régénération osseuse après la tarsectomie postérieure totale. — Autopsie d'un sujet mort neuf mois après l'opération. — Importance de la méthode sous-périostée pour récupérer la forme et la fonction. 670

D. — Des tarsectomies complexes. 671

§ VII. — **Des résections traumatiques des os du tarse.** 678

§ VIII. — **Des tarsectomies orthopédiques pour la cure des pieds bots.** . 679

A. — De l'ablation de l'astragale comme moyen de redressement des pieds bots. — Nécessité des excisions complémentaires portant sur d'autres os. — Dangers de l'excision de la malléole externe. — Excisions partielles limitées aux parties saillantes des os. 681

B. — Résection cunéiforme de la masse tarsienne sans toucher à l'astragale. . . 686

C. — De l'ostéotomie et de l'ostéoclasie sus-malléolaires. 687
D. — Résections orthopédiques des os du tarse contre le pied plat 687

§ IX. — **De la tarsectomie suivie de la fixation de l'avant-pied dans la direction de la jambe ou soudure tibio-antépédieuse en direction rectiligne**. 688

A. — Indications de la tarsectomie avec soudure tibio-antépédieuse en direction rectiligne. — Comparaison de ses résultats avec ceux de la tarsectomie postérieure suivie d'une néarthrose mobile ou d'une ankylose en position fléchie. 688
B. — Procédés opératoires pour la tarsectomie suivie de la soudure tibio-antépédieuse. — Défectuosités des procédés proposés jusqu'ici. — Procédé à incision unique, médiane, conservant tous les nerfs et les vaisseaux importants du pied. 691
Procédé opératoire.. 691

§ X. — **De la désarticulation sous-périostée du pied ou de la désarticulation tibio-tarsienne avec lambeau doublé du périoste calcanéen. — Amputation de jambe avec lambeau talonnier. — Nouveaux procédés d'amputation du pied**.. 694

A. — Procédés opératoires pour la désarticulation tibio-tarsienne et pour la désarticulation sous-astragalienne. — Lambeau talonnier doublé du périoste calcanéen. — Conservation d'un godet osseux postérieur. 696
B. — Forme du talon après la désarticulation tibio-tarsienne sous-périostée. — Illusions entretenues par les moignons récents. — Observations anciennes. — Masse calcanéenne de nouvelle formation activement mobile sur le tibia. — Fonctionnement du membre. 697
C. — De quelques autres procédés d'amputation pour les cas où l'on ne peut conserver un lambeau talonnier. 702
1° De la désarticulation tibio-tarsienne et de l'amputation sus-malléolaire avec lambeau plantaire métatarsien.. 702
Procédé opératoire.. 702
2° De l'amputation sus-malléolaire de la jambe à lambeau postérieur et des modifications qu'on peut y apporter pour avoir un lambeau plus épais et empêcher l'ascension progressive du tendon d'Achille. 703
D. — De l'accroissement du membre après les tarsectomies postérieures et les désarticulations du pied.. 705

CHAPITRE XXIV. — Des résections et ablations totales des divers os de l'avant-pied : métatarsiens et phalanges. 706

§ Ier — **Causes de l'insuccès de certaines amputations et résections. — Névrite et névromes plantaires; troubles trophiques**. 707

§ II. — **Résections et ablations totales des métatarsiens. — Résections des articulations tarso-métatarsiennes**. 709

A. — De l'ablation totale des métatarsiens en masse ou séparément. — Ablation totale du premier métatarsien : ablation totale du cinquième. 709
1° Ablation totale du premier métatarsien. — Amputation sous-périostée. — Conservation de l'extrémité postérieure de l'os. 710
Désarticulation sous-périostée du premier métatarsien. 712
Conservation de la base du métatarsien; ablation de la diaphyse et de la tête sans l'épiphyse. 713
2° Ablation et résection du cinquième métatarsien. — Désarticulation et amputation sous-périostées de cet os.. 715
3° Ablation et résections des métatarsiens médians. 716
4° Du traitement consécutif des résections des métatarsiens. — Extension continue des orteils pour diminuer leur retrait et empêcher leurs déviations consécutives 717
5° D'une forme d'ulcères tuberculeux du dos du pied, cutanés en apparence,

mais d'origine osseuse profonde. — Évidement ou résections des métatarsiens correspondants. 71
6° De l'inégalité du développement des orteils après les inflammations du métatarse; atrophie et rétraction des orteils après les ostéo-myélites des divers métatarsiens. 718
B. — Résections des articulations tarso-métatarsiennes. 719
C. — Des résections des orteils. — Résections orthopédiques du gros orteil et des orteils en marteau. 720
D. — Des résections traumatiques des métatarsiens et des orteils. 724

CHAPITRE XXV. — De la croissance du membre inférieur après les résections et les amputations portant sur les différents segments. 726

§ Ier. — Des causes multiples qui influent sur l'accroissement du membre inférieur après les résections et les amputations. — De son accroissement dans les cas d'ostéo-arthrite tuberculeuse traités par l'expectation et la conservation absolue. 726

**§ II. — De la part proportionnelle des divers cartilages du membre dans son accroissement; fertilité relative de ces cartilages et raccourcissement qui suit leur ablation dans les diverses résections. — Distribution inégale de l'atrophie sur les différents segments. — Atrophie des segments éloignés du tronc. — Atrophie du pied dans les lésions du genou et de la hanche; atrophie des segments intermédiaires. — Atrophie des divers segments du pied dans les résections propres de cet organe. — Développement inégal des orteils. — Origine pathologique de certaines inégalités des membres réputées congénitales. 734

SECTION TROISIÈME

RÉSECTIONS DES OS DE LA TÊTE ET DU TRONC

CHAPITRE XXVI. — Des résections des os du crane, soit comme opération curative d'une lésion osseuse, soit comme opération préliminaire. 740

A. — Des indications générales de la trépanation du crâne dans les lésions cérébrales traumatiques et spontanées. 741
B. — De l'ouverture du crâne par le trépan proprement dit et les autres instruments propres à exciser et à perforer les os. — De l'emploi du ciseau et du maillet. — Circonvallation et découpage des fragments osseux par excision parcellaire. 743
1° Règles générales pour la trépanation du crâne, et choix des instruments pour faire les pertes de substance nécessaires. 743
Incision des parties molles et mise à nu de l'os. 744
Section et ablation de la rondelle osseuse. 745
Fermeture de la plaie, suture des lambeaux cutanéo-périostiques. . . 745
2° Des lieux d'élection pour l'application du trépan; dangers ou inconvénients de la lésion des sinus veineux dans certaines régions : suture sagittale; apophyse mastoïde. 748
C. — De la réparation des pertes de substance produites par le trépan. — Régénération osseuse des os du crâne; péricrâne et dure-mère. — Influence des pertes de substance sur l'accroissement du crâne chez les jeunes sujets. —

Moyens de prévenir la hernie du cerveau. — Inconvénients des couronnes trop larges; trépanation en feuille de trèfle. 750
D. — De la réimplantation de la rondelle osseuse après la trépanation; faible utilité et dangers de cette opération. — Fermeture de la plaie par un lambeau ostéo-cutané comprenant une partie de l'épaisseur du crâne; lambeau taillé par aposképarnismos. — Résection temporaire de toute l'épaisseur du crâne. . . . 757
E. — Des opérations applicables à la nécrose et à la carie des os du crâne; moyens d'accélérer la séparation des séquestres. — Abrasion et perforation de la couche nécrosée et encore adhérente. — Trépanation et résection du crâne pour les différentes tumeurs d'origine osseuse : trépanation des sinus frontaux dans les kystes par rétention. 766

CHAPITRE XXVII. — Résections et ablation des os de la face. 767

§ Ier. — **Résections et ablation totale du maxillaire supérieur**.. 771

A. — Méthodes opératoires pour l'ablation et les résections du maxillaire supérieur. 773
1° Méthode sous-périostée; cas qui la réclament; manière de la pratiquer. — Conservation du nerf sous-orbitaire. — Dilatation forcée de l'orifice buccal pour arriver dans quelques cas à la suppression des incisions extérieures. — Degré de régénération dont le maxillaire supérieur est susceptible. . . . 773
Procédé pour l'ablation sous-périostée du maxillaire supérieur. 776
2° Des indications de l'ablation totale du maxillaire supérieur dans les ostéites suppurées. — Rareté de ces indications en dehors de l'ostéite phosphorée et de quelques formes nécrotiques à marche progressive. 780
3° Méthode parostale et ablation extra-périostée irrégulière. — Résections partielles. — Découpage de l'os par la scie mécanique. 781
B. — De la résection temporaire du maxillaire supérieur. 783
C. — Ablation des deux maxillaires supérieurs. 786

§ II. — **Résections et ablation totale du maxillaire inférieur**.. 786

A. — Résection sous-périostée du maxillaire inférieur. — Avantages de la conservation du périoste de la face interne pour empêcher le renversement de la langue. 787
1° Procédé pour la résection sous-périostée d'une moitié latérale de la mâchoire inférieure. 787
Description du procédé opératoire. 787
2° De l'intervention opératoire dans les ostéites et nécroses phosphorées. — Inconvénients des résections trop retardées. 789
3° Régénération de l'os après les ostéites suppurées, phosphorées et autres. 790
B. — Des résections du maxillaire inférieur dans les néoplasmes récidivants. . . 793
C. — Des résections partielles du maxillaire inférieur. — Conservation d'une languette osseuse sur le bord inférieur pour maintenir la forme générale de la région et les rapports des parties saines de l'os. — Résection isolée de la branche montante et du condyle. 794
D. — De l'ablation totale du maxillaire inférieur en une seule opération ou en plusieurs opérations successives. 795
E. — Des ostéotomies et résections préliminaires du maxillaire inférieur. — Résections orthopédiques pour la cure des ankyloses. — Résections ostéoplastiques. 797
1° Ostéotomies préliminaires et résections temporaires. 797
2° Des pseudarthroses du maxillaire inférieur. 798
3° Des ostéotomies et résections applicables aux ankyloses de la mâchoire. — Ostéotomie précicatricielle. — Résection temporo-maxillaire. 799
Ankylose par brides cicatricielles. — Ostéotomie ou résection précicatricielle. 799

Ankylose temporo-maxillaire, unilatérale et bilatérale. — Difficultés de diagnostiquer la nature et le degré de l'ankylose. — Illusions entretenues par la flexibilité de l'os. 800
Procédés opératoires pour l'ostéotomie et la résection du col. 802
Procédé opératoire pour la résection du col et l'ablation du condyle. . 804
Procédé opératoire pour la résection étendue de la branche montante et l'ablation du condyle et de l'apophyse coronoïde. 805
4° Résections ostéoplastiques du maxillaire inférieur dans les cas de perte de substance; réfection de l'arc par le déplacement d'un lambeau osseux emprunté au reste de l'os. 805
F. — Des appareils prothétiques applicables après les ablations et les résections des maxillaires. — Prothèse immédiate. 806

§ III. — **Résections des os du nez. — Ostéotomies et résections temporaires pour l'ablation des tumeurs des fosses nasales**. 808
A. — Résections orthopédiques du nez dans les déformations de cet organe. — Angle saillant latéral: saillie dorsale exagérée; longueur excessive de l'organe. 809
B. — De l'abaissement du nez par l'ostéotomie verticale et bilatérale pour enlever les tumeurs profondes des fosses nasales, et des diverses opérations destinées à élargir la voie d'approche. 811
1° Avantages de l'abaissement du nez au point de vue de la simplicité, de l'innocuité et de l'efficacité. — Rapidité de son exécution 812
Description du procédé opératoire pour l'abaissement du nez. 813
2° Modifications du procédé destinées à agrandir le champ opératoire par l'ouverture simultanée des sinus maxillaires. 816
Description du procédé opératoire pour ouvrir d'un seul trait de scie les fosses nasales et les sinus maxillaires. 818
C. — Des résections ostéoplastiques du nez. — Ostéoplastie périostique et osseuse pour la restauration du nez. — Rhinoplastie sur support métallique. 820
D. — Des résections ostéoplastiques de la voûte palatine. — Uranoplastie au moyen des lambeaux mucoso-périostiques. — État anatomique de la voûte palatine reconstituée par cette dernière méthode. 828
E. — De la résection des autres petits os de la face. — Résection de l'os malaire. — Résection temporaire de cet os et de l'arcade zygomatique pour les névrotomies profondes du trijumeau et l'extirpation de ses ganglions 831

CHAPITRE XXVIII. — Trépanation et résections de la colonne vertébrale et de son prolongement sacro-coccygien; sacrum; coccyx. 833

§ Ier. — **Trépanation et résections de la colonne vertébrale**. 833
A. — Excisions superficielles ou résections non pénétrantes de la colonne vertébrale. — Excision des apophyses. — Abrasion des corps vertébraux. 834
B. — De la trépanation du canal rachidien et de la résection plus ou moins étendue de la paroi postérieure de cette cavité. 836
1° De la réparation des pertes de substance de la colonne vertébrale; technique de la trépanation et des résections étendues. 836
2° De l'intervention dans les fractures récentes de la colonne vertébrale; esquillotomie; trépanation; résection des lames. 840
3° Trépanations tardives dans les cas de fractures anciennes ou guéries en tant que lésions osseuses. 844
4° Trépanation dans les ostéites vertébrales avec ou sans abcès, et en particulier dans les flexions brusques de la colonne. — Trépanation pour néoplasmes vertébraux. 845
5° Trépanation comme opération préliminaire pour l'extirpation des tumeurs intra-rachidiennes et la section des racines nerveuses. 848
II. — **Résection du sacrum**. 849
A. — Résections superficielles, non pénétrantes; résections du sommet et des bords libres du sacrum. — Trépanation du canal sacré. — Résections par mor-

cellement de la moitié inférieure du sacrum sans léser le prolongement caudal de la moelle. 849
B. — Résections du sacrum pour lésions néoplasiques. — Résections préliminaires. — Résections temporaires. 853

§ II. — **Résection et ablation du coccyx**. 854

Procédé pour l'ablation sous-périostée du coccyx. 856

CHAPITRE XXIX. — Des résections portant sur la cage thoracique : côtes, cartilages costaux. — Sternum. 858

§ Ier. — **Résection des côtes**. 858

A. — De la résection des côtes dans le cas d'ostéite suppurée, d'altération tuberculeuse ou de fracture. 859
B. — De la résection des cartilages costaux. 863
C. — Du désossement partiel de la paroi thoracique. — Résection multicostale ou pleurectomie multiple dans les cas d'empyème, pour assouplir la paroi thoracique et favoriser l'oblitération de la cavité suppurante. — Ossifications parostales et hypérostose des côtes au voisinage des plèvres suppurantes. 864
Inconvénients de la méthode sous-périostée pour la résection multicostale. — Manière de procéder pour diriger la reconstitution ultérieure de la paroi thoracique et éviter les réossifications trop rapides chez les jeunes sujets. 866
Des limites à donner à la résection multicostale; nombre des côtes à réséquer; longueur des fragments; dangers des guérisons trop rapides. . 867
D. — Du lieu d'élection pour la résection multicostale. — Résection postéro-latérale. — Danger des résections antéro-latérales au point de vue de l'accroissement ultérieur de la cage thoracique. 869
E. — De la résection des côtes dans les affections néoplasiques. — Exostoses des côtes. 871
F. — Des résections des côtes comme opérations préliminaires pour aborder le poumon ou le péricarde. 873
Procédé pour la résection du cartilage de la cinquième côte comme opération préliminaire de l'incision du péricarde. 874

§ II. — **Des résections du sternum et de l'ablation totale de cet os. — Résection de l'appendice xiphoïde**. 874

A. — Structure et rapports du sternum au point de vue spécial des résections. — Structure aux divers âges : formes diverses des ostéites spontanées. 875
B. — Manuel opératoire de la résection et de l'ablation totale du sternum. — Méthode sous-périostée; méthode parostale. 875
C. — De la trépanation et de la résection du sternum comme opérations préliminaires pour aborder les organes profonds. 879
D. — Des suites immédiates et éloignées des résections et de l'ablation totale du sternum. — Troubles circulatoires et respiratoires. — Névrite intercostale; accidents réflexes. — Déformations consécutives de la cage thoracique. — Régénération de l'os. 881
E. — Des résections du sternum dans les lésions néoplasiques. 886

CHAPITRE XXX. — Des résections portant sur les os de la ceinture scapulo-claviculaire. — Clavicule. — Omoplate. 888

§ Ier. — **Résections et ablation totale de la clavicule**. 887

A. — Procédés opératoires pour l'ablation totale et la résection des différentes parties de la clavicule. 888
Procédé pour l'extirpation totale sous-périostée de la clavicule. 888
B. — Des cas qui réclament l'ablation partielle ou totale sous-périostée de la

clavicule. — Inflammations diverses. — Mode de réparation de l'os. — Résection de la clavicule dans les cas d'hypérostose avec compression du plexus brachial. 890
C. — De la résection de la clavicule dans les cas de cal exubérant; dans les pseudarthroses et les luxations de l'extrémité sternale. 891
D. — De la résection de la clavicule dans des lésions néoplasiques. 894
E. — Des résections préliminaires et des résections temporaires de la clavicule.. 895
F. — De la résection préalable de la clavicule pour la ligature de la sous-clavière comme premier temps de la désarticulation interscapulo-thoracique. 896
G. — Résultats orthopédiques et fonctionnels de la résection et de l'ablation totale de la clavicule. 897

§ II. — Résections et ablation totale de l'omoplate.. 898

A. — Considérations anatomiques sur l'omoplate au point de vue spécial des résections. — Degré et processus de la régénération de l'os aux divers âges. — Expérimentations sur les animaux; autopsies sur l'homme. 899
B. — Procédés opératoires pour l'ablation totale de l'omoplate. — Résection sous-périostée. — Résection parostale avec suture des muscles divisés. — Résections extra-périostées irrégulières. — Procédés pour la résection des diverses parties de l'omoplate 908
Procédé pour l'ablation sous-périostée de la totalité de l'omoplate.. . . 909
Procédé pour la résection de la cavité glénoïde et du col de l'omoplate sans toucher à la tête de l'humérus. 912
C. — Des résections traumatiques de l'omoplate.. 913
D. — Des ostéotomies, résections préliminaires et résections temporaires portant sur l'omoplate. 915
E. — Résultats orthopédiques et conséquences fonctionnelles de l'extirpation de l'omoplate; fonctionnement du membre supérieur. 915

CHAPITRE XXXI. — Des résections portant sur le bassin. — Os iliaque. — Articulation sacro-iliaque. 920

A. — Quelques considérations sur la structure du bassin au point de vue spécial des résections. — Siège d'élection des ostéites; leur relation avec le développement du bassin. — Ostéites épiphysaires et juxta-épiphysaires. 920
B. — De la trépanation du bassin et de la résection de ses diverses portions. . 923
1° Trépanation du bassin. 923
2° De la résection de l'ilium, et de la crête iliaque en particulier, dans les ostéites suppurées. 925
3° Résections portant sur le pubis, sur l'ischion. 926
C. — Des opérations qui se pratiquent sur la symphyse sacro-iliaque et les ailerons du sacrum. 930
D. — Des ostéotomies et résections temporaires, et des résections préliminaires du bassin pour aborder les organes intra-pelviens. — Agrandissement du diamètre bi-ischiatique par l'ostéotomie.. 932
Procédé pour la résection temporaire des pubis. — Volet médian supéro-inférieur.. 934
E. — Des résections traumatiques du bassin. 935
F. — Des résections du bassin dans les lésions néoplasiques. — Extirpation totale de l'os iliaque. 937

CHAPITRE XXXII. — Chapitre complémentaire, justificatif et rectificatif. 945

§ Ier. — Influence des progrès récents de la chirurgie sur la théorie et la technique des résections. — Stabilité des principes fondamentaux des résections; variations dans leurs modes d'application. — Nouveaux détails sur les résultats éloignés de nos résections; valeur plus grande

de ces résultats à mesure que nos observations deviennent plus anciennes. 946

§ II. — **Résection de l'articulation de l'épaule**. 950

A. — État actuel de tous les opérés dont nous avons publié les observations. — Persistance de la guérison chez les tuberculeux. 950

B. — Technique de la résection de l'épaule; inconvénients de la pénétration dans l'articulation à travers l'acromion (procédé de l'épaulette). 956

C. — Résection pour luxation irréductible. — Amélioration progressive des résultats. 975

§ III. — **Résection du coude**. 959

A. — Nouvelles considérations sur le moyen d'obtenir la mobilité après les résections du coude pour ankylose. — Nécessité des larges excisions dans les ankyloses osseuses avec ossifications parostales; insuffisance des simples ostéotomies. — Moyens d'empêcher la ressoudure des surfaces de section; extension continue sur tout le membre; écartement des surfaces par les tractions sur l'avant-bras fléchi au moyen de poids fixés au devant du coude. — Alternance de ces deux procédés d'extension. 960

B. — Observation d'une triple résection pratiquée sur le même coude pour ankylose récidivante. 964

C. — Résections du coude à la suite des luxations irréductibles. — Observation d'un sujet admis à faire son service militaire deux ans après la résection. . . 967

D. — Sur la mobilisation active et passive après les résections du coude. — État de nos anciens opérés 969

§ IV. — **Résection du poignet. — Nouveaux faits de résection dans l'enfance et la vieillesse. — Permanence de la guérison malgré la nature tuberculeuse de la lésion**. 970

§ V. — **Résection de la hanche**. 973

A. — Supériorité de l'ankylose au point de vue de l'utilité du membre. — Nouveaux documents en faveur de ce mode de guérison. 973

B. — De la résection dans les cas d'ankylose bilatérale et unilatérale. — Modifications a apporter à la technique selon la nature de l'ankylose. 975

§ VI. — **Résection du genou**. 978

A. — Simplification des moyens de contention des os; cas dans lesquels on peut se passer de la suture. — Modifications à apporter à la technique opératoire et post-opératoire suivant la nature de la lésion et l'état des tissus avant l'opération. 979

B. — De la solidité de la synostose tibio-fémorale après la résection sous-périostée. — Formation d'un bourrelet de consolidation épais et résistant. — Forme du genou quelques années après la résection pratiquée suivant notre méthode. 981

§ VII. — **Des résections de la diaphyse des os de la jambe. — Opérations pour les pseudarthroses; greffes osseuses**. 982

A. — Opérations destinées à obtenir la consolidation osseuse dans les cas de fractures congénitales chez les jeunes enfants. — Difficultés de stimuler l'activité des tissus normalement ossifiables, mais déviés de leur destination primitive. — Instabilité des ossifications provoquées par les divers stimulants. . . . 983

B. — Des greffes osseuses et de l'implantation des substances organiques aseptiques et irrésorbables. — Nouvelles expériences sur les greffes interanimales. — Applications à la chirurgie humaine. 986

§ VIII. — **Des résections de l'articulation tibio-tarsienne et des différents os du tarse. — Amputation avec lambeau talonnier doublé du périoste calcanéen** 993

A. — Nouveaux détails sur les résultats orthopédiques et fonctionnels de l'ablation de l'astragale dans les cas d'ostéo-arthrite suppurée. 993

B. — Détails complémentaires sur les différentes tarsectomies et l'amputation sus-malléolaire avec lambeau talonnier. 998

§ IX. — **Résections de la tête et du tronc** 1000

A. — Ostéoplastie et résection temporaire du crâne. — Autopsie d'un sujet mort après des trépanations multiples pratiquées à divers intervalles contre l'épilepsie 1000

B. — Résultats éloignés de la rhinoplastie avec supports osseux déplacés dans le but de soutenir le nez. — Observation d'un sujet opéré depuis dix ans. . . 1002

C. — Résultats de quelques résections des os de la tête et du tronc constatés récemment. 1004

§ X. — **De la statistique actuelle des résections. — Suppression presque complète de la mortalité opératoire pour la plupart d'entre elles. — Conclusion** 1006

FIN

11 671. — Imprimerie A. Lahure, rue de Fleurus, 9, à Paris.